ISSN 1454-7406

UNIVERSITATEA DE ŞTIINȚE AGRICOLE
ŞI MEDICINĂ VETERINARĂ
„ION IONESCU DE LA BRAD” IAŞI

LUCRĂRI ŞTIINȚIFICE
VOL. 52(11)

MEDICINĂ VETERINARĂ

PARTEA 1/2

EDITURA „ION IONESCU DE LA BRAD”

IAŞI - 2009

Volumul a fost editat cu sprijinul financiar al
Ministerului Educației, Cercetării și Inovării

COLEGIUL DE REDACȚIE

Redactor responsabil:
Prof. dr. SOLCAN Gheorghe

Redactor adjunct:
Prof. dr OPREAN Octavian Zaharie

Membri:
Prof. COTEA Corneliu
Conf. dr. VULPE Vasile
Prof. CARP-CĂRARE Mihai
Prof. DRUGOCIU Dan

COMISIA DE REFERENȚI ȘTINȚIFICI

Prof. dr. OPREAN Octavian
Prof. dr. H.C. CRESPEAU F. L. – ENV Alfort, France
Prof. dr. SOLCAN Gheorghe
Prof. dr. MIRON Liviu
Prof. dr. SĂVUȚA Gheorghe
Prof. dr. PREDOI Gabriel – FMV. București
Prof. dr. GROZA Ioan Ștefan – FMV. Cluj-Napoca
Prof. dr. DĂRĂBUȘ Gheorghe – FMV. Timișoara
Prof. dr. COTEA Corneliu
Prof. dr. CARP-CĂRARE Mihai
Conf. dr. MOROȘAN Șerban – INSERM Paris
Prof. dr. H.C. RUNCEANU Liviu
Prof. dr. H.C. COȚOFAN Vasile
Prof. dr. ŞINDILAR Eusebie
Prof. dr. PERIANU Tudor
Prof. dr. COMAN Ioan
Prof. dr. VELESCU Elena

ISSN 1454-7406

CUPRINS:

Secţiunea Preclinici

SANDA ANDREI, ADELA PINTEA, GROZA I., BOGDAN L., SIMONA CIUPE, SORANA MATEI
MILK ANTIOXIDANT ENZYMES ACTIVITY IN COWS WITH SUB CLINICAL MASTITIS
ACTIVITATEA ENZIMELOR ANTIOXIDANTE IN LAPTE LA VACI CU MAMITE SUBCLINICE 1
SANDA ANDREI, GROZA I., PIVARIU I., DIANA CRAINIC, SIMONA CIUPE- GAS CHROMATOGRAPHIC DETERMINATION OF PLASMA PROGESTERONE LEVELS IN COWS DURING THE PUERPERAL PERIOD
DETERMINAREA GAZ-CROMATOGRAFICA A NIVELULUI PLASMATIC AL PROGESTERONEI LA VACI IN PERIOADA PUERPERALA 7
IULIANA CAZIMIR, N. CORNILĂ, ŞTEFANIA PREDOI, FLORICA BĂRBUCEANU, CRISTINA CONSTANTINESCU, CARMEN PETCU
EMBRYO BODY HISTOSTRUCTURE AFTER 48 HOURS OF INCUBATION IN SOME SPECIES OF THE GALLIFORMES ORDER 13
G. CIOBANU, LOREDANA CIOBANU, ȘTEFANIA ANDERCO, LILIANA TOFAN
CARACTERIZAREA MORFOLOGICĂ A HEPATOPATIILOR INFLAMATORII
THE MORPHOLOGICAL CHARACTERIZATION OF INFLAMMATORY HEPATITIS 18
G. CIOBANU, LOREDANA CIOBANU, ȘTEFANIA ANDERCO
ASPECTE MORFOLOGICE ÎN HEPATOPATIILE NEINFLAMATORII
MORPHOLOGICAL ASPECTS IN THE NON-INFLAMMATORY HEPATOPATHIES 23
C. V. COTEA, O. Z. OPREAN, CARMEN SOLCAN, P. BOIŞTEANU
CORELAȚII CITOCHIMICE HIPOTALAMO-ADENOHIPOFIZO-OVARIENE LA VACILE IN ESTRU
CYTOCHEMISTRY CORRELATIONS BETWEEN HYPOTHALAMUS-ADENOHYPOPHYSIS-OVARIES OF COWS IN ESTRUS 32
PETRU CAZACU, CORNELIU V. COTEA
MORFOGENEZA GLANDEI NICTITANTE LA FETUŞII DE CÂINE
MORPHOGENESIS OF NICTITATING GLAND IN DOG FOETUSES 37
CIORNEI CRISTINA C. V. COTEA, CARMEN SOLCAN
CERCETĂRI HISTOLOGICE ÎN HERMAFRODITISMUL BILATERAL LA SUINE (SUS SCROFA DOMESTICA)
HISTOLOGYCAL RESEARCHES IN DOMESTIC SWINES BILATERAL HERMAPHRODITISM (*SUS SCROFA DOMESTICA)* 44
CIORNEI CRISTINA, PAVLI C
UTILIZAREA DIAGNOSTICULUI ECOGRAFIC ÎN STABILIREA TIPULUI DE INTERSEXUALITATE LA SUINELE DOMESTICE (SUS SCROFA DOMESTICA)
THE USE OF ULTRASOUND DIAGNOSIS IN DETERMINING THE TYPE OF INTERSEXUALITY IN DOMESTIC SWINES (*SUS SCROFA DOMESTICA)* 51
IULIANA CODREANU, CLARA ASCHEMBRENER, IOANA CONSTANTINESCU, M. CODREANU
OBSERVAȚII PRIVIND EFECTUL GLUCAGONULUI ASUPRA ACTIVITĂȚII AMILAZEI ŞI LIPAZEI PANCREATICE ŞI ASUPRA DEBITULUI DE SUC PANCREATIC, LA GĂINI
OBSERVATIONS CONCERNING THE EFFECT OF GLUCAGON UPON PANCREATIC AMYLASE AND LIPASE ACTIVITY AND PANCREATIC JUICE FLOW, IN HENS 56
IULIANA CODREANU, CLARA ASCHEMBRENER, IOANA CONSTANTINESCU, M. CODREANU
STUDII PRIVIND EFECTUL GLIBENCLAMIDEI, STREPTOZOTOCINEI ŞI INSULINEI ASUPRA DEBITULUI DE SUC PANCREATIC ŞI ACTIVITĂȚII AMILAZEI ŞI LIPAZEI PANCREATICE, LA GĂINĂ
STUDIES CONCERNING THE EFFECT OF GLIBENCLAMIDE, STREPTOZOTOCINE, AND INSULIN UPON PANCREATIC JUICE FLOW AND PANCREATIC AMYLASE AND LIPASE ACTIVITY, IN HENS 62
ANTONIA SOCACIU, A. DAMIAN, IOANA CHIRILEAN, F. STAN, AL. GUDEA
ASPECTE MORFOLOGICE PRIVIND SISTEMUL VASCULAR ARTERIAL AL GLANDEI MAMARE LA CĂMILĂ, VACĂ ŞI BIVOLIȚĂ
MORPHOLOGICAL ASPECTS OF ARTERIAL SYSTEM IN CAMEL, COW AND BUFFALO COW 70

DAVID CHIRILA
DINAMICA ACTIVITĂȚII ENZIMATICE LA GĂINILE OUĂTOARE ÎN FUNCȚIE DE SISTEMUL DE ÎNTREȚINERE
DYNAMIC OF ENZYMATIC ACTIVITY IN LAYING HENS BASED ON THE BREEDING SYSTEM 77
A.DAMIAN, MELANIA CRIŞAN, C.DEZDROBITU, CARMEN MATEAŞ, F.TUNS, AL.POP
STUDII COMPARATIVE ALE SCHELETULUI MEMBRULUI TORACIC LA CĂMILĂ, VACĂ ȘI IAPĂ
COMPARATIVE STUDY OF THE FORELIMB SKELETON IN CAMEL, COW AND MARE 80
CORINA DURDUN, MARIA CRIVINEANU, V. NICORESCU
FREE RADICALS SCAVENGING ACTIVITY OF SOME MEDICINAL PLANTS EXTRACTS 87
PALL EMOKE, GROZA I., SORIȚĂU OLGA,CENARIU M., DARIA GROZA, TOMULOASA C.
ROLE OF BMP-4 IN MOUSE EMBRYONIC STEM CELLS DIFFERENTIATION 94
ENCIU V.
SURSELE DE INERVAȚIE ŞI ARHITECTONICA SISTEMULUI NERVOS AL PERIOSTULUI OASELOR ACROPODIULUI TORACIC LA BOVINE
SOURCES OF INNERVATION AND ARHITECTURAL NERVOUS SYSTEM OF THE PERIOSTEUM OF THE TORACIC ACROPODIUM AT BOVINES 98
GAL A.F., MICLAUS V., OANA L., CATOI C., RUS V., OBER C., PESTEAN C.
EYELID SQUAMOUS CARCINOMA ASSOCIATED WITH DIFFUSE KERATIN GRANULOMA 102
S. E. GEORGESCU, MARIA ADINA MANEA, STELIANA KEVORKIAN, ANCA DINISCHIOTU, MARIETA COSTACHE
A NEW PCR-RFLP METHOD FOR ANALYZING THE EXTENSION LOCUS INVOLVED IN THE COAT COLOUR OF HORSES 106
DARIA GROZA, N. COSTIN, CENARIU M., EMOKE PALL, I. Ş. GROZA, C. PEŞTEAN
MODELUL EXPERIMENTAL ANIMAL PENTRU TRANSPLANTUL IN UTERO CU CELULE STEM UMANE
ANIMAL EXPERIMENTAL MODEL FOR IN UTERO TRANSPLANT OF STEM CELLS 109
I. OLARIU-JURCA, M. COMAN, A. STANCU, A. OLARIU-JURCA, ALINA COMAN
MODIFICĂRI MORFOLOGICE HEPATICE, RENALE ŞI SPLENICE ÎN TUBERCULOZĂ LA PRIMATE NON UMANE
MORPHOLOGICAL CHANGES OF HEPATIC, RENAL AND SPLENIC IN TUBERCULOSIS IN NON HUMAN PRIMATES 114
A. A. KASSAB, S. SHOUSHA′ A. FARGANI
MORPHOLOGY OF BLOOD CELLS, LIVER AND SPLEEN OF THE DESERT TORTOISE (TESTUDO GRAECA) 118
STELIANA ELVIRA MARIA KEVORKIAN, MARIA ADINA MANEA, S.E. GEORGESCU, MIHAELA ZAULET, ANCA DINISCHIOTU, MARIETA COSTACHE
INDIVIDUAL IDENTIFICATION IN ROMANIAN SHEEP BREEDS USING MICROSATELLITE MARKERS 131
ADINA MARIA MANEA, STELIANA KEVORKIAN, S.E. GEORGESCU, ANCA DINISCHIOTU, MARIETA COSTACHE
A NEW PCR-RFLP METHOD FOR ANALYZING GENETIC POLYMORPHISM IN THE LEPTIN GENE IN SWINE 136
MICLĂUŞ V., L. OANA, V. RUS, C. OBER, C. PEŞTEAN
CELULE EPITELIALE CILIATE ÎN TIMUSUL NORMAL DE ŞOARECE
CILIATED EPITHELIAL CELLS IN MOUSE THYMUS 140
M. CONDREA
OBSERVATIONS REGARDING GESTATION ANEMIA AT THE CAT 144
M. CONDREA
OBSERVATIONS REGARDING ANEMIA ASSOCIATED TO CHRONIC GASTROENTEROPATHIES AT THE CAT 146
OTILIA COȚOFAN, GABRIELA URSACHI, T. URSACHI, ŞTEFANIA ANDERCO
CARCINOMUL OCULAR SCUAMOCELULAR LA BOVINE
BOVINE OCULAR SQUAMOUS CELL CARCINOMA 150

OTILIA COȚOFAN, GABRIELA URSACHI, ŞTEFANIA ANDERCO, LILIANA TOFAN
POLIARTERITA NODOASĂ
POLYARTERITIS NODOSA 153
OTILIA COȚOFAN-, ŞTEFANIA MERTICARIU-ANDERCO, GABRIELA URSACHI
RINOTRAHEITA INFECȚIOASĂ BOVINĂ COMPLICATĂ CU SEPTICEMIE
THE INFECTIOUS BOVINE COMPLICATED RHINOTRACHEITIS WITH SEPTICEMIA 158
CORINA DRAGU, O.Z OPREAN
ASPECTE CITOLOGICE ALE EPANŞAMENTELOR CAVITARE LA CARNIVORELE DOMESTICE
CYTOLOGICAL EVALUATION OF THE EFFUSIONS ON SMALL ANIMALS 166
ELENA CĂTĂLINA FLOREA, C. V. COTEA, CARMEN SOLCAN
ASPECTE ELECTRONO-OPTICE ÎN LOBUL ROZ AL GLANDEI HARDER LA IEPURELE DE CASĂ (ORYCTOLAGUS CUNICULUS)
ELECTRON MICROSCOPY ASPECTS INSIDE THE PINK LOBE OF HARDERIAN GLAND IN RABBITS (*ORYCTOLAGUS CUNICULUS*) 171
ELENA CĂTĂLINA FLOREA, C. V. COTEA, CARMEN SOLCAN
ULTRASTRUCTURA LOBULUI ALB AL GLANDEI HARDER LA IEPURELE DE CASĂ (ORYCTOLAGUS CUNICULUS)
ULTRASTRUCTURE OF THE WHITE LOBE OF HARDERIAN GLAND IN RABBITS (*ORYCTOLAGUS CUNICULUS*) 179
ŞTEFANIA MERTICARIU-ANDERCO, OTILIA COȚOFAN, GABRIELA URSACHI, AGAVRILOAIEI GEANNI
CÂTEVA DATE PRIVIND MORFOLOGIA RABIEI LA BOVINE ŞI PORCINE
A FEW DATA REGARDING THE RABIES MORPHOLOGY IN THE BOVINES AND PIGS 188
ŞTEFANIA MERTICARIU-ANDERCO, GABRIELA URSACHI
CÂTEVA ASPECTE MORFOLOGICE ALE RINOTRAHEITEI INFECTIOASE BOVINE
A FEW MORPHOLOGICAL ASPECTS IN THE INFECTIOUS BOVINE RHINOTRACHEITIS 201
ŞTEFANIA MERTICARIU-ANDERCO, OTILIA COȚOFAN, GABRIELA URSACHI
LEZIUNILE NEVRAXIALE ŞI VISCERALE ÎN SEPTICEMIA ACUTĂ CU ERYSIPELOTHRIX RHUSIOPATHIAE LA PORC
THE NEURAXIAL AND VISCERAL LESIONS IN THE ACUTE SEPTICEMIA WITH ERYSIPELOTHRIX RHUSIOPATHIAE AT THE PIG 212
V. MICLĂUŞ, L. OANA, C. PEŞTEAN, V. RUS, C. OBER
APRECIERI ASUPRA GENEZEI FOLICULILOR POLIOVOCITARI LA PISICA DOMESTICĂ
CONSIDERATIONS ON THE GENESIS OF POLIOVOCITAR FOLLICLES IN CAT 226
OGNEAN L., CRISTINA CERNEA, M. CERNEA, G. GIURGIU, S. TRÎNCĂ
RELEVANȚA MODIFICĂRILOR BIOCHIMICE SANGUINE ÎN DEPISTAREA UNOR DEZECHILIBRE VITAMINO-MINERALE CONSECUTIVE FURAJĂRII NECONTROLATE A PUILOR DE STRUȚ
THE RELEVANCE OF THE BLOOD BIOCHEMICAL MODIFICATIONS FOR DETECTION OF SOME VITAMINO-MINERAL INBALANCES CONSEQUENTIAL TO UNCONTROLLED FEED OF THE OSTRICH CHICKENS 231
CAMELIA PAPUC, VALENTIN NICORESCU, CORINA DURDUN, COSTIN PAPUC
ANTIOXIDANT ACTIVITY OF SEA BUCKTHORN ALCOHOLIC EXTRACT ON LINOLEIC ACID EMULSION 236
SORIN PASCA
ASPECTE MORFOLOGICE IN BOALA MELANOTICA LA CAINE
MORPHOLOGICAL ASPECTS IN MELANOTIC DISEASE OF DOGS 240
GETA PAVEL, CRISTINA BORCILĂ, CARMEN SOLCAN, CORINA DRAGU
MODIFICĂRILE CONSTANTELOR ERITROCITARE LA PUII DE GĂINĂ INTOXICAȚI CU OCRATOXINA A (OTA)
THE ERYTHROCITARY PARAMETERS CHANGES AT BROILERS INTOXICATED WITH OCHRATOXIN A 245

DUMITRIȚA RUGINĂ, ADELA PINTEA, CORNELIA BRAICU, L. FÂRCAL, SANDA ANDREI, CARMEN SOCACIU
ROSMARINIC ACID REDUCES OXIDATION OF HUMAN RETINAL EPITHELIAL CELLS 250
ANETA POP, GEORGETA DINESCU, I. ȚOGOE, MANUELLA MILITARU, PETRUȚA CORNEA
LECTINA DIN MUGURI DE CARTOF – O ALTERNATIVĂ LA PREVENIREA SALMONELOZEI LA PUI PRIN TRATAMENTE CU ANTIBIOTICE
POTATO SHOOTS LECTIN –AN ALTERNATIVE TO ANTIBIOTIC PREVENTION OF *SALMONELLOSIS* IN CHICKEN 255
CORNELIA PRISĂCARU
CERCETĂRI PRIVIND EVALUAREA POTENȚIALULUI ANTIRADICALAR AL UNOR ANTIOXIDANȚI NEVITAMINICI
RESEARCHES REGARDING THE EVALUATION OF THE ANTIRADICAL POTENTIAL OF SOME NON-VITAMINIC ANTIOXIDANTS 260
CORNELIA PRISĂCARU, ANCA-IRINA BURLACU
CERCETĂRI PRIVIND MODIFICĂRILE UNOR INDICATORI DE STRES OXIDATIV INDUSE PRIN ADMINISTRAREA DE FITOPREPARATE CU ACȚIUNE ANTITOXICĂ
RESEARCHES REGARDING THE VARIATION OF THE OXIDATIVE STRESS PARAMETERS INDUCED BY THE ADMINISTRATION OF PHYTOPREPARATES WITH ANTITOXIC EFFECT 265
TEODORU SOARE, CIOBOTARU EMILIA, DINESCU GEORGETA, MILITARU MANUELLA
UNELE ASPECTE ALE MORFOLOGIEI LIMFOMULUI DIGESTIV LA PISICĂ
SOME ASPECTS OF DIGESTIVE LYMPHOMA MORPHOLOGY IN CAT 271
CARMEN SOLCAN, I. COMAN, C. COTEA, CĂTĂLINA FLOREA, GH. SOLCAN
INFLUENȚA OCHRATOXINEI A ASUPRA BURSEI FABRICIUS LA PUII DE GĂINĂ
INFLUENCE OF OCHRATOXINE A ON FABRICUS BURSAE IN BROILER CHIKENS 277

CARMEN SOLCAN, I. COMAN, GH. SOLCAN
INFLUENȚA OCHRATOXINEI A ASUPRA TIMUSULUI LA PUII DE GĂINĂ
INFLUENCE OF OCHRATOXINE A (OTA) ON THE THYMUS IN BROILER CHIKENS 281
SPATARU C., SPATARU MIHAELA, COTOFAN V.
PARTICULARITĂȚI MORFOLOGICE ALE SCHELETULUI MEMBRULUI TORACIC LA BIZAM (ONDATRA ZIBETHICA)
MORPHOLOGICAL FEATURES OF THE FORELIMB SKELETON AT MUSKRAT (ONDATRA ZIBETHICA) 286
SPATARU MIHAELA, SPATARU M., RIZAC V.
PARTICULARITĂȚILE MORFO-FUNCȚIONALE ALE ARTICULAȚIILOR MEMBRULUI TORACIC LA BIZAM
MORPHO-FUNCTIONAL PECULIARITIES OF THE FORELIMB JOINTS AT MUSKRAT 293
A.R. SZAKACS, BIANCA SZAKACS, V.MICLĂUŞ, A. MACRI, ZOE DANCEA, V. COZMA
CONSECINȚELE INFESTAȚIEI EXPERIMENTALE CU ASCARIS SUUM ASUPRA FICATULUI DE PORC. STUDIU HISTOPATOLOGIC
CONSEQUENCES OF EXPERIMENTAL INFESTATION WITH ASCARIS SUUM ON PIG LIVER. HISTOPATHOLOGY STUDY 300
M. TAULESCU, C. CATOI, A. GAL, P. BOLFA, V. I. RUS, MONICA BUDUGAN, F. TABARAN, A. NAGY
DIAGNOSIS OF SPONTANEOUS GASTRIC INFECTION WITH HELICOBACTER SPECIES IN DOGS USING PCR METHOD 304
MARIAN TAULESCU, LIDIA CIOBANU, C.SISEA, BRÎNDUŞA DIACONU, V. ANDREICA, C. CĂTOI, P. BOLFĂ
DIFFICULTIES IN IDENTIFICATION AND GENETIC ANALYSIS OF HELICOBACTER SPECIES USING PCR METHODE FROM GASTRIC SAMPLES AND BACTERIAL CULTURES 311

LUCIA CARMEN TRINCĂ , MARIANA VOLF, IOAN AVARVAREI, VASILE BOGHIAN
PROFILUL METABOLIC(ENERGETIC) LA BOVINE-PARTE A MONITORIZĂRII SIGURANȚEI ALIMENTARE PE LANȚUL TROFIC SOL-PLANTĂ-ANIMAL ÎN ZONA IAŞULUI
BOVINE (METABOLIC)ENERGETIC PROFILE AS PART OF FOOD SAFETY MONITORISATION OF THE CHAIN SOIL-PLANT-ANIMAL IN IAŞI AREA 316
LUCIA CARMEN TRINCĂ, MARIETA NICHIFOR, CRISTINA STANCIU
CERCETĂRI PRIVIND PROPRIETĂȚILE BIOCHIMICE ALE DERIVAȚILOR AMINAȚI DEXTRINICI
STUDY ON BIOCHEMICAL PROPRIETIES OF AMINIC DEXTRAN DERIVATIVES 323
LUCIA CARMEN TRINCĂ , MARIANA VOLF, I. AVARVAREI, V. BOGHIAN, ELISABETA BIANU
PROFILUL MINERAL ŞI ENZIMATIC LA BOVINE-PARTE A MONITORIZĂRII SIGURANȚEI ALIMENTARE PE LANȚUL TROFIC SOL-PLANTĂ-ANIMAL ÎN ZONA IAŞULUI
BOVINE MINERAL PROFILE AS PART OF FOOD SAFETY MONITORING SOIL-PLANT-ANIMAL CHAIN IN IAŞI AREA..... 333
GABRIELA URSACHI, OTILIA COȚOFAN, ŞTEFANIA ANDERCO
ASPECTE MORFOLOGICE ÎN SARCOMUL STICKER LA CANIDELE FEMELE
MORPHOLOGICAL ASPECTS IN STICKER'S SARCOMA AT FEMALE DOG 342
GABRIELA URSACHI, OTILIA COȚOFAN' I. BURTAN, ŞTEFANIA ANDERCO
ASPECTE MORFOLOGICE ÎN CARCINOMUL INFILTRATIV MAMAR LA CĂȚEA
MORPHOLOGICAL ASPECTS IN INFILTRATIVE MAMMARY CARCINOMA INFILTRATIV OF FEMALE DOG..... 348
EL-ZOGHBY, I. M. A., BAKRY, H. H., GHALLAB, A. M., EMAM, M. A.
HISTOLOGICAL STUDIES ON THE GONADS OF THE CATFISH DURING DIFFERENT SEASONS 352

Secţiunea Clinici

FILIP ARDELEAN, ALEXANDRU GEORGESCU, STELIAN PETCU, IONEL PAPUC, RADU LACATUS, BOGDAN CHIROIU
MODEL EXPERIMENTAL DE LAMBOURI PE PERFORANTE TEGUMENTARE LA SOBOLAN CU APLICATII IN CHIRURGIA RECONSTRUCTIVA A DEFECTELOR DE SUBSTANTA
EXPERIMENTAL MODEL OF SKIN PERFORANT FLAP IN RAT WITH APLICATION IN SURGERY RECONSTRUCTION OF INJURIES. 363
ALINA ANTON, GETA PAVEL
MODIFICĂRI ALE PROFILULUI HEMATOLOGIC LA VITEII DE RASĂ BĂLTATĂ CU NEGRU ROMÂNEASCĂ ÎN PERIODA NEONATALĂ
CHANGES IN HAEMATOLOGICAL PROFILE OF NEONATAL BLACK PIE DAIRY CALVES 369
ARMAŞU MIHAELA, SOLCAN GH.
ASPECTE ECOGRAFICE ALE AFECȚIUNILOR TUMORALE LA CÂINE
ULTRASONOGRAPHYCAL ASPECTS OF TUMORAL DISEASE IN DOG..... 374
A. BALINT, GH. DĂRĂBUŞ, M.S. ILIE, K. IMRE, IONELA HOTEA, D. INDRE. D.N. MĂNDIȚĂ
OBSERVAȚII PRIVIND DIAGNOSTICUL NOSEMOZEI ÎN CÂTEVA STUPINE DIN VESTUL ROMÂNIEI
OBSERVATIONS CONCERNING DIAGNOSIS OF NEOSEMA APIS INFECTION IN SOME APIARES FROM WEST OF ROMANIA 379
S. BESCHEA-CHIRIAC
STUDIU COMPARATIV AL REACTIVITĂȚII VASCULARE ARTERIALE LA MAI MULTE SPECII DE MAMIFERE. EFECTELE INHIBITORII ALE D600 (GALOPAMIL)
COMPARATIVE STUDY OF ARTERIAL REACTIVITY IN SOME MAMMALS. INHIBITORY EFFECTS OF D600 (GALOPAMIL)..... 384
V. BOGHIAN
MECANISME METABOLICE CU ROL ÎN PATOGENEZA CETOZEI LA VACILE PENTRU LAPTE
METABOLIC MECHANISMS INVOLVED IN THE PATHOGENESIS OF KETOSIS IN DAIRY COWS 389
V. BOGHIAN, LUMINIȚA CONDURACHE TOMA, R. MĂLĂNCUŞ
INCIDENȚA SINDROMULUI ANEMIC LA CÂINE
INCIDENCE OF ANEMIC SYNDROME IN DOGS 394

BORŞ S.I., RUNCEANU L., ANTON ALINA, SOLCAN GH.
SUPRAVEGHEREA NUTRIȚIONAL-METABOLICĂ A VACILOR CU GESTAȚIE AVANSATĂ ŞI VÂRFUL LACTAȚIEI ÎNTR-O FERMĂ DIN NE ROMÂNIEI
METABOLIC PROFILE ON AVANCED GESTATION COWS AND THE PICK OF LACTATION IN A FARM FROM NORTH-EAST OF ROMANIA 401
CRISTINA BULBAŞA (PANAITE), D. DRUGOCIU, CLAUDIA DUMINICĂ
THE INCIDENCE OF SOMATIC CELLS AND TNG IN COW MILK FROM DIFFERENT FARMS IN IASSY 406
IOANA BURCOVEANU, I. BURTAN, ROXANA TOPALĂ, L.C. BURTAN, M. FÂNTÂNARIU, S. CIOBANU
TRAUMATISMELE POLULUI ANTERIOR AL GLOBULUI OCULAR LA CARNIVORELE DOMESTICE
TRAUMA TO THE ANTERIOR SEGMENT OF THE EYE IN DOMESTIC CARNIVORES 411
L.C. BURTAN, I. BURTAN, M. FÂNTÂNARU, S. CIOBANU, ROXANA TOPALĂ
EFECTE SECUNDARE ALE CHIMIOTERAPIEI CU CITOSTATICE ÎN CANCERUL MAMAR LA CANINE
SECONDARY EFFECTS OF CYTOSTATIC THERAPY IN CANINE MAMMARY CANCER 417
M. CANTEMIR, CRISTINA REBEGEA, ELENA RUGINOSU, MARIANA SOFRONIE, ANCA PLĂVĂNESCU
CERCETĂRI PRIVIND FLORA BACTERIANĂ IZOLATĂ DIN SECREȚIILE GENITALE DE LA VACI CU METROPATIE CRONICĂ
RESEARCHES CONCERNING BACTERIAL FLORA ISOLATED FROMGENITAL SECRETIONS IN COWS WITH CHRONIC ENDOMETRITIS 421
LAURA CRISTINA CERNEA, MIHAI CERNEA, LAURENȚ OGNEAN, VALENTIN NĂSTASA, ŞTEFAN RĂILEANU, MIHAI MAREŞ, LUIS M. MADEIRA DE CARVALHO, ANCA CHEREJI
EFICACITATEA EXTRACTELOR HIDROALCOOLICE DIN PLANTE ASUPRA OUĂLOR ŞI LARVELOR DE STRONGILI DE LA ECVINE
THE EFFICACY OF HIDROALCHOOLIC HERBAL EXTRACTS ON EGGS AND LARVAE OF EQUINE STRONGYLS 426
LAURA CRISTINA CERNEA, MIHAI CERNEA, LAURENȚ OGNEAN, VIOREL MICLĂUŞ, SEBASTIAN TRÎNCĂ
INFLUENȚA EXTRACTELOR VEGETALE HIDROALCOOLICE ASUPRA EVOLUȚIEI PROTEINOGRAMEI LA MIEI
THE INFLUENCE OF HYDRO-ALCOHOLIC PLANT EXTRACTS ON PROTEIN EVOLUTION FROM LAMBS 432
MIHAI CERNEA, LAURA CRISTINA CERNEA, LAURENȚ OGNEAN, VALENTIN NĂSTASA, MIHAI MAREŞ, ŞTEFAN RĂILEANU, LUIS M. MADEIRA DE CARVALHO
PHYTOTHERAPY IN EQUINE STRONGYLIDOSIS
ALTERNATIVE FITOTERAPEUTICE ÎN STRONGYLIDOZE LA ECVINE 436
MIHAI CERNEA, LAURA CRISTINA CERNEA, LAURENȚ OGNEAN, VALENTIN NĂSTASA′ MIHAI MAREŞ, ŞTEFAN RĂILEANU, SEBASTIAN TRÎNCĂ
FARMACODINAMIA CLASELOR DE ANTIHELMINTICE UTILIZATE ÎN STRONGILIDOZA ECVINĂ
PHARMACODINAMIC STUDIES OF ANTHELMINTIC CLASSES USED IN EQUINE STRONGYLIDOSIS 442
ANCA CHEREJI, GH. RĂPUNTEAN, R. CHEREJI, M. CERNEA, N.A. OROS, VETURIA NUELEANU
FENOMENUL DE ANTIBIOREZISTENȚĂ A UNOR GERMENI GRAM-NEGATIVI FAȚĂ DE COLISTINĂ
THE ANTIBIORESISTENCE FENOMEN OF SOME GRAM NEGATIVE GERMS TO COLESTIN 447
B. CHIROIU′ A. GEORGESCU , S. PETCU, I. PAPUC, R. LĂCĂTUŞ,. ILEANA MATEI
EXPLORĂRI IMAGISTICE DE ÎNALTĂ REZOLUȚIE A VASELOR PERFORANTE TEGUMENTARE FOLOSITE ÎN CHIRURGIA RECONSTRUCTIVA A DEFECTELOR DE SUBSTANȚĂ. MODEL EXPERIMENTAL PE SOBOLAN
HIGH RESOLUTION IMAGISTIC OF SKIN PERFORATOR VESSELS USED IN RECONSTRUCTIVE SURGERY. EXPERIMENTAL MODEL ON RAT 451

CHIRUTĂ C.-A., ROȘCA P.
PROGRESE ÎN ÎNSĂMÂNȚĂRILE ARTIFICIALE LA BOVINE PRIN UTILIZAREA UNUI SISTEM COMPUTERIZAT DE GESTIUNE
PROGRESSES IN ARTIFICIAL INSEMINATION ON COWS USING AN INFORMATICS ADMINISTRATION SYSTEM 459
GR. CIORNEI, L. RUNCEANU, D.DRUGOCIU, P. ROŞCA
STUDIU COMPARATIV ÎNTRE ÎNSĂMÂNȚAREA INTRAUTERINĂ ȘI CLASICĂ LA SCROAFE
COMPARATIVE STUDIES ON ARTIFICIAL INTRAUTERINE INSEMINATION (I.A.I.U) AND THE CLASSICAL ONE IN SWINE 464
S. CIOBANU
DRENAJUL CHIRURGICAL
SURGICAL DRAINAGE 469
M. CODREANU, CRISTINA FERNOAGĂ, C.ŞERDEAN, IULIANA IONAŞCU, IULIANA CODREANU, M. CORNILĂ
RELEVANȚA EXAMENUL ECOGRAFIC ÎN CORELAȚIE CU REZULTATELE EXAMENULUI CLINIC ŞI DE LABORATOR ÎN UNELE PANCREATOPATII LA CÂINE
THE RELEVANCE OF ULTRASOUND EXAMINATION IN CORRELATION WITH THE CLINICAL AND LABORATORY FINDINGS OF SOME PANCREATIC DISEASES IN DOG 477
M. CODREANU, C.ŞERDEAN, CRISTINA FERNOAGĂ, M. CORNILĂ, ULIANA CODREANU, IULIANA IONAŞCU
STUDIU PRIVIND IMPORTANȚA EXAMENULUI ECOGRAFIC ÎN DIAGNOSTICUL AFECȚIUNILOR SUPRARENALELOR LA CÂINE
STUDY CONCERNING THE IMPORTANCE OF ULTRASOUND EXAMINATION IN ADRENAL GLANDS DISEASES IN DOG 483
A. COMÂRZAN, N. TUDOR, C. VLĂGIOIU, V. V. POPA
ETAPELE UROGRAFIEI ŞI TOLERANȚA IOPAMIDOLULUI LA CÂINE
UROGRAPHY STAGES AND IOPARAMIDOL TOLERANCE IN DOG 487
CRISTEA GHEORGHE, MAREŞ MIHAI, CERNEA MIHAI, CERNEA CRISTINA, GRECU MARIANA, MORARU RAMONA, MALIC LUMINIȚA, NĂSTASĂ VALENTIN
CONSIDERATII FARMACOCLINICE PRIVIND PROCESUL DE REPARATIE TISULARĂ UTILIZÂND ENZIME PROTEOLITICE DE *EUPHAUSIA SUPERBA* ÎN TRATAMENTUL PLĂGILOR ACCIDENTALE TARDIVE LA CAL
PHARMACOCLINICAL CONSIDERATIONS ON THE PROCESS OF TISSUE REPAIR USING PROTEOLYTIC ENZYMES OF EUPHAUSIA SUPERBA IN THE TREATMENT OF ACCIDENTAL TARDIVE WOUNDS IN HORSE 493
CLAUDIA – MARIANA CONSTANTINESCU, MARIA SERDARU, V. CRIVINEANU, G. GORAN, EMILIA CIOBOTARU, MANUELLA MILITARU
VALORILE SELENIULUI ÎN SERUL SANGUIN AL RUMEGĂTOARELOR DIN JUDEȚUL VÂLCEA, ROMANIA
EVALUATION OF BLOOD SERUM SELENIUM IN RUMINANTS FROM VÂLCEA COUNTY, ROMANIA 498
RUXANDRA COSTEA, A. TANASE, L.IONIȚĂ, C. COPAESCU, I.GIRJOABA, JAQUELINE MOCANU, DANA SIMONA DRUGOCIU
ANESTEZIA INHALATORIE LA PORC IN INTERVENTIILE CHIRURGICALE LAPAROSCOPICE
INHALATORY ANAESTHESIA IN PIGS FOR LAPARASCOPIC SURGERY 503
R.T. CRISTINA, EUGENIA DUMITRESCU, DIANA OBIŞTIOIU - IACOB, FLAVIA HANGANU FALTINSKI F
EUPHORBIA CYPARISSIAS OINTMENT'S EFFICACY IN DOG'S DEMODECY (CASE - STUDY) 506
MARIA CRIVINEANU, CAMELIA PAPUC, CORINA DURDUN, VALENTIN NICORESCU
REDUCING POWER AND FREE RADICAL SCAVENGING ACTIVITY OF GREATER CELANDINE (CHELIDONIUM MAJUS) AND STAG`S-HORN CLUBMOSS (LYCOPODIUM CLAVATUM) POLYPHENOLIC EXTRACTS 516

GH. DĂRĂBUŞ, I. OPRESCU, S. MORARIU, NARCISA MEDERLE, M.S. ILIE, K. IMRE, D. MORAR, IONELA HOTEA, ILEANA BRUDIU
THE STUDY OF SOME BIOCHEMICAL PARAMETERS IN INFECTION WITH CRYPTOSPORIDIUM SPP. AND OTHER ENTEROPATHOGENS IN CALVES 522
GH. DĂRĂBUŞ, M. AFRENIE, V. HERMAN, M.S. ILIE, D. INDRE
PARAZITISMUL CU NEMATODE LA CĂPRIOARĂ(CAPREOLUS CAPREOLUS) - STUDIU NECROPSIC DE CAZ
NEMATODA PARASITISM IN DEER (CAPREOLUS CAPREOLUS) – NECROPSIC CASE STUDY 529
Ş. DINU
ETIOLOGIA, SIMPTOMATOLOGIA ȘI TERAPIA UNOR AFECȚIUNI CHIRURGICALE LA MAMIFERE ȘI PĂSĂRI
ETIOLOGY, SYMPTOMATOLOGY AND THERAPY IN SOME SURGICAL DISEASES AT MAMMALS AND BIRDS 532
ALINA DONISA, MUSTE A.,BETEG F.
COMPARATIVE STUDY ON BOVINE NORMAL EYE FUNDUS REGARDING AGE. 539
DANA-SIMONA DRUGOCIU, BIRȚOIU A., MARIANA SOFRONIE, FOICA, M.
OBSERVATII PRIVIND ACTIVITATEA REPRODUCTIVĂ ȘI CARACTERISTICILE MORFO-FIZIOLOGICE LA VACILE DIN RASA SURĂ DE STEPĂ
OBSERVATIONS REGARDING THE REPRODUCTION ACTIVITY AND MORPHO-PHYSIOLOGICAL CHARACTERISTICS AT COW GREY STEPPE BREED 543
GRECU MARIANA, NĂSTASĂ V., MORARU RAMONA, MAREŞ M., HRIȚCU DIANA-LUMINIȚA, PATRAŞ XENIA, ILIE CORNELIA, CURA P
PHARMACOCLINICAL CONSIDERATIONS ON THE EFFICIENCY AND TOLERABILITY PIROXICAM - B - CYCLODEXTRIN COMPLEX IN NONSPECIFIC INFLAMMATORY ILLNESSES IN DOGS 547
S. POP, F. CHIRILA, N. FIȚ, S. RĂPUNTEAN, G. NADĂŞ
MAMITELE CLINICE LA VACĂ: MICROORGANISME IMPLICATE ŞI SENSIBILITATEA LOR LA ANTIBIOTICE ŞI ANTIMICOTICE
CLINICAL MASTITIS IN COWS: THE MICROORGANISM INVOLVED AND THEIR SENSITIVITY TO ANTIBIOTICS AND ANTIMYCOTICS 553
I.C. GÂRJOABĂ, N. TUDOR, T. SOARE, A. TĂNASE, ADRIANA ALISTAR, C. VLĂGIOIU
RADIODIAGNOSTICUL: MIJLOC DE GHIDAJ AL BIOPUNCȚIEI TUMORILOR OSOASE
RADIODIAGNOSTIC : GUIDING THE BIOPUNCTION OF BONE TUMORS 558
I.C. GÂRJOABĂ, N. TUDOR, A. TĂNASE, T. SOARE, C. VLAGIOIU
IMPLICAȚIILE PATOLOGICE ÎN PROCESUL DE CALUSARE ŞI SEMNIFICAȚIA ACESTORA ÎN APARIȚIA OSTEOSARCOMULUI: PREZENTARE DE CAZ
PATHOLOGICAL IMPLICATIONS IN CALLUSING AND THEIR INVOLVEMENT IN OSTEOSARCOMA. CASE STUDY 562
MOHAMED M. GHANEM; AFAFA D. A. MOHAMED; MOHAMED Y. RAMADAN
CLINICAL, BIOCHEMICAL AND HISTOPATHOLOGICAL STUDY ON PARASITIC GASTROENTERITIS ASSOCIATED WITH CAPRINE COCCIDIOSIS: COMPARATIVE EFFECT OF TOLTRAZURIL AND PROPOLIS 565
I. GROZA, M. CENARIU, L. BOGDAN, I.MORAR, S.CIUPE, A. BARTOŞ
CERCETĂRI PRIVIND INDUCEREA ŞI SINCRONIZAREA ESTRULUI LA CAPRINE ÎN EXTRASEZON
RESEARCHES CONCERNING THE INDUCTION AND SYNCHRONIZATION OF OUT OF SEASON ESTRUS IN GOATS 581
IONELA HOTEA, GH. DĂRĂBUŞ, NARCISA MEDERLE, M.S. ILIE, K. IMRE, A. BALINT, D. INDRE
PREVALENȚA INFECȚIEI CU TOXOPLASMA GONDII LA PISICI ÎN JUDEȚUL ARAD 587
PREVALENCE OF TOXOPLASMA GONDII INFECTION IN CATS IN ARAD COUNTY
HRIȚCU LUMINIȚA DIANA
STUDIU DOCUMENTAR ASUPRA SPECIEI CLAVICEPS PURPUREA, SURSA DE PRINCIPII ACTIVE CU EFECTE CITOSTATICE
CLAVICEPS PURPUREA – SOURCE OF CYTOSTATIC ACTIVE PRINCIPLES. REVIEW STUDY 593

OLIMPIA C. IACOB, DENISA TALEF
EXTENSIVENESS OF ANISAKIS SIMPLEX INFESTATION IN IMPORTED FROZEN FISH AND THE RISK OF HUMAN INFESTATION 600
IGNA C.
COMPARATIVE STUDIES BETWEEN DYNAMIC COMPRESSION PLATE (DCP) AND LOW-CONTACT DYNAMIC COMPRESSION PLATE (LCDCP) 609
IGNA C., SCHUSZLER LARISA, SERES MONICA, SABAU MARIUS, DASCALU ROXANA, LUCA C., SALA A.
THE APPROACH OF THE PERIOSTEUM COMPONENTS AS PROMOTERS FOR OSSEOUS REGENERATION PROCESS 612
K. IMRE, GH. DĂRĂBUŞ, NARCISA MEDERLE, MIRELA PALCA, M. PALCA
SUBTIPIZAREA SPECIEI CRYPTOSPORIDIUM PARVUM LA VIȚEI PRIN ANALIZA SECVENȚIALĂ A GENEI GP60
SUBTYPING OF CRYPTOSPORIDIUM PARVUM AT CALVES USING SECVENTIAL ANALISYS OF GP60 GENE 616
D. INDRE, GH. DĂRĂBUŞ, I. OPRESCU, S. MORARIU, NARCISA MEDERLE, M.S. ILIE, IONELA HOTEA, K. IMRE, A. BALINT
DISTRIBUȚIA LINIARĂ A NEMATODELOR ÎN TRACTUL GASTROINTESTINAL LA OVINE
LINEARY DISTRIBUTION OF NEMATODA INTO THE GASTROINTESTINAL TRACT IN SHEEP 620
CARMEN IONITA VERONICA BAGHIU, D. BAGHIU, OANA CONEA
STUDIU MORFOCLINIC IN CURSUL UNOR EPISOADE DE PEROZIS LA PUII DE CARNE
MORPHOCLINICAL STUDY IN BROILER CHICKEN'S PEROSIS 625
MARIANA IONIȚĂ, I.L. MITREA, M.C. BUZATU, LENUȚA DASCĂLU, AURELIA IONESCU
DINAMICA ANUALĂ A UNOR POPULAȚII DE ARTROPODE HEMATOFAGE (CĂPUŞE IXODIDE, CULICOIZI) – VECTORI PENTRU AGENȚI PATOGENI LA ANIMALE ŞI OM, ÎN DIFERITE REGIUNI ALE ROMÂNIEI
SEASONAL DYNAMICS OF HAEMATOPHAG ARTHROPOD POPULATIONS (TICKS AND CULICOIDES SPP.) - VECTORS OF PATHOGENS IN ANIMALS AND HUMANS, IN DIFFERENT AREAS OF ROMANIA 629
J. A. LEVENTE
AVANTAJELE FOLOSIRII TEHNICILOR DE INTERVENȚIE CHIRURGICALĂ ÎN RECUPERAREA GRASETULUI CANINELOR CARE AU SUFERIT RUPTURA LIGAMENTELOR ÎNCRUCIŞATE CRANIALE
ADVANTAGES IN USING THE SURGICAL TECHNIQUES IN RECOVERING A CANINE KNEE AFTER A CRANIAL CRUCIATE LIGAMENTS RUPTURE 637

PARTEA IIa:

K. IMRE, GH. DĂRĂBUŞ, I. OPRESCU, S. MORARIU, NARCISA MEDERLE, M. S. ILIE, IONELA HOTEA, A. BALINT, D. INDRE, MIRELA PALCA
SCREENING EPIDEMIOLOGIC ASUPRA EVOLUȚIEI CRIPTOSPORIDIOZEI ÎN ASOCIERE CU ALȚI ENTEROPATOGENI LA VIȚEI, ÎN PARTEA DE VEST A ROMÂNIEI
EPIDEMIOLOGYCAL SCREENING OF THE EVOLUTION OF CRYPTOSPORIDIOSIS IN ASSOCIATION WITH OTHER ENTEROPATHOGENS AT CALVES IN WESTERN ROMANIA 642
TIMEA KISS, L. KŐBŐLKUTI, C. POPOVICI, D. CADAR, A. URICARU, MIHAELA NICULAE
SINDROMUL DE ŞOC TOXIC FATAL ÎN URMA INFECȚIEI CU STREPTOCOCCUS CANIS LA PISICĂ: PREZENTARE DE CAZ
TOXIC SHOCK SYNDROME IN STREPTOCOCCUS CANIS INFECTION IN CAT. CASE STUDY 647
R. LĂCĂTUŞ, I. PAPUC, R.C. PURDOIU
ARTERIOGRAFIA CU SUBSTANȚE DE CONTRAST NONIONICE (OPTIRAY 350), LA CÂINE
ARTHERIOGRAPHY WITH NONIONIC CONTRAST SUBSTANCES (OPTIRAY 350), IN DOG 652
NICOLAAS E., LAMBRECHTS
COMPLEXITIES OF STIFLE STABILITY IN CANINE CRANIAL CRUCIATE DISEASE 656

D.C. LESCAI, A. POPOVICI, F. DUMITRESCU, I. BURTAN, L. HARBUZ
PREVALENCE OF HELICOBACTER SPP. IN DOGS THAT UNDERGO GASTROSCOPICAL EXAMINATIONS 661
R. N. MĂLĂNCUȘ, GH. SOLCAN, V. VULPE
DIAGNOSTICUL GASTRITELOR SECUNDARE NEFRITEI CRONICE LA CÂINE
THE DIAGNOSIS OF CANINE GASTRITIS SECONDARY TO CHRONIC NEPHRITIS 664
NARCISA MEDERLE, K. IMRE, GH. DĂRĂBUȘ, I. OPRESCU., S. MORARIU, M. ILIE, D. INDRE, A. BALINT, MIRELA PALCA, IONELA HOTEA
STUDIU EPIDEMIOLOGIC PRIN ELISA ASUPRA PARAZITISMULUI CU CRYPTOSPORIDIUM SPP. LA MIEI
EPIDEMIOLOGICAL STUDY USING ELISA ON THE PARASITISM WITH *CRYPTOSPORIDIUM* SPP. AT LAMBS 668
DIANA MOCANU, N. HAGIU
DIAGNOSTICUL ECOGRAFIC AL ENDOCADIOZEI VALVULARE MITRALE LA CÂINII METIȘI AI RASELOR DE TALIE MICĂ
ULTRASOUD DIAGNOSIS OF DEGENERATIVE MITRAL VALVE DISEASE ON SMALL CROSSBREED DOGS 671
A. MUSTE, MELANIA CRIȘAN, FL. BBETEG, I. PAPUC , R. LĂCĂTUȘ, ALINA DONISĂ, M. MUSTE
CERCETĂRI PRIVIND DIAGNOSTICUL ÎN BOALA NAVICULARĂ LA CABALINE
RESEARCHES CONCERNING DIAGNOSIS OF NAVICULAR DISEASE IN HORSES 675
M. MUSTEAȚĂ, V. VULPE, S.I. IENCEAN, GH. SOLCAN
COMPUTER TOMOGRAPHY ASPECTS IN FRACTURES OF VERTEBRAL COLUMN IN DOG 1 679
NĂSTASĂ VALENTIN, MUNTEANU, PAVLI, MAREȘ, CERNEA, CERNEA, GRECU, MORARU, MALIC LUMINIȚA
PHARMACOCLINICAL CONSIDERATIONS ON KETAMINE - DIAZEPAM, KETAMINE - ACEPROMAZINE AND PROPOFOL - BUTORPHANOL ANAESTHESIA IN DOGS
CONSIDERAȚII FARMACOCLINICE ASUPRA ANESTEZIEI CU KETAMINĂ – DIAZEPAM, KETAMINĂ - ACEPROMAZINĂ ȘI PROPOFOL – BUTORFANOL 684
NEGREA O., O. LIVIU, V. MICLAUS, VIOARA MIRESAN, CAMELIA RĂDUCU
EPIZOOTOLOGICAL ASPECTS REGARDING IN VITRO RESISTANCE OF LINGUATULA SERRATA LARVA STAGES 691
NEGREA O., O. LIVIU, V. MICLAUS, VIOARA MIRESAN, CAMELIA RĂDUCU, Z. MARCHIS
DIAGNOSIS EPIDEMIOLOGIC OBSERVATIONS IN DOG LINGUATULOSIS 694
L. OANA, V. MICLAUS, C. PESTEAN, C. OBER, N. MATES, L. OGNEAN, O. NEGREA
CLINICAL, THERAPEUTICALLY AND HISTOPATHOLOGICAL ASPECTS IN BOVINE SOLE ULCER 698
OANA L., C. OBER, C. PESTEAN, N. MATES, V. MICLAUS, L. OGNEAN
OBSERVATIONS CONCERNING CLINICAL AND THERAPEUTIC ASPECTS IN INTERDIGITAL HYPERPLASIA IN COWS 702
OGNEAN L., MEDA MOLDOVAN, CRISTINA CERNEA, L. OANA, A. GAL, C. OBER
DEPISTATEA UNOR INCOMPATIBILITĂȚI SANGUINE CU RISC HEMOTRANSFUZIONAL LA CAINE
DETECTION OF BLOOD INCOMPATIBILLITIES IN DOGS WITH MAJOR RISKS IN BLOOD TRANSFUSION THERAPY 707
OKON MICHAELLA, PAVLI C., ROȘCA P.
REPRODUCTIVE CYCLE IN PRIMITIVE DOG BREEDS SALUKI 713
REBECCA A. PACKER
EMERGING THERAPIES IN ACUTE SPINAL CORD INJURY 716
I. PAPUC, RADU LĂCĂTUȘ, R.C. PURDOIU
TESTE SPECIALE UTILIZATE ÎN DIAGNOSTICUL CLINIC AL TULBURĂRILOR NEUROLOGICE LA CÂINE
SPECIAL TEST USED IN CLINICAL DIAGNOSTIC OF NEUROLOGICAL DISEASES IN DOG 721
PAVLI CONSTANTIN, LIVIU RUNCEANU, TANASE OANA
ULTRASOUND DIAGNOSIS VALUE ON OVULATION, OVARIAN AND UTERUS PATHOLOGY IN SOWS 730

C. PAVLI, L. RUNCEANU, OANA TĂNASE, I. SĂCULȚANU
REAL TIME ULTRASONOGRAPHY ACCURACY IN SWINE PREGNANCY DIAGNOSIS 735
ANCA PLĂVĂNESCU, ELENA RUGINOSU, MARIANA SOFRONIE, L. DASCĂLU, C. POPESCU
STUDIU PRIVIND COMBATEREA MONTELOR REPETATE LA VACILE DE LAPTE PRIN DIFERITE METODE
CONTROL OF REPEATED BREEDING IN DAIRY COWS USING DIFERENT TREATMENTS 738
POP AL. R., I. GROZA, V. MICLĂUŞ, I. MORAR, SIMONA CIUPE, V. RUS, DARIA GROZA, M. BORZAN, I.N. GHEGHEŞ
INFLUENȚA ADMINISTRĂRII UNOR HORMONI STEROIDIENI NATURALI ŞI SINTETICI ASUPRA FUNCȚIEI GAMETOGENE LA IEPUROI
INFLUENCE OF SOME NATURAL AND SYNTHEETIC HORMONES ON GAMETOGENESIS IN MALE RABBITS 743
N. ROŞCA., GH. BORONCIUC., I. BALAN., P. PAVALIUC., IULIA CAZACOV, ION MEREUȚĂ.
MORFOPATOLOGIA SPERMEI ÎN CONDIȚII DE STRES
MORPHOPATHOLOGY OF SPERM IN STRESS CONDITIONS 748
B. ST. RUGINA, L. C. BURTAN , DIANA IAMANDI
FRECVENTA SI SISTEMATICA AFECTIUNILOR CRISTALINULUI LA CARNIVORE
THE FREQUENCY AND SYSTEMATICS OF THE CRYSTALLINE LENS AFFECTIONS AT CARNIVORES 751
ELENA RUGINOSU, MARIANA SOFRONIE, ANCA PLĂVĂNESCU, ŞT. CREANGĂ, M. PÎNTEA, L. DASCĂLU, C. POPESCU
DIRIJAREA PERIOADEI PUERPERALE LA VACILE DE LAPTE PRIN DIFERITE TRATAMENTE IN PERIOADA ANTEPARTUM SI POSTPARTUM
CONTROL OF PUERPERIUM IN DAIRY COWS BY DIFFERENT ANTEPARTUM AND POSTPARTUM TREATMENTS 755
LARISA SCHUSZLER, C. IGNA
OPTIONS FOR PERIOPERATIVE PAIN MANAGEMENT IN SMALL ANIMALS 762
I. SCURTU, G. GIURGIU, M. MIRCEAN, LAURA LIVITCHI, MIHAELA NICULAE, A. MACRI
TESTAREA EFICIENTEI DIALIZEI PERITONEALE IN INSUFICIENTA RENALA UTILIZAND O SOLUTIE PREPARATA DIN LICHID RINGER SI GLUCOZA LA ANIMALELE DE COMPANIE
TESTING OF EFFICIENCY OF PERITONEAL DIALYSIS IN RENAL FAILURE IN COMPANION ANIMALS USING A COMBINATION OF RINGER SOLUTION AND GLUCOSE 767
A. R.SZAKACS , BIANCA SZAKACS, N. TISE , V. COZMA
EVALUAREA CORELATIVĂ A CONCENTRAȚIEI IMUNOGLOBULINELOR ŞI COMPLEXELOR IMUNE CIRCULANTE SERICE LA SUINE INFESTATE EXPERIMENTAL CU ASCARIS SUUM
EVALUATION OF CONCENTRATION OF IMMUNOGLOBULIN AND CIRCULATING IMMUNE COMPLEXES IN PIGS EXPERIMENTALY INFESTED WITH *ASCARIS SUUM* 771
TRAMBITAS B., IONITA L., PUIA, M.
DATE MORFOCLINICE INTR-UN EPISOD DE TOXEMIE DE GESTATIE LA OI
MORPHOLOGICAL ASPECT IN AN OUTBREAK OF GESTATION TOXIEMIA IN SHEEP 775
WAEL M. EL-DEEB, EMAD E. YOUNIS
CLINICAL AND BIOCHEMICAL STUDIES ON THEILERIA ANNULATA IN EGYPTIAN BUFFALOES (BUBALUS BUBALIS) WITH PARTICULAR ORIENTATION TO OXIDATIVE STRESS AND KETOSIS RELATIONSHIP 780

Secţiunea Producţii Animaliere Şi Sănătate Publică

ABAITANCEI CRAITA, COMAN I., TARCA FELICIA, ZISU CORINA
DETERMINAREA REZIDUURILOR DE STREPTOMICINA DIN MIERE, PRIN TESTUL IMUNOENZIMATIC ELISA
DETERMINATION OF STREPTOMYCIN RESIDUES IN HONEY BY ENZYME IMMUNOASSAY TEST, ELISA. 789

ABAITANCEI CRAITA, COMAN I., TARCA FELICIA, ZISU CORINA
DETERMINAREA REZIDUURILOR DE SULFAMIDE PRIN TESTUL RIA CHARM II
DETECTION OF SULPHONAMIDES RESIDUES IN HONEY BY RIA CHARM II TEST 794
ALBU AIDA, ŞINDILAR E.
EVALUAREA NIVELURILOR REZIDURILOR DE NITRAȚI/NITRIȚI ÎN UNELE NUTREȚURI FOLOSITE ÎN ALIMENTAȚIA VACILOR DE LAPTE ŞI POTENȚIALUL LOR TOXIC
EVALUATION OF NITRATE/NITRITE RESIDUE LEVELS IN SOME DAIRY COW FEEDS AND THEIR TOXIC POTENTIAL..... 799
AMARICAI MARIANA, RIMBU CRISTINA, GUGUIANU ELEONORA, CRETU CARMEN, CARP CARARE M.
OBSERVAȚII PRIVIND CALITATEA MICROBIOLOGICĂ A LAPTELUI DE COLECTURĂ PENTRU O UNITATE CU SISTEM HCCP ÎN CURS DE IMPLEMENTARE
OBSERVATIONS REGARDING THE MICROBIOLOGICAL QUALITY OF GATHERED MILK FOR A UNIT WITH HCCP SYSTEM IN COURSE OF IMPLEMENTATION 804
AMFIM ADRIANA, SIMION VIOLETA ELENA , PARVU MONICA
ASPECTE EPIDEMIOLOGICE IN UNELE ZOONOZE PARAZITARE LA OM IN ROMANIA
EPIDEMIOLOGICAL ASPECTS IN SOME PARASITIC ZOONOSIS AT HUMANS IN ROMANIA 811
ANITA ADRIANA, ANITA D., TANASE OANA IRINA, LUDU LUANDA, SAVUȚA GH
SEROLOGICAL EVIDENCE OF HEPATITIS E VIRUS INFECTION IN DIFFERENT SWINE CATEGORIES FROM IAŞI COUNTY
EVIDENȚIEREA SEROLOGICĂ A INFECȚIEI CU VIRUSUL HEPATITEI E LA DIFERITE CATEGORII DE SUINE DIN JUDEȚUL IAŞI 817
M. E. BÎRSĂ, ŞINDILAR E. , AIDA ALBU
NIVELUL REZIDUURILOR DE CADMIU DIN MIERE PRIN METODA SPECTROFOTOMETRIEI DE ABSORBȚIE ATOMICĂ
EVALUATION OF CADMIUM RESIDUES LEVEL FROM HONEY BY ATOMIC ABSORBTION SPECTROFOTOMETRY METHOD..... 820
M. E. BÎRSĂ, E. ŞINDILAR, AIDA ALBU
NIVELUL REZIDUURILOR DE PLUMB ÎN MIEREA DE SALCÂM ŞI POLIFLORĂ
LEAD RESIDUES LEVEL IN ACACIA AND MIXED FLOWERS HONEY..... 824
MARIA NICOLETA BOBUTAC
CONTAMINAREA FUNGICĂ A UNOR SORTIMENTE DE BRÂNZETURI PROVENITE DIN REȚEAUA ALIMENTARA
FUNGAL CONTAMINATION OF SOME KIND OF CHEESE FROM COMMERCIAL CHAIN 828
BUSUIOC OANA
CERCETARI ETIOLOGICE ŞI EPIDEMIOLOGICE PRIVIND INFECȚIILE BACTERIENE DIGESTIVE LA PUII PENTRU CARNE CRESCUȚI LA SOL
ETIOLOGICAL AND EPIDEMIOLOGICAL RESEARCHES REGARDING DIGESTIVE BACTERIAL INFECTIONS IN BROILER CHICKENS GROUND BRED..... 833
CADAR D., SPINU MARIANA, CSAGOLA A., TUBOLY T, MICLAUS V., RUS V., KISS TIMEA, KOBOLKUTI L., NICULAE MIHAELA, URICARU A., UNGVARI A., RINDT KRISZTINA
RĂSPUNSUL IMUN UMORAL LA SUINE AFECTATE DE PCV2 ŞI CLINIC SĂNĂTOASE PCV2 POZITIVE
HUMORAL IMMUNE RESPONSE IN PORCINE CIRCOVIRUS TYPE 2 INFECTED PIGS 836
CADAR D., CSAGOLA A., TUBOLY T., SPINU MARINA, BRUDASCA F., KOBOLKUTI L.
PREVALENȚA INFECȚIEI CU PCV2 ÎN POPULAȚIILE DE MISTREȚI DIN NORD-VESTUL TRANSILVANIEI
PREVALENCE OF PORCINE CIRCOVIRUS TYPE 2 INFECTION IN WILD BOAR FROM NORTH WEST OF TRANSILVANIA 839
N. CATANA, V. HERMAN, IONICA FODOR, VIRGILIA POPA
REZISTENTA LA ANTIBIOTICE A TULPINILOR APEC
RESISTANCE TO ANTIBIOTICS OF APEC STRAINS..... 843

N. CATANA, VIRGILIA POPA, V. HERMAN, IONICA FODOR
UTILIZAREA ROŞULUI DE CONGO CA MARKER FENOTIPIC DE IDENTIFICARE A TULPINILOR APEC
USE OF CONGO RED AS A MARKER FOR IDENTIFYING PHENOTYPICALLY APEC STRAINS 846
CEAUSI C., TOGOE I., TUDOR L., ILIE L. I.
THE DETERMINATION OF MIDGUT AND RECTUM MICROORGANISMS ON HONEYBEES (APIS MELLIFERA) 848
CEAUSI C., TOGOE I., TUDOR L., ILIE L. I.
THE DETERMINATION OF YEASTS AND MOULDS IN HONEYS DESTINED TO MERCHANDISING IN BUCHAREST 851
CHEREJI ANCA, RAPUNTEAN GH., CHEREJI R., OROS N. A., CERNEA M.
SINERGISMUL SULFAMETOXIDIAZINĂ-TILOZINĂ ÎN CAZUL GENULUI PASTEURELLA
SYNERGISM OF SULFAMETHOXIDIAZINE AND TYLOSINE AGAINST PASTEURELLA PATHOGENS 855
ANDREEEA-FLAVIA CÎRLAN, EUSEBIE ŞINDILAR
CÂTEVA OBSERVAȚII PRIVIND COMPOZIȚIA FIZICO-CHIMICĂ A CĂRNII MELCULUI COMESTIBIL HELIX POMATIA
OBSERVATIONS REGARDING THE PHYSICAL AND CHEMICAL COMPOSITION OF THE MEAT FROM THE *HELIX POMATIA* SNAIL 860
CONSTANTIN CIOTĂU, IONEL BONDOC, EUSEBIE ŞINDILAR, EUSEBIE VIOREL ŞINDILAR
CERCETĂRI PRIVIND FRECVENȚA SPECIILOR DESTAPHYLOCOCCUS ÎN LAPTELE CRUD MATERIE PRIMĂ
RESEARCH ON THE FREQUENCY OF STAPHYLOCOCCUS SPECIES IN MILK AS RAW MATERIAL 863
CHIRILĂ COVALIU, TUDOR PERIANU
CERCETĂRI PRIVIND SEMNIFICAȚIA DOZĂRII GAMAINTERFERONULUI ÎN DIAGNOSTICUL TUBERCULOZEI BOVINE
RESEARCHES REGARDING THE INTERFERON GAMMA (IFN-Γ) DOSAGE IN BOVINE TUBERCULOSIS DIAGNOSIS 867
CHIRILĂ COVALIU, TUDOR PERIANU
OBSERVAȚII PRIVIND TUBERCULOZA BOVINĂ ÎN JUDEȚUL IAŞI
OBSERVATIONS REGARDING BOVINE TUBERCULOSIS IN IASI COUNTY 873
COMAN M., OLARIU-JURCA I., STANCU A., PETRINA C., COMAN ALINA
ASPECTE PRIVIND DIAGNOSTICUL DE LABORATOR ÎNTR-UN FOCAR DE PESTĂ PORCINĂ CLASICĂ DIN PARTEA DE VEST A ROMÂNIEI
ASPECTS OF LABORATORY DIAGNOSIS IN AN OUTBREAK OF CLASSICAL SWINE FEVER IN THE WESTERN PART OF ROMANIA 877
CRETU CARMEN, GUGUIANU ELEONORA, RIMBU CRISTINA, HRISCU ELENA, CARP CARARE M.
CERCETĂRI PRIVIND IZOLAREA ŞI IDENTIFICAREA SPECIEI CAMPYLOBACTER SPP. DIN CECUMURI ŞI DE PE PASĂRILE DESTINATE SACRIFICĂRII
RESEARCHES CONCERNING ISOLATION AND IDENTIFICATION OF CAMPYLOBACTER SPP FROM POULTRY CECUM AND CARCASSES 881
CRETU CARMEN, GUGUIANU ELEONORA RIMBU CRISTINA, CARP CARARE C., CARP CARARE M.
INFLUENȚA PH-ULUI ŞI TEMPERATURII ASUPRA SPECIEI CAMPYLOBACTER SPP. DE PE CARNEA DE PASĂRE PROASPĂTĂ, REFRIGERATĂ ŞI CONGELATĂ
THE INFLUENCE OF PH AND TEMPERATURE AGAINST *CAMPYLOBACTER SPP.* GROWTH IN FRESH, FROZEN AND FREEZING POULTRY CARCASSES 885
DAMIESCU LACRAMIOARA, TRIF ALEXANDRA
THE INCIDENCE OF MYCOTOXINS IN MEAT AND MEAT PRODUCTS IN THE WEST COUNTIES OF ROMANIA IN THE PERIOD 2004-2008 889

HAMMOUDI A/H. , A.MOUATS, M.HALBOUCHE, H.AGGAD, S.A. ABDELHADI
ETUDE DE LA CARACTERISATION ET LA TRANSMISION DES GENES DE VIRULENCE D'E .COLI AVIAIRE PAR LA METHODE PCR DANS L'OUEST D'ALGERIE
STUDY AND CHARACTERIZATION OF THE TRANSMISSION OF VIRULENCE GENES OF E. AVIAN-COLI BY PCR METHOD IN THE WEST OF ALGERIA 895
MIHALACHI (DIMITRIU) SIMONA, SCAGLIARINI ALESSANDRA, PERIANU T.
OBSERVAȚII PRIVIND EVALUAREA STATUSULUI IMUNITAR PRIN IFI LA CÂINII SUSPECȚI DE BOALA CARRÉ
OBSERVATIONS REGARDING THE EVALUATION OF THE IMMUNE STATUS IN DOGS SUSPECTED FOR CANINE DISTEMPER 904
MIHALACHI (DIMITRIU) SIMONA, SCAGLIARINI ALESSANDRA, PERIANU T.
UTILIZAREA METODEI RT-PCR ÎN DIAGNOSTICUL BOLII CARRÉ LA CÂINE
THE DETECTION OF CANINE DISTEMPER VIRUS BY REVERSE TRANSCRIPTION-PCR 907
DOBOS TATIANA, BONDOC I., SINDILAR E.
CONSIDERAȚII ASUPRA GRADULUI DE CONTAMINARE A SMANTÂNII PASTEURIZATE CU BACTERII AEROBE MEZOFILE
CONSIDERATIONS ON THE CONTAMINATION DEGREE OF PASTEURIZED SOUR CREAM WITH AEROBIC MESOPHILIC BACTERIA 910
TATIANA DOBOŞ, IONEL BONDOC, EUSEBIE ŞINDILAR
STUDII COMPARATIVE PRIVIND CALITATEA GLOBALĂ A UNTULUI DIN PRODUCȚIA INTERNĂ ŞI A CELUI DIN IMPORT
COMPARATIVE STUDIES THE GLOBAL QUALITY OF INDIGENOUS AND IMPORTED BUTTER 913
FALCA C., ROSU M.
EFECTUL COMPARATIV AL SUPLIMENTĂRII HRANEI TINERETULUI PORCIN CU ANTIBIOTICE (TIAMUTIN) ŞI CELULAZE (BIOZYM M 800)
THE COMPARASION EFFECT OF FOOD SUPPLEMENT AT THE YOUTH SWINE WITH ANTIBIOTICS (TIAMUTIN) AND CELULLASE (BIOZYM M 800) 917
FIT N., RAPUNTEAN GH., NADAS G., SUTEU E.
STUDIU ASUPRA FLOREI BACTERIENE IZOLATE DIN PLĂGI MIAZIGENE ŞI LARVE DE WOHLFARTIA MAGNIFICA IMPLICATE ÎN LEZIUNI
STUDY OF BACTERIAL FLORA ISOLATED FROM BLOWFLY WOUNDS AND *WOHLFARTIA MAGNIFICA LARVAE INVOLVED IN LESIONS* 921
FOICA F. M.,. CARP CARARE M., VLAD – SABIE ALINA, DRUGOCIU DANA SIMONA
STUDIU BIBLIOGRAFIC PRIVIND TOXIINFECȚIILE ALIMENTARE PRIN CONSUMUL DE ALIMENTE DE ORIGINE ANIMALĂ CONTAMINATE CU SHIGELLA SPP.
FOOD POISONING DUE TO THE CONSUMPTION OF SALAMI AND SAUSAGES CONTAMINATED WITH *SHIGELLA SPP*. 927
C.V. GAŞPAR, C. GAŞPAR, G. I. GAŞPAR
ANALIZA DIFERENȚIATĂ A EXTERIORULUI CONFORM STANDARDELOR RASELOR DE CIOBÂNEŞTI ROMÂNEŞTI
COMPARATIVE ANALYSIS OF THE EXTERIOR ACORDING TO THE BREED STANDARDS IN ROMANIAN SHEPHERD DOGS 933
GAVRILAS ANGELA, COSTACHESCU ELENA,. SIMEANU D.
CERCETĂRI PRIVIND PARAMETRII GENETICI AI UNEI POPULAȚII DE IEPURI CRESCUȚI ÎNTR-O EXPLOATAȚIE DE TIP FAMILIAL
RESEARCH REGARDING THE GENETIC PARAMETERS OF A RABBIT POPULATION RAISED IN A DOMESTIC EXPLOITATION FARM 939
GHIORGHIȚĂ ILEANA, PERIANU T.
OBSERVAȚII PRIVIND LEPTOSPIROZA CANINĂ ÎN MUNICIPIUL GALAȚI
OBSERVATIONS REGARDING CANINE LEPTOSPIROSIS IN GALATI 943

GRADINARU A. C., HAVRISTIUC SIMONA, POPESCU O.
EVALUAREA INCIDENȚEI REZIDUURILOR DE ANTIBIOTICE DIN LAPTE ŞI A INFLUENȚEI LOR ASUPRA UNOR INDICI DE CALITATE AI LAPTELUI-MATERIE PRIMĂ CA PARTE A APLICĂRII PRINCIPIILOR HACCP
EVALUATION OF THE MILK ANTIBIOTIC RESIDUES INCIDENCE AND OF THEIR INFLUENCE UPON SOME MILK QUALITY INDEXES AS PART OF THE HACCP PRINCIPLES IMPLEMENTATION 947
GRADINARU A. C., SOLCAN GH., MUNTEANU ALINA, POPESCU O.
EVALUAREA UNOR REZIDUURI DE XENOBIOTICE ELEMENTARE (PB,CU,CD,ZN) ÎN LAPTELE DE COLECTURĂ RECOLTAT DIN ZONA MOLDOVEI
EVALUATION OF SOME XENOBIOTIC TRACE ELEMENT RESIDUES (PB, CD, CU, ZN) IN THE BULK MILK SAMPLES COLLECTED FROM THE MOLDAVIAN FARMS 950
GUGUIANU ELEONORA, VULPE V., RIMBU CRISTINA, ROSCA LILIANA, LAZAR M.
AEROMONOZE DE PRIMĂVARĂ LA CIPRINIDELE DE CRESCĂTORIE
SPRING AEROMONOSES AT FARMS CIPRINIDES 953
HENDRONOTO ARNOLDUS WALEWANGKO LENGKEY, LOVITA ADRIANI
EFFECTS OF MILK FERMENTED WITH LACTOBACILLUS ACIDOPHILLUS AND BIFIDOBACTERIUM ON YOGHURT QUALITY AND GLUCOSE CONTENT 957
LOVITA ADRIANI, HENDRONOTO ARNOLDUS WALEWANGKO LENGKEY, NOOREMMA SOPHIANIE
THE BIOFERMENTATION OF LACTOBACILLUS ACIDOPHILUS AND BIFIDOBACTERIUM ON MILK AGAINST THE ACTIVITY OF LIPASE AND MICE BLOOD CHOLESTEROL 960
IVANCIUC ILEANA, VASIU C.
CERCETĂRI PRIVIND EVOLUȚIA ANEMIEI INFECȚIOASE ECVINE PE TERITORIUL MARAMUREŞULUI ISTORIC
RESEARCHES CONCERNING EVOLUTION OF EQUINE INFECTIONS ANEMIA IN MARAMUREȘ REGION 963
IVANCIUC ILEANA, VASIU C.
STUDIU COMPARATIV PRIVIND TESTELE SEROLOGICE ID ŞI ELISA ÎN DIAGNOSTICUL ANEMIEI INFECȚIOASE ECVINE
COMPARATIVE STUDY BETWEEN ID AND ELISA TESTS IN DIAGNOSTIC OF EQUINE INFECTIONS ANEMIA 970
M. LAZĂR, V. VULPE, ELEONORA GUGUIANU, O.Z. OPREAN
ASPECTE EPIDEMIOLOGICE PRIVIND BOLILE PEŞTILOR DE FERMĂ DIN MOLDOVA
EPIDEMIOLOGICAL ASPECTS REGARDING THE FISH FARM DISEASES FROM MOLDAVIA 974
LIONIDE A., CURCA D., SAMARINEANU M., CISMILEANU ANA, NICA DANIELA, TOCA CRISTINA, BOTUS DANIELA
EFECTUL SUPLIMENTĂRII HRANEI CU ZINC ORGANIC LA VACILE DE LAPTE ASUPRA RĂSPUNSULUI IMUN UMORAL
EFFECT OF ORGANIC ZINC SUPPLEMENTATION DIET IN DAIRY COWS ON HUMORAL IMMUNE RESPONSE 981
LUDU LUANDA, ANITA ADRIANA, ANITA D., TANASE OANA IRINA, LECOLLINET SYLVIE, SAVUTA GH
TESTING OF A NEW INDIRECT ELISA METHOD FOR THE SEROLOGICAL DIAGNOSIS OF WEST NILE VIRUS INFECTION IN HORSES 987
MALIC LUMINITA, BOBUTAC MARIA NICOLETA, MORARU RAMONA
EVALUAREA EFECTULUI ANTIFUNGIC AL RADIAȚIILOR ULTRAVIOLETE DE TIP C ASUPRA BIOFILMELOR LEVURICE
EVALUATION OF ANTIFUNGAL EFFECT OF ULTRAVIOLET RADIATION TYPE C AGAINST FUNGAL BIOFILMS 991
MITRANESCU ELENA, TUDOR L. , FURNARIS F. C., TERBEA MARIANA, ROTARU ELENA, MITRANESCU D. F., SIMION VIOLETA
STUDY CONCERNING THE MONITORING OF ENVIRONMENTAL FACTORS' RADIOACTIVITY IN ARGES COUNTY 999

MOCUTA N., CHINDRIS V.
OBSERVATII PRIVIND PREZENTA OMG IN PROBELE DE SOIA. CONSIDERATII ETICE, RELIGIOASE SI JURIDICE IN BIOTEHNOLOGIE
OBSERVATIONS CONCERNING GENETICALLY MODIFIED ORGANISMS IN SOJA: ETHICAL, RELIGIOUS AND LEGAL ASPECTS 1003
RAMONA MORARU, MARIANA GRECU , LUMINITA MALIC, A. IGNAT, MARIA BOBUTAC, V. NĂSTASĂ, M. MAREȘ
SUSCEPTIBILITY PROFILE ASSESSMENT OF BACTERIAL STRAINS ISOLATED FROM THE DIGESTIVE TRACT OF PIGS FROM INDUSTRIAL FARM 1007
ALINA MUNTEANU, A. GRĂDINARU, GH. SOLCAN
OBSERVAȚII PRIVIND PREZENȚA REZIDUURILOR DE PESTICIDE ORGANOCLORURATE ÎN LAPTE ÎN ZONA MOLDOVEI
OBSERVATIONS CONCERNING ORGANOCHLORINATED RESIDUES IN MILK, IN MOLDOVA REGION 1011
NEAGU IULIANA, CULEA C., TAPALOAGA DANA, TAPALOAGA P. R., PAUNESCU ILEANA, MARMANDIU A.
RESEARCHES REGARDING THE GENETIC HISTORY OF A ROMANIAN SPOTTED COW POPULATION 1014
NICORESCU ISABELA, CRIVINEANU MARIA
CERCETĂRI PRIVIND PREVALENȚA CAMPYLOBACTER SPP. ÎN CARCASELE DE BROILERI
RESEARCHES REGARDING THE PREVALENCE OF *CAMPYLOBACTER SPP.* IN BROILER CARCASSES ... 1017
NICULAE MIHAELA, SPINU MARINA, SANDRU CARMEN DANA, BRUDASCA F., PUSCAS LELIA, SCURTU I., SZAKACS BIANCA, MATES C. I., RINDT IULIA, TAUTAN M., NICULAE CATALINA, MOTOC NICOLETA
PROPRIETAȚILE ANTOMICROBIENE ALE UNOR PLANTE DIN FAMILIA LAMIACEAE ȘI APLICAȚIILE LOR POTENȚIALE IN TERAPIE
ANTIMICROBIAL PROPERTIES OF SOME *LAMIACEAE* PLANTS AND THEIR POTENTIAL APPLICATIONS IN THERAPY – A REVIEW 1021
NICULAE MIHAELA, SPINU MARINA, SANDRU CARMEN DANA, BRUDAŞCĂ F., PUSCAS LELIA, SCURTU I., RINDT IULIA, SZAKACS BIANCA, CADAR D. , MATES C. I., TAUTAN M., NICULAE CATALINA, MOTOC NICOLETA, MOALE ROXANA
ANTIBIOTIC SUSCEPTIBILITY OF PSEUDOMONAS AERUGINOSA STRAINS ISOLATED FROM DOGS WITH OTITIS EXTERNA 1025
OBADA M. D., DUCA ELENA, VLAD – SABIE ALINA, CARP CARARE M.
ASPECTE EPIDEMIOLOGICE ALE EVOLUȚIEI TOXIINFECȚIILOR ALIMENTARE ÎN JUDEȚUL IAȘI ÎN PERIOADA 2004-2008
EPIDEMIOLOGICAL ASPECTS OF FOOD POISONING IN IAŞI COUNTY DURING 2004-2008 1029
PAPASTERGIU D., RAPUNTEAN GH., OLELEU ANAMARIA, RAPUNTEAN S., PIVARIU N.
ASPECTE EPIDEMIOLOGICE PRIVIND PARATUBERCULOZA LA OVINE ŞI CAPRINE ÎN AREALUL JUDEȚULUI CLUJ
EPIDEMIOLOGICAL ASPECTS REGARDING SHEEP AND GOATS PARATUBERCULOSIS IN THE CLUJ COUNTY 1036
PAPASTERGIU D., RAPUNTEAN GH., RAPUNTEAN S., NADAS G.
CONSIDERAȚIUNI PRIVIND REZERVOARELE NATURALE DE MYCOBACTERIUM PARATUBERCULOSIS ŞI ROLUL LOR ÎN EPIDEMIOLOGIA BOLI
CONSIDERATION REGARDING *MYCOBACTERIUM PARATUBERCULOSIS* NATURAL RESERVOIRES AND THEIR INVOLVMENT IN DISEASE EPIDEMIOLOGY 1043
PLATON I., VASIU C.
CERCETĂRI PRIVIND LEPTOSPIROZA LA SUINE ÎN JUDEȚUL BISTRIȚA – NĂSĂUD
RESEARCHES ON SUINE LEPTOSPIROSIS IN BISTRITA NĂSĂUD COUNTY 1051

PLATON I., VASIU C.
INVESTIGAȚII EPIDEMIOLOGICE ŞI CLINICO-MORFOPATOLOGICE ÎN LEPTOSPIROZĂ LA CABALINE ÎN JUDEȚUL BISTRIȚA–NĂSĂUD
EPIDEMIOLOGICAL AND CLINICO-MORFOLOGICAL INVESTIGATIONS IN HORSE LEPTOSPIROSIS IN BISTRITA NĂSĂUD COUNTY 1059
POP FLAVIA
RESEARCH REGARDING THE INSTALLATION OF OXIDATIVE PROCESSES IN MILK FAT DURING REFRIGERATION STORAGE 1066
POP FLAVIA
RESEARCH ON ORGANOLEPTIC AND PHYSICO-CHEMICAL PARAMETERS OF ANIMAL FATS 1070
PUTIN V., MACARI V., GUDUMAC V.
ACTIVITATEA PSEUDOCOLINESTERAZEI ŞI NIVELUL SERIC AL GLUCOZEI ŞI UREEI LA PUII-BROILER TRATAȚI CU BIOR
PSEUDOCHOLINESTERASE ACTIVITY, BLOOD SERUM GLUCOSE AND UREA IN BROILER CHICKENS TREATED WITH BIOR 1074
RADOI I., STAICU ELENA, IONITA L., TUDOR N.
MICROCLIMATE PARAMETERS MONITORISATION IN A CLOSED CICLED FARM WITH PRDC 1078
RETEA C., IONITA L., ORASANU ADRIANA, RETEA GENICA
CERCETĂRI PRIVIND VARIAȚIA UNOR PARAMETRII AI MEDIULUI INTERN LA BOVINE ACHIZIȚIONATE DE PE PIAȚA UNIUNII EUROPENE ÎNTR-O FERMĂ DIN JUDEȚUL DOLJ
RESEARCH REGARDING THE VARIATION OF SOME BIOLOGICAL PARAMETHERS IN COWS PURCHEASED FROM THE EU – IN A FARM IN THE DOLJ COUNTY 1084
RIMBU CRISTINA, GUGUIANU ELEONORA, HORHOGEA CRISTINA, SINDILAR E. V., SCUTARIU RAMONA, CARP CARARE C., CARP CARARE M.
IMPLICAȚIILE SPECIEI PASTEURELLA MULTOCIDA ÎN LEZIUNI ORALE LA PISICĂ ŞI EXPRIMAREA CLINICĂ LA OM, ÎN PLAGĂ MUŞCATĂ
IMPLICATIONS OF SPECIES PASTEURELLA MULTOCIDA IN THE CAT ORAL LESIONS AND CLINICAL EXPRESSION OF HUMAN AT BITTEN PLAGUE 1089
RINDT IULIA KRISZTINA, SPINU MARINA, BRUDASCA F., NICULAE MIHAELA, SZAKACS BIANCA, KISS TIMEA, URICARU A., BIANU G. T.
ANTIBACTERIAL ACTIVITY OF HONEY, HONEYDEW HONEY AND PROPOLIS FROM DIFFERENT REGIONS OF TRANSILVANIA AGAINST STAPHYLOCOCCUS AUREUS 1093
RINDT IULIA KRISZTINA, SANDRU CARMEN DANA, BRUDASCA F., NICULAE MIHAELA, KOBOLKUTI L., CADAR D., UNGVARI A., SPINU MARINA
ANTIBACTERIAL ACTIVITY OF DIFFERENT PROPOLIS CONCENTRATIONS AGAINST STAPHYLOCOCCUS AUREUS STAINS ISOLATED FROM BOVINE MASTITIS 1096
ROOSTITA L. BALIA, SRI MUDJIARTININGSIH, EMMIE ROSIANNIE, HENDRONOTO A.W. LENGKEY, WENDRY SETYADI P, KUSMAJADI SURADI, OBIN RACHMAWAN, ARIEF RUSFIAN GHANI, GEMILANG LARA U.S., CACA SUTEJA, DIAN ARFIANI
DETECTION OF PORK SPECIES CONTENT ON BEEF JERKY AND SHREDDED MEAT BY USING ENZYME IMMUNOASSAY TECHNIQUES 1099
LILIANA ROŞCA, MIHAI CARP- CĂRARE, PETRU ROŞCA, CRISTINA RÎMBU
ASPECTE PRIVIND INCIDENȚA ENTEROCOCILOR ÎN SURSELE DE APĂ UTILIZATE PENTRU ADĂPARE 1102
LILIANA ROŞCA, MIHAI CARP- CĂRARE, PETRU ROŞCA, ELEONORA GUGUIANU
OBSERVAȚII PRIVIND INCIDENȚA SPECIEI ESCHERICHIA COLI ÎN APELE UTILIZATE PENTRU ADĂPARE CONTAMINATE CU BACTERII COLIFORME TERMOTOLERANTE (COLIFORMI FECALI) 1106
ROSU M., FALCA C.
EFECTUL COMPARATIV AL SUPLIMENTĂRII HRANEI TINERETULUI PORCIN CU ANTIBIOTICE (TIAMUTIN), ŞI PROBIOTICE (BIO PLUS 2B)
COMPARATIVE EFFECT OF FOOD SUPPLEMENT YOUTH SWINE WITH ANTIBIOTICS (TIAMUTIN) AND PROBIOTICS (BIO PLUS 2B) 1111

ROTARU ELENA, TASBAC B., CIOBOTARU EMILIA, MITRANESCU ELENA, NICORESCU V.
ASPECTE CITOLOGICE ALE LAPTELUI IN INFECȚIILE INTRAMAMARE LA VACĂ
CYTOLOGICAL ASPECTS OF MILK IN INTRAMAMMARY INFECTIONS IN COW 1115
ROTARU ELENA, POP ANETA, FAFANEATA CORNELIA, MITRANESCU ELENA, TASBAC B.
MODIFICĂRI CANTITATIVE ALE UNOR COMPONENTE BIOCHIMICE DIN COLOSTRUL DE OAIE RAPORTATE LA FACTORUL TIMP
TIME-RELATED QUANTITATIVE CHANGES OF SOME BIOCHEMICAL COMPONENTS OF SHEEP COLOSTRUM 1123
RUS V., MICLAUS V., CADAR D., NADAS G., GAL A.
EFECTUL FACTORILOR STRESANȚI ASUPRA TIMUSULUI LA TINERETUL BOVIN ACHIZIȚIONAT PENTRU SACRIFICARE ÎN ABATOR
EFFECT OF SOME STRESS FACTORS ON THYMUS OF YOUTH CATTLE 1127
RUS V., MICLAUS V., SPINU MARINA, CADAR D.
DOVEZI HISTOLOGICE ALE INFLUENȚEI UNUI VACCIN VIU INTERMEDIAR PLUS ANTI BURSITĂ INFECȚIOASĂ ASUPRA BURSEI LUI FABRICIUS LA PUII BROILERI 1131
HISTOLOGICAL ASSESMENT OF THE INFLUENCE OF A LIVE ANTIINFECTIOUS BURSITIS ON FABRICIUS BURSA IN BROILER CHICKENS
SERBU ELENA, TANASE OANA IRINA, PAVLI C., PERIANU T.
CERCETĂRI PRIVIND BURSITA INFECȚIOASĂ ÎN CONDIȚIILE CREŞTERII EXTENSIVE, GOSPODĂREŞTI
RESEARCHES ON BURSAL DISEASE UNDER EXTENSIVE BREEDING CONDITIONS 1135
SIMEANU D., GAVRILAS ANGELA, SIMEANU CRISTINA
STUDIU ASUPRA PRODUCȚIEI DE OUĂ OBȚINUTĂ DE LA GĂINI REGENERATE FIZIOLOGIC (I)
STUDY ON THE EGG PRODUCTION ACHIEVED BY THE PHISIOLOGICALLY RECOVERED HENS (I) 1142
SIMEANU D., GAVRILAS ANGELA, SIMEANU CRISTINA
STUDIU ASUPRA PRODUCȚIEI DE OUĂ OBȚINUTĂ DE LA GĂINI REGENERATE FIZIOLOGIC (II)
STUDY ON THE EGG PRODUCTION ACHIEVED BY THE PHISIOLOGICALLY RECOVERED HENS (II) 1149
SPINU MARINA, GIURGEA RODICA, SANDRU CARMEN DANA, BRUDASCA F., NICULAE MIHAELA, CADAR D., KOBOLKUTI L., SZAKACS BIANCA
EFECTELE UNOR EXTRACTE VEGETALE ASURA EVOLUȚIEI BURSEI ŞI A METABOLISMULUI BURSAL
EFFECT OF SOME VEGETAL EXTRACT ON EVOLUTION AND METABOLISM OF FABRICIUS BURSA ... 1155
SPINU MARINA, GIURGEA RODICA, SANDRU CARMEN DANA, BRUDASCA F., NICULAE MIHAELA, CADAR D., KOBOLKUTI L., SZAKACS BIANCA
CORELAȚII MORFO-FUNCȚIONALE LA NIVELUL TIMUSULUI PUILOR DE GĂINĂ TRATAȚI CU EXTRACTE VEGETALE
MORFOFUNCTIONAL CORRELATIONS ON CHICKENS THYMUS AFTER TREATMENT WITH VEGETAL EXTRACTS 1161
STARCIUC N., SPATARU T., SCUTARU I., OSADCI NATALIA
NIVELUL TITRELOR DE ANTICORPI ŞI INDEXUL BURSEI FABRICIUS LA PUII VACCINAȚI CONTRA BURSITEI INFECȚIOASE CU TULPINELE BG, WINTERFIELD 2512 ŞI D-78
ANTIBODIES CONCENTRATION AND FABRICIUS BURSA INDEX IN CHICKENS AFTER IMMUNIZATION WITH STRAINS WINTERFIELD 2512 AND D-78 1166
STREJA ADRIANA, AVRAM EUGENIA, MIHAILA S., CARP CARARE M.
CERCETĂRI PRIVIND VACCINAREA CU VACCIN VIU NOBILIS MG 6/85 ,CONTRA MICOPLASMOZEI RESPIRATORIE AVIARE ÎN EFECTIVE DE TINERET DE REPRODUCȚIE RASE GRELE
RESEARCH REGARDING USE OF LIVE NOBILIS 6/85 VACCINE AGAINST RESPIRATORY AVIAN MYCOPLASMOSIS IN BREEDING FLOCKS 1169

STRUGARU OANA RALUCA, VELESCU ELENA, RADU P. G.
CERCETĂRI EPIDEMIOLOGICE ŞI MORFOCLINICE, ÎNTR-UN FOCAR DE ECTIMĂ CONTAGIOASĂ LA CAPRE
MORPHOLOGIC, EPIDEMIOLOGIC AND MORPHOCLINIC ASPECTS FROM AN OUTBREAK ECTYMA CONTAGIOSUM IN GOATS..... 1173
SZAKACS BIANCA, SPINU MARINA , POP MONICA, SZAKACS A. R., RINDT KRISZTINA, NICULAE MIHAELA
EVALUAREA COMPARATIVĂ A ACTIVITĂȚII IMUNE NESPECIFICE MEDIATE CELULAR LA BOVINE ŞI COPII BOLNAVI DE TUBERCULOZĂ
COMPARATIVE EVALUATION OF CELL MEDIATED IMMUNITY IN CATTLE AND CHILDREN WITH TUBERCULOSIS..... 1177
SZAKACS BIANCA, SPINU MARINA, SZAKACS A. R., RINDT KRISZTINA, NICULAE MIHAELA
REACTIVITATEA IMUNĂ SPECIFICĂ ANTI-MYCOBACTERIUM BOVIS MEDIATĂ CELULAR LA BOVINE REAGENTE
SPECIFIC CELL MEDIATED IMMUNE REACTIVITY AGAINST MYCOBACTERIUM BOVIS IN CATTLE..... 1182
TANASE OANA IRINA, PAVLI C., PERIANU T.
CERCETĂRI PRIVIND CORELATIA DINTRE TESTUL ELISA ŞI CEL DE IMUNOFLUORESCENTĂ LA PORCII CU SINDROM REPRODUCTIV ŞI RESPIRATOR
RESEARCHES REGARDING CORRELATION OF ELISA ASSAY WITH THE IMMUNOFLUORESCENCE ONE IN PORCINE REPRODUCTIVE AND RESPIRATORY SYNDROME (PRRS)..... 1185
TAPALOAGA DANA, NEAGU IULIANA, CULEA C., TAPALOAGA P. R., PAUNESCU ILEANA, MITRANESCU ELENA, MARMANDIU A.
RESEARCHES REGARDING MEAT PARAMETERS IN SHEEP POPULATION REARED IN STALLING AND PASTURES 1189
TIBRU, I., CHIRILA, D. RADUCANU ANDRADA
THE IMPORTANCE OF THE FLOOR FOR THE LACTATION COWS' COMFORT..... 1193
ȚIBRU I., CERNA D., BARNA ABRAHAM
HOG CARCASS DECONTAMINATION WITH LACTIC ACID 1196
TUDOR L.,TOGOE I., FLOREA ALISA NICOLETA, MITRANESCU ELENA, TUDOR ANETA LAURA
INVESTIGATIONS ABOUT THE PATHOGENITYOF BACILLUS CEREUS STRAINS 1202
TUDOR L., TOGOE I., TUDOR ANETA LAURA, ILIE I. L.
THE DETECTION OF YERSINIA ENTEROCOLITICA STRAINS IN MILK USING RT-PCR TECHNIQUE..... 1207
VELESCU ELENA, SAVUTA GH., TANASE OANA IRINA, PAVLI C., ANITA ADRIANA, ANITA D., PLESCA R., BEJENARU ANA, STRUGARU OANA RALUCA, RADU P. G.
STUDIU DE CAZ: MAMITA GANGRENOASĂ LA CAPRĂ
CASE STUDY: MASTITIS GANGRENOUS AT GOAT 1212
VLAD - SABIE ALINA, RIMBU CRISTINA, OBADA M. D., CARP CARARE M.
APRECIEREA CALITĂȚII IGIENICE A CARCASELOR DE MIEI SACRIFICAȚI ÎN SISTEM GOSPODĂRESC
QUALITY CONTROL OF LAMB CARCASSES SLAUGHTERED IN THE TRADITIONAL SYSTEM 1216
VOLOSENIUC M., CRETU CARMEN, RIMBU CRISTINA, CARP CARARE C.
CERCETĂRI PRIVIND INFLUENȚA AFECȚIUNILOR GENITALE, MAMARE ŞI ACROPODIALE ASUPRA CALITĂȚII NUTRITIVE A LAPTELUI LA BOVINE.
RESEARCHES REGARDING THE INFLUENCE OF GENITAL MAMMARY AND ACROPODIAL DISEASES ON QUALITY NUTRITIONAL OF DAIRY COWS MILK..... 1220
VOLOSENIUC M., CRETU CARMEN, RIMBU CRISTINA, CARP CARARE C.
INFLUENȚA AFECȚIUNILOR GENITALE, MAMARE ŞI ACROPODIALE ASUPRA CALITĂȚII IGIENICE LAPTELUI LA BOVINE.
THE INFLUENCE GENITAL, MAMMAR AND ACROPODIAL AFEECTIONS ON HYGIENIC QUALITY OF RAW MILK FROM DAIRY COWS 1222

SIBECHE GABRIELA, RÎMBU CRISTINA, CARP-CĂRARE C., CREȚU CARMEN, CARP-CĂRARE M.
IDENTIFICAREA SEROLOGICĂ A BIOTIPURILOR DE *CLOSTRIDIUM PERFRINGENS*, IZOLATE DE PE CARCASE DE BOVINE, OVINE, PORCINE ŞI PĂSĂRI
SEROLOGICAL IDENTIFICATION OF BIOTYPES OF *CLOSTRIDIUM PERFRINGENS* ISOLATED FROM CARCASSES OF CATTLE, SHEEP, SWINE AND POULTRY 1226

Secțiunea Preclinici

MILK ANTIOXIDANT ENZYMES ACTIVITY IN COWS WITH SUB CLINICAL MASTITIS

ACTIVITATEA ENZIMELOR ANTIOXIDANTE IN LAPTE LA VACI CU MAMITE SUBCLINICE

SANDA ANDREI, ADELA PINTEA, GROZA I., BOGDAN L., SIMONA CIUPE, SORANA MATEI
University of Agricultural Sciences and Veterinary Medicine Cluj-Napoca,
Faculty of Veterinary Medicine
sanda_m_andrei@yahoo.com

Mastitis is the inflammatory reaction of the udder to invading pathogens, characterized by pathological changes in the mammary tissue, an increase in the number of somatic cells, physical, chemical and microbiological changes in the milk. We have investigated the relationship between somatic cells counts (SCC) and the activities of antioxidant enzymes – lactoperoxidase (LPx), superoxid-dimutase (SOD) and glutathion-peroxidase (GPx).

Mastitis diagnosis was achieved with the aid of Waikato mastitis indicator and the somatic cells counting in milk was performed using the MT-04. LPx level is increased in mastitis milk, being established a direct correlation between enzyme activity (3,23±2,82 U /ml for normal milk and 5,3±2,01 for mastitic milk) and number of somatic cells in milk samples. SOD activity does not change significantly in mastitis milk, the values obtained are considered normal in milk (the average values obtained were between 0.73 U/ml for milk from healthy cows and 1,072 U/ ml for the mastitis milk). Antioxidant enzyme whose activity increases significantly in mastitis milk is glutathione peroxidase, the values obtained were approximately six times higher (90,27±43,62 U/ml lactoserum) compared with those in normal milk (15,4±5.23 U/ml lactoserum).

Key words: antioxidant enzymes, milk, mastitis

All over the world, mastitis is one of the most important diseases from the milk sphere. Because is a disease caused by multiple factors (multiple pathogenically), is hard to control the mastitis. Mastitis doesn't affect only the milk producer animals, with a direct effect on the farm, but it affects the welfare of these animals. Mostly, mastitis negatively influences the quality of the milk, having a negative effect over the milk producer industry [Groza, 2006].

In fresh milk are usually over 26 enzymes with a different origin: mammary gland (intrinsic), microbial (extrinsic) and mixed. Some enzymes present in a particular significance to the integrity and quality of milk [Swaisgood, 1995; Rotaru and Mihaiu, 2005].

An important enzyme from the antioxidant enzyme systems of the bodies is glutathione peroxidase (EC1.11.1.9). There are two different forms of the enzyme, depending on their distribution in the body - GPX intracellular and extra cellular. Milk contains a relatively low level of glutathione-peroxidase, which level varies depending on the species, the predominant (90%) being represented by extra cellular form.

Lactoperoxidase (LPx) is present in external secretions of the body - milk, saliva, tears. After xanthin-oxidoreductase, LPx is one of the most abundant enzymes in milk, representing approximately 0.5% of total soluble protein from milk, and 0.1% of total milk protein [Bonini et al., 2007, Fox and Kelly, 2006; Østdal et al., 2000; Silanokove et al., 2005].

Superoxide-dismutase (EC1.15.1.1.), discovered since 1972 by McCord and Fridovich, is considered in terms of biochemical processes the most important oxidative enzyme feature aerobic life and is present in all living cells. Milk contains a low level of SOD, 150 times smaller than the present level bloodstream. Enzyme present in milk of cows with the same structure of SOD in cattle

erythrocyte [Fox and Kelly, 2006]. The presence of this enzyme is important in maintaining the antioxidant stability of milk.

Pathological changes occurring in the mammary gland tissue in mastitis infections can cause undesirable changes in milk composition, changes can be explained by mechanisms dependent on many factors such as severity of infection, the size of an infected area, disorders of the metabolic activity of cells secreted milk by reducing the synthesis of milk, biochemical degradation of milk constituents [Pterovski and Stefanov, 2006].

Polimorphonuclear neutrophiles (PMN) are the main components involved in cellular immune response against infection, these cells are those who migrate to infection site to destroy the bacteria. The proteolytic enzymes released by PMN are those of E.coli which causes caseins proteolysis during mastitis [Haddad et al., 2006, Moussaoui et al., 2004]. Antibacterial neutrophils activity is mediated in large part through reactive oxygen species (ROS) [Rinaldi et al., 2007]. Various infectious diseases of farm animals, such as pneumonia, enteritis, mastitis are associated with oxidative stress. Although essential to the body, an excess of oxidative reactions in the antibacterial processes can cause damage to the tissues. An excess of ROS and the absence of optimal amounts of antioxidants resulting emergence as oxidative stress. Many cells are susceptible to this oxidative stress can induce apoptosis or necrosis [Lykkesfeldt et al., 2007].

The purpose of the paper was to determine enzymatic biochemical indicators of oxidative stress in milk from cows diagnosed with sub clinical mastitis. A first objective was to diagnose different types of mastitis using the indicator of mastitis Waikato and determining the number of somatic cells in milk. Further, in milk from cows diagnosed with mastitis compared with milk from healthy cows, was examined antioxidant enzymes activities - superoxide dismutase, lactoperoxidase and glutathione-peroxidase. By determining these activities we wanted to obtain information related to antioxidant enzyme activity of milk and establish correlations between this activity and oxidative stress-induced mastitis.

MATERIAL AND METHODS

The research was conducted during September 2008 - January 2009, in the farm Basto SC IMPORT-EXPORT SRL Apahida town, Cluj county. Currently the farm has a herd of 127 dairy cows, mixed race with Austrian Bălţat with Red Holstein and Red Holstein metis.

Mastitis diagnosis was achieved with the aid of Waikato mastitis indicator, a physical method for determining the quality of milk by measuring the conductibility. Waikato mastitis indicator is a device that provides rapid exclusion of animals affected by sub clinical mastitis giving the possibility of recovery and treatment of them. The *somatic cells counting* was performed using the MT-04.

The *lactoperoxidase activity* was determined used a variant based on the use of ABTS (acid 2,2 '-azinobis-(3-ethyl-benztiazolin-6-sulfonic) method applied to whole milk [Andrei and Pintea, 2004].

Determination of *SOD and glutathione-peroxidase activities* was performed on the fraction of lacto serum using Randox commercial kits and semiautomatic biochemistry analyzer MasterPlus Screen.

RESULTS AND DISCUSSION

Following analysis of samples of milk from the 127 cows, with the help of Waikato mastitis indicator, 15 cows were diagnosed with sub clinical mastitis (the results are presented in table 1).

In the case of milk samples diagnosed with Waikato indicator has been counting somatic cells, results obtained are presented in Table 2. Were diagnosed as positive a number of 13 cows (86.66%), with the number of somatic cells from high 500,000 and 1,200,000 cells / ml, and two (13.33%) had a lower amount of somatic cells below 500,000 cells / ml were classified as doubtful.

Results obtained from the analysis antioxidant enzyme activity (mean value and standard deviation) are shown in Table 3.

According to data presented by Lindmark-Maensson and Aekesson (2000) GPx activity in human milk has the same level as that recorded in the milk of cows, namely 31 ± 39 U/ml. These authors also showed that this enzyme occurs in milk as a complex composed of casein with high molecular weight. In the work presented, in the case of mastitis milk was observed a significant increase in glutathione peroxidase activity (Figure 1).

Table 1: Results obtained using the indicator of mastitis Waikato

Nr. Crt.	Nr. roll	Race	Age	Waikato indicator			
				R.a	*R.p*	*L.p*	*L.a*
1.	3803	B.R.	4 years	-	-	+	-
2.	3471	H.	8 years	-	-	+	-
3.	3523	H.	7 years	+	-	+	-
4.	3427	B.A.	8 years	±	-	-	-
5.	3823	B.R.	8 years	-	-	+	-
6.	00729	B.A.	7 years	-	±	-	-
7.	00749	H.	11 years	-	-	+	+
8.	00823	H.	10 years	-	+	-	-
9.	2678	B.R.	5 years	-	+	-	-
10.	1339	B.R.	7 years	-	-	+	-
11.	1340	B.R.	10 years	-	-	+	-
12.	1351	H.	5 years	+	-	-	+
13.	04562	B.A.	6 years	-	-	+	-
14.	00453	H.	9 years	-	-	+	-
15.	13564	B.A.	5 years	-	+	-	-

Table 2: Number of somatic cells in mastitis milk

Nr. Crt.	Nr. roll	Race	Age	Number of somatic cells / ml			
				R.a	*R.p*	*L.p*	*L.a*
1.	3803	B.R.	4 years	-	-	1.200.000	-
2.	3471	H.	8 years	-	-	900.000	-
3.	3523	H.	7 years	800.000	-	550.000	-
4.	3427	B.A.	8 years	450.000	-		-
5.	3823	B.R.	8 years	-	-	-	510.000
6.	00729	B.A.	7 years	-	490.000	-	-
7.	00749	H.	11 years	-	-	550.000	500.000
8.	00823	H.	10 years	-	710.000	-	-
9.	2678	B.R.	5 years	-	1.100.000	-	-
10.	1339	B.R.	7 years	-	-	520.000	-
11.	1340	B.R.	10 years	-	-	500.000	-
12.	1351	H.	5 years	620.000	-	-	500.000
13.	04562	B.A.	6 years	-	-	950.000	-
14.	00453	H.	9 years	-	-	650.000	-
15.	13564	B.A.	5 years	-	510.000	-	-

Table 3: The activity of antioxidant enzymes in normal and mastitis milk

Sample	SOD U/ml lactoserum	GPx U/ml lactoserum	LPx U/ml milk
Normal milk	0,73 ±0,261	15,4±5.23	3,23±2,82
Mastitis milk	1,072±0,585	90,27±43,62	5,3±2,01

This increase can be explained by the fact that the enzyme is released from caseins - enzyme complex, as a result of the reactions of hydrolysis of caseins. It is known that total proteins and the proportion between caseins and soluble proteins change significantly even if the phases of early mastitis. Also, even in cases of early sub clinical mastitis were identified compounds formed by hydrolysis of milk caseins [Leitner et al., 2006].

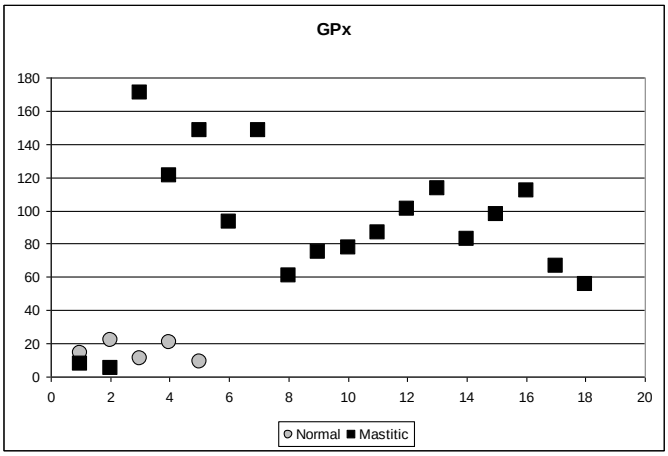

Figure 1: Changes in glutathione peroxidase activity in mastitis milk compared to normal milk

According to literature data the concentration of SOD in milk from cows ranging between 0.92 and 1.27 U / ml and is not affected by stage of lactation and age of animals [Lindmark-Maensson and Aekesson, 2000]. As can be seen from figure 2, the results showed minor variations of SOD activity. The average values obtained were between 0.73 U/ml for milk from healthy cows and 1,072 U/ ml for the mastitis milk, values considered normal in milk.

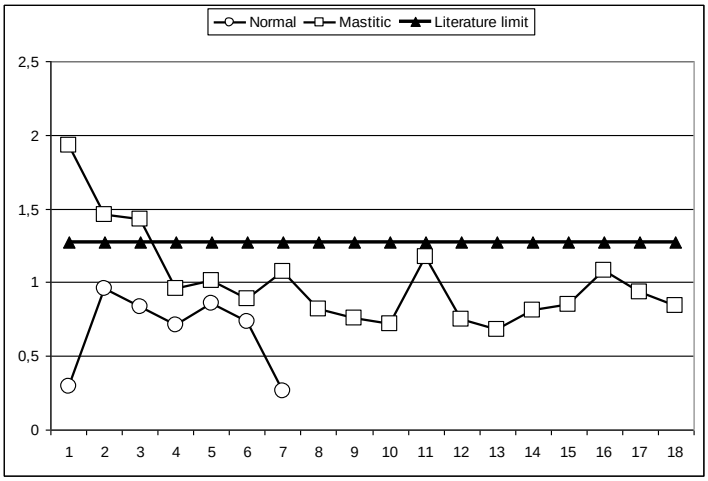

Figure 2: Changes in SOD activity in mastitis milk compared to normal milk

Lactoperoxidase (LPx) inhibits growth of bacteria gram-positive and gram-negative. LPx level increase in milk from cow with sub clinical infections, being established a direct correlation between enzyme activity and the number of somatic cells in milk samples (figure 3). Many in vivo experiments showed that this enzyme plays an important role in protecting the mammary gland against infection caused by Streptococcus uberis [Seifu et al., 2007].

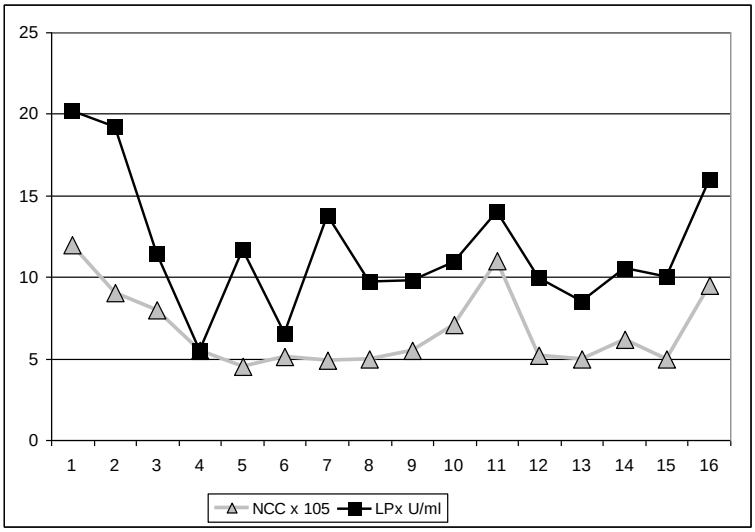

Figure 3: Lactoperoxidase activity and the number of somatic cells in milk samples

CONCLUSIONS

1. Research conducted on the diagnosis of sub clinical mastitis shows that the Waikato method presents a good precision. Data obtained by this method were correlated with those obtained in determining the number of somatic cells with the MT-04. Thus, cows diagnosed positive with the Waikato in an increasing number of somatic cells beyond the normal allowance.
2. The activity of antioxidant enzymes studied vary in different ways in mastitis milk compared with the normal one.
3. The level of lactoperoxidase activity increases in mastitis milk, being established a direct correlation between enzyme activity and number of somatic cells in milk samples.
4. SOD activity does not change significantly in mastitis milk, the values obtained are considered normal in milk.
5. Antioxidant enzyme whose activity increases significantly in mastitis milk is glutathione peroxidase, the values obtained were 6 times higher compared with those in normal milk.

This work was supported by research program PNII "IDEI", 1482/2009.

BIBLIOGRAPHY

1. Andrei Sanda şi Pintea Adela, 2004, Vitamine, enzime, hormoni - analize biochimice, Editura Clusium, Cluj-Napoca
2. Bonini M., Siraki A., Bhattacharjee S., Mason R., 2007, Glutathione-induced radical formation on lactoperoxidase does not correlate with the enzyme's peroxidase activity, Free Radical Biology & Medicine, 42: 985–992
3. Fox P., Kelly A., 2006, Indigenous enzymes in milk: Overview and historical aspects—Part 1, International Dairy Journal 16: 500–516
4. GROZA I.S., 2006, Ginecologie, andrologie si obstretica veterinara – Compendiu, Editura Academiei Romane, Bucuresti
5. Haddadia K., Prin-Mathieu C., Moussaoui F., Faure G.C., Vangroenweghe F. C. Burvenich, 2006, Polymorphonuclear neutrophils and Escherichia coli proteases involved in proteolysis of casein during experimental E. coli mastitis, International Dairy Journal 16:639–647
6. Leitner G., Krifucks O., Merin U., Lavi Y., Silanikove N., 2006, Interactions between bacteria type, proteolysis of casein and physico-chemical properties of bovine milk, International Dairy Journal 16: 648–654
7. Lindmark-Maensson H, Aekesson B., 2000, Antioxidative factors in milk, British Journal of Nutrition , 84, Suppl. 1, S103-S110
8. Lykkesfeldt J., Ove Svendsen, 2007, Oxidants and antioxidants in disease: Oxidative stress in farm yearsmals, The Veterinary Journal 173: 502–511
9. Moussaoui F., Vangroenweghe F., Haddadi K., Y. Le Roux, Laurent F., Duchateau L., Burvenich C., 2004, Proteolysis in Milk During Experimental Escherichia coli Mastitis, J. Dairy Sci. 87:2923–2931
10. Østdal, H., Bjerrum, M. J., Pedersen, J. A., Andersen, H. J., 2000, Lactoperoxidase-induced protein oxidation in milk, Journal of Agriculture and Food Chemistry, 48, 3939–3943
11. Petrovski K., Stefanov E., 2006, Milk composition changes during mastitis, www.milkproduction.com/library/articles
12. Rinaldi M., Moroni P., Paape M. J., Bannerman D.,2007, Evaluation of assays for the measurement of bovine neutrophil ROS, Veterinary Immunology and Immunopathology 115:107–125
13. Rotaru O., Marian M., 2005, Igiena veterinară a produselor alimentare vol.II (lapte, ouă, miere, procesarea şi conservarea alimentelor), Ed. Risoprint, Cluj-Napoca
14. Silyearskove, N., Shapiro, F., Shamay, A., Leitner, G., 2005, Role of xanthine oxidase, lactoperoxidase, and NO in the innate immune system of mammary secretion during active involution in dairy cows: Myearspulation with casein hydrolyzates, Free Radical Biology Medicine, 38, 1139–1151
15. SWAISGOOD H., 1995, Enzymes Indigenous to Bovine Milk – Hanbook of milk composition, Academic Press. Inc., pag.472-475
16. Seifu E., E.F. Donkin, Elna M. Buys, 2007, Potential of lactoperoxidase to diagnose subclinical mastitis in goats, Small Ruminant Research 69: 154–158

GAS CHROMATOGRAPHIC DETERMINATION OF PLASMA PROGESTERONE LEVELS IN COWS DURING THE PUERPERAL PERIOD

DETERMINAREA GAZ-CROMATOGRAFICA A NIVELULUI PLASMATIC AL PROGESTERONEI LA VACI IN PERIOADA PUERPERALA

SANDA ANDREI, GROZA I., PIVARIU I., DIANA CRAINIC, SIMONA CIUPE
University of Agricultural Sciences and Veterinary Medicine Cluj-Napoca,
Faculty of Veterinary Medicine
sanda_m_andrei@yahoo.com

A large variety of methods have been developed for determining concentrations of steroid hormones in biological samples. The aim of this paper was to introduce and test a new gas chromatography method for determination of plasma concentrations of progesterone in cows during puerperal period. In order to evaluate the method of separation, purification and derivatization of progesterone in blood serum was used internal standard procedure.

The results obtained showed that at 7 days from calving, progesterone level was between 2.05 and 18.4 ng/ml (with an average of 8.66 ± 6.71), while in the 14 days were low, being between 1.07 and 7 ng / ml (with an average of 3.27 ± 1.89). The data obtained are similar to those in the literature and allows us to affirm that the method applied allows a good quantification of hormones in blood serum.

Key words: progesterone, plasma, gas chromatography

The process of breeding the cows is controlled by several hormones, secreted by the specialized endocrine glands. These hormones, after biosynthesis in the endocrine cells, are taken into blood circulation and lymphatic system and transported to target organs where they exert specific function.

Progesterone, secreted by the corpus luteum, has the main function to inhibit the development of ovarian follicles and secretion of estrogen. Progesterone is also important in preparing the uterus to fertilize egg receiving and maintaining an optimal uterine environment for a good development of pregnancy. Function of estrogen and progesterone can not be completely separated, certain physiological processes involving the participation of both types of hormones. For example, the ratio of estrogen and progesterone concentrations dictate the onset and duration of estrus. The normal development of the uterus is initiated by estrogen and progesterone complete. Estrogen in the uterus causes contraction near oestrus and ovulation which helps transport sperm. At the same time, progesterone acts on the uterus so that there are no contractions, which would disrupt pregnancy [Taylor et al., 2003; Rekawiecki and Kotwica, 2007; Mann, 2008].

A large variety of methods have been developed for determining concentrations of steroid hormones in biological samples. Biological tests and thin-layer chromatography were developed some time ago. More recently, in vitro tests with cell lines sensitive to hormones and immunochemistry methods were used to determine concentrations of steroid hormones. Gas chromatography and gas chromatography coupled with mass spectrometry methods were also used to detect low levels of hormones [Doyle, 2000; Noppe at al., 2008; Lekic et al., 2007].

The aim of this paper was to introduce and test a new gas chromatography method for determination of plasma concentrations of progesterone in cows during puerperal period.

MATERIAL AND METHODS

The study was conducted during January 2009 - April 2009, in 5 different households and 2 farms, located in Cluj county, representing a total of 15 cows. Samples of blood were collected at 7 and 14 days after parturition without anticoagulant, in order to separate the blood serum. Blood serum was then analyzed according to the following protocol.

Extraction, purification and samples derivatization:

Were prepared methanol standard solutions corresponding to 1μg/ml progesterone respectively 1 μg/ml dehydroandrosterone.

Extraction of hormones was performed in methanol, in several stages. Thus, 15ml blood serum were added to 15 ml methanol and internal standards (prepared by dissolving in methanol). Obtained suspension was maintained in an ice bath for 10 minutes and were added 10 ml distilled water. Was homogenized again, after which the samples were passed in a hot water bath at 60°C for 15 minutes. After cooling to room temperature, the mixture was centrifuge for 10 minutes at 6000 rpm. Separate liquid phase was treated, twice with hexane to remove lipids. Aqueous methanol phase was then passed into a 50 ml vial and methanol removed by evaporation (45°C) using liquid concentrator (Eppendorf Concentrator PLUS). Aqueous extract thus obtained was further separated and purified.

Column purification Varian C8-SPE was conditioned previously with 2 ml methanol and 3 ml distilled water. Aqueous extract was passed through the column and hormones were elute with 2 ml of methanol, were collected in another tube, after which solvents were removed by evaporation at 45°C.

The derivatization reactions was performed directly into tubes which were collected extracts purified, by adding 480 μl mixture BSTFA (bis-trimethylsilyl-trifluoroacetamide) - TMCS (trimethylclorosilan) in relative volumes of 2:1. Samples were kept for 2 hours at 60ºC. The solutions thus obtained were directly injected to gas chromatograph (injection volume was 2 μl).

Gas chromatographic analysis: Gas chromatography separation was performed using a GC-FID system (Shimadzu GC-2010), using the following conditions: Capillary column Varian CP-Sil 5CB, 25mx0,25mm, 0,12μm; carrier gas - helium (purity 5.0), flow: 1.1 ml/min; the temperature program - 130°C (3 minutes) to 290ºC, 10°C/minute, 5 minutes isothermal; temperature of injection - 260ºC; detector temperature - 290ºC.

RESULTS AND DISCUSSION

To assess chromatograms reproducibility have made two series of injections / same sample thus determining the average error. For a qualitative analysis should be noted that for a given chromatographic system, each substance is characterized by a retention time (Rt). Prior injection, under the same conditions of analysis, of a mixture of standards has allowed us to identify the separated components by comparing the Rt (Figure 1 and Figure 2).

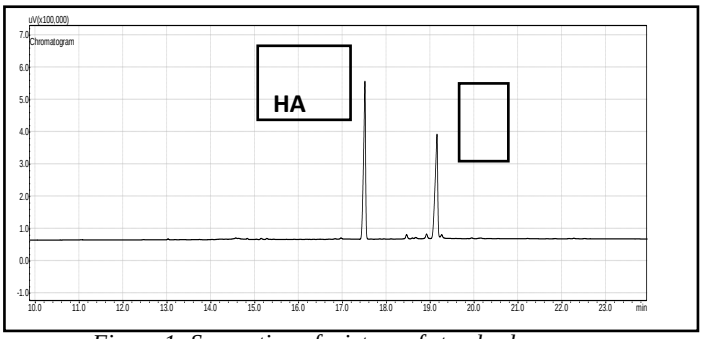

Figure 1: Separation of mixture of standards (DHA-dehydroandrosterone; P- progesterone)

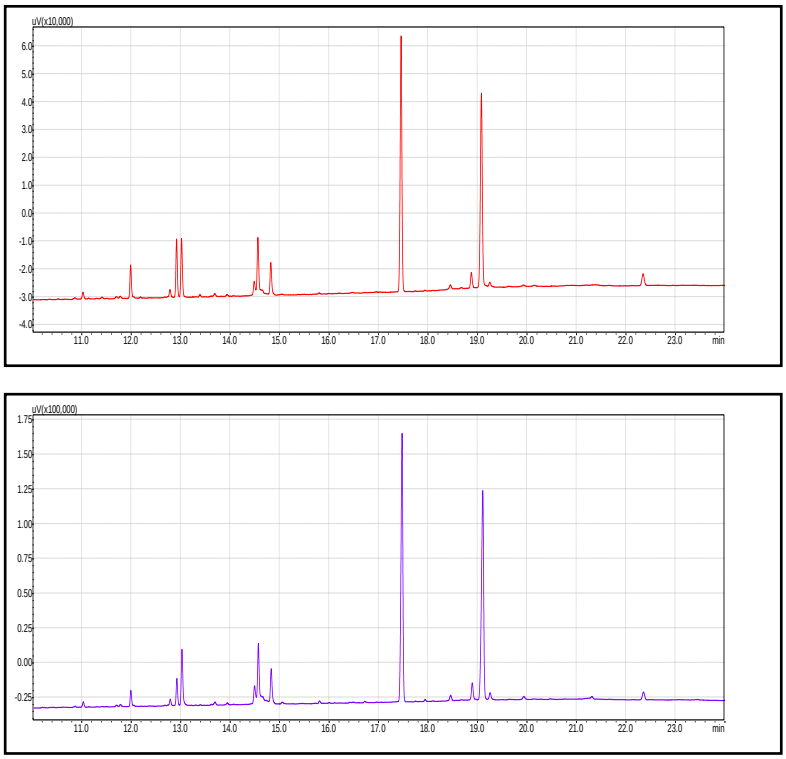

Figure 2: Separation of serum hormones, samples 131000066086 (collected at 7 and 14 days after calving)

In quantitative analysis, using internal standards of precisely known concentration allows quantification of separate components by comparing the signal area with internal standards drop area. A more accurate quantitative analysis was based on the use of two standard curves. These were obtained with methanol solutions of progesterone and dehydroandrosterone, having concentrations ranging from 0.1 μg / ml to 2.0 μg / ml (Figure 3).

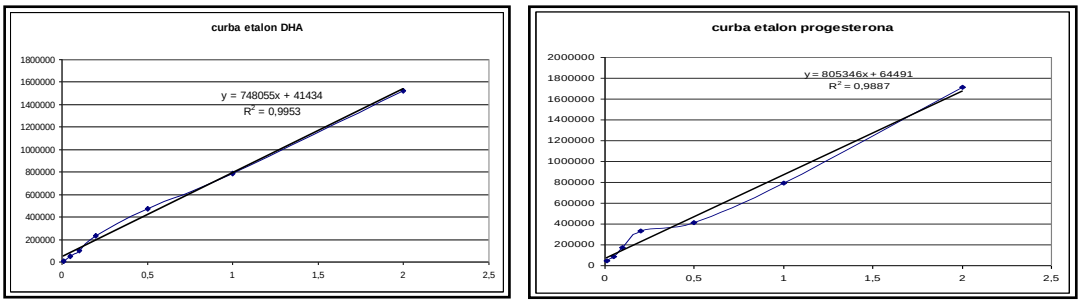

Figure 3: calibration curves for dehydroandrosterone and progesterone

In order to evaluate the method of separation, purification and derivatization of progesterone in blood serum was used internal standard procedure. Standard used was dehydroandrosterone which was added in serum samples at the beginning of the analysis, the initial concentrations being 1 μg / sample. After GC separation, the final concentration of DHA was determined using a standard

curve (figure 4a). Starting from the concentration found in the end, it was calculated the percentage of DHA recovery. As can be seen in figure 4b, this was between 49.8 and 95.6%, the average being 79.05%. Yields obtained allow us to say that the methods used allow a good quantification of hormones in plasma.

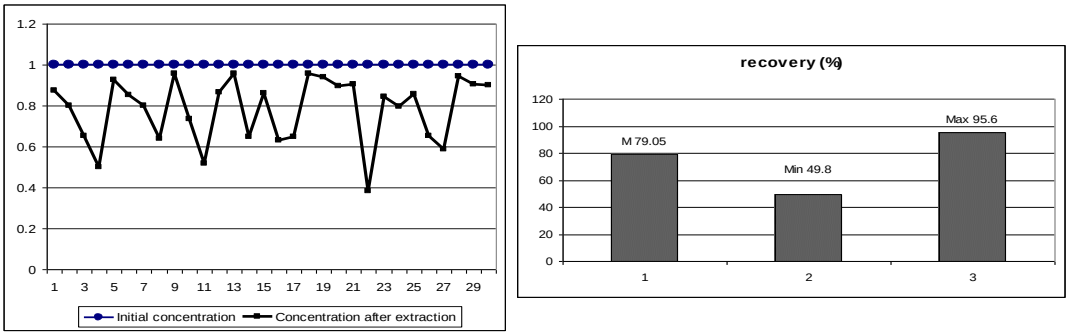

Figure 5: The final sample concentration (M = media; Min = Minimum value obtained, Max = maximum value obtained), and percentage recovery of internal standard DHA

Yields obtained for each sample in part were used to calculate the concentration of progesterone, the values obtained for each sample are presented in Table 1.

Table 1: The concentration of progesterone in serum samples

Nr. roll	Progesterone concentration (ng / ml serum)	
	7 days	14 days
131000037694	6,81	2,53
130000148791	13,57	5,21
13700003700	16,33	2,68
135000025819*	20,73	6,63
5133000037241*	25,91	17,88
13500000498	2,2	2,42
13500003136	14,98	4,74
134000093011	4,8	2,12
137000116846	18,37	7
136000092698	12,31	4,96
13600066098	2,8	1,07
133000066102	2,05	1,98
131000065799	6,93	3,82
131000066086	3,601	1,18
131000066121	18,4	3,41
Average / standard deviation	9.47±6,09	3,31 ±1,68

(Serum samples from cows with placental retention - were not taken into consideration in calculating the average and standard deviation)*

As can be seen from table 1, samples taken from cows on day 7 from calving, had a concentration of progesterone higher compared with those taken on day 14, the data obtained are similar to those of literature. Thus, in 7 days from calving, progesterone level was between 2.05 and 18.4 ng/ml (with an average of 9,47 ± 6.09), while in the 14 days were low, being between 1.07 and 7 ng / ml (with an average of 3,31 ± 1.68).

In the study presented by the Bech-Sabat et al. (2008) have determined the level of plasma progesterone before and after calving. Before calving progesterone had an average concentration of 7.7 ± 3 ng / ml, while after birth the concentration decreased gradually, with values of less than 9 ng / ml.

In another study published by Mann (2008) was determined the progesterone concentration in blood using an RIA method. The values obtained were between 0.41 and 4.12 ng / ml in samples collected at 5 days, respectively 3.8 and 9 ng / ml in samples collected at 8 days.

Retention of the placenta may be due to mechanical, infectious, nutritional or hormonal causes. A relationship existed between progesterone level and the incidence of retention. As shown in figure 6, progesterone concentration in cows plasma with retained placenta is higher comparative with cows with normal puerperium and these concentration decreased from day 7 to day 14.

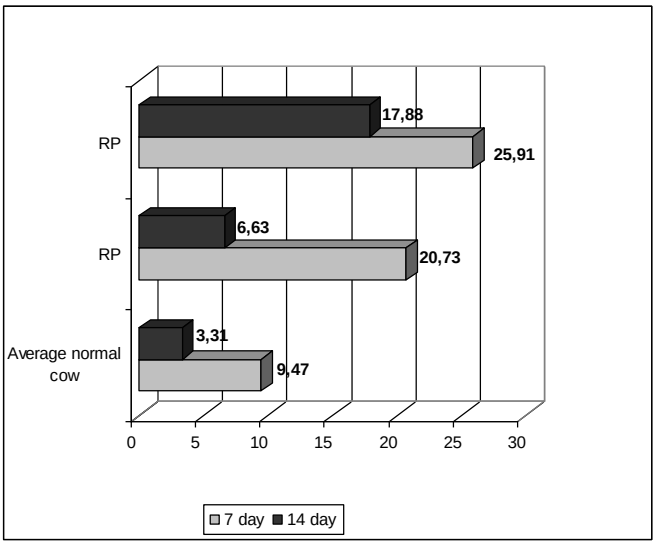

Figure 6: Changes in progesterone concentrations in cows with placental retention compared with normal cow

In the study published by Zraly et al. (1989) have followed the changes occurring in plasma progesterone and oestradiol in the range between 1 and 15 days postpartum. The study was performed on cows with normal puerperium compared with cows diagnosed with puerperal endometritis and placental retention. The data obtained by them have shown that progesterone levels increase from cows with placental retention and endometritis, these increases were significant in 3 to 7 days postpartum after which the level gradually decreases until day 15.

Retained fetal membranes (RFM) and puerperal metritis (PM) are the frequent disturbances of the puerperal period. PM develops after RFM, but in a number of cases it can develop on its own. Metabolic disorders play the most important role in the pathology of puerperal period. Disturbances in progesterone and estrogen concentrations also are involved in puerperal pathology. The late luteolysis and intensive combustion of spare fat predispose to increased progesterone level after

parturition. In the study presented by Kazmarowski et al. (2006), the RFM cows had a statistically higher level of progesterone in the first days after calving in comparison to control group.

CONCLUSIONS

1. ►We tested a new method, using gas chromatography method, in order to determine plasma concentrations of progesterone in cows. To evaluate the method of separation, purification and derivatization of progesterone in blood serum was used internal standard procedure.
2. ►Efficiency of recovery of internal standard (dehydroandrosterone) had an average value of 79.05% which allows us to say that the method used allows a good quantification of hormones in blood serum.
3. ►Samples taken from cows on day 7 from calving, had a concentration of progesterone higher compared with those taken on day 14, the data obtained are consistent with the literature.
4. ►Progesterone concentration in blood serum from cows with placental retention is higher compared with those with normal puerperium. This concentration decreases from 7 days to 14 days, but keep the limits high compared to normal.

BIBLIOGRAPHY

1. Bech-Sabat G., Lopez Gatius F., Yaniz J.L., Ispierti I., Santolaria P., Serrano B., Sulon J., Beckers J., 2008, Factors affecting plasma progesterone in the early fetal period in high producing dairy cows, Theriogenology 69: 426-432
2. KACZMAROWSKI M., MALINOWSKI E., MARKIEWICZ H., , 2006, Some hormonal and biochemical blood indices in cows with retained placenta and puerperal metritis, Bull. Vet. Inst. Pulawy., 50:89-92
3. Lekic M., Korac F., Sober M., Marjanovic A., 2007, Planar Chromatography of steroid hormones and anabolics, Acta Chi. Slov., 54:88-91
4. Mann G., 2008, Corpus luteum size and plasma progesterone concentration in cows, Animal Reproduction Science, doi:10.1016/j.anireprosci.2008.11.006
5. Noppe H., LeBizec B., Verheyden K., DeBrabander H., 2008, Novel analytical methods for the determination of steroid hormones in edible matrices, Analytica Chimica Acta, 611: 10-16
6. Rekawiecki R., Kotwica J., 2007, Molecular regulation of progesterone synthesis in the bovine corpus luteum, Veterinarni Medicina, 52: 405-412
7. Taylor V., Beever D., Bryant M., Wathes D., 2003, Metabolic profiles and progesterone cycles in first lactation dairy cows, Theriogenology 59: 1661-1667
8. Zraly Z., Kalab P., Canderle J., Kummer V., Razsyk J., 1989, Levels of progesterone, 17-beta-estradiol and 11-hydroxycorticosteroid in the blood in cows in different types of puerperal conditions, Veterinarni Medicina, 34(9): 515-525

EMBRYO BODY HISTOSTRUCTURE AFTER 48 HOURS OF INCUBATION IN SOME SPECIES OF THE GALLIFORMES ORDER

IULIANA CAZIMIR [1], N. CORNILĂ [1], ŞTEFANIA PREDOI [1], FLORICA BĂRBUCEANU [2], CRISTINA CONSTANTINESCU [1], CARMEN PETCU [1]

[1]Facultatea de Medicină Veterinară Bucureşti

[2]Institutul de Diagnostic şi Sănătate Animală Bucureşti

The purpose of this paper was to study the characteristics of the embryonary development in Gallus gallus var. domesticus and Coturnix coturnix japonica species, 48 hours after the beginning of incubation period, pointing out the moments before defining the structures that participate in the assembling of the embryonary body.

48 hours after incubation the embryo presents a segmented cerebral vesicle. The primitive pharynx and the hepatic bud are contoured in both studied species. At this age, only in the case of Coturnix coturnix japonica, the heart presents the both the atrial and ventricular compartiments diferentiated, along with the atrial trunk, while in Gallus gallus var. domesticus the two compartments are still being organized. The histological sections also evidentiate the foregut, which is suspeded by with the help of the dorsal mesentery by the dorsal wall of the intraembryonary coelomic cavity. The intestinal lumen is lined by pluristratified undifferentiated tissue in Coturnix coturnix japonica. In Gallus gallus var. domesticus the aspect of the embryonary development is similar to the particularities presented in Coturnix coturnix japonica 24 hours old embryo.

The whole 48 hours embryonary body in Gallus gallus var. domesticus is much simpler and is proportional with the incubation period.

Key words: embryo, neural tube, pharynx, foregut, somite;

The way in which the aviary body develops inside the fertilized egg has made out of *Gallus gallus var. domesticus* specie an experimental model [1,3,5]. The stages of the embryonary structuring during the first stages of incubation is correlated with the time period needed to complete the development of the body, that being 21 days and representing the major period of time in *Galliformes* order. In *Coturnix coturnix japonica* specie the period of incubation is significantly reduced to 16-17 days [2,4,7].

These differences of time needed for fully structuring the organism, even if it has the same final result with the apparence of a viable subject after hatching, are taking place in stages more or less accelerate, visible even in the first 24-48 hours of incubation [6,8].

MATERIAL AND METHOD

For these studies, embryos from eggs laid by birds belonging to the Galliformes order, *Gallus gallus var. domesticus* and *Coturnix coturnix japonica* species and destined for incubation have been selected.

For the embryological study 20 eggs, divided in 2 lots, each of 10 eggs per specie, have been selected. The eggs were incubated in a small capacity incubator, made by IPEE-Curtea de Argeş, sold under the name of "Cleo", which can incubate 60 hen eggs and about 240 quail eggs. Inside it the eggs are placed in one single layer.

The harvesting of the subjects for the embryological study from the two lots took place under the loupe, 48 hours after incubation. 6 embryos from *Gallus gallus var. domesticus* specie and 8 embryos form *Coturnix coturnix japonica* specie resulted, which, after a preliminary washing, were fixed into a formalin solution 10%. The pieces were histologically processed. The haematoxylin–eosin and Alcian blue methods were used for staining.

The examination of the obtained histological preparates was done using the optical microscope NIKON-LABOPHOT 2, with a digital photo camera CANON A640.

The images were digitally enhanced using *Adobe photoshop 6.0* which, in some situations, altered the hues typically seen as a light blue background in haematoxylin–eosin staining.

RESULTS AND DISCUSSIONS

The morphology of the embryo in the second day of its ontogenetic process appears to be more complex, especially in the case of the embryo belonging to the *Coturnix coturnix japonica* specie, because of a very fast development, visible in the anterior region. Here the cerebral vesicle, a result of the neural tube dilatation, will split, resulting in 5 compartments. The prosencephalon will separate into two regions, represented by the telencephalon and the diencephalon, and the rombencephalon will form the metencephalon and the mielencephalon. The mezenencephalon will remain undivided. Concomitantly, between the midbrain and the metencephalon, the cerebral compartment is contoured, inducing the tendency of curbing, more and more accentuated, for the whole embryonary body. In *Gallus gallus var. domesticus* specie even if the cerebral vesicle happens to be segmented, the embryonary flexion is in an incipient stage, concerning only the midbrain and the strictly cranial region of the embryonary body.

In cross section, a differentiation of the primitive pharynx can be observed at the anterior pole, of which the pharyngeal arcs, also known as visceral or branhial arcs, will later on develop.

The cephalic ending appears of oval shape, flattened in a rostro-aboral direction. The central territory is occupied by the diencephalon, which can be seen surrounded by a mass of mesenchimal tissue and on its sides optical vesicles, while the optical peduncles are medially placed. After this, the stomodeum, which is the primitive mouth, can be closely found to the first pair of visceral arcs, right next to the second pair of visceral arcs, communicating with the pharyngeal cavity. Both between the first two pairs of visceral arcs, as well as between the second pair of visceral arcs and the pharynx, the ectoderm invaginated, creating the pharyngeal grooves, and the endoderm forms the first two pairs of pharyngeal pouches, continuing more on the sides, until it reaches and unites with the ectoderm. Therefore, endodermal-ectodermal passing zones will appear. As well, this territory with a transitory character is evidentiated in the structure of the pharynx too, in the region where the stomodeal continuing is found. Each visceral arc has one aortic arch, which resulted from the branching of the two branches, which came from the dorsal aorta. In the central mesenchyme of the caudal extremities the notochord can be found, limited, on the sides and symmetrical, by cranial cardinal veins. Posterior to the notochord, the mielencephalon and the afferent pair of somites can be found (fig. 1).

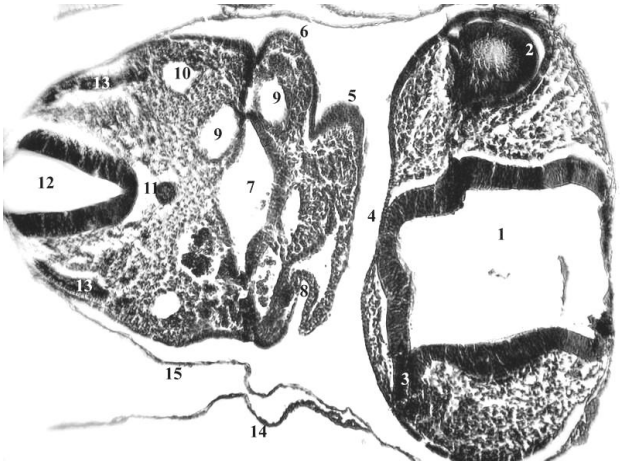

Fig. 1. Transverse section from the cranial region of a 48 hours mbryo/AA, ob. 6x
1. Diencephalon; 2. Optic vesicle; 3. Optic stalk; 4. Stomodeum; 5,6. Visceral arch; 7.Pharynx; 8. Visceral groove; 9. Aortic arch; 10. Cranial cardinal vein; 11. Nothocord; 12.Myelencephalon; 13. Somite; 14. Somatic mesoderm; 15. Amnion.

At the 48 days old embryo the tendency for organizing of the heart can be still observed, differentiating between the atrial and the ventricular compartments, along with the arterial trunk. These new section allows also the evidentiating of the foregut, which is suspended with the dorsal mesentery by the dorsal wall of the intraembrionary coelomic cavity. The intestinal lumen is lined by a pluristratified undifferentiated tissue (fig. 2). Ventral to the intestine and the mesentery, the hepatic bud, close to the central venous sinus, appears.

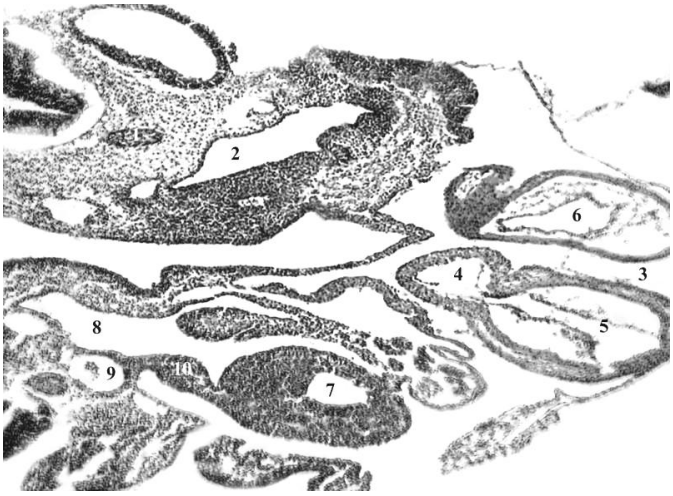

Fig. 2. Longitudinal section from the 48 hours embryo/AA, ob. 6x (authentic)
1. Nothocord; 2. Pharynx; 3. Heart; 4. Atrium; 5. Ventricle; 6. Truncus arteriosus; 7. Foregut; 8. Intraembryonic coelom ; 9. Dorsal aorta; 10. Dorsal mesentery.

In *Gallus gallus var. domesticus* specie heart compartimentation process that has begun can be observed. Even if the two visceral arcs, the pharynx, the primitive intestine and the hepatic bud appear, they are all in an incipient stage of differentiation (fig. 3).

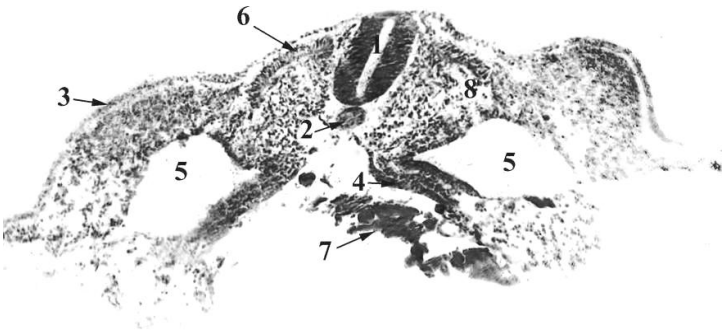

Fig. 3. Cross section from the middle region of a 48 hours embryo /HE, ob.3x, Gallus gallus var. domesticus specie
1. Neural tube; 2. Notochord; 3. Ectoderm; 4. Endoderm; 5. Intraembryonic coelom; 6. Somites; 7. Vitelus; 8. Mesoderm.

Also at two days of incubations, in the sections made to the base of the cephalic territory in *Coturnix coturnix japonica* specie embryo, the mandibular processes are developing and in other aboral sections, the renal primordias, the nephric tubules, represented by the pronephritical, mezonephritical and Wolff canals, all of them symmetrical, placed on both sides of the dorsal aorta, ventrally to the caudal cardinal veins, can be described (fig. 4). The somites frame the neural tube, are well developed and begin to pronounce their arched aspect. The buds of the limbs are already visible and their contour begins to have specificity both to the wings and hind limbs.

Fig. 4. General view of the longitudinal section from the 48 hours embryo/HE, ob. 6x (authentic)
1. Nothocord; 2. Neural tube; 3. Mandibular process; 4. Caudal cardinal vein; 5. Foregut; 6. Hepatic diverticulum; 7. Venous sinus; 8.Intraembryonic coelom ; 9. Dorsal aorta; 10. Nephric tubules; 11. Dorsal mesentery; 12. Somite; 13. Leg bud.

In *Gallus gallus var. domesticus* specie an agglomeration of the mesenchyme lateral to the descendent aorta and ventral to the caudal cardinal veins can be seen, which will structure the primordias of the nephric tubules.

Also, at this age, the first pair of somites appears and the buds of the limbs are not yet structured (fig. 5).

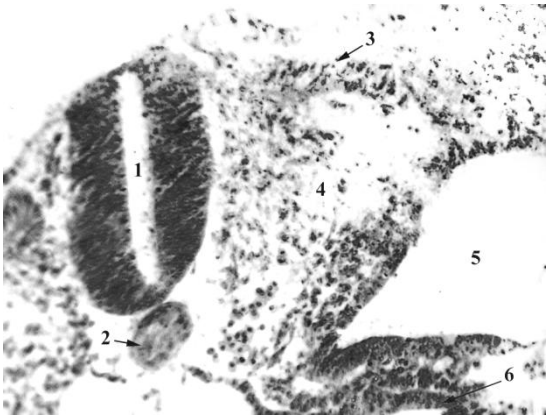

Fig. 5. Detail concerning the histostructure of the embryonary body, 48 hours of incubation /HE, ob.10x, Gallus gallus var. domesticus specie

1. Neural tube; 2. Notochord; 3. Somites; 4. Mezoderm; 5. Intraembrionic coelom; 6. Endoderm.

CONCLUSIONS

1. In 48 hours old embryos belonging bothe to the *Coturnix coturnix japonica* and *Gallus gallus var. domesticus* species, the cerebral vesicle formed in the cranial region by the dilatation of the neural tube is successively segmenting, generating in the end the structuring of the five compartments, represented by the telencephalon, the diencephalon, the midbrain, the metencephalon and the mielencephalon. The primitive pharynx is contoured, of which the first two pairs of visceral arcs, also known as branhial arcs, are differentiated, both joined by and aortic arch. In the ventral region of the foregut the hepatic bud, next with the central venous sinus appears.
2. The heart has two compartiments, the atrium and the ventriculus, next to the arterial trunk and the venos sinus in *Coturnix coturnix japonica*. In *Gallus gallus var. domesticus* only an initiation of the compartments of the heart can be observed.
3. In *Coturnix coturnix japonica* the renal primordias represented by the pronephrotical, the mezonephrotical and Wolff canals can be seen, while in *Gallus gallus var. domesticus* they begin to form by the condensing of the mesenchyme lateral to the descendent aorta.
4. In *Gallus gallus var. domesticus* the buds of the limbs are not visible at this age.
5. The structure of the 48 hours old embryon from *Gallus gallus var. domesticus* species appears to be much more simple that the one seen in *Coturnix coturnix japonica* specie.
6. The embryonary development in *galinacee* begins to take place in a very different way even from the first 48 hours of incubation, becoming proportional to the period of time needed for the whole process to take place until hatching.

BIBLIOGRAPHY

1. BELLAIRS, R., OSMOND, M.- The atlas of chick development. Academic Press, London, 1998.
2. COMAN, T., CORNILĂ, N.,- Embriologie veterinară. Ed. Fundaţiei “România de mâine”, Bucureşti, 1999.
3. CORNILĂ, N.- Morfologia microscopică a animalelor domestice (cu elemente de embriologie),Vol.II. Ed. ALL, Bucureşti, 2001.
4. DIACONESCU, LIGIA, CORNILA, N., IULIANA, CAZIMIR- Aspecte histologice în dezvoltarea embrionară la prepelița japoneză (Coturnix Coturnix Japonica) comparativ cu găina. Simpozion " Alma Mater Veterinaria Bucurescensis"- noiembrie 2001.
5. NODEN M.D., DE LAHUNTA A. -The embriology of Domestic Animals. Williams and Wilkins Co., Baltimore-Hong-Kong-London-Sydney, 1985.
6. SCADDING, S.- The Anatomy of the Embryo.-scadding@uoguelph.ca, 2002.
7. UNI, Z., GEYRA, A., BEN-HUR, H., SKALAN, D.- Small intestinal development in young chick: crypt formation and enterocyte proliferation and migration. Br. Poultr. Sci. 41, 544-551, 2000.
8. *** Nomina Anatomica Veterinaria (Fourth Edition) together with Nomina Histologica (Revised Second Edition) and Nomina Embryologica Veterinaria. Zurich and Ithaca, New York, 1994.

CARACTERIZAREA MORFOLOGICĂ A HEPATOPATIILOR INFLAMATORII

THE MORPHOLOGICAL CHARACTERIZATION OF INFLAMMATORY HEPATITIS

G. CIOBANU[1], LOREDANA CIOBANU[2]
ŞTEFANIA ANDERCO[1], LILIANA TOFAN[1]
[1]D.S.V.S.A.Iaşi
[2]Scoala Ionel Teodoreanu Iasi

The histopathological investigations were carried out on 30 pigs, of which 29 presented morphopathological manifestations of variable intensities.

The histological diagnosis of the biopsy material, processed through the usual technique and colored through various methods, has monitored the grading and the assessment of the necroinflammatory activity and the staging or the degree of the fibrosis.

Establishing the type of inflammation was based on the topography and debut structure, the size of the reaction and the direction of propagation, the identification of suggestive elements for a certain etiology (modifications of special type of hepatocites, inclusions, varieties of immigrated and/or prolipherated cells, necroses sizes and amount of fibrosis, lesional topography).

Using these parameters and the morphological identification parameters, we characterized: the necrotic, exudative, lymphohistocytic intralobular and lymphonodular interlobular hepatites, the chronic hepatites, the cirrhosis and the parasitary multistage hepatites.

Key words: hepatitis, pig, hstology

Procesele inflamatorii ale ficatului pot fi primare, reprezentând leziunile fundamentale ale unor boli, sau secundare urmare a unor complicaţii sau a generalizării procesului morbid. Din punct de vedere evolutiv, pot fi acute, subacute şi cronice, iar al componentelor afectate, interstiţiale şi parenchimatoase. Căile de pătrundere a agenţilor patogeni sunt: arterială, venoasă şi canaliculară. Din punct de vedere morfologic se disting mai multe forme de hepatită: parenchimatoasă, necrotică, seroasă, purulentă (supurată), hemoragică, limfohistiocitară, fibroasă, granulomatoasă şi colangitică.

În lucrarea de faţă sunt prezentate aspectele microscopice ale unor hepatopatii diagnosticate la suine menţionându-se posibilele cauze sau mecanisme care le produc.

MATERIAL ŞI METODĂ

Materialul de studiu a fost reprezentat de 30 porci, din care 29 au prezentat manifestări morfopatologice de intensităţi varialile. În vederea examinării histologice, au fost prelevate câte 3 fragmente de ficat şi vezică biliară de la fiecare porc.

Fragmentele recoltate au fost fixate în formaldehidă 10%, incluse în parafină, secţionate la 5µm şi colorate prin metodele HE, HEA, PAS, Pappenheinm.

REZULTATE ŞI DISCUŢII

Hepatita necrotică intralobulară, de obicei focală, s-a prezentat atât sub formă de focare miliare, cât şi focare de dimensiuni mari, ultima formă fiind componentă a inflamaţiei polifazice produsă de migraţiile larvare.

Hepatita miliară, de ordin microscopic, s-a prezentat prin unul sau mai multe focare dispersate în tot lobulul în care câteva hepatocite sunt lizate lăsând zone cu aspect reticulat în care se disting

resturi nucleare. Focarele de necroză litică proprii stărilor toxico-septicemice sunt invadate rapid de granulocite neutrofile şi macrofage, apoi de limfocite şi histiocite. Acest tip de inflamaţie micronodulară este considerat tipic salmonelozei.

Hepatita supurată (purulentă) a fost observată sub două aspecte: forma piogenă difuză şi forma aposteomatoasă.

Forma piogenă difuză se recunoaşte prin prezenţa unui exsudat format aproape în exclusivitate din neutrofile şi macrofage libere în capilarele sinusoide, limfocitele reprezentând 10% din totalul celulelor inflamatorii. Este însoţită de modificări distrofice, necrobiotice şi necrotice ale hepatocitelor, de proliferarea celulelor Kupffer care conţin vacuole şi figuri de fagocitoză, uneori sunt prezenţi germeni liberi sau fagocitaţi. Este urmarea diseminării bacteriene pe cale hematogenă (având ca punct de plecare endocarditele ulcerovegetante streptococice, dizenteriile, etc.) sau pe calea biliară, cu punct de plecare în intestin, fiind secundară unei colangite septice.

Forma aposteomatoasă se manifestă prin multiple colecţii de puroi care pot fi miliare, delimitate de cordoane de celule hepatice cu alterări distrofice (microabcese) sau pot avea dimensiuni medii şi mari, când conţinutul purulent format din detritus celular şi piocite este delimitat de ţesut conjunctiv lamelar infiltrat cu leucocite. Parenchimul hepatic adiacent este comprimat dezorganizat şi degenerat, disociat de hiperemie, de celule imigrate şi de ţesutul conjunctiv neoformat.

Hepatita limfohistiocitară, ca formă predominant proliferativă de inflamaţie, are localizare dominantă intralobulară sau interlobulară. Forma intralobulară difuză, mai puţin specifică, se manifestă prin prezenţa limfocitelor în capilarele sinusoide în raport mai mare de 1 limfocit la 1000 eritrocite (identificarea limfocitelor în capilarele sinusoide este anormală), asociate fiind cu hipertrofia, activarea şi hiperplazia celulelor Kupffer. Forma intralobulară micronodulară se exprimă prin multiple aglomerări mici de celule limfoide şi histiomacrofage diseminate, cu poziţii variabile în lobulul hepatic. Este acompaniată de distrofii hepatocitare şi tulburări circulatorii. Leziunea este confirmată în unele stări toxiinfecţioase, în infecţii salmonelice şi în procese imune.

Hepatita limfohistiocitară interlobulară se datoreşte hiperplaziei limfoide care formează infiltrate inflamatorii în spaţiile porte. Infiltratul inflamator cu gradingul 0-4, în funcţie de numărul spaţiilor porte afectate, se apreciază ca fiind absent, uşor, moderat sau sever (peste ⅔ din spaţii afectate).

Infiltratul limfoid cu puţine histiocite poate îmbrăca aspecte diferite: dispersare, agregare sau nodularitate. Nodulii limfoizi sunt separaţi prin fibre fine de colagen. Pot forma conglomerate mari, delimitate de veritabile capsule conjunctive formate prin proliferarea ţesutului conjunctiv şi condensarea celulei preexistente şi pot avea centri germinativi înconjuraţi de coroane de coroane de limfocite mici diferenţiate. Conglomeratele limfonodulare lărgesc spaţiile porte şi distorsionează arhitectura lobulară. Această formă pare a fi determinată de stimuli imunologici locali şi mai ales de infestaţiile parazitare ale ficatului la suine.

Hepatita cronică este urmarea unei inflamaţii acute fiind determinată de acţiunea prelungită sau recurentă a unor agenţi patogeni hepatotoxici, flebotoxici sau colangiopatici. Se caracterizează prin infiltrat inflamator format din limfocite, macrofage, plasmocite, îmbogăţit cu fibroblaste, fibrocite şi fibrocite şi fibre de colagen şi un număr variabil de neutrofile.

După extensivitatea procesului, au fost identificate ambele forme: persistentă şi agresivă. În hepatita cronică persistentă, infiltratul inflamator masiv rămâne cantonat între plăcile hepatocitare limitante, destinzând spaţiul port şi prelungindu-se în spaţiile interlobulare. Comprimarea componentelor portale produce tulburări ischemice cu degenerare grasă şi/sau hidrică la periferia lobulilor şi colestază.

În hepatita cronică agresivă, infiltratul inflamator predominant celular penetrează plăcile limitante pătrunzând în lobulii adiacenţi. O parte din hepatocitele de interfaţă dispar, altele rămân disociate, izolate sau în grupe mici, manifestând alteraţii grave până la citolize, leziunea fiind comparată cu o textură mâncată de molii(engl. ”piece meal necrosis”).

În etiologie sunt incluse virusuri, substanțe toxice diverse (un rol important revenind aflatoxinelor, ochratoxinelor și luteosirinei), fenomenele autoimune etc.

Ciroza hepatică sau hepatita în stadiul final este un proces cronic difuz și complex caracterizat prin proliferarea țesutului conjunctiv în detrimentul parenchimului și alterarea gravă a arhitecturii organului. În fapt, ciroza este rezultatul unui proces de necroză lentă și continuă a hepatocitelor și înlocuirea acestora prin țesut conjunctiv.

Pe lângă fibroplazia cu aspect de țesut de granulație care produce septe și disecă lobulul în pseudolobuli, sunt prezente focare de degenerare și necroză hepatocitară, infiltrații inflamatorii celulare predominant mononucleare, hiperplazia benignăa canalelor biliare, inconstant noduli de regenerare hepatocitară și leziuni vasculare grave(ocluzii, șunturi venoase, arterioscleroză).

Ca forme morfologice de cirozã sunt acceptate : ciroza micronodularã şi ciroza macronodularã. In cazuistica înregistratã a fost diagnosticatã ciroza micronodularã (sin. ciroza septalã, ciroza de tip Lacnnec) caracterizatã prin divizarea lobului hepatic de cãtre septe de ţesut conjunctiv care disecã lobulii formând pseudolobuli; în aceştia, vena centrolobularã are o poziție din ce în ce mai excentricã pînã ce este înglobatã în septul fibros. La periferia lobulilor, celulele hepatice compresate, atrofiate şi încãrcate cu hipofuscinã, suferã citoliză. În zona centralã a pseudolobulului apar hepatocite activate, mari, bazofile, mono- sau binucleate cu mai mulți nucleoli şi figuri mitotice din care se formeazã nodulii de regenerare, mai mici decît lobulii, cu forme variate, lipsiți de vena centrolobularã ți de orientarea radiarã a cordoanelor Remak. În tracturile de ţesut fibros se gãsesc capilare de neoformație şi canale biliare hiperplatizate.

Din punct de vedere etiopatogenetic se deosebesc mai multe forme de cirozã: cirozã metabolicã, ca stadiul final al intoxicațiilor cronice cu diverse substanțe chimice; ciroza posthepatiticã; ciroza postnecroticã, cu cicatrizarea necrozelor masive; ciroza biliarã, ca stadiu final al inflamațiilor distructive ale canalelor biliare, cu deversarea bilei în ţesutul hepatic şi distrugerea hepatocitelor; ciroza cardiacã, consecutivã congestiei cronice sau maladiei venooclusivã; ciroza criptogenicã cu etiologie necunoscutã.

O formă de hepatită cirogenă este colangiohepatita. Consecință a leziunilor primare ale căilor biliare, se caracterizează prin debut periportal cu infiltrații granulocitare în canalele biliare și în jurul acestora și proliferarea amplă a canalelor și canaliculelor biliare în forma acută, cu infiltrat limfoplasmocitar în evoluție subacută, sporirea țesutului conjunctiv și difuziune perilobulară și intralobulară (colangiohepatita). Canalele biliare sunt numeroase, dilatate sau trombozate de cilindri celulari sau de colecții purulente; în lobuli se găsesc corpi biliari, trombi biliari și mase mari de pigmenți (icter) alături de modificări degenerative severe ale hepatocitelor.

Hepatita interstițială de natură parazitară a fost observată în ascaridiozã. În forma acutã, traiectele traumatice produse de larvele de ascarizi în faza migratorie, au aspect necrotic şi / sau hemoragic. Tunelele sinuoase care penetreazã parenchimul sunt pline cu eritrocite, hepatocite degenerate, leucocite, resturi celulare şi pigmenți derivați din hemoglobinã. În jurul traiectelor se gãseşte o zonã îngustã de necrozã de cuagulare cu neutrofile, macrofage şi puține euzinofile.

În stadiul urmãtor, traiectele de migrație sunt invadate de eozinofile Eventual. O figurã de la porcul cu PAN- cu eozinofilie masivã în spațiul Kiernan.

În faza de cicatrizare, traiectele sunt ivadate de ţesut conjunctiv tanãr cu eozinofile. În aceste traiecte se gãsesc numeroase globule hialine şi hemosiderofage. Uneori se observã şi proliferarea canalelor biliare. Această ultimã fazã predominant fibroasã, este greu de diferențiat de cirozele propriu-zise.

CONCLUZII

1. Investigațiile histopatologice efectuate pe multiple eșantioane de ficat provenite de la 20 porci morți sau sacrificați pentru consum au evidențiat prevalența hepatitelor predominant proliferative asupra celor alterative și exsudative.
2. Sunt prezentate particularitățile morfologice ale hepatitelor necrotico-proliferative salmonelice, supurate difuze limfohistiocitare și fibroase din care unele icterigene.
3. Se semnalează în premieră, hepatita limfonodulară interlobulară, hepatita cronică și colangiohepatita și se expun elementele microscopice de diagnostic al cirozei micronodulare și al hepatitei polifazice parazitare.

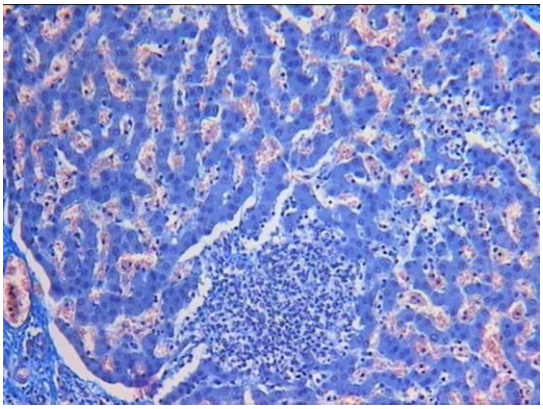

Fig.1. Hepatită necrotică: focar de liză invadat de celule inflamatorii polimorfe. HEA x400

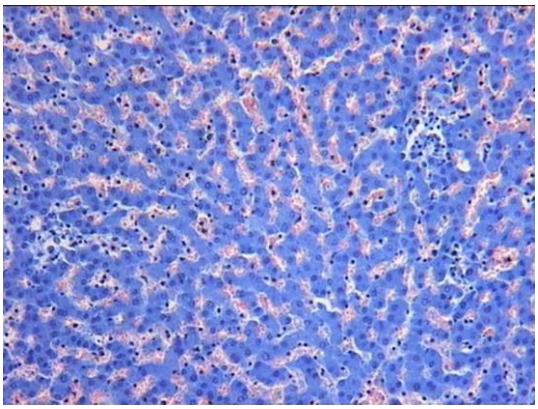

Fig.2. Hepatită purulentă-microfocare de granulocite în capilarele sinusoide. HEA x 100

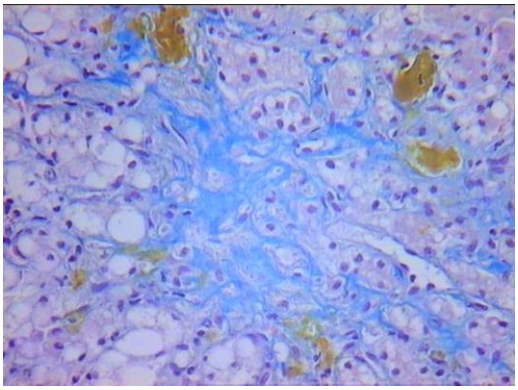

Fig.3.Hepatită cronică agresivă icterogenă. HEAx200

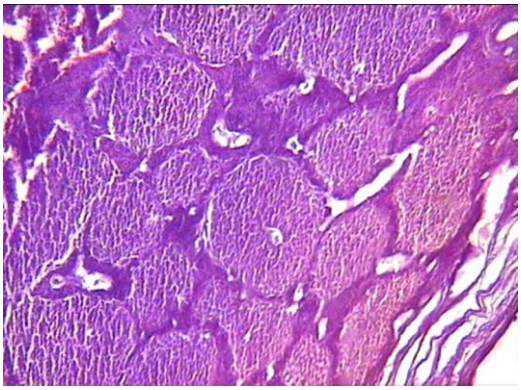

Fig.4. Ciroză cu septuri pasive.HEx40

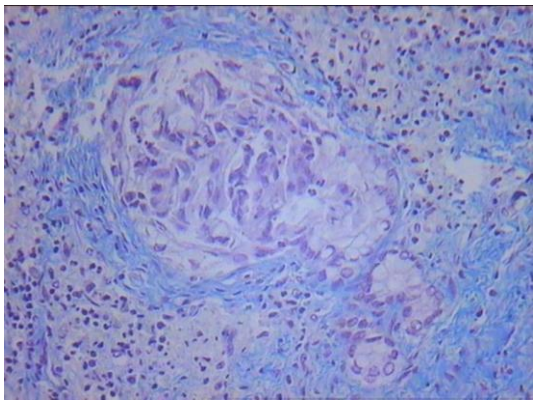

Fig.5. Ciroză biliară. HEAx200

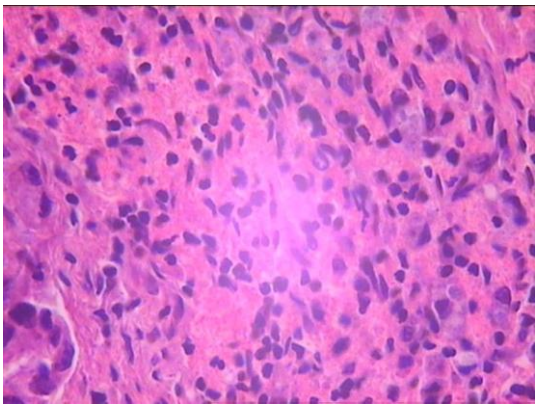

Fig.6. Ciroză biliară. Infiltrat celular polimorf.HEx400

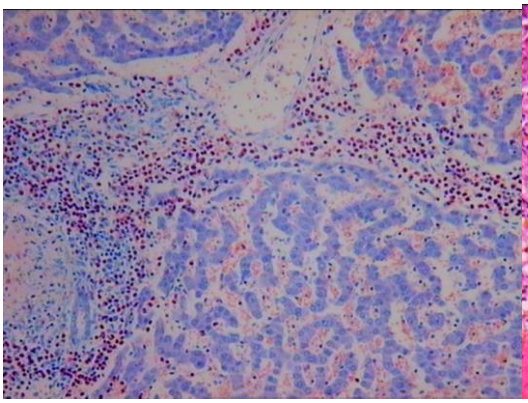

Fig.7.Hepatită post-traumatică:infiltrat eozinofilic şi macrofagic interlobular. Pappenheimx100

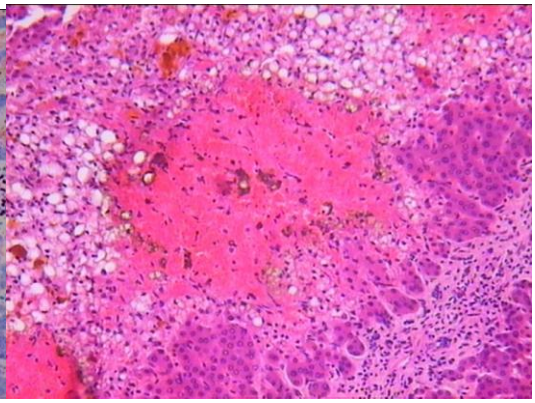

Fig. 8. Hepatită traumatică subacută. HEx100

BIBLIOGRAFIE

1. ANTHONY, P.P., ISHAK, K.G., NAYAK, N.C.-The morphology of cirrhosis: definition, nomenclature, and classification.Bull.WHO, 55, 521-540,1977.
2. CULLEN,M.J.-Liver, Billiary System, and Exocrine Pancreas in:General Pathology, New York, 2007.
3. JARRET, W.F.H., O´NEIL, B.W., LINDHOL, I.- Persistent hepatitis and chonic fibrosis, Vet. Rec., 120, 234, 235, 1987.
4. KELLY W. R. –The liver and Biliary System.in Jubb,K.V.F.; Kennedy, P.C.; Palmer, N.-Pathology of Domestic Animals, Academic Press, New-York-London, 1993
5. MORARU.I – Anatomie patologică. Ed. Medicală, Bucureşti, 1980.
6. NEWBERNE, P.M.- Chronic aflatoxicosis. J. Am. Vet. Assoc., 163, 1262- 1267, 1973.
7. RIEDE. U.N., WERNER, M- Color Atlas of Pathology. Thieme Stuttgart- New York, 2004.
8. TASSIN, P., Rozier. J- Les lesion du foie de porcin. Atlas d´inspection de veandes. Rec. Med.Vet., 167(9), 893-898, 1991.

ASPECTE MORFOLOGICE ÎN HEPATOPATIILE NEINFLAMATORII

MORPHOLOGICAL ASPECTS IN THE NON-INFLAMMATORY HEPATOPATHIES

G. CIOBANU, LOREDANA CIOBANU, ŞTEFANIA ANDERCO
Direcţia Sanitară Veterinară şi pentru Siguranţa Alimentelor Iaşi

The morphological observations were carried out on multiple fragments of liver samples from 80 pigs sacrificed for consume, and the bodies of pigs sent to diagnostic LSVS Iasi.

By corroborating the macroscopic aspects with the histological images emphasized through specific and non-specific colors monitoring certain criteria of evaluation of the pathological processes (volume, extension, involved structures and types of cells affected or by metabolites) several pathological structures were identified: foci of post-natal hematopoiesis , hypertrophy as protective and reversible modification, the megalocitosis with atypias, the regenerative hyperplasia of the hepatocytes and the hyperplasia of biliary channels; circulatory disorders and their consequences; hydroprotidic dystrophies with their morphological variations, steatosis, arterial fybrinoidosis, intracellular hyalinosis, pathological pigmentations, periacinar non-inflammatory, intralobular, portal and capsulary fibrosis; apoptosis, necrobiosis and necrosis.

The etiopathogenetic causes and mechanisms were analyzed.

Key words: pigs, liver,pathological processes

Observaţiile morfologice au fost efectuate pe multiple fragmente de ficat prelevate de la 80 de porci sacrificaţi pentru consum, precum şi de la cadavre de porci expediate la LSVS pentru diagnostic.

Coraborarea aspectelor macroscopice cu imaginile histologice evidenţiate prin coloraţii specifice şi nespecifice urmărind anumite criterii de evaluare a proceselor patologice (volumul, extensiunea , structurile implicate şi tipurile de celule afectate sau de metaboliţi) a dus la identificarea mai multor patostructuri: focare de hematopoieză postnatală, hipertrofia ca modificare protectivă şi reversibilă, megalocitoza cu atipii, hiperplazia regenerativă a hepatocitelor şi hiperplazia canalelor biliare; tulburări circulatorii şi consecinţele lor; distrofiile hidroprotidice cu variaţiile lor morfologice, steatoza, fibrinoidoza arterială, hialinoza intracelulară, pigmentaţiile patologice, fibroza neinflamatorie periacinară, intralobulară, portală şi capsulară, apoptoza, necrobioza şi necroza.

Au fost analizate posibi lele cauze şi mecanisme etiopatogenetice.

MATERIAL ŞI METODĂ

Materialul de studiu a fost reprezentat de 80 porci aparent sănătoşi, sacrificaţi pentru consum , cu vârstă de aproximativ 8 luni, greutatea medie de 80 de kg, proveniţi de la o fermă de pe raza judeţului Iaşi, şi de la porci morţi aduşi pentru diagnostic la LSVS Iaşi.

Cazurile selectate au fost fotografiate şi fişate, după caz. În vederea examinării histologice, au fost prelevate câte 3 fragmente de ficat şi vezică biliară de la fiecare porc.

Fragmentele recoltate au fost fixate în formaldehidă 10%, incluse în parafină, secţionate la 5µm şi colorate prin metodele HE, HEA, PAS, Pappenheinm.

REZULTATE ŞI DISCUŢII

Examinarea histologică a preparatelor a permis identificarea mai multor procese patologice neinflamatorii şi netumorale: hematopoieza extramedulară focală, hipertrofia şi megalocitoza, hiperplazia regenerativă a hepatocitelor, hiperplaziile limfoide şi ale canalelor biliare, numeroase tipuri de distrofie (glicogenoză, trigliceridoză, distrofie granulară,, hidrică, fibrinoidă, hialină, pigmentară şi fibroasă) şi variate tipuri de necroză. Leziunile au fost diagnosticate prin coroborarea aspectelor anatomopatologice cu cele histopatologice, în contextul tabloului sintetic al modificărilor prezentate de cadravele examinate de la care provin probele biopsice, precum şi prin compararea observaţiilor cu datele oferite de literatura morfopatologică generală.

Din marea varietate de leziuni vor fi prezentate şi comentate procesele patologice mai puţin detaliate sau cunoscute în morfopatologia suinelor.

Hematopoieza extramedulară este un aspect normal în ficatul fetal, se reduce la sfârşitul gestaţiei şi se întrerupe la câteva săptămâni după naştere.

Eritropoieza identificată la 3 purcei morţi la vârsta de 7-10 zile se recunoaşte prin prezenţa unor aglomerări focale de celule din linia eritroidă în capilarele sinusoide şi/sau în spaţiile Disse, adiacente hepatocitelor, formate din puţine eritroblaste şi frecvente elemente în stadiile intermediare şi tardive de diferenţiere, grupate în jurul unui macrofag voluminos sau al unei celule Kupffer, aflate în etritrofagocitoză. În cele mai multe cazuri, celulele din linia eritroidă sunt acompaniate de stadiile blastice şi avansate de maturare a liniilor megacariocitară şi granulocitară. Metaplazia mieloidă nu a fost observată la animalele adulte examinate.

Diagnosticul diferenţial vizează bolile mieloproliferative la tineret şi infiltratele inflamatorii la animalele nou-născute.

În general, cauzele hematopoiezei hepatice postnatale sunt: anemiile cronice, unele boli inflamatorii sistemice toxiinfecţioase cronice, osteomieloscleroza, stresul medular,etc. (2,7).

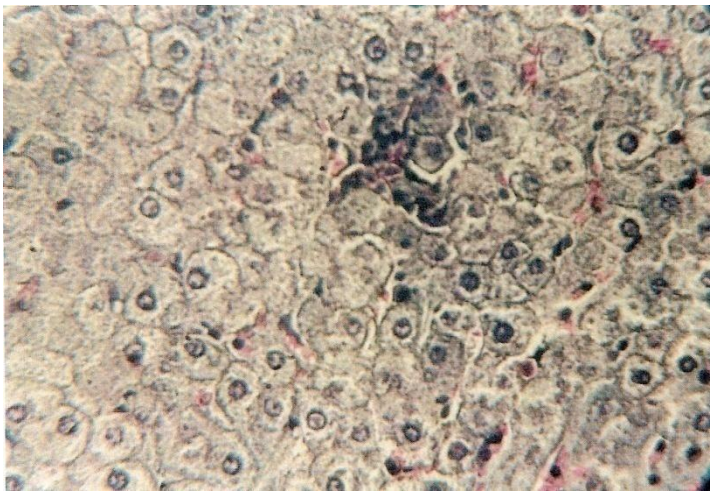

Fig.1.Purcel. Insulă hematopoietică intralobulară pe fond de distrofie granulară. HEA x 200

Hipertrofia şi citomegalia.

Hipertrofia este o modificare frecventă, limitată, protectivă şi reversibilă a celulei hepatice solicitată de o hiperfuncţie sau de pierderea unei părţi de organ. Se exprimă prin mărirea moderată în volum concordantă cu creşterea numerică şi volumetrică a acelor organite care sunt solicitate de hiperactivitate sau de regenerare: REN în cazul unor substanţe toxice (prin conţinutul în enzimele necesare catabolizării lor), RER şi complexul Golgi în cazul cerinţelor crescute pentru export, mitocondriile pentru producerea de ATP, cromatină şi nucleolii pentru activitatea sintetică şi mitotică etc.

Hipertrofia implică factori de creştere, hormoni, receptori de membrană sau citosoli, aport nutritiv, agenţi promotori, etc.

Citomegalia sau megalocitoza este o formă de hipertrofie hepatocitară extremă, displazică, caracterizată prin gigantism nucleocitoplasmatic. Procesul debutează în zona periferică sau intermediară a lobului , în celule izolate sau în grupe mici de celule, diseminate în mai mulţi lobuli sau acini. Dimensiunile hepatocitelor pot fi de până la de 20 ori mai mari decât ale celulelor normale. Megalocitele au contur net, citoplasma colorată diferenţiat şi unele caractere de atipie: pleomorfism cu anizocarioză, frecvent megalocarie cu hipercromazie datorită structurii cromozomiale amplificate, uneori nucleoli proeminenţi şi incluziuni sferoide de citoplasmă, raportul nucleocitoplasmatic rămânând relativ normal. Figurile mitotice nu sunt sesizabile.Aspectele morfologice prezentate sunt asemănătoare celor din celulele promovate. Citomegalia este atribuită mai multor hepatotoxine: aflatoxine, alcaloizi pirolizidinici, nitrozamine, fitotoxine şi alte toxice cu acţiune cronică, agenţi alkilanţi, etc.

Hiperplazia biliară. Proliferarea canalelor biliare în zonele portale şi perilobulare este mai frecventă la animalele tinere fiind provocată de agresiuni hepatice persistente sau de blocarea drenajului biliar. O parte din canale se formează prin înmugurirea canalelor biliare interlobulare preexistente; o altă parte ia naştere prin procese de multiplicare şi transdiferenţiere a hepatocitelor din plăcile embrionice sub acţiunea inductivă a mezenchimului în spaţiul port: hepatocitele marginale se transformă în celule ovoide cu citoplasma mai clară şi nuclei bizari care se dispun în structuri tubulare lipsite de lumene, care îşi secretă materialul de membrană bazală. Această transformare regresivă face celulele mai puţin pretenţioase, mai rezistente faţă de tulburările circulatorii, de hipoxie, substanţe toxice (ex. aflatoxina), procese inflamatorii cronice ale spaţiului port. Hiperplazia benignă a canalelor biliare este o reacţie nespecifică a organului faţă de diverse noxe fiind semnalată în intoxicaţia cu alfa-tiocianaţi, alcaloizi pirolizidinici, dimetilnitrozamine, aflatoxine, în hepatite virale şi/sau imune, iritaţii parazitare şi calculoase etc (1, 2, 7). Diagnosticul diferenţial vizează adenomul şi adenocarcinomul biliar.

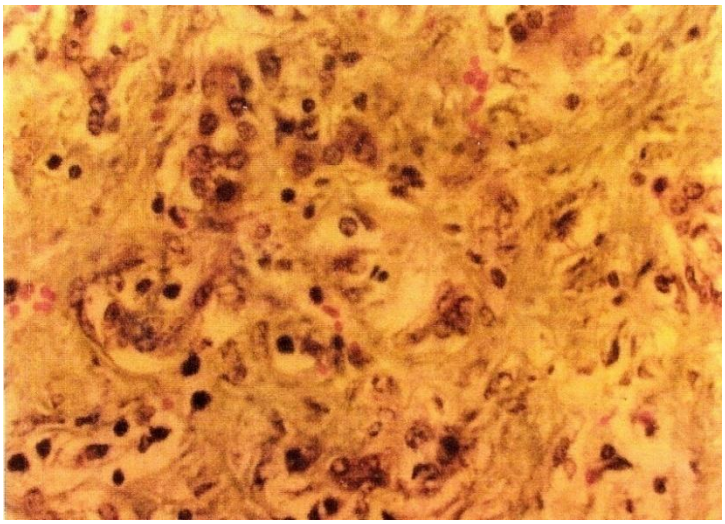

Fig.2. Hiperplazia canalelor biliare în hepatita cronică. HEA x 400

Steatoza hepatică, hepatoza lipidică, hepatoza trigliceridică, modificarea grasă sau **ficatul gras** este o tulburare de stocaj temporar sau permanent al lipidelor în citoplasma hepatocitelor exprimată macroscopic prin mărire variabilă a volumului organului şi decolorare, difuză sau zonală, spre roşcat sau galben-cărămiziu.

Microscopic au fost urmărite: gradingul, stagingul, intensivitatea şi topografia distrofiei.

Gradingul, apreciat după extensivitate, exprimat în 4 nivele (0 – 3): gradul 1, minim, se acordă pentru 10 % hepatocite degenerate; gradul 2, moderat, pentru 10-30% şi gradul 3 sau sever pentru mai mult de 30% celule în stocaj din hepatocitele examinate.

Stagingul arată raportul dintre degenerare şi fibroză.

Intensivitatea distrofiei se apreciază după mărirea picăturilor lipidice şi se corelează de obicei cu evoluţia hepatozei. În citoplasma hepatocitelor se găsesc vacuole sferice, clare, net conturate. După numărul şi volumul vacuolelor, se deosebesc mai multe forme de steatoză microvacuolară, mediovacuolară, macrovacuolară şi cu vacuole de diferite dimensiuni. Stetoza microvacuolară (în picătură mică sau ”în ploaie“) se caracterizează prin numeroase vacuole mici, fără tendinţă de fuzionare, nucleii fiind centrali, intacţi sau uşor deformaţi; citoplasma cu aspect spumos, areolar conţine uneori granule fine bleu-verzui de pigmenţi biliari, leziunea etichetată ”feathery“, fiind atribuită colestazei. Este atribuită unor intoxicaţii şi anoxiei acute. Diagnosticul diferenţial vizează glicogenoza, lipoproteinoza golgiană şi distrofia vacuolară.

Steatoza macrovacuolară se defineşte prin vacuole unice, voluminoase, sferice, net conturate, bine delimitate care dislocă citoplasma cu organitele atrofiate şi nucleul degenerat sub plasmalemă (semnul ”inelului”), modifică conturul hepatocitului care bombează şi comprimă capilarele sinusoide producând ischemie. Hepatocitele degenerate, supraîncărcate şi anemiate, suferă necrobioză şi necroză. Acest tip de steatoză este atribuit tulburărilor metabolice şi unor infecţii virale cronice.

Steatoza în picături de diverse dimensiuni este asociată frecvent cu granularea citoplasmei (hepatoza granulo-grasă).

În hiperlipidemii, vacuolele lipidice sunt observate nu numai în hepatocite, ci şi în citoplasma celuzlelor Kupffer şi altor macrofage din capilare, din venula centrală şi din spaţiul port, în epiteliul canalelor biliare şi uneori în nucleii hepatocitelor ca urmarea invaginării citoplasmei.

După topografia leziunilor, se disting: steatoza centrolobulară (periacinară), intermediolobulară, exolobulară (periportală, centroacinară) şi panlobulară.

Steatoza centrolobulară din staza cronică se termină prin atrofia severă şi dispariţia hepatocitelor periacinare, persistenţa celulelor indemne numai la periferie conferind lobulilor aspectul ”intervertit“, muşcat sau ”în cocardă“. Se asociază cu hemosideroză.

Din punct de vedere patogenetic, steatoza poate fi primară, generată de toxice mitocondriale şi hipoxie cu reducerea oxidaţiei acizilor graşi, şi secundară, determinată de agenţi hepatotoxici, infecţioşi, imunologici, enzimatici, circulatori şi nutriţionali, etc.

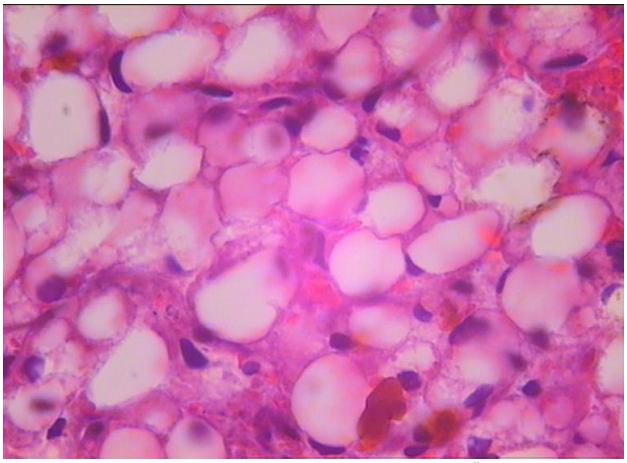

Fig.3. Steatoză macrovacuolară. (semnul ”inelului“) cronică. HE x400

Hepatoza granulară, ca perturbare reversibilă şi nespecifică a metabolismului protidic, se manifestă prin apariţia în citoplasmă a unui număr variabil de granulaţii de diverse mărimi.Celulele

hepatice apar uşor tumefiate, cu granulaţii roşietice sau albăstrui în colorația tricromică, uşor PAS pozitive.

În funcţie de intensitate, distrofia vacuolară se poate prezenta ca : distrofie vacuolară în picătură, distrofie hidropică sau hidrolitică, distrofie balonizantă, şi o formă gravă observată la un purcel nou născut cu un ficat cenuşiu, moale, apos. Histologic, hepatocitele complet clarificate aveau plasmalemele destinse şi rupte de nuclei mari, picnotici.

Hialinoza intracelulară se caracterizează histologic prin apariţia în citoplasmă a unor sferule de dimensiuni variabile, iniţial bazofile, apoi oxifile, intens PAS pozitive. Globulele hialine pot reprezenta megamitocondrii, autofagolizozomi, agregate de complexe imune, corpi apoptotici, stocaje de glicoproteine plasmatice sau de proteine tumorale etc. Un număr foarte mare decorpi hialini au fost prezenţi în ficatul unui porc mort de dizenterie treponemică.

Distrofia fibrinoidă a fost identificată ca periarterită nodoasă fiind caracterizată prin necroză fibrinoidă urmată de migraţia transmurală a granulocitelor şi macrofagelor**,** vasculită leucocitoclastică şi infiltraţie limfoplasmocitară urmată de fibroză, inflamaţia peretelui şi a spaţiului perivascular difuzând la distanţă, din spaţiul port în ţesutul hepatic adiacent.

Pigmentaţiile au fost reprezentate de hemosideroză, icter şi lipofuscinoză.

Hemosiderina, se prezintă sub formă de granule (siderozomi) aurii

sau galben-brune în HE, albastre în secţiunile colorate cu Perls, dispersate în citoplasma celulelor Kupffer, a macrofagelor implicate în eritrofagocitoza şi mai puţin a hepatocitelor. Pigmentul se formează în stază, în focarele hemoragice şi hemoragico-necrotice, precum şi în anemii hemolitice, imune sau mieloftizice.

Icterul a fost identificat la două cazuri ca rezultat al colestazei

intrahepatice. Icterul obstructiv din primul caz s-a manifestat prin granule mici, refrigente, de culoare verde-intens sau de corpi lizozomali mari şi neregulaţi, bruni-verzui în citoplasma hepatocitelor şi a celulelor Kupffer, precum şi prin trombi biliari sub formă de cilindri omogeni sau de lacuri stelate, brun-verzui sau negricioase în canaliculele biliare dilatate. Retenţia pigmenţilor se complică cu degenerarea hidropică sau de tip”feathery“ şi cu necroze ale hepatocitelor, urmate frecvent de ruperea colangiolelor şi descărcarea granulelor şi mulajelor pigmentare în spaţiile Disse şi în sinusoide de unde sunt preluate de celulele liniei sinusoidale, în special, de celulele Kupffer. Colestaza este urmată de acumularea celulelor inflamatorii polimorfe realizându-se tabloul unei colangiohepatite. În al doilea caz, retenţia pigmenţilor biliari şi degenerarea vacuolară, predominant intermediolobulară, sunt severe, ambele fiind asociate unei hepatite cronice agresive.

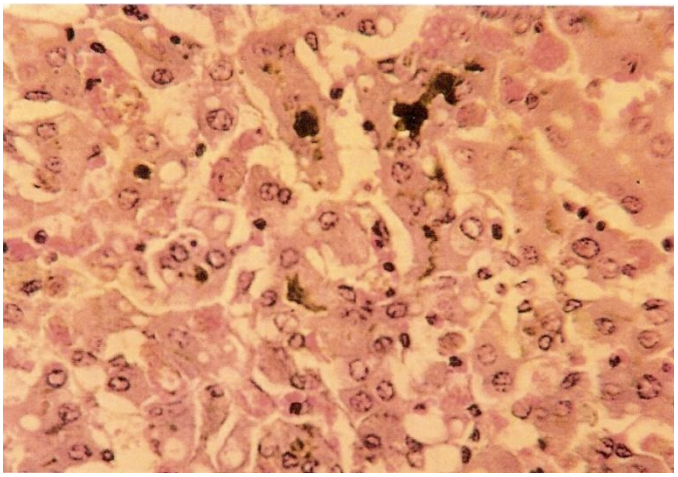

Fig.4.Icter obstructiv mecanic.Corpi şi trombi biliari, degenerare vacuolară şi hialină, activarea liniei sinusoidale. HEA x 200

Lipofuscinoza, sub formă de granule brune este prezentă în

hepatocitele comprimate în pseudolobulii cirotici. Deosebirea de pigmenţii biliari este facilitată de absenţa leziunilor specifice colestazei.

Fibroza, definită prin depunerea ţesutului conjunctiv fibros, este precedată de modificări degenerativ-necrotice ale ţesutului hepatic sau numai ale celulelor parenchimatoase. Are grade variate de dezvoltare, de la forme uşoare, decelabile numai histopatologic, la forme moderate şi severe cu conexiuni fibroase între elementele vasculare centrolobulare şi portale.

După topografie şi extensivitate, se disting: fibroza intralobulară, fibroza interlobulară şi fibroza multiacinară postnecrotică.

Fibroza intralobulară poate avea localizare predominant centrolobulară, exolobulară sau difuză.

Fibroza centrolobulară sau **periacinară** se dezvoltă în jurul venulei al cărei perete, foarte subţire în mod normal, format din celule endoteliale şi câteva fibre elastice şi colagene se îngroaşă prin depunerea de straturi succesive de fibre de colagen. Fibroza se poate extinde centrifug, în pereţii capilarelor sinusoide şi centripet, în lumenul venulei, producând stenoză şi ocluzie, leziunea fiind cunoscută sub numele de maladie venoocluzivă (impropriu şi ”flebită centrolobulară“). Este consecinţa stazei, iritaţiilor chimice cronice (zona fiind locul metabolizării celor mai multe toxice), steatozei, hemosiderozei etc.

Fibroza intralobulară difuză se dezvoltă în spaţiile Disse din toate sectoarele lobului şi din toţi lobii hepatici fiind rezultatul sporirii fibrilogenezei în celulele Ito şi în hepatocite. În cazul leziunilor hepatocitare cronice, celulele stelate Ito suferă o modificare fenotipică progresivă constând în pierderea conţinutului lipidic şi transformarea în miofibroblaste care secretă colagen de tip I, III şi IV, condroitin-sulfaţi, acid hialuronic, fibronectină şi o mare cantitate de proteine matriceale. Sporirea colagenului şi creşterea de până la 6 ori a matricei extracelulare produce ”capilarizarea“ sinusoidelor urmată de scăderea permeabilităţii, reducerea aportului de oxigen şi nutrienţi şi a funcţiilor (secretorii, catabolice şi excretorii) ale hepatocitelor şi în final de atrofie şi modificări citoarhitectonice lobulare.

După agresiuni moderate, colagenul imatur neoformat poate fi îndepărtat prin degradare enzimatică, după injurii grave însoţite de leziuni necrotice severe, fibroza este progresivă şi evoluează spre scleroză. Ca urmare a unor necroze lobulare extensive, fibroplazia poate genera punţi fibrovasculare porto-venulare (”bridging fibrosis“) cu disecarea ţesutului hepatic.

O cauză frecventă este aflatoxicoza cronică care se manifestă prin lipidoză, necroze masive, fibroză centrolobulară sau ”bridging“, pseudolobulaţie, hiperplazia canalelor biliare etc. (2).

Fibroza portală sau **biliară** se manifestă prin lărgirea spaţiilor porte. Complexul vasculo-neuro-biliar şi puţinele celule rezidente (fibroblaste, macrofage, limfocite, mastocite) sunt înglobate într-o masă voluminoasă de ţesut conjunctiv fibros care rămâne circumscris între plăcile limitante ale lobulilor dar se poate extinde în spaţiile perilobulare şi în capsula hepatică producând, prin maturare şi retractare, neregularităţi ale suprafeţei organului. În anumite situaţii, septuri colagene subţiri penetrează plăcile marginale extinzându-se în spaţiile Disse, comprimând hepatocitele periferice care se atrofiază şi se încarcă cu lipofiscinoză (fibroza exolobulară). În etiologie sunt incriminate intoxicaţii chimice diverse (ex. cu fier), obstrucţii biliare, etc.

Asocierea fibrozei extensive cu regenerarea nodulară a hepatocitelor caracterizează ciroza.

Fibroza cicatriceală postnecrotică se dezvoltă după necroza masivă multiacinară şi se caracterizează prin hiperplazia conjunctivo-vasculară (ţesut de granulaţie) cu punct de plecare în spaţiile porte indemne adiacente, sub forma unor benzi largi şi neregulate care brăzdează ţesutul hepatic în diverse direcţii. De obicei, este urmarea migraţiilor larvare.

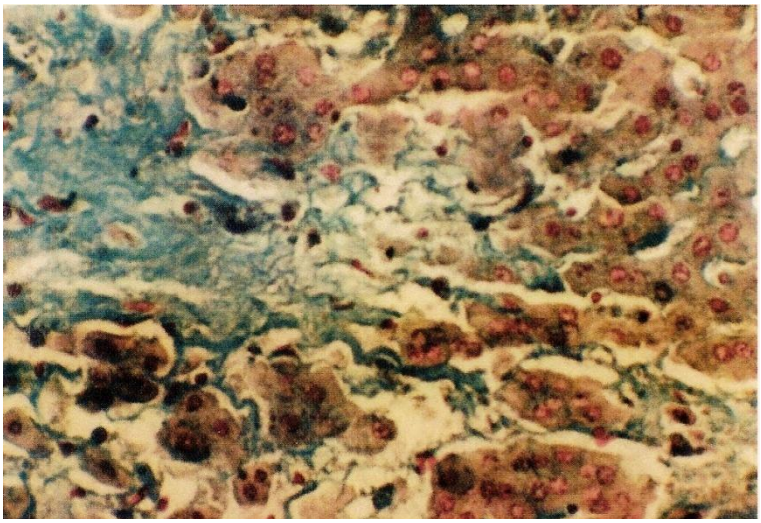

Fig.5. Fibroza intralobulară (centrolobulară şi pericapilară)
HEA x 400

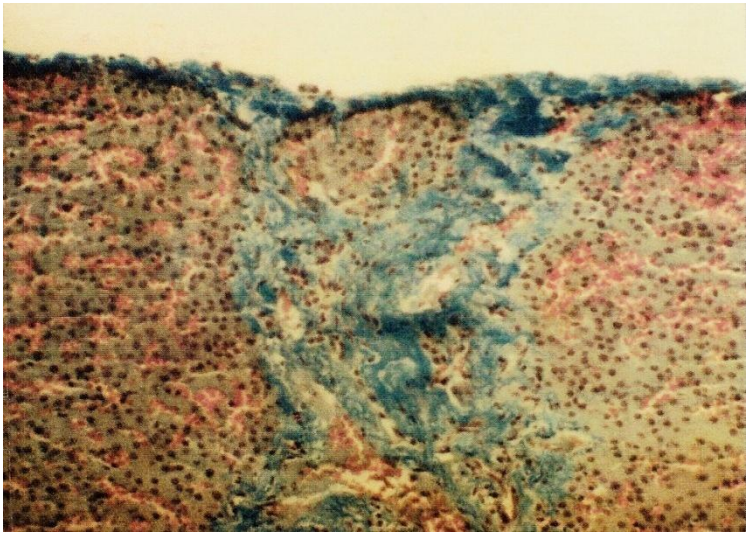

Fig.6. Fibroză interlobulară şi capsulară. HEA x 100

Necroza hepatică este stadiul final, ireversibil, al degenerării hepatocelulare. După amploarea procesului, se disting necroze unicelulare (necrobioza şi apoptoza) şi necroze pluricelulare, focale sau zonale.

Necrobioza, moartea unor celule individuale, este un proces de amploare moderată determinat de noxe extracelulare care dereglează pompele ionice şi produc leziuni ale membranelor soldate cu deshidratare celulară pasivă. Histologic se observă celule deconectate, rotujite sau rectangulare, uşor contractate, dense, întunecate sau acidofile, cu nucleii în picnoză, rexă, cromatoliză sau carioliză şi citolize izolate. Eventualele resturi celulare sunt endocitate de macrofage şi de celulele Kupffer (nu şi de hepatocite), transformate în heterofagolizozomi şi degradate prin hidroliză până la disoluție sau până la corpi reziduali. Este provocată de hipoxie, intoxicații, carențe, virusuri, etc.

Apoptoza, rezultatul declanşării unui mecanism genetic intrinsec de autodistrugere celulară, se produce rapid prin deshidratare activă energodependentă şi condensarea bruscă a nucleului şi citoplasmei.

Celulele devin rotunjite sau poligonale, cu laturile curbate spre interior, membrana celulră se deformează, citoplasma se condensează, devine intens acidofilă, iar organitele se comprimă şi agregă. De celulă pot fi ataşate 1-2 limfocite. Cromatina se agregă în grămezi mari periferice, apoi nucleolema se rupe şi blocurile se dispersează în citoplasmă, celula dezintegrându-se în corpi apoptotici, cu şi fără blocuri cromatidiene, bine sechestraţi, care sunt fagocitaţi de hepatocitele adiacente, de celulele Kupffer şi alte macrofage şi în mare parte dezintegraţi de hidrolazele lizozomale.

Corpii apoptotici lipsiţi de fragmente nucleare, cunoscuţi sub numele de corpii Councilman, apar sub forma unor bulgăraşi cu aspect omogen, sticlos, hialin, sferici, puternic acidofili şi PAS pozitivi fiind constituiţi prin agregarea, condensarea organitelor viabile şi a porţiunilor de citoplasmă şi fuzionarea lor cu lizozomii gazdei.

În microscopia optică pot fi confundaţi cu teritoriile de autofagie, cu agregatele de complexe imune, proteine plasmatice sau tumorale endocitate etc.

Corpii apoptotici cu resturi nucleare apar sub forma unor enclave cu granule cromatice incluse în vacuole de endocitoză.

Necroza propriu-zisă reprezintă moartea unui număr mai mic sau mai mare de hepatocite fie prin coagulare, fie prin explozie celulară. În faza de contracţie a necrozei de coagulare, hepatocitele sunt uşor contractate, intens bazofile sau acidofile, dense, cu nucleii uneori vizibili dar deformaţi sau necrobiotici. Este rezultatul citotoxicităţii acute cu denaturarea brutală a proteinelor citosolice. În faza a doua, de necroză astructurată, zona se transformă în detritus necrotic pulverulent, iar eliberarea hidrolazelor declanşează o reacţie inflamatorie cu modificări vasculare şi diapedeză chimiotaxică perifocală.

Necroza litică este consecinţa hiperhidratării şi tumefierii celulare rapide urmate de dezintegrare explozivă. Este mai frecventă în zonele marginale şi mediolobulare şi provocată de toxice cu acţiune mai lentă

Este carcteristică primului stadiu din evoluţia focarelor toxicosepticemice în salmoneloză. După dimensiuni, număr şi topografie, necrozele hepatice identificate au avut particularităţile celor descrise în patologia veterinară:

Necroze focale de obicei multiple, de ordin microscopic, dispersate în interiorul lobului; necroze centrolobulare cu etiopatogeneză congestivă, agonică sau toxică; necroze periportale sau exolobulare corelate cu leziuni ale canalelor biliare; necroze masive cu extensiune acinară şi patogeneză traumatică.

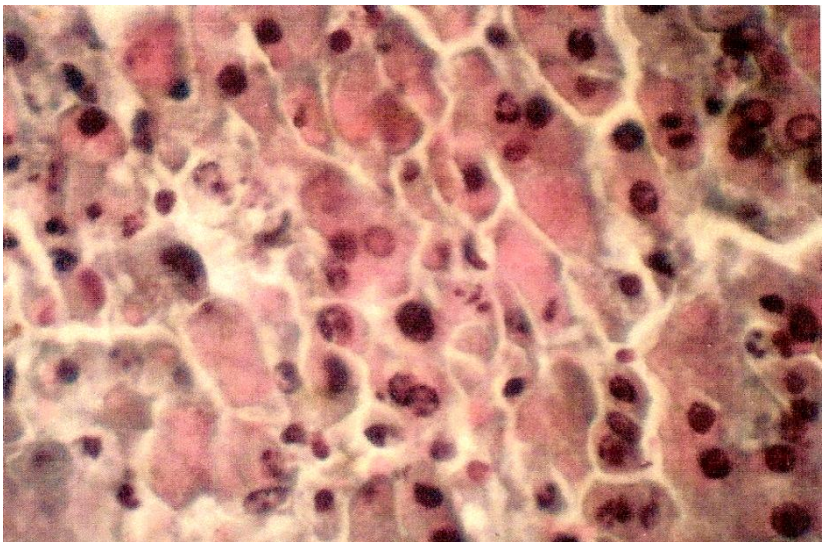

Fig.7. Modificări necrobiotice: acidofilie citoplasmatică, picnoze, cariorexe, cariolize, citolize. HEAx 400

CONCLUZII

1. Investigaţiile histopatologice au fost efectuate pe multiple fragmente de ficat prelevate de la porci aparent sănătoşi selectaţi la banda de sacrificare pentru consum, precum şi de la cadavre de porci expediate la LSVS pentru diagnostic.
2. Utilizând diverse coloraţii aplicate preparatelor obţinute prin tehnica histologică de rutină, au fost identificate şi caracterizate tulburări de creştere şi multiplicare, tulburări circulatorii, procese distrofice şi diverse forme de necroză.
3. Pentru steatoză, fibroză şi alte leziuni degenerativ-necrotice s-au aplicat criteriile de grading şi staging, necesare în aprecierea evoluţiei gravităţii şi implicit a evoluţiei şi prognosticului hepatopatiei.
4. Se concluzionează că este necesară continuarea investigaţiilor întrucât hepatopatiile neinflamatorii ale porcului sunt puţin abordate şi detaliate în literatura de specialitate.

BIBLIOGRAFIE

1. Ishak, K.G.- Diseases of the liver. J.B. Lippincot Comp., Philadelphia, 1993.
2. Kelly, W.,R.,-The Liver and Biliary System.In: Jubb, K. V. F., Kennedy, P. C., Palmer,N. - in Pathology of Domestic Animals. Academic Press New York – London, 1993.
3. Lombardi, C.- Considerations of the pathogenesis of fatty liver. Lab. invest., 15, 1-20, 1966.
4. McGAVIN, D., ZACHARY, J.F., - Pathologic Basis of veterinary Disease. Fourth Edition. Mosby Elsevier, 2007.
5. Moraru.I – Anatomie patologică. Ed. Medicală, Bucureşti, 1980
6. Ramadori, G.; Knittel, T.et al.- Syntesis of cellular fibronectin by rat liver fat-storing (Ito) cells: regulation by cytokines. Gastroenterology, 103, 1313-1321, 1992
7. Peters, R.L., Craig, J. R.- Liver pathology. Ed. Churchill Livingstone, 1086
8. Zurac, Sabina; Stăniceanu, Florica; Streinu-Cercel, A. – Histopatologia hepatitelor cronice virale. Ed. Medicală, Bucureşti, 2008

CORELAŢII CITOCHIMICE HIPOTALAMO-ADENOHIPOFIZO-OVARIENE LA VACILE IN ESTRU

CYTOCHEMISTRY CORRELATIONS BETWEEN HYPOTHALAMUS-ADENOHYPOPHYSIS-OVARIES OF COWS IN ESTRUS

C. V. COTEA, O. Z. OPREAN, CARMEN SOLCAN, P. BOIŞTEANU
UŞAMV Iaşi

As a research material we have used the hypothalamus, hypophysis and ovaries of six cows at the age of 2-7 years, in the estrus phase of their sexual cycles. The samples have been fixed in Orth, Carnoy and Helly, embedded in paraffin and serially sectioned at 5 µm.

The sections have been stained through the methods: silver impregnation (Fontana methods Bielschowsky, Bodian, Holmes) Nissl, Novelli, PAS, Steedman-Mowry, Lorrain-Smith, Cain method for lipids, Schultz, Everett method for cholesterol and cholesterol esters, MacConail-Sollcia for carboxyl functions and acetate anion, and Cater method for L-ascorbic acid, Papanicolau and HEA.

In the walls of the third hypothalamus ventricle in cows, are localized the neurons which elaborate the releasing hormones (RH) for the gonadotropic hormones. The neurons are multipolars with an average dimension of 10-12 µm, whith a vesiculous nucleus 5 µm large and nucleolated, and structures theinfundibularis nucleus of the cow hypothalamus. In the neuroplasm of the axon hillock we have found numerous granules of polipetidic nature(FSH-RH and LH-RH).

The adenohypophysis contains a high frequence of the γ – LH cells (29 %), with an increased numbers granules, the precursors of the LH. Studying the dynamic aspect of LH – γ cells we can see the prevelance of the maximum function, therefore their total degranulation with 48,3 – 55,2 % of the cells.

The interstitial cells from the theca of the cavitary follicles have the average size of 12-14 µm, are oval, polygonal or irregular shape, polarized to the sinusoidal capillary vessels placed adjacently to the Slawjansky membrane. In the cytoplasm of these cells, we have pointed out lipids, cholesterol, cholesterol esters, carboxyl functions, acetate anion and L-ascorbic acid. These inclusions appear in high quantities in the interstitial cells from mature follicular theca in the estrus phase of cows.

Our researches demonstrate that in the estrus cow there is a making active of secretory hormones (LH-RH, LH and estrogen).

Key words: cow, hypothalamus, hypophysis, ovary, thecal gland.

MATERIAL ŞI METODE

Ca material de cercetat au servit hipotalamusurile, hipofizele şi ovarele de la 6 vaci în faza de estrus a ciclului sexual, recoltate imediat după sacrificarea animalelor. Fragmentele au fost fixate în Orth, Carnoy şi Helly, incluse în parafină şi secţionate la 5 µm. Din cele 3 piese s-au efectuat pentru fiecare caz câte 240 secţiuni seriate, pentru a urmări neuronii hipotalamici în funcţie de axul hipotalamo-hipofizar şi în raport cu ventriculul III şi infundibulul acestuia. Coloraţiile folosite au fost: *PAS; Novelli, Papanicolau, impregnări argentice, tehnicile Fontana, Bielschowsky, Bodian; MH_2, Maracek şi Arendarcik, Mikami şi MacConaill – Solcia* pentru evidenţierea funcţiilor carboxil şi anionilor acetat. În cadrul citirilor la microscop s-au urmărit câte 100 celule pentru fiecare caz, rtabilindu-se procentul de participare al fiecărui tip celular, apoi la celula γ – LH s-au evidenţiat următoarele aspecte de dinamică: degranularea totală (funcţie maximă), degranularea parţială (funcţie medie), degranulare minimă (funcţie minimă), mitoză, interkineză, involuţie celulară (picnoză şi citoliză).

O parte din ovare s-au recoltat pe gheaţă, au fost secţionate la criostatul Slee pentru evidenţierea lipidelor (*metoda Lorrain Smith, varianta Cain*), colesterolului şi esterilor de colesterol (*metoda Schultz, varianta Everett*). Montarea secţiunilor s-a realizat într-un mediu sintetic (*polivinilpirolidon*).

Pentru evidenţierea acidului L – ascorbic (*metoda Cater*), feliile din ovare au fost fixate în $AgNO_3$ 10%.

Interpretarea reacţiilor citochimice s-a efectuat pentru fiecare caz, în faza de estrus a ciclului sexual, prin metoda calitativă de apreciere microscopică a intensităţii tinctoriale a preparatelor.

REZULTATE OBŢINUTE ŞI DISCUŢII

În hipotalamus la vacă se delimitează mai multe regiuni şi arii de neuroni. Importanţa majoră în sistemul funcţional endocrin o au aceste regiuni cunoscute sub numele de *nuclei hipotalamici* (1, 5, 7, 8) care sunt structuraţi din neuroni secretori.

În hipotalamus s-au evidenţiat următoarele grupuri de neuroni: **anterior**, **mijlociu** şi **posterior**. Denumirea grupurilor de neuroni a fost dată în raport cu poziţia fiecăruia faţă de fasciculul hipotalamo-hipofizar, faţă de ventriculul III şi infundibulul acestuia.

În **grupul anterior** în raport cu localizarea câmpurilor de neuroni se evidenţiază **nucleul supraoptic (NSO)** şi **nucleul paraventricular (NPV)**. NSO se remarcă deasupra chiasmei optice, în timp ce NPV este situat anterior ventriculului al III-lea. Neuronii din NSO şi NPV sunt de talie mare (24-31 μm), multipolari, cu nucleul veziculos, localizat excentric şi nucleolat. Axonii acestor neuroni, în secţiunile impregnate argentic, pot fi urmăriţi în câmpul microscopic pe distanţe de sute de micrometri. În lungul acestor axoni se remarcă granule în şiraguri, de diferite dimensiuni şi PAS-pozitive. Aceleaşi granule se evidenţiază şi în corpii Herring ai neurohipofizei. În substanţa interstiţială a lobului posterior se remarcă de-alungul fibrelor nervoase formaţiuni ovalare rotunde sau cu un contur neregulat, de dimensiuni variabile numite *corpii Herring*. Aceştia sunt consideraţi ca fiind forma sub care se stochează secreţia neuronilor hipotalamici în lobul posterior, deoarece după secţionarea fasciculului hipotalamo-hipofizar (9) (totalitatea axonilor din nucleii supraoptici şi paraventriculari ai hipotalamusului), substanţa Herring se acumulează la extremitatea proximală a neuronului secţionat. Fibrele nervoase sunt în majoritate mielinice şi reprezintă axonii neuronilor secretori din nucleii hipotalamusului: nucleul supraoptic (NSO) şi paraventricular (NPV). Aceste fibre sunt dispuse paralel în tija hipofizară, au o dispoziţie neregulată în lobul posterior şi se termină prin dilataţii în formă de măciucă în jurul capilarelor sanguine şi a pituicitelor.

Neuronii din nucleul supraoptic secretă hormonul antidiuretic (ADH-Antidiuretic Hormone) sau *vasopresina* cu acţiune antidiuretică prin resorbţia apei la nivelul tubilor contorţi distali şi colectori, reducând în acest mod diureza. În schimb, nucleul paraventricular secretă ocitocina (OXT-Ocitocin) care stimulează contracţiile uterine în iniţierea travaliului din timpul parturiţiei şi contracţia celulelor mioepiteliale ale canalelor galactofore, determinând prin aceasta eliminarea laptelui. Neuronii secretori ai celor doi nuclei din hipotalamus au citoplasma bogată în corpii Nissl, un nucleu mare nucleolat, dendrite scurte şi o prelungire unică-axonul. Totalitatea axonilor acestor neuroni din cei doi nuclei constituie *fasciculul hipotalamo-neurohipofizar*. Neuronii secretă cei doi hormoni ce sunt legaţi de o proteină specifică (*neurofizină*) şi sunt transportaţi în lungul axonilor şi depozitaţi la nivelul lobului posterior al hipofizei, în corpii Herring. Neurosecreţia mai apare şi ca material fin granular aglomerat în jurul capilarelor şi fibrelor nervoase terminale. Acest mod de secreţie a hormonilor în lungul fibrelor nervoase se numeşte *neurocrinie*.

Morfologic, aceste fapte au fost susţinute prin punerea în evidenţă a granulaţiilor de secreţie în pericarionul neuronilor secretori, în lungul fibrelor nervoase (axonii acestor neuroni) care trec de la neuroni, prin tija neurohipofizară, în lobul posterior al hipofizei şi la nivelul terminaţiilor nervoase în jurul capilarelor. Coloraţiile speciale au mai evidenţiat în aceşti corpi Herring proteoglicani şi acidul L-

ascorbic. Eliberarea hormonilor din corpii Herring este iniţiată de pituicite care îi separă de neurofizină şi îi cedează sângelui.

Grupurile laterale sunt situate în raport cu axul medio-sagital al hipotalamusului, de o parte şi de alta a ventriculului III. În structura unui grup lateral intră doi nuclei: **nucleul hipotalamic dorsomedial** şi **nucleul hipotalamic ventromedial**. Aceşti nuclei se deosebesc numai prin poziţia lor, în timp ce sub aspect structural cuprind neuroni cu morfologie similară. Neuronii au dimensiunea de 14-15 μm, sunt multipolari şi conţin în neuroplasmă granule PAS-pozitive.

Grupul mijlociu se remarcă în jurul originii infundibulului ventriculului III, de unde şi denumirea de **nucleu infundibular**, care este structurat din neuroni multipolari, cu dimensiunea de 10-12 μm şi cu numeroase granule în citoplasmă.

Grupul posterior include neuronii localizaţi posterior ventriculului III. Unii neuroni cu dimensiunea de 10 μm sunt dispuşi în apropierea epiteliului ependimar al ventriculului III, structurînd **nucleul periventricular caudal**, în timp ce alţi neuroni apar anterior corpului mamilar, cu dimensiunea de 12 μm, formând **nucleul premamilar**.

În corpul mamilar s-au evidenţiat neuroni multipolari cu dimensiunea de 16-18 μm, ce structurează nucleul mamilar.

Sistemele de interrelaţie între hipotalamus şi hipofiză sunt: ***sistemul hipotalamo – adenohipofizar*** şi ***sistemul hipotalamo-neurohipofizar***.

Sistemul hipotalamo-neurohipofizar este reprezentat de nucleii din zona hipotalamică anterioară - nucleii supraoptici şi paraventriculari. Axonii formează fasciculul hipotalamo-neurohipofizar. Nucleii supraoptici şi paraventriculari secretă vasopresina (ADH) şi ocitocina (OXT). Aceşti doi hormoni sunt legaţi de o proteină specifică - neurofizina - fiind transportaţi de-a lungul axonilor în neurohipofiză.

Sistemul hipotalamo-adenohipofizar este caracterizat prin existenţa neuronilor secretori din aria hipofizotropă a hipotalamusului care sintetizează hormoni hipofizotropi de stimulare şi eliberare (Releasing-Hormones – R.H.) şi inhibitori (Inhibiting Hormones -IH) ai secreţiilor adenohipofizare.

În neuronii nucleilor dorsomedial, ventromedial, infundibular, periventricular caudal şi premamilar s-au evidenţiat granule PAS-pozitive, ceea ce pledează pentru o secreţie de natură polipeptidică în aceşti neuroni. Ei structurează aria hipofizotropă în hipotalamusul de vacă, deoarece s-a demonstrat că hormonii de eliberare şi de inhibare (RH şi IH) sunt din punct de vedere chimic polipeptide. Axonii acestor neuroni se evidenţiază în jurul capilarelor sanguine din pereţii infundibulului ventriculului al III-lea, unde îşi eliberează secreţiile specifice pentru stimularea sau inhibarea celulelor secretoare din adenohipofiză.

La cele 6 vaci în estrus luate în studiu, participatea celulelor γ – LH în populaţia cromofilă a adenohipofizei a fost de 29 %.

În cadrul celulelor cromofobe, predomină cele degranulate care pot fi interpretate ca celule γ – LH ce au elaborat hormonal şi se pregătesc pentru un nou ciclu secretor. Celulele epsilon-ACTH şi delta-TSH au fost mai rare, menţinându-se aproximativ la acelaşi nivel (10-13 %) la toate cazurile.

Urmărindu-se aspectele de dinamică ale celulei γ – LH s-a constatat o predominare a funcţiei maxime, degranulare totală (48,3 – 55,2 %) şi a celei medii, degranulare parţială (20,7 – 26,7 %), ceea ce demonstrează că hormonal LH este elaborate la un nivel ridicat în adenohipofiza taurinelor female în estrus. Funcţia minimă prezintă variaţii mici la cele 6 cazuri (6,9-13,8 %). Mitoza (3,3 – 6,5 %) sugerează geneza de noi celule γ – LH. Aspectele de citoliză (3,2-3,9 %) întâlnite la celula γ – LH pot fi interpretate ca un mod de secreţie holocrin, atât de necesar în estrus la taurinele female, pentru a realiza un nivel plasmatic ridicat al LH-lui.

În estrus, celulele tecale ale foliculului matur se organizează pe 4-5 rânduri, printre acestea remarcându-se numeroase capilare de tip sinusoid.

În citoplasma celulelor intersiţiale tecale s-au evidenţiat lipide sub formă de picături de diferite dimensiuni, în coloraţia Lorrain Smith, varianta Cain.

Prin coloraţia Schultz, varianta Everett, s-au evidenţiat colesterolul şi esterii de colesterol. Acidul L-ascorbic s-a remarcat în coloraţia Cater, sub formă de granule mici în citoplasma celulelor intersiţiale tecale ale foliculului cavitar matur, la vaci în estrus.

În cadrul proteoglicanilor prezenţi în citoplasma celulelor interstiţiale în cantităţi moderate în estrus, substraturile glucidice sunt cele PAS pozitive. Aceşti proteoglicani ce conţin o componentă glucidică (glucozamina, fucoza) , asigură prin metabolizarea lor energia necesară transformării lipidelor în procesul de steroidogeneză.

Faptul că lipidele, colesterolul şi esterii de colesterol, acidul L-ascorbic, funcţiunile carboxil şi anionii acetat se evidentiază în cantităţi crescute şi foarte crescute în estrus, ne conduce la afirmaţia că aceste incluzii sunt implicate în procesul de steroidogeneza care se desfasoară în celulele interstiţiale tecale ale foliculilor maturi, la un nivel ridicat în această fază a ciclului.

Corelaţia pozitivă sub aspect cantitativ lipide-colesterol şi esteri de colesterol, sugerează legătura care există între metabolismul lipidelor şi cel al colesterolului şi esteri ai acestuia, în vederea elaborării de hormoni steroizi, cunoscându-se faptul că esterii de colesterol şi colesterolul reprezintă o verigă în lanţul metabolic al procesului de steroidogeneză.

Prezenţa acidului L-ascorbic în citoplasma celulelor interstiţiale o atribuim intervenţiei sale în procesul de steroidogeneză. Astfel acidul L-ascorbic catalizează reacţia de transformare a progesteronei în 17 – hidroxiprogesteronă sub acţiunea C_{21}

steroid 17 hidroxilaza. Hidroxilarea în poziţia C_{17} nu ar fi posibilă fără prezenţa acidului L-ascorbic. Prezenţa acestei vitamine în citoplasma celulelor interstiţiale tecale în estrus demonstrează activitatea steroidogenă în aceste celule.

Coloraţia MacConaill-Solcia fiind o coloraţie care indică nivelul la care se desfăşoară steroidogeneza în celulele interstiţiale din ovarul de vacă, demonstrează că între prezenţa incluziilor şi intensitatea acestei coloraţii există o corelaţie pozitivă.

Pe baza rezultatelor obţinute, a interpretărilor şi discuţiilor privind citologia hipotalamusului, dinamica celulară a celulelor gonadotrope din adenohipofiză şi citochimia glandei tecale ovariene, se poate concluziona că în estrus la vaci există o activare a secreţiilor specifice la cele trei niveluri ale axului hipotalamo-hipofizo-ovarian.

CONCLUZII

1. În hipotalamus la vaci se evidenţiază următoarele grupuri de neuroni: anterior, laterali, mijlociu şi posterior.

2. Grupul mijlociu (nucleul infundibular) este structurat din neuroni multipolari, cu dimensiunea de 10-12 µm, localizaţi în jurul infundibulului ventriculului al III-lea şi sunt secretori ai FSH-RH şi LH-RH.

3. Neuronii nucleilor dorso-medial, ventro-medial, infundibular, periventricular caudal şi premamilar structurează aria hipofizotropă în hipotalamus la vaci în care sunt secretaţi hormonii hipofizotropi de stimulare şi eliberare (Releasing Hormones – RH) şi cei inhibitori (Inhibiting Hormones – IH) ai secreţiilor celulelor din adenohipofiză.

4. Frecvenţa celulelor γ – LH în adenohipofiza vacilor în vârstă de 2 – 7 ani este ridicată (29 %), citoplasma lor prezintă numeroase granule PAS-pozitive, ceea ce sugerează o activitate secretorie intensă.

5. Degranularea totală a celulelor γ – LH la 48,3 – 55,2 % din celule, demonstrează funcţie maximă pentru elaborarea la un nivel ridicat a LH-lui.

6. În citoplasma celulelor interstiţiale din ovarul de vacă s-au evidenţiat următoarele incluzii: proteoglicani, lipide, colesterol şi esteri de colesterol, acidul L-ascorbic, funcţiunile carboxil şi anionii acetat; aceste incluzii sunt în cantităţi crescute în estrus.

7. Prezenţa acestor incluzii în citoplasma celulelor interstiţiale tecale ale foliculilor ovarieni în faza de estrus, demonstrează steroidogeneza în vederea elaborării la un nivel ridicat a hormonilor estrogeni.

8. Corelaţia pozitivă sub aspect cantitativ lipide-colesterol şi esteri de colesterol, sugerează relaţia care există între metabolismul lipidelor şi cel al colesterolilor şi esteri ai acestuia în vederea elaborării de hormoni estrogeni, cunoscandu-se faptul că esterii de colesterol şi colesterolul reprezintă o verigă în lanţul metabolic al procesului de steroidogeneză.

9. În estrus, la vacile în vârstă de 2 – 7 ani se evidenţiază o activare a secreţiilor specifice (LH-RH, LH şi hormone estrogeni) la cele trei niveluri ale axului hipotalamo-hipofizo-ovarian.

BIBLIOGRAFIE

1. Cotea C., Arseni O. V., 1994 – Hipotalamusul la suine. Lucr. şt. Med. Vet. Iaşi, vol. 37,
2. p. 25 – 27.
3. Cotea C., Carmen Solcan, Arseni O. V., 1997 – Structuri foliculare în lobul anterior al hipofizei la femelele suine din rasa Landrace. Lucr. şt. Med. Vet. Iaşi, vol. 40, p. 20 – 22.
4. Cotea C., Arseni O. V., 1998 – Foliculogeneza în ovarul suinelor femele. Lucr. şt. Med. Vet. Iaşi, vol. 41, pag. 13 – 23.
5. Cotea C., Arseni O. V., Carmen Solcan, 1998 – Glanda tecală ovariană la suinele femele. Lucr. şt. Med. Vet. Iaşi, vol. 41, pag. 6 – 12.
6. Cotea C., Arseni O. V., 1999 – Hipofiza la suinele femele. Lucr. şt. Med. Vet. Iaşi, vol. 1 (42), p. 24 – 31.
7. Cotea C., 2001 - Biologie celulară, Embriologie generală, Histologie generală, Ed. Tehnopress, Iaşi.
8. Cotea C., Runceanu L., Carmen Solcan, Cotea I., 2002 – Neurosecreţia nucleilor hipotalamici la oaie. Lucr. şt. Med. Vet. Iaşi, vol. 45 (4), p. 16 – 22.
9. Cotea C., 2003 – Histologie specială. Ed. Tehnopress, Iaşi.
10. Cotea C., Oprean O. Z., Boisteanu P., Carmen Solcan, Cotea I., 2006 - The nuclei of the hypothalamus cow. . Cercetări agronomice Moldova, vol.4(132), p.71-79, ISSN 0379-5837.
11. Cotea C., Oprean O. Z., Carmen Solcan, Boisteanu P., 2008 – Citochimia glandei tecale ovariene la vaci în fazele ciclului sexual. Lucr. şt. Med. Vet. Iaşi, vol. 51 (10), pag. 48 – 54.
12. Runceanu L., Cotea C., 2001 – Reproducţie, obstetrică şi ginecologie veterinară. Ed. “Ion Ionescu de la Brad”, Iaşi.

MORFOGENEZA GLANDEI NICTITANTE LA FETUŞII DE CÂINE

MORPHOGENESIS OF NICTITATING GLAND IN DOG FOETUSES

Petru Cazacu, Corneliu V. Cotea
Faculty of Veterinary Medicine,
Al. M. Sadoveanu no. 8, Iasi 700489

The researches have been conducted on the third eyelids of both eyes harvested from 61 foetuses dogs, males and females, belonging to different races and from 12 pregnant, after histerectomy.

The nictitating gland with third eyelid were harvested and fixed in Orth and Canoy, midsagittal included in paraffin and serial cuts of 5 µm. Histological slides were colored HEA, PAS, Papanicolaou, Giemsa on tissue and Novelli achieving finally 610 histological slides.

In foetuses aged 42 days were revealed epithelial invagination and belts conjunctival epithelium derived from the third eyelid, the underlying mesenchyme with length between 40 and 100 µm. These epithelial belts are composed of a variable number of 7-18 cell size of 5 µm and hyperchromatic nucleus.

In foetuses aged 45 days appear acinous formations with a diameter of 37.5 µm at the distal extremity of epithelial belts starting to tubulize.

In foetuses aged 49 days the secretory acinous units have size of 39 µm, and 53 days of 45 µm, also now reveales the emergence of secretory ducts size of 75-150 µm, being composed of a cubic epithelium. The starting of secretion in glandular formations appears to the foetuses of 45 days, being better represented in 53 days.

Keywords: nictitating gland, morphogenesis, foetus, dog.

Pleoapa a treia (*plica semilunaris conjunctivae*; *palpebra tertia; membrana tertia*; *membrana nictitans*) este un pliu al mucoasei conjunctivale a sacului conjunctival inferior, cu aspect de semilună, prezentă în unghiul medial al ochiului la unele mamifere (4, 5, 9, 13).

Glanda lacrimală şi glandele accesorii ale pleoapei a treia produc 30-50 % din cantitatea de film lacrimal precornean, respectiv stratul mijlociu seros al filmului lacrimal (3, 8).

În acinii glandei nictitante de pe fața internă cât şi în cei de pe fața externă a membranei nictitante, se evidențiază o cantitate crescută de proteoglicani la polul apical al celulelor, secreția fiind organizată sub formă de granule sau blocuri (1, 2, 11, 12, 14).

Pleoapele încep să se formeze atunci când camera anterioară a ochiului este formată, din pliurile superioare şi inferioare ale ectodermului, fiecare pliu incluzând un nucleu mezenchimal, aproximativ în ziua a 25-a de gestației. Aceste prelungiri cresc peste cornee şi strâmtează fanta palpebrală aproximativ la jumătatea gestației, în ziua 35.

Pleoapele acoperă corneea şi fuzionează după ziua 40, creând o închidere temporară a sacului conjunctival, urmând ca acestea să se separe ulterior prenatal (ungulate) sau postnatal, la aproximativ două săptămâni (carnivore) (6, 7, 10). Ectodermul care căptuşeşte fața internă a pliurilor devine conjunctivă şi glandele lacrimale se dezvoltă din înmugurirea ectodermului conjunctival (7). Pleoapa a treia se dezvoltă mult mai târziu, ca un pliu vertical care se ridică din zona medială a sacului conjunctival inferior. Înmugurirea epiteliului sacului conjunctival creşte odată cu mezenchimul care înconjoară globul ocular din care iau naştere glanda lacrimală şi glandele accesorii, inclusiv cele ale pleoapei a treia (6).

Scopul acestei lucrări este de a descrie unele aspecte de morfogeneză ale glandei superficiale a pleoapei a treia (glanda nictitantă) la câine, inexistente în literatura de specialitate consultată.

MATERIALE ŞI METODĂ

Pleoapa a treia de la ambii ochi au fost prelevate de la 61 fetuşi de câine, masculi şi femele, aparținând la diferite rase, respectiv de la 12 femele gestante, în urma histerectomiei la cererea proprietarului şi au vârsta de 42 zile, 45 zile, 49 zile, 53 zile şi 58 zile.

Glanda nictitantă împreună cu pleoapa a treia au fost recoltate şi fixate în Orth şi Canoy, incluse medio-sagital în parafină şi apoi secţionate seriat la 5 µm. Preparatele histologice au fost colorate HEA, PAS, Papanicolaou, Giemsa pe ţesut şi Novelli obţinându-se în final 610 preparate histologice care au fost interpretate la microscopul optic. Principalele aspecte morfologice şi citochimice au fost fotografiate pentru a ilustra prezenta lucrare.

REZULTATE ŞI DISCUŢII

La fetuşii în vârstă de 42 zile se evidenţiază începutul organizării glandei nictitante la baza cartilajului pleoapei a treia, prin invaginarea epiteliului de suprafaţă (epiteliul mucoasei conjunctivale nictitante) în mezenchimul subiacent şi formarea de cordoane epiteliale şi muguri epiteliali (fig. 1, 2, 3). Cordoanele epiteliale au dimensiunile cuprinse între 40-100 µm, fiind constituite din 16-32 celule de 5 µm şi cu nucleul veziculos, hipercromatic (fig. 4).

Fig. 1. Fetus 42 zile. Baza pleoapei a treia; începutul organizării glandei nictitante. Col. HEA, x 80.

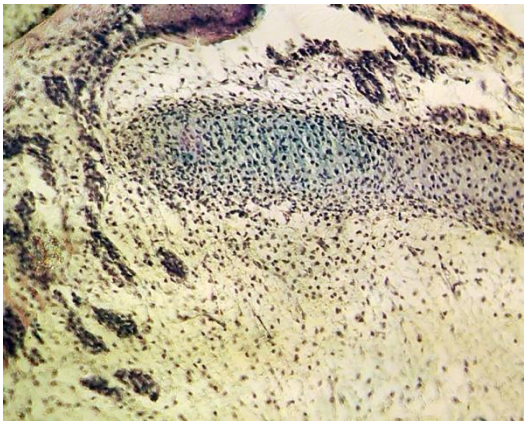

Fig. 2. Fetus 42 zile. Baza pleoapei a treia; invaginarea epiteliului de suprafaţă (epiteliul mucoasei conjunctivale nictitante) în mezenchimul subiacent şi formarea de cordoane epiteliale. Col. HEA, x 200.

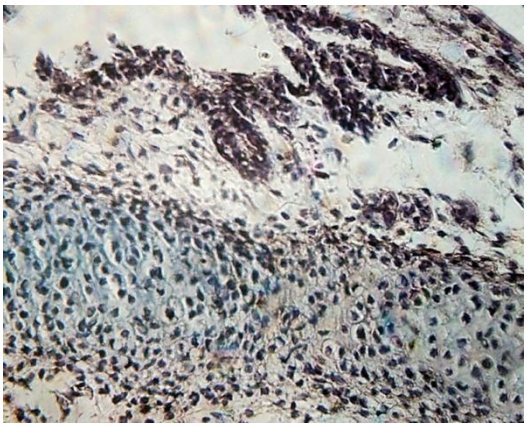

Fig. 3. Fetus 42 zile. Invaginarea epiteliului de suprafaţă (epiteliul mucoasei conjunctivale nictitante) în mezenchimul subiacent şi formarea de cordoane epiteliale. Col. HEA, x 400.

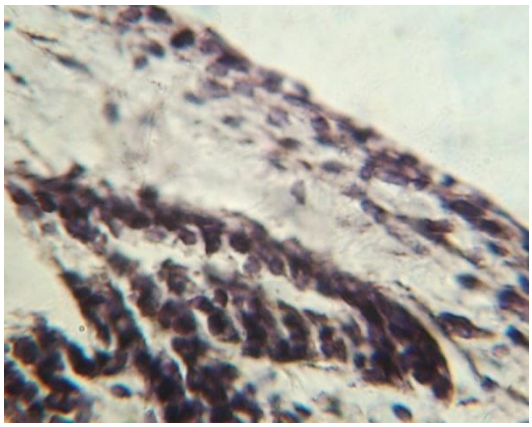

Fig. 4. Fetus 42 zile. Invaginarea epiteliului de suprafaţă (epiteliul mucoasei conjunctivale nictitante) în mezenchimul subiacent şi formarea de cordoane epiteliale. Col. HEA, x 900.

La fetuşii în vârstă de 45 zile, se observă continuarea dezvoltării şi organizării glandei nictitante la baza cartilajului pleoapei a treia, prin cordoane epiteliale, simultan cu definirea unor formațiuni acinoase primordiale (fig. 5, 6, 7). Cordoanele epiteliale sunt constituite din 20-63 celule epiteliale.

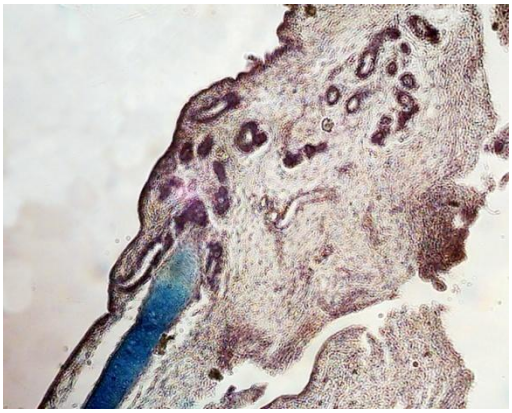

Fig. 5. Fetus 45 zile. Baza pleoapei a treia; cordoane epiteliale şi formațiuni acinoase primordiale. Col. HEA, x 80.

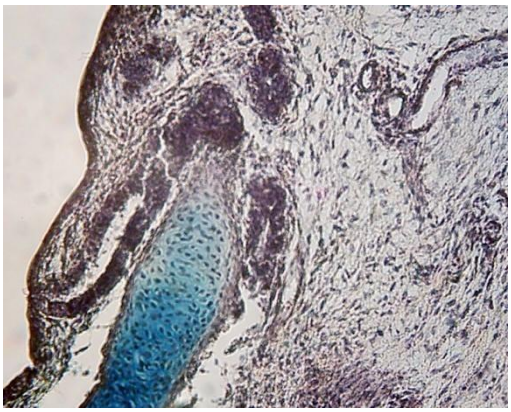

Fig. 6. Fetus 45 zile. Baza pleoapei a treia; cordoane epiteliale şi formațiuni acinoase primordiale. Col. HEA, x 200.

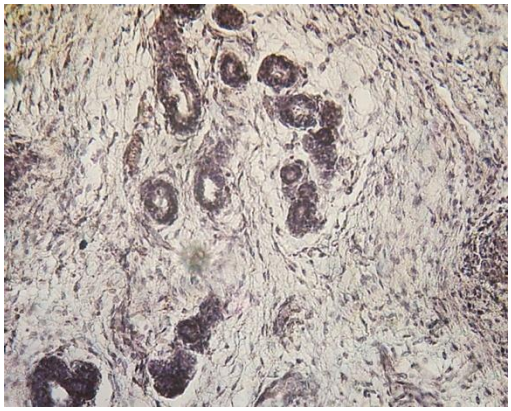

Fig. 7. Fetus 45 zile. Formațiuni acinoase primordiale. Col. HEA, x 200.

La fetuşii în vârstă de 49 zile, glanda nictitantă îşi continuă dezvoltarea la baza pleoapei a treia, acum observându-se expansiunea ei pe verticală, de o parte şi de alta a cartilajului pleoapei a treia, către marginea liberă a pleoapei (fig. 8, 9). Se evidențiază cordoane epiteliale cu lungimea cuprinsă între 145-195 µm, la extremitatea cărora se diferențiază formațiuni acinoase de 35 µm, în procesul de acinogeneză (fig. 10, 11).

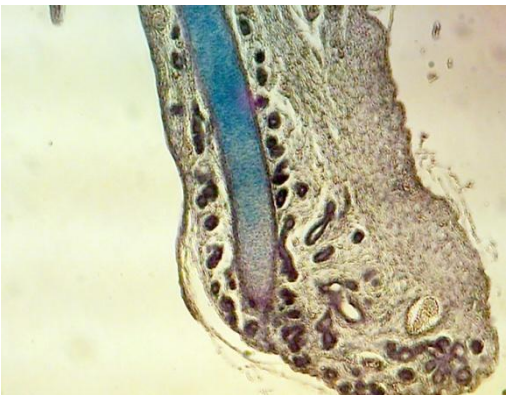

Fig. 8. Fetus 49 zile. Baza pleoapei a treia. Dezvoltarea formaţiuni acinoase şi extinderea acestora către marginea liberă a pleoapei. Col. HEA, x 80.

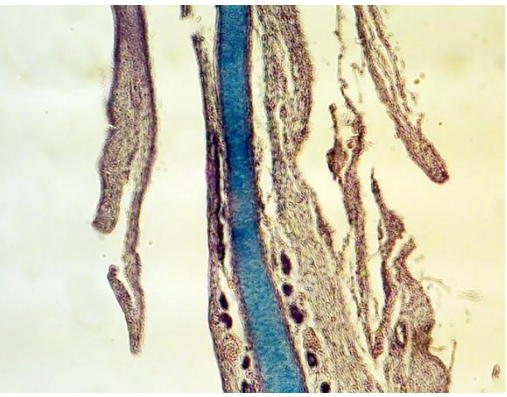

Fig. 9. Fetus 49 zile. Zona de mijloc *a pleoapei a treia. Dezvoltarea formaţiuni acinoase şi extinderea acestora către marginea liberă a pleoapei.*
Col. HEA, x 80.

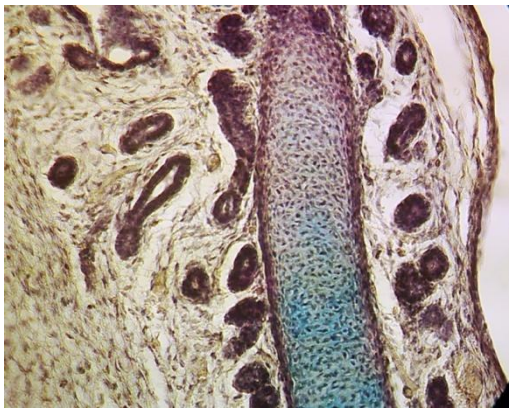

Fig. 10. Fetus 49 zile. Baza pleoapei a treia. Cordoane epiteliale la extremitatea cărora se diferenţiază formaţiuni acinoase. Col. HEA, x 200.

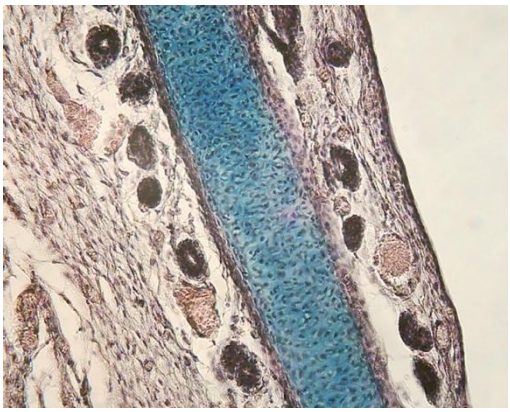

Fig. 11. Fetus 49 zile. Zona de mijloc a pleoapei a treia. Formaţiuni acinoase izolate dispuse pe partea palpebrală şi bulbară a pleoapei a treia. Conjunctiva bulbară. Col. HEA, x 200.

La fetuşii în vârstă de 53 zile formaţiunile acinoase de la baza glandei, de pe faţa anterioară şi posterioară a cartilajului pleoapei a treia, sunt mai numeroase decât la 49 zile şi încep să se asocieze în vederea formării viitorilor lobuli glandulari. Se evidenţiază apariţia canalelor secretorii cu dimensiunea cuprinsă între 75-150 µm. Aceste canale principale se ramifică, iar la capătul ramificaţiilor se observă formaţiuni acinoase de 45 µm (fig. 12, 13).

Fig. 12. Fetus 53 zile. Baza pleoapei a treia. Canale secretorii şi formaţiunile acinoase dispuse la capătul acestora. Col. HEA, x 200.

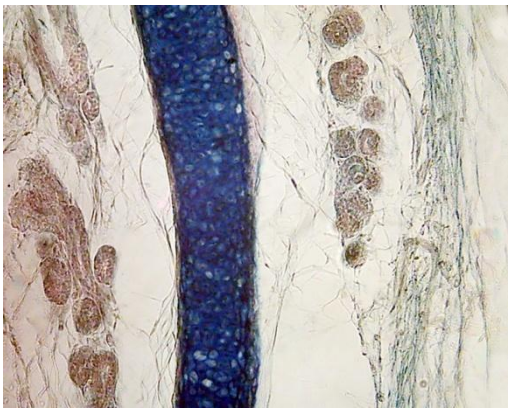

Fig. 13. Fetus 53 zile. Zona de mijloc a pleoapei a treia. Formaţiuni acinoase ale glandei nictitante de pe faţa anterioară şi posterioară a cartilajului pleoapei a treia. Col. HEA, x 200.

La fetuşii în vârstă de 58 zile glanda nictitantă este aproape edificată. Aceasta îşi continuă dezvoltarea în special la nivelul formaţiunilor glandulare de la baza pleoapei a treia. Formaţiunile glandulare anterioare si posterioare cartilajului pleoapei a treia, deşi avansate pe verticala până în zona de mijloc a cartilajului membranei nicititante, nu prezină o dezvoltare evidentă şi în grosime. La această vârstă se observă în zona glandulară bazală a glandei nictitante, începutul grupării formaţiunilor glandulare în lobi glandulari (fig. 14). Canalele glandulare sunt căptuşite cu un epiteliu cubic (fig. 15).

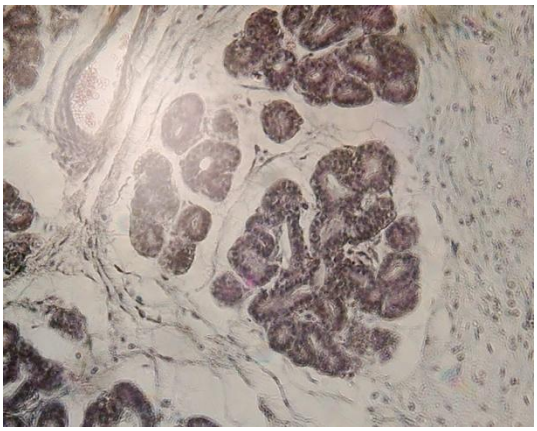

Fig. 14. Fetus 58 zile. Baza pleoapei a treia. Formaţiuni acinoase grupate în lobuli glandulari. Col. HEA, x 200.

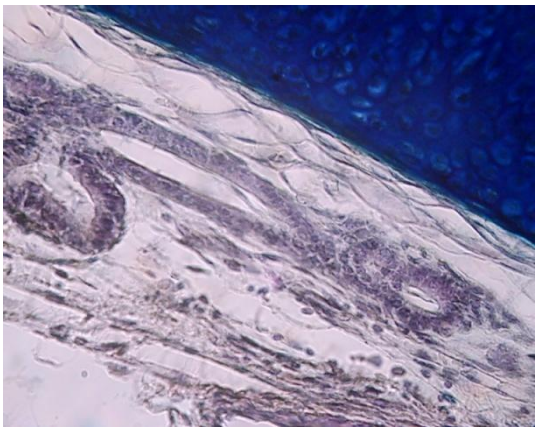

Fig. 15. Fetus 58 zile. Zona de mijloc a pleoapei a treia. Canale secretorii căptuşite de un epiteliu cubic simplu. Col. HEA, x 400.

Începutul secreţiei în formaţinile glandulare nictitante se remarcă la fetuşii în vârstă de 45 zile, fiind mai bine reprezentată odată cu apropierea parturiţiei, la fetuşii în vârstă de 53 şi 58 zile. Secreţia PAS-pozitivă se remarcă la polul apical al celulelor epiteliale ale formaţiunilor glandulare sub formă de granule şi în lumenul acestora (fig. 16, 17, 18, 19).

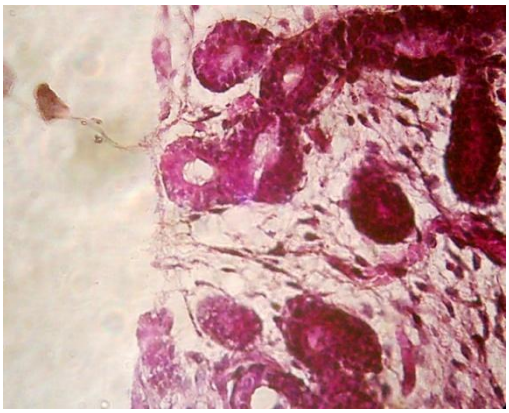

Fig. 16. Fetus 45 zile. Începutul secreţiei în formaţiunile glandulare. Col. PAS; x 400.

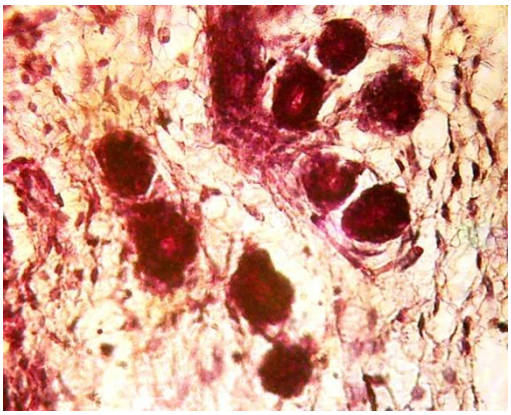

Fig. 17. Fetus 49 zile. Secreţiei PAS-pozitivă în formaţiunile glandulare. Col. PAS; x 400.

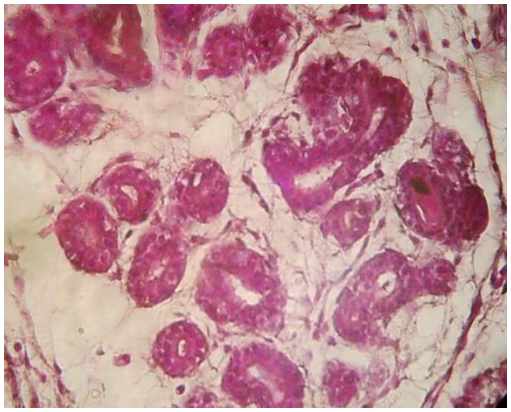

Fig. 18. Fetus 53 zile. Secreţiei PAS-pozitivă în formaţiunile glandulare. Col. PAS, x 400.

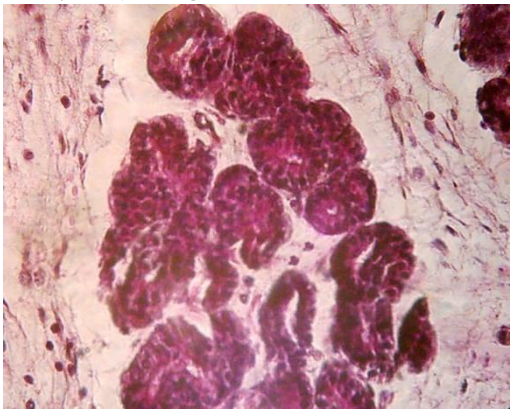

Fig. 19. Fetus 58 zile. Secreţiei PAS-pozitivă în formaţiunile glandulare. Col. PAS, x 400.

CONCLUZII

1. La fetuşii în vârstă de 42 zile se evidenţiază începutul organizării glandei nictitante la baza cartilajului pleoapei a treia, prin invaginarea epiteliului de suprafaţă (epiteliul mucoasei conjunctivale nictitante) în mezenchimul subiacent şi formarea de cordoane epiteliale şi muguri epiteliali.

2. La fetuşii în vârstă de 45 zile, se observă continuarea dezvoltării şi organizării glandei nictitante la baza cartilajului pleoapei a treia, prin cordoane epiteliale, simultan cu definirea unor formaţiuni acinoase primordiale.

3. La fetuşii în vârstă de 49 zile, glanda nictitantă îşi continuă dezvoltarea la baza pleoapei a treia, acum observându-se expansiunea ei pe verticală, de o parte şi de alta a cartilajului pleoapei a treia, către marginea liberă a pleoapei.

4. La fetuşii în vârstă de 53 zile formaţiunile acinoase de la baza glandei, de pe faţa anterioară şi posterioară a cartilajului pleoapei a treia sunt mai numeroase decât la 49 zile şi încep să se asocieze în vederea formării viitorilor lobi glandulari. Se evidenţiază apariţia canalelor secretorii.

5. La fetuşii în vârstă de 58 zile formaţiunile glandulare anterioare şi posterioare cartilajului pleoapei a treia, deşi avansate pe verticală până în zona de mijloc a cartilajului membranei nicititante, nu prezină o dezvoltare evidentă şi în grosime. La această vârstă se observă în zona glandulară bazală a glandei nictitante, începutul grupării formaţiunilor glandulare în lobi glandulari.

6. Începutul secreţiei PAS-pozitive în formaţinile glandulare nictitante se remarcă la fetuşii în vârstă de 45 zile, fiind mai bine reprezentată odată cu apropierea parturiţiei, la fetuşii în vârstă de 53 şi 58 zile.

BIBLIOGRAFIE

1. Cazacu P., Cotea C., ***2006*** – *Citochimia glandei nictitante la câine* (*Canis familiaris*). Lucrări ştiinţifice, seria Medicină Veterinară, USAMV-Iaşi, Vol. 49(8), Ed. Ion Ionescu de la Brad, Iaşi.
2. Cazacu P., Cotea C., ***2007*** – *Morphological and cytochemical particularities of nictitating gland in large breed dogs*. Lucrări ştiinţifice, seria Medicină Veterinară, USAMV-Iaşi, Vol. 50(9), Ed. Ion Ionescu de la Brad, Iaşi, p. 135-143.
3. Cloef C. B., ***1995*** – *L'oeil sec*, Pratique médicale et chirurgicale de l'animal de campagnie – Personnel soignant. Nr. 1-95, Supplément au numéro 1-1995 de PMCAC, p. 21-25.
4. Coţofan V., Palicica R., Hriţcu Valentina, Ganţă Carmen, Enciu V., ***2000*** – *Anatomia animalelor domestice*, Vol. III, Ed. Orizonturi Universitare, Timişoara.
5. Coţofan V., Predoi G., ***2003*** – *Anatomia topografică a animalelor domestice*, Ed. BIC ALL, Bucureşti.
6. Dyce K.M., Sack W.O., Wensing C.J.G., ***1987*** – *Textbook Of Veterinary Anatomy*; Ed. W.B. Saunders Company, Philadelphia, London, Toronto, Montreal, Sydney, Tokyo.
7. Fletcher F. T., Weber F.A, ***2004*** – *Veterinary Developmental Anatomy, Veterinary Embryology*; Class Notes.
8. Gelatt N.K., ***2000*** – *Essential of Veterinary Ophthalmology*, Lippincott Williams & Wilkins, Philadelphia.
9. Paştea E., Mureşianu E., Constantinescu Gh., Coţofan V., ***1978*** – *Anatomia comparativă şi topografică a animalelor domestice*, Ed. Didactică şi Pedagogică, Bucureşti.
10. Pollock R.V.H, ***1978*** – *The eye*, în *Anatomy of the dog*, second edition – Evans HE, Christensen GC., W. B. Saunders Company, Philadelphia, London, Toronto, Mexico City, Rio de Janeiro, Sydney, Tokyo.
11. Sakai T., ***1981*** – *The mammalian Harderian gland: morphology, biochemistry, function and phylogeny*. Archivum Histologicum Japonicum 44, 299-333.
12. Seely J. C., ***1987*** – *The Harderian gland*. Lab. Anim. 16, 33–39.
13. Szymaski C., ***1987*** – *The eye*, în *Disease of cat*-Medicine and Surgery – Holzworth J., W. B. Saunders Company, Phyladelphya, London, Toronto, Hong Kong.
14. Webb S. M., Hoffman R. A., Puig-Domingo M. L., Reiter R. J., ***1992*** – Harderian *glands: Porphyrin Metabolism, Behavioral and Endocrine Effects*; Springer – Verlag Berlin Heidelberg.

CERCETĂRI HISTOLOGICE ÎN HERMAFRODITISMUL BILATERAL LA SUINE (SUS SCROFA DOMESTICA)

HISTOLOGYCAL RESEARCHES IN DOMESTIC SWINES BILATERAL HERMAPHRODITISM (*SUS SCROFA DOMESTICA)*

CIORNEI CRISTINA C. V. COTEA, CARMEN SOLCAN
FMV Iaşi

The intersexual status of domestic animals plays an important role in genital pathology and one of the forms of manifestation of the most common congenital sterility. Concerning swine, the incidence of these conditions of sexual disorders are more elevated than in other domesticated animals.

From a case of a true hermafroditism swine, aged 7 months, gonads and some segments of the genital tract have been colected. Histological aspects, based on suggestive microscopic images, we can state that the gonads are of ovotestis type. Thus, the cavitary ovarian follicles are separated by a 50 µm thick albuginea. They present the granulose and Slawjansky membrane and signs of internal theca in the shape of 4 to 5 rows of interstitial thecal cells.

Within the seminiferous tubules there are signs of intense vascularization of the epithelial cells with the presence only of spermatogones on a single layer. On some of the spermatogones there are traces of sexual markes, like the Barr bodies, thus proving that the genetic gender in this case is female. For the Leydig cells, that have an accute polymorfism, there are also traces of sexual markers, meaning the existance of Barr bodies.

Considering the genital segments, under histological aspect we have noticed the presence of a rudimentary oviduct with the diameter of aprox. 1250 µm, with an epithilial height of 17.5 µm. Joint with the oviduct, we have noticed the existence of the epididymitis duct having a diameter of 125 µm and the epididymitis epithilial of 22 µm height, with stereocilia with the diameter between 0.5 – 2.5 µm. In the epididymal lumen there are traces of exfoliated cells in a homogenous mass.

Rudiments of the uterus consist of the endometrium, that, in histological appearance, shows the existence of lows excretory activities in the uterine glands, the endometrium epithelium been of 25 µm high.

Key words:histology, hermaphroditism, ovotesti,swine.

Stările de intersexualitate la animalele domestice, ocupă un loc important în patologia aparatului genital şi reprezintă una din formele de manifestare cele mai frecvente ale sterilităţii congenitale, la suine incidenţa acestor stări de intersexualitate fiind mai crescută decât la celelalte animale domestice. (1,2,3,8)

Fenomele de intersexualitate la suine reprezintă o problemă delicată şi complicată din cauza numărului mare de fenotipuri prezente, dar şi din cauza faptului că în ultimii ani termenul de "hermafrodit" este folosit pentru a defini orice anomalie a aparatului genital (4,6,7). În fermele de suine, procentul de anomalii sexuale variază între 0,1 – 0,6 %, hermafrodiţii adevăraţi fiind semnalaţi de mulţi autori (5,9,10, 11,12,13,14)

MATERIAL ŞI METODE

Materialul de cercetare a fost reprezentat de gonadele și unele segmente prezente ale aparatului genital de la un caz de hermafroditism adevărat suin, în vârstă de 7 luni. Fragmente din gonade şi segmentele recoltate au fost incluse în parafină, secționate la 5 µm şi colorate prin metodele *HEA, PAS, Novelli şi Papanicolau*.

REZULTATE ŞI DISCUȚII

Hermafrodiții adevărați suini se caracterizează prin fenotip femel, organele genitale interne fiind alcătuite din derivate ale canaleler Müller şi ale canalelor Wolff.

Sub aspect histologic, pe baza unor imagini microscopice sugestive, gonadele se pot încadra în tipul denumit *ovotestis,* însemnând că ovarele şi testicolele sunt îmbinate într-o singură gonadă. De obicei zona testiculară este situată cranial, iar cea ovariană situată caudal.

În zona ovariană, foliculii ovarieni cavitari sunt separați de o albuginee groasă de 50 µm (fig. 1). Aceștia prezintă granuloasa, membrana Slawjanskj și un început de organizare a tecii interne sub forma a 4-5 rânduri de celule interstițiale tecale (fig.2). În unii foliculi ovarieni, ovocitele prezintă o zonă pellucida uşor PAS pozitivă, neuniformă ca grosime şi cu fisuri ce demonstrează lipsa de integritate morfologică.

Ovoplasma este fin granulară şi se caracterizează prin lipsa vacuolelor, deci a picăturilor de lipide ce constituie rezerva de substanțe în astfel de ovocit, de tip oligolecit.

Lichidul folicular este sărac şi ocupă un spațiu mic pe secțiunile histologice. Uneori lichidul folicular apare dens compactat în jurul zonei pellucida. Acesta nu ține sub tensiune pereții foliculului, lucru ce sugerează nerealizarea unei presiuni adecvate pentru o eventuală viitoare dehiscență foliculară (fig.7).

Granuloasa este formată din celule foliculare dispersate, unele din ele pierzând contactul cu membrana Slawjanskj. Altă parte din celulele foliculare rămân în jurul ovocitului pe cale de necrobioză, structurând o corona radiata rarifiată şi cu lichid uşor PAS pozitiv printre ele, ceea ce demonstrează că aceasta structură nu apare compactă, asa cum este descrisă în literatura de specialitate pentru foliculii normali din ovar. În cadrul acestor foliculi involutivi intâlniți la acest caz, grupul de celule prin care ovocitul în necrobioză păstrează legătura cu granuloasa structurând discul proliger, apare cu lacune mari ce adăpostesc un lichid folicular slab PAS pozitiv.

Celulele tecale iau nastere prin metaplazia celulelor mezenchimale din jurul membranei Slawjanskj, acestea dispunându-se pe 4-5 rânduri. Unele se evidențiază având nucleu picnotic sau în carioliză, ceea ce demonstrează că sunt pe cale de necrobioză. În zonele în care celulele tecale sunt prezente, acestea prin caracterele morfologice demonstrează un metabolism scăzut în vederea elaborării hormonilor estrogeni, care nu pot susține metabolismul din celulele epiteliale glandulare ale glandelor din lamina propria a endometrului. Astfel se explică aspectele de necrobioza pe care le întâlnim la celulele epiteliale luminale ale mucoasei uterine cât şi la celulele glandulare din epiteliul glandelor tubuloase ale laminei propria.

În cadrul tubilor seminiferi din zona testiculară a ovotestisului, s-a evidențiat vacuolizarea intensă a citoplasmei celulelor seminale din faza inițială a spermatogenezei (fig. 3, fig. 9). Tubii seminiferi au un diametru redus, fiind de 140-150 µm şi apar câte 2-3, grupați în structura lobului (fig. 8).

În cadrul epiteliului seminifer se remarcă prezența numai a spermatogoniilor pe un singur rând, nucleu având aspect prăfos (fig. 4). La unele spermatogonii s-a remarcat marcajul sexual sub formă de corpuscul Barr (fig. 5), demonstrând astfel că sexul genetic la acest caz, este de tip femel, aspect ce imprima originalitate şi prioritate a prezentei lucrări. În structura epiteliului seminifer nu s-au remarcat celule Sertoli care prin activitatea metabolică asigură troficitate epiteliului seminifer.

Lipsa acestor celule conduce la instabilitate şi la fragilitatea spermatogoniilor din structura epiteliului seminifer.

Celulele Leydig au dimensiunea de 12-14 µm, prezintă un polimorfism accentuat şi sunt localizate sub formă de plaje în spaţiul angular delimitat de tubii seminiferi (fig. 6, fig.10). La acestea se remarcă de asemenea marcajul sexual de tip corpuscul Barr (fig. 5). Unele celule Leydig prezintă nucleul picnotic sau în cariorexa, semn al necrobiozei prin care trece glanda interstiţială Leydig la acest caz.

În privinţa segmentelor genitale, sub aspect histologic s-a remarcat prezenţa unui rudiment de epididim (fig. 11, fig. 12, fig. 13) şi a unui oviduct rudimentar (fig. 11,15,16). Oviductul are diametrul de aproximativ 1250 µm, având un epiteliu cu înălţimea de 17,5 µm. Rudimentul de epididim la care s-a observat existenţa canalului epididimar având un diametru de 125 µm şi epiteliul epididimar cu înălţimea de 22 µm, este alipit de oviduct (fig. 11). Celulele epididimale prezintă stereocili cu lungimea cuprinsă între 5-8 µm (fig. 14).

Epiteliul epididimar este structurat din celule bazale şi celule cu stereocili. În structura epiteliu epididimar lipsesc celulele holocrine, ceea ce demonstrează un aport scăzut de secreţii în lumenul acestui epididim nedezvoltat. Lamina bazală a epiteliului epididimar este îngroşată pe unele zone şi subţire în alte zone, deci este neuniformă ca grosime, ceea ce imprimă o anumita fragilitate bazei de susţinere a epiteliului cu stereocili. Pe unele zone în lumenul epididimului s-au remarcat celule exfoliate (fig. 13) într-o masă omogenă PAS pozitivă, fără a se remarca prezenţa spermatozoizilor in lumen.

Rudimentul de uter prezenta un endometru ce sub aspect histologic, demonstrează existenţa unei activităţi secretorii scăzute în glandele uterine (fig. 15, fig. 16). Epiteliul endomentrului este înalt de 25 µm (fig. 18) şi lamina propria redusă sub aspect numeric în glande (fig. 17, fig. 19). Aceste unităţi secretorii sunt structurate dintr-un epiteliu prismatic simplu cu o secreţie scăzută sub formă de granule la polul apical. Lamina bazala a epiteliului glandular este slab reprezentată, pe unele zone dispare şi astfel se crează fisuri în cadrul epiteliului glandular. Reacţia slab pozitivă a conţinutului din lumenul glandelor endometriale demonstrează o redusă secreţie.

Printre celulele epiteliale ale glandei uterine s-a mai remarcat prezenţa limfocitelor în şirag (fig. 20).

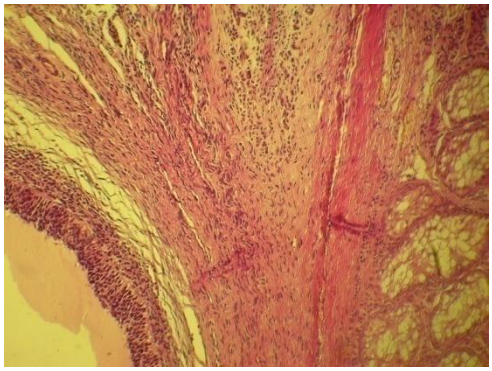

Fig.1 Ovotestis – prezenţa unui folicul cavitar şi a tubilor seminiferi separaţi printr-o albuginee groasă; Col. HEA; x 80

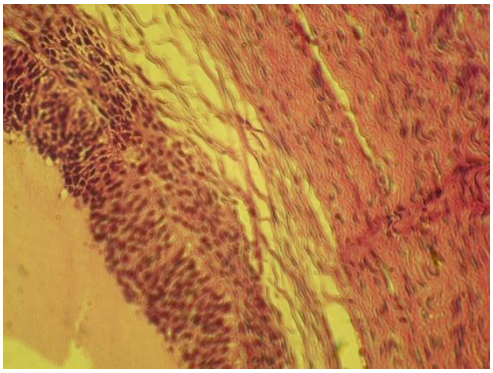

Fig.2 Ovotestis – prezenţa foliculului cavitar, cu granuloasa şi teaca internă; Col. HEA; x 200

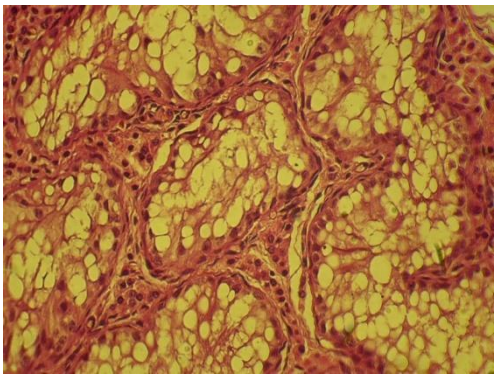

Fig.3 Ovotestis – vacuolizarea epiteliului seminifer semn al degenerescenţei lipidice ; Col. HEA; x 200

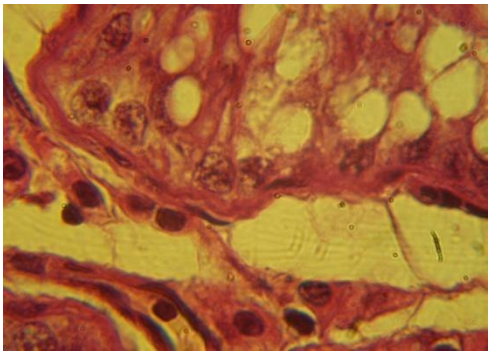

Fig.4 Ovotestis – celule Leydig dispersate şi spermatogonii cu nucleu veziculos; Col. HEA; x 1350

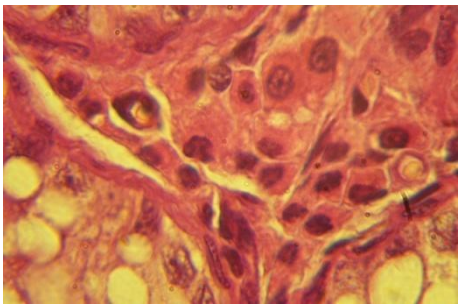

Fig.5 Ovotestis – celule Leydig marcate sexual, (cromatina Barr); Col. HEA; x 1350

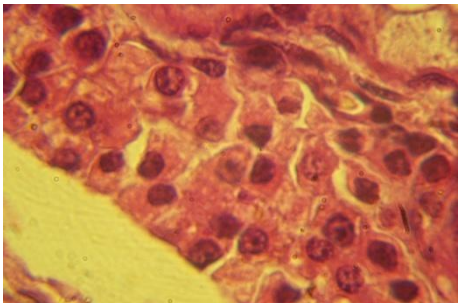

Fig.6 Ovotestis – glanda interstiţială Leydig cu 3 rânduri de cordoane celulare; Col. HEA; x 1350

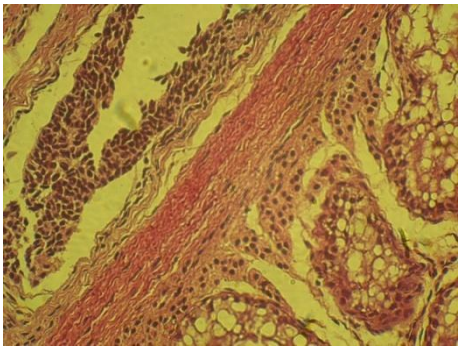

Fig.7 Ovotestis – prezenţa unui folicul cavitar adiacent albugineei testiculare; Col. HEA; x 200

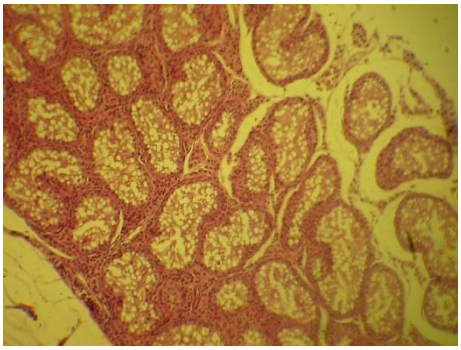

Fig.8 Ovotestis – glanda Leydig şi tubi seminiferi cu epiteliul vacuolizat; Col. HEA; x 120

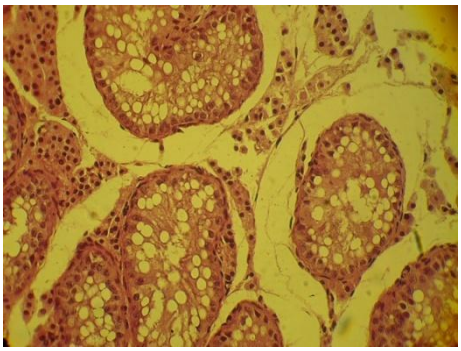

Fig.9 Ovotestis – glanda Leydig şi tubi seminiferi cu epiteliul vacuolizat; Col. HEA; x 300

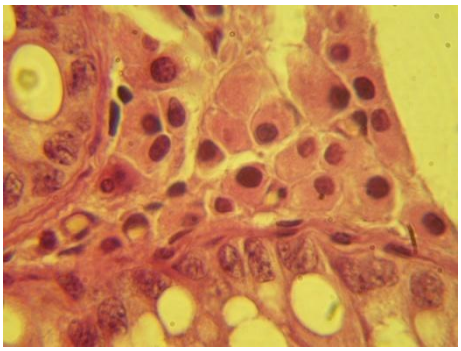

Fig.10 Glanda Leydig şi tubii seminiferi cu epiteliul vacuolizat; Col. HEA; x 1350

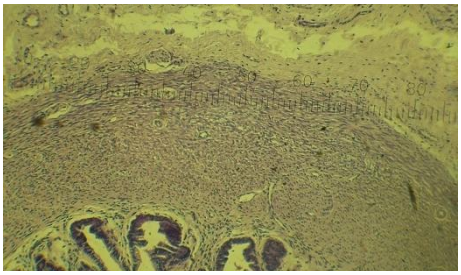

Fig.11 Hermafroditism adevărat - prezenţa epididimului şi a oviductului; Col. PAS; x 120

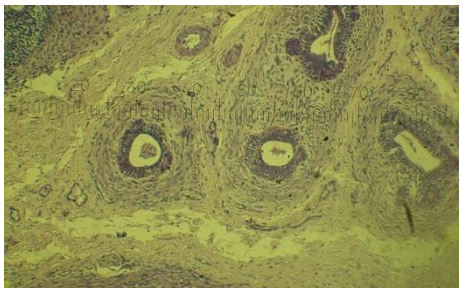

Fig.12 Hermafroditism adevărat – canal epididimar cu d=125 µm; Col. PAS; x 120

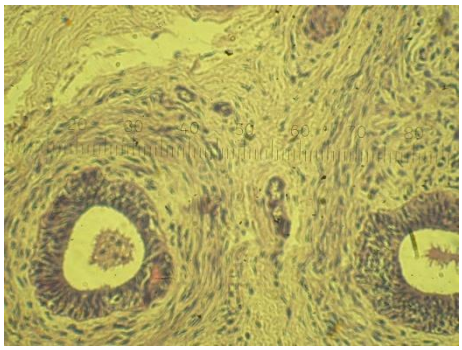

Fig.13 Hermafroditism adevărat – canal epididimar cu exfolierea celulelor epiteliale; Col. PAS; x 300

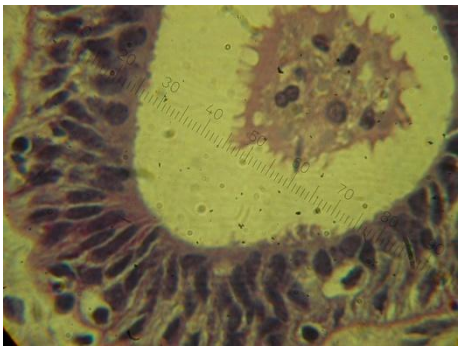

Fig.14 Hermafroditism adevărat – canal epididimar şi stereocili; Col. PAS; x 900

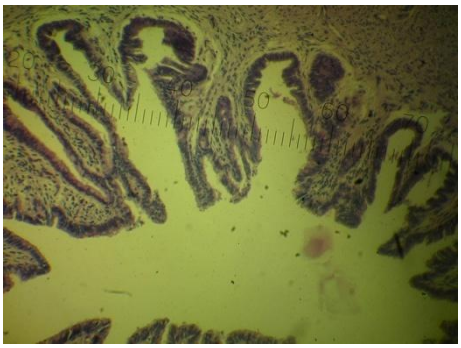

Fig. 15 – Hermafroditism adevărat – rudiment de oviduct; Col. PAS; x 300

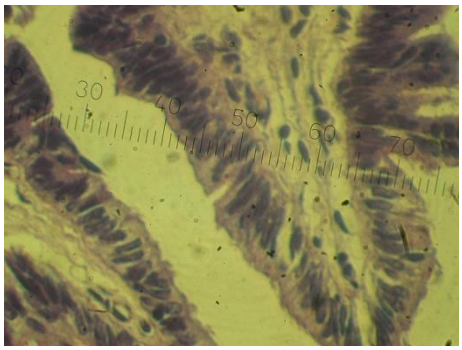

Fig. 16 – Hermafroditism adevărat – rudiment de oviduct; Col. PAS; x 1350

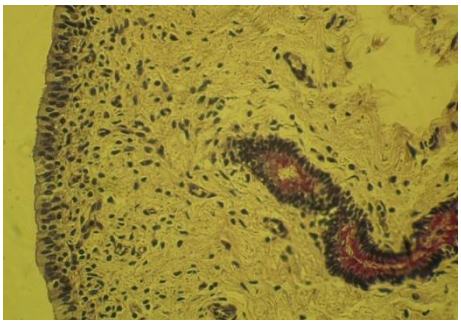

Fig. 17– Hermafroditism adevărat – endometru cu glande uterine in lamina propria; Col. PAS; x 120

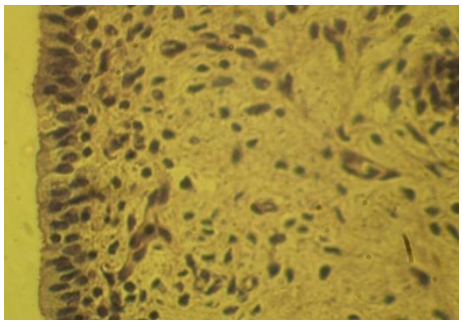

Fig. 18– Hermafroditism adevărat – endometru cu epiteliul uterin înalt de 25 µm; Col. PAS; x 300

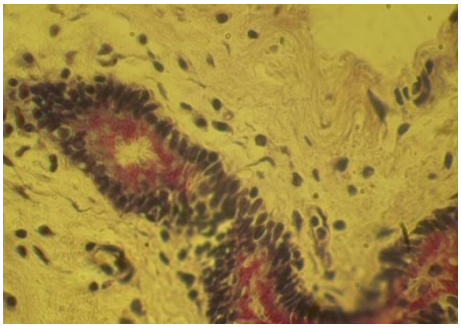

Fig. 19 – Hermafroditism adevărat – glande uterine în lamina propria a endometrului; Col. PAS; x 600

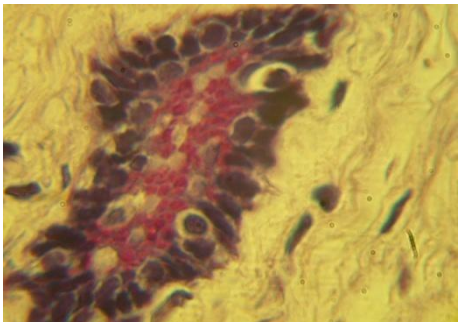

Fig. 20 – Hermafroditism adevărat – prezenţa a trei limfocite printre celulele epiteliale ale glandei uterine, început de secreţie - proteoglicani;

CONCLUZII

1. Cazul examinat sub aspect histologic şi histochimic de hermafroditism adevărat bilateral, prezenta ovotestis.

2. În zona ovariană a ovotestisului, foliculii ovarieni cavitari prezintă în structura lor granuloasa, membrana Slawjanskj și un început de organizare a tecii interne sub forma a 3-4 rânduri de celule interstițiale tecale separate de o albuginee groasă de 50 µm.

3. În unii foliculi ovarieni, ovocitele prezintă o zonă pellucida uşor PAS pozitivă, neuniformă ca grosime şi cu fisuri ce demonstrează lipsa de integritate morfologică, astfel se explica fenomenul de involuție foliculară la acest caz.

4. În zona testiculară a ovotestisului, tubii seminiferi s-au evidențiat în secțiune doar cu spermatogonii aşezate numai pe un singur rând, şi prezinta o vacuolizare intensă a citoplasmei, cea ce demonstrează degenerescența lipidică.

5. La unele spermatogonii s-a remarcat marcajul sexual sub formă de corpuscul Barr, sugerând astfel că sexul genetic la acest caz, este femel.

6. La celulele Leydig, ce structurează glanda interstițială a zonei testiculare s-a remarcat deasemenea prezența corpusculului Barr în nucleul acestora.

7 . În privința căilor genitale alipit de oviduct s-a remarcat prezența canalului epididimar cu diametru de 125 µm și epiteliul epididimar cu înălțimea de 22 µm, în lumenul acestuia observându-se celule exfoliate fără a se remarca prezența spermatozoizilor.

8. Oviductul abia schițat cu un diametrul de aproximativ 1250 µm, are un epiteliu cu înălțimea de 17,5 µm.

9. Marcajul sexual sub forma cromatinei X Barr prezent în spermatogoniile tubilor seminiferi cu degenerescență lipidică şi în celulele interstițiale Leydig demonstrează că în acest caz este forma de hermafoditism adevărat 38 XX.

BIBLIOGRAFIE

1. Bansal N., Roy K.S., Sharma D.K., Sharma R. (2005) – Anatomical study on true hermaphroditism in an Indian pig. Journal of veterinary science, vol. 6, pag. 79-82.
2. Basrur P. K., Kanagawa H. (1971) - Sex anomalies in pigs. Journal of reproduction and fertility, vol. 26, pag. 369-371.
3. Bistriceanu I. M. (1971) – Studiul anomaliilor morfo-funcționale şi genetice în intersexualitatea suină. Teză de doctorat. Timişoara.
4. Brambell F. W. R. (1929) - The histology of an hermaprhrodite pig and its developmental significance. Journal of anatomy, vol 40, pag 397 – 407.
5. Cîrlan M. (1998)- Elemente de genetică animală patologică. Editura Polirom, Iaşi.
6. Cotea C. (2003)– Histologie specială, Ed. Tehnopress, Iaşi.
7. Halina W. D., Barrales D. W., Partlow G. D, Fisher K. R. S. (1984) – Intersexes in swine: a problem in descriptive anatomy. Canadian Journal of veterinary research vol. 48, pag. 313-321.
8. Hunter R. H. F., Baker T. G., Cook B. (1982) – Morphology, histology and steroid hormones of the gonads in intersex pigs. Journal of reproduction and fertility, vol. 64 pag. 217-222.
9. MacLachlan N. J. (1987) - Ovarian disorders in domestic animals. Environmental Health Perspectives, vol. 73, pag. 27-33.
10. Okamoto A. Masuda H. (1977) – Cytogenetic studies of intersex swine. Physical and biological science, vol. 53, pag. 276-281.
11. See Todd M , Rothschild M. F., Christians C. J. (2006) - Swine Genetic Abnormalities. Pork Information Gateway.

UTILIZAREA DIAGNOSTICULUI ECOGRAFIC ÎN STABILIREA TIPULUI DE INTERSEXUALITATE LA SUINELE DOMESTICE (*SUS SCROFA DOMESTICA)*

THE USE OF ULTRASOUND DIAGNOSIS IN DETERMINING THE TYPE OF INTERSEXUALITY IN DOMESTIC SWINES (*SUS SCROFA DOMESTICA)*

CIORNEI CRISTINA, PAVLI C.
FMV Iaşi

The intersexual status of domestic animals plays an important role in genital pathology and one of the forms of manifestation of the most common congenital sterility. Concerning swine, the incidence of these conditions of sexual disorders are more elevated than in other domesticated animals.

Until recently, veterinary diagnosis of intersexuality was based on macroscopic appearance of the animal, on ***histomorphopathological*** *analysis and on cytogenetic studies (****karyotyping****).*

In addition to these methods, in the last couple of years successful trials of hormonal tests have been carried - for observing the activity of endocrine glands and hormonal balance. Given the high costs of conducting these tests in human and veterinary medicine, there have been questions about conducting ultrasound diagnosis and the importance of this procedure for a correct diagnosis.

Key words: ultrasonography, hermaphroditism, swine.

Stările de intersexualitate la animalele domestice, ocupă un loc important în patologia aparatului genital şi reprezintă una din formele de manifestare cele mai frecvente ale sterilităţii congenitale, la suine incidenţa acestor stări de intersexualitate fiind mai crescută decât la celelalte animale domestice. (1,2,3)

Fenomele de intersexualitate la suine reprezintă o problema delicată şi complicată din cauza numărului mare de fenotipuri prezente, dar şi din cauza faptului ca în ultimii ani termenul de "hermafrodit" este folosit pentru a defini orice anomalie a aparatului genital (4,6,7). În fermele de suine, procentul de anomalii sexual variază între 0,1 – 0,6 %. (10)

Până în prezent, în medicina veterinară diagnosticul intersexualităţii, s-a realizat pe baza aspectului macroscopic al animalului, a examenului histomorfopatologic şi a examenului citogenetic (prin determinarea cariotipului). (2)

Pe lângă aceste metode, în ultimii ani s-a încercat efectuarea dozărilor hormonale pentru a observa activitatea glandelor endocrine şi a echilibrului hormonal, dar datorită costurilor ridicate a efectuării acestor teste, în medicina umană cât şi în cea veterinară s-a ridicat problema efectuării ecografiilor şi importanţa acestora în punerea diagnosticului. (5,8,9)

MATERIAL ŞI METODE

Studiul s-a realizat pe o scrofiţă în greutate de 70 kg, provenind dintr-o fermă de suine din judeţul Iaşi. Deşi scrofiţa prezenta un fenotip femel prin prezenţa vulvei şi a orificiului vulvar, s-a mai observat şi prezenţa la exterior a două pungi testiculare bine evidenţiate. Datorită acestei anomalii s-a emis ipoteza că animalul ar fi intersexuat.

Pentru a i se stabili tipul stării de intersexualitate, scrofiţa s-a examinat din punct de vedere anatomic şi ecografic, urmându-se a se confirma diagnosticul prin efectuarea examenul necropsic si histologic.

Pentru examenul ecografic s-a folosit aparatul Aloka Prosound 2 şi o sondă multifrecventă de 6 MHz.

Explorarea ecografică a aparatului genital femel s-a realizat pe cale transcutanată, în decubit dorsal dar şi în staţiune patrupodală. Ca punct de reper s-a luat vezica urinară şi s-a pornit în sens caudo-cranial.

REZULTATE ŞI DISCUŢII

La inspecţia pungilor testiculare s-a observat ca acestea sunt plasate subanal, prezintă o bază largă, care se continua cu pielea perineală fără o limită clară de demarcaţie iar rafeul median este foarte evident.

La palpaţia pungilor testiculare, nu s-au observat prezenţa testiculele ci o masă fluctuentă, evidenţiindu-se mai apoi la examenul ecografic o acumulare de lichid. (fig. 1, fig. 2). Penisul, prepuţul sau vreun rudiment a celor două organe nu s-au observat, singurele caractere masculine secundare fiind reprezentate de către burselor testiculare.

Fig. 1 - Aspectul macroscopic al scrofiţei – vulva şi pungile testiculare

Fig. 2 – Aspectul pungilor testiculare, cu consistenţă fluctuentă

Pe lângă aceste pungi testiculare, s-a observat şi o hernie bilaterală abdominală. (fig. 3)

Fig. 3 - Hernia abdominală bilaterală

Din punct de vedere anatomic, vulva are aspect normal, este situată imediat sub orificiul anal, prezintă buzele relativ groase, acoperite de o piele "zbârcită". Comisura dorsală apare rotunjita, în timp ce cea ventrală, se prezintă ascuţită prelungindu-se cu un apendice cutanat conoid.

La palparea profunda a celor două orificii, pentru evidenţierea functionalităţii lor, s-a observat că muşchiul constrictor vulvar este foarte bine dezvoltat. (fig. 4, fig. 5).

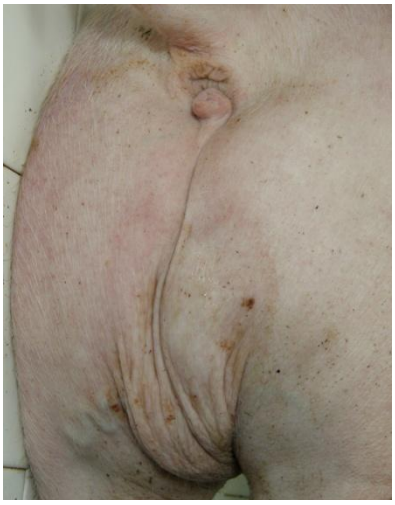

Fig. 4 şi 5 - Evidenţierea celor două orificii (anal şi vulvar) şi a funcţionalităţii lor

La examenul ecografic, traiectul inghinal prezintă o acumulare de lichid, provenind probabil ca leziune secundară herniei abdominale. (fig. 6, fig. 7)

Fig. 6 şi 7 – Acumulare de lichid în traiectul inghinal, cu posibile depozite de fibrină

Aceaşi cantitate însemnată de lichid s-a semnalat şi în bursele testiculare în locul testiculelor. (fig. 8 şi 9). În locul acestora s-au identificat la nivelul traiectului inghinal două formaţiuni cu o structură asemănătoare testiculului. (fig. 10).

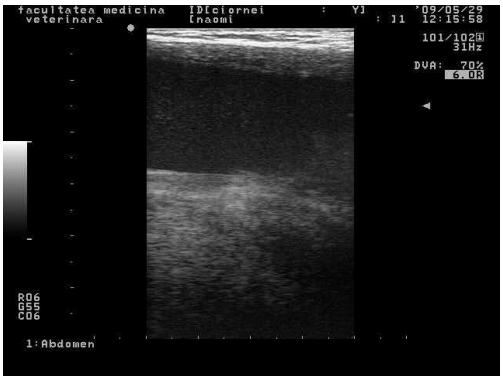

Fig. 8 şi 9 – Acumulare de lichid în bursa testiculară dreaptă (dreapta) şi bursa testiculară stânga (stânga).

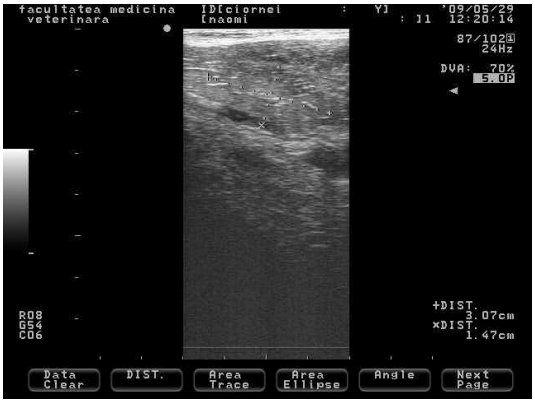

Fig. 10- Testicul drept la nivelul inelului inghinal

CONCLUZII

1. In urma investigaţiilor s-a observat că în bursele testiculare, cu localizare normală, subanală, nu se găsesc testicolele ci o masă fluctuentă.
2. Prin evidenţierea unor formaţiuni testiculare la nivelul traiectului inghinal, s-a emis ipoteza ca animalul sa fie pseudohermafrodit de tip mascul, pentru confirmare urmând a se efectua examene histopatologice şi determinarea cariotipului.

BIBLIOGRAFIE

1. Bistriceanu I. M. (1971) – Studiul anomaliilor morfo-funcţionale şi genetice în intersexualitatea suină. Teză de doctorat. Timişoara
2. Cîrlan M. (1998)- Elemente de genetică animală patologică. Editura Polirom, Iaşi.
3. Cotea C. (2003)– Histologie specială, Ed. Tehnopress, Iaşi.
4. Halina W. D., Barrales D. W., Partlow G. D, Fisher K. R. S. (1984) – Intersexes in swine: a problem in descriptive anatomy. Canadian Journal of veterinary research vol. 48, pag. 313-321.
5. Hunter R. H. F., Baker T. G., Cook B. (1982) – Morphology, histology and steroid hormones of the gonads in intersex pigs. Journal of reproduction and fertility, vol. 64 pag. 217-222.
6. Okamoto A. Masuda H. (1977) – Cytogenetic studies of intersex swine. Physical and biological science, vol. 53, pag. 276-281.
7. Rousseaux C. G. (1988) - Development animalies in farm animals. Theoretical Considerations. Canadian Veterinary Journal, vol. 29, pag 23-29.
8. Rousseaux C. G. (1988) - Development animalies in farm animals. Defining etiology. Canadian Veterinary Journal, vol. 29, pag 30-40.
9. See Todd M , Rothschild M. F., Christians C. J. (2006) - Swine Genetic Abnormalities. Pork Information Gateway.
10. Tiranti I. N., Genghini R. N., Quintana Gonzales H., Wittouck P (2002)– Morphological and karyotypic characterization of intersex pigs with hernia inguinalis. Journal of Agricultural Science, vol. 138, pag. 333–340.

OBSERVAŢII PRIVIND EFECTUL GLUCAGONULUI ASUPRA ACTIVITĂŢII AMILAZEI ŞI LIPAZEI PANCREATICE ŞI ASUPRA DEBITULUI DE SUC PANCREATIC, LA GĂINI

OBSERVATIONS CONCERNING THE EFFECT OF GLUCAGON UPON PANCREATIC AMYLASE AND LIPASE ACTIVITY AND PANCREATIC JUICE FLOW, IN HENS

IULIANA CODREANU[1], CLARA ASCHEMBRENER[2], IOANA CONSTANTINESCU[3], M. CODREANU[1]

[1]Facultatea de Medicină Veterinară Bucureşti

[2]D.S.V.S.A. Braşov

[3]Institutul de Diagnostic şi Sănătate Animală Bucureşti

The aim of the experiences was studying the way how the effect of parenteral administration of glucagon reflects on pancreatic juice flow and pancreatic amylase and lipase activity, in hens. For 10 days, glucagon was administrated (GlucaGen – Novo Nordisk 1 mg (Hypo-Kit)) in dosage of 0.05 mg/kg/day, injected in the pectoral muscle. At the end of the treatment period, each hen was anesthetized with urethane 20%, in dosage of 1.6 g/kg life weight, dissolved in physiologic serum (NaCl 0,9%), injected slow, intraperitoneal.

The pancreatic juice was harvested trough the acute fistula of the main drain (Wirsung). The pancreatic amylase activity was expressed in U.A./dl and the pancreatic lipase activity in U.L./ml NaOH 0.05N/37^{0}C/18 hours.

It has been confirmed that glucagon has a specifically influence on exocrine secretion of pancreas. Therefore, glucagon has determined an insignificant increase of the pancreatic juice flow and a light upturn for amylase activity of pancreatic juice, while the lipase activity of the pancreatic juice was reduced distinct relevant.

Key words: glucagon, pancreatic amylase and lipase, pancreatic juice, hen.

Unii autori au constatat că la rață, postul (inaniția) provoacă o hipoglicemie uşoară dar semnificativă în raport cu starea postprandială. Această hipoglicemie antrenează o cădere semnificativă a insulinei atunci când glucagonul pancreatic se ridică pentru a menține glicemia foarte apropiată, pe cât posibil, de normal. Creşterea glucagonului determină lipoliză [3,6].

Acelaşi observații remarcă şi *G. Sitbon* [7] la gâscă, în timpul postului: o hipoglicemie, o hipoinsulinemie, o creştere a glucagonemiei şi a glucagonului pancreatic [1].

De asemenea, *Mialhe A.* raportează că în timpul perfuziei cu glucagon, la rață, glicemia creşte semnificativ la 15 minute de la debutul perfuziei şi rămâne crescută până la finele experienței. Cu o doză mai mare de glucagon, glucoza sanguină „*urcă*" şi mai repede, atingând doar în 5 minute valori mult diferite de cele normale (comparativ cu martorul). Glucagonul plasmatic creşte semnificativ în 5 minute, până la 30 minute de perfuzie şi se diminuează semnificativ la 30-60 minute după oprirea perfuziei.

În acelaşi sens, *Harada* şi *Kanno* raportează creşterea semnificativă a debitului de amilază pancreatică la şobolanii expuşi la frig [4]. Autorii sugerează că intensificarea metabolismului la şobolanii expuşi la frig este corelată cu intensificarea activității unor hormoni, cum sunt: catecolaminele, tiroxina, corticosteroizii şi glucagonul.

Deoarece literatura de specialitate nu ne oferă prea multe date despre implicația hormonilor pancreatici asupra secreției exocrine a pancreasului la păsări, ne-am propus să investigăm existența corelației între pancreasul endocrin şi exocrin la găină, prin administrarea de glucagon.

MATERIALE ŞI METODE

Cercetările au fost efectuate pe un număr de 20 de găini, rasa Leghorn (rasă specializată pentru producția de ouă) - culoare albă, crescute în sistem industrial, în vârstă de 65 săptămâni, cu o greutate cuprinsă între 1,7-2,1 kg.

Găinile din experiment au fost împărțite în două loturi:

1. **lotul M** – *martor* – format din 10 găini, a fost tratat timp de 10 zile cu NaCl 0,9% prin injectarea intramusculară a unei doze de 1 ml/kg/zi.
2. **lotul E** – *experimental* – alcătuit din 10 găini, căruia i s-a administrat glucagon (GlucaGen – Novo Nordisk 1 mg - Hypo-Kit) în doză de 0,05 mg/kg/zi, sub formă injectabilă în muşchii pectorali.

Durata tratamentului a fost de 10 zile, păsările fiind permanent supravegheate clinic pe întreaga perioadă experimentală.

Găinile din ambele loturi au fost hrănite *ad libitum* cu un furaj combinat conform unei rețete specifice vârstei şi stării lor fiziologice şi au beneficiat de apă la discreție şi de iluminat natural.

La o oră după ultima administrare, de la fiecare pasăre s-a recoltat suc pancreatic printr-un experiment acut (fistulă acută), pe o durată de 1 oră. Imediat după recoltare, probele de suc pancreatic au fost diluate cu 1 ml apă distilată şi congelate la –15^{0}C până la efectuarea determinărilor activității enzimatice [8].

Din probele de suc pancreatic au fost efectuate următoarele determinări: activitatea lipazei, determinată prin metoda titrimetrică Cherry-Crandall [2] şi a fost exprimată în unități lipazice (UL) (ml NaOH 0,05 N utilizați la titrarea acidității rezultate în urma hidrolizei grăsimilor); activitatea amilazei; concentrația proteinei totale. Rezultatele au fost prelucrate statistic, determinându-se media aritmetică (X) şi eroarea standard a mediei (Sx), iar interpretarea statistică a rezultatelor s-a efectuat pe baza testului „t" (testul Student al semnificației diferenței dintre două probe) [8].

REZULTATE ŞI DISCUȚII

Un efect de intensificare a debitului de suc pancreatic a fost constatat de *Harada* şi *Kato* la şobolanii tratați cu tiroxină şi glucagon, în urma stimulării cu colecistokin-pancreosimină [5].

În tabelul 1 şi figura 1 putem vedea cum evoluează debitul de suc pancreatic la cele două loturi de găini: lotul A – martor şi lotul B – experimental – tratat cu glucagon.

Tabelul 1 - Influența glucagonului asupra debitului de suc pancreatic, la găină (ml/oră)

Nr. crt.	Lotul	Numărul de ordine a găinilor										X±Sx
		1	*2*	*3*	*4*	*5*	*6*	*7*	*8*	*9*	*10*	
1	Martor	0,17	0,20	0,27	0,13	0,60	0,15	0,15	0,15	0,20	0,33	0,235± 0,04
2	Experi-mental	0,11	0,05	1,0	0,55	0,15	0,07	0,35	0,22	0,15	0,30	0,295± 0,09

X±Sx = media ± eroarea standard a mediei; **P > 0,05.**

Astfel, valorile medii obținute, raportate la 1 kg greutate masă corporală, au fost următoarele:

pentru găinile lotului martor – 0,117 ml/kg/oră iar pentru găinile lotului tratat cu glucagon – 0,147 ml/kg/oră.

Din analiza tabelului 1 se constată o uşoară intensificare, dar nesemnificativă din punct de vedere statistic (P>0,05), a debitului de suc pancreatic la găinile lotului experimental (0,147 ml/kg/oră), comparativ cu găinile lotului martor (0,117 ml/kg/oră).

Rezultatele obţinute de noi, vin să completeze datele obţinute de alţi autori în ceea ce priveşte efectul stimulator al glucagonului asupra debitului de suc pancreatic.

Graficul 1. Influenţa glucagonului asupra debitului de suc pancreatic, la găină

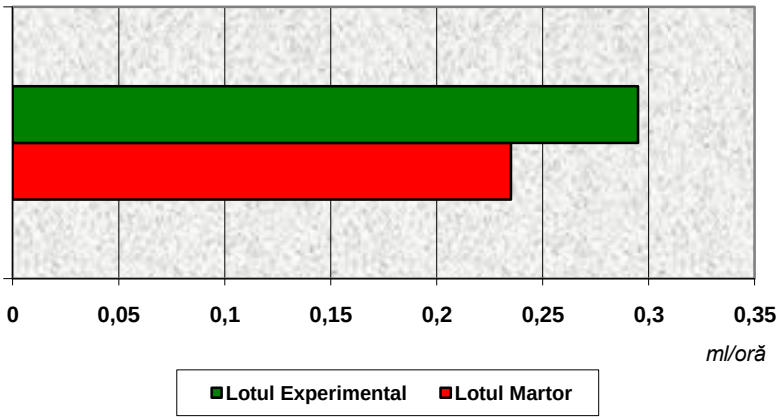

Demn de menţionat este faptul că, tehnica de recoltare a sucului pancreatic elaborată de noi, a permis recoltarea unui suc pancreatic pur.

Cantităţile de suc pancreatic prelevate au fost suficiente pentru efectuarea analizelor de activitate enzimatică ulterioară.

A fost cercetată activitatea amilazei şi lipazei din sucul pancreatic, precum şi nivelul proteinei totale la găinile lotului tratat cu glucagon şi la găinile lotului martor.

Astfel, în tabelul 2 şi graficul 2 sunt prezentate valorile medii obţinute.

Tabelul 2 - Influenţa glucagonului asupra activităţii amilazei din sucul pancreatic, la găină

Nr. probe	Martor: Lotul M (*n=10*)			Glucagon: Lotul E (*n=10*)		
	AE *(UA/dl)*	Proteină *(g/dl)*	AS *(UA/g)*	AE *(UA/dl)*	Proteină *(g/dl)*	AS *(UA/g)*
1	16037	1,624	9875	21825	3,33	6554
2	15230	4,4	3461,4	43880	7,8	5625,6
3	10167,6	2,22	4580	2608	0,24	10866,6
4	23529,6	2,964	7938	4221	0,882	4785,7
5	4019,2	1,632	2462,8	14190	5,676	2500
6	16929	2,772	6107	31989	13,871	2306,2
7	18585,6	3,498	5313,2	7606,6	1,653	4601,7
8	17839,8	2,574	6930,8	11363,6	2,043	5562,2
9	14280	2,75	5192,7	14269,2	1,914	7455,2
10	7538,6	1,393	5411,8	7702,2	1,848	4167,8
X±Sx	14415,64± 1811,17	2,58± 0,29	5727,27± 677,8	15965,46± 4152,67	3,925± 1,32	5442,5± 788,9

în care:

n *= numărul de animale;* ***AE*** *= activitatea enzimatică;* ***AS*** *= activitatea specifică;*

X±Sx *= media ± eroarea standard a mediei;* ***P > 0,05.***

Graficul 2. Influenţa glucagonului asupra activităţii amilazei din sucul pancreatic, la găini

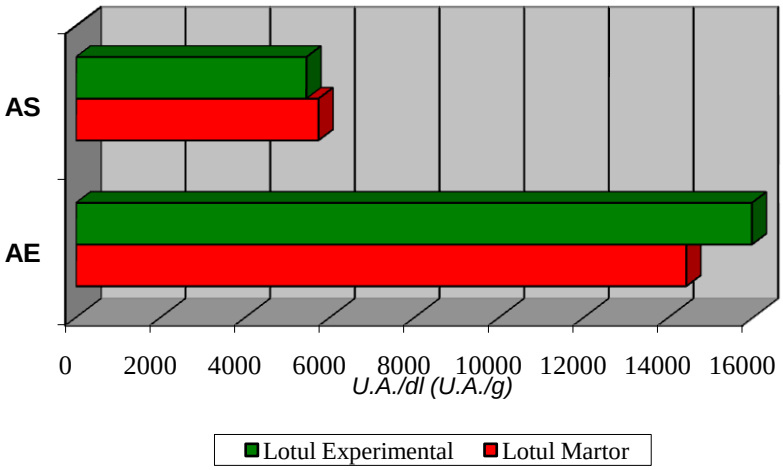

Din analiza datelor din tabelul 2 rezultă că la găinile lotului martor (în alcătuirea căruia intră găini tratate cu NaCl 0,9%), activitatea enzimatică (AE) a amilazei pancreatice a fost de 14415,64±1811,17 UA/dl, iar activitatea specifică (AS) a fost de 5727,27±677,8 UA/g proteină. AE este mai mare la găinile lotului experimental, având o valoare medie de 15965,46±4152,67 UA/dl, în timp ce AS are o valoare mai mică, respectiv 5442,5±788,9 UA/g proteină faţă de găinile lotului martor.

Demn de menţionat este faptul că în ambele situaţii, interpretarea din punct de vedere statistic a diferenţelor este nesemnificativă (P>0,05).

Diferenţele sunt nesemnificative (P>0,05) şi în ceea ce priveşte valorile concentraţiei proteinei totale din sucul pancreatic: 3,925±1,32 g/dl la lotul B faţă de 2,58±0,29 g/dl la găinile lotului martor. Activitatea lipazei pancreatice poate fi apreciată din tabelul 3 şi graficul 3.

*Tabelul 3 - **Influenţa glucagonului asupra activităţii lipazei sucului pancreatic, la găină***
(**UL=Unităţi Lipazice = ml NaOH 0,05N/37ºC/18 ore**)

Nr. probe	Martor: Lotul M (*n=10*)			Glucagon: Lotul E (*n=10*)		
	AE *(UL/ml)*	Proteină *(g/dl)*	AS *(UL/g)*	AE *(UL/ml)*	Proteină *(g/dl)*	AS *(UL/g)*
1	4,907	1,624	3,021	4,230	3,33	1,270
2	3,055	4,400	0,694	4,700	7,80	0,600
3	3,130	2,220	1,410	0,940	0,24	3,915
4	6,072	2,964	2,049	0,169	0,882	0,200
5	4,738	1,632	2,903	1,861	5,676	0,325
6	5,584	2,772	2,014	2,689	13,871	0,200
7	5,894	3,498	1,685	0,536	1,653	0,320
8	5,894	2,574	2,290	4,268	2,043	2,085
9	3,760	2,750	1,367	2,172	1,914	1,130
10	2,421	1,393	1,738	0,621	1,848	0,350
X±Sx	4,54±0,43**	2,58±0,29	1,92±0,22	2,218±0,54**	3,925±1,32	1,04±0,37

în care:
n = numărul de animale; AE = activitatea enzimatică; AS = activitatea specifică;
X±Sx = media ± eroarea standard a mediei.; P > 0,05; ** P < 0,01.

Graficul 3. Influenţa glucagonului asupra activităţii lipazei sucului pancreatic, la găini

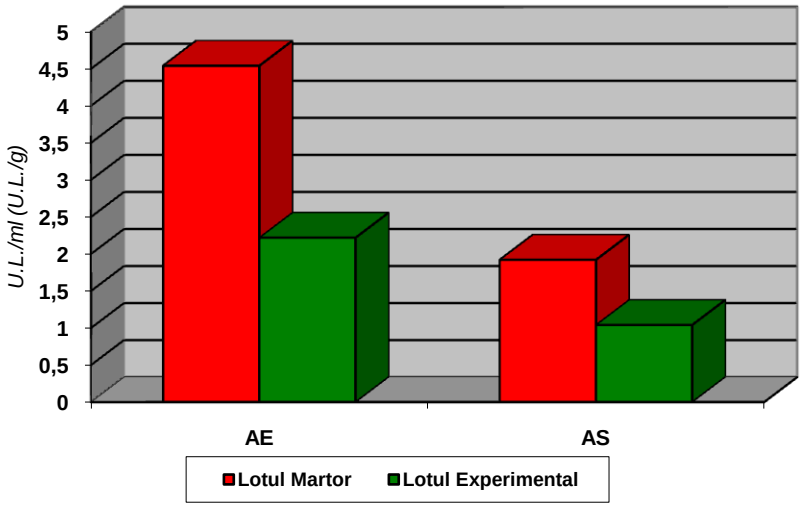

Din tabelul 3 rezultă următoarele:

activitatea enzimatică, AE, a lipazei sucului pancreatic prezintă o scădere statistic distinct semnificativă (P<0,01), respectiv, de la 4,54±0,43 UL/ml la găinile lotului martor, la 2,218±0,54 UL/ml la lotul experimental de găini;

activitatea specifică AS prezintă, de asemenea, o diminuare care este nesemnificativă statistic (P>0,05), respectiv de la valoarea medie de 1,92±0,22 UL/g proteină la găinile lotului martor, la valoarea medie de 1,04±0,37 UL/g proteină la lotul de găini tratat cu glucagon.

În urma rezultatelor obţinute am constat că glucagonul inhibă secreţia şi activitatea lipazei sucului pancreatic.

Astfel, comparând activitatea amilazei şi a lipazei sucului pancreatic chiar la lotul de găini martor martor, confirmăm faptul că activitatea amilazei la această specie este mult mai intensă decât activitatea lipazei. Intensitatea mare a activităţii amilazice la găină este justificată atât de particularităţile de hrănire a păsărilor (predomină amidonul în raţie), cât şi de intensitatea mai mare a proceselor metabolice [1].

CONCLUZII

1. Administrat experimental, glucagonul are efect de stimulare uşoară a debitului sucului pancreatic.
2. Glucagonul administrat experimental la găini, determină intensificarea nesemnificativă a activităţii amilazei pancreatice.
3. Sub efectul glucagonului, activitatea lipazei sucului pancreatic scade distinct semnificativ (P<0,01).

BIBLIOGRAFIE

1. Andrew, A., Rawdon, BB., Alison, BC. (1994) – Failure of insulin cells to develop in cultured embryonic chick pancreas: a model system for the detection of factors supporting insulin cell differentiation. *In Vitro Cellular & Developmental Biology. Animal. 30 A(10): 664-70.*
2. Comitetul tehnic de omologare a metodelor de diagnostic paraclinic medical veterinar. *Laboratorul Central Sanitar Veterinar de Diagnostic, Bucureşti.*
3. Constantin N. (coordonator) – (2000) – Tratat de Medicină Veterinară, Ed. Tehnică, Bucureşti
4. Harada, E., Kanno, T. (1976) - Progresine enhancement in the secretory functions of the digestive system of the rat in the course of cold acclimation. *Journal of Physiology. Londra. 269, pag. 629-645.*
5. Harada, E., Kato, S. (1982) – Influence of adrenaline, glucagon, hydrocortisone, thyroxine or insulin administration on pancreatic exocrine secretion in rats. *Japanese Journal of Veterinary Sciences. 44, 4, pag. 595-596.*
6. Manabe, T., Steer, M.L. (1989) - Effects of glucagon on pancreatic contents and secretion of amylase in mice. *Proc. Soc. Exp. Biol. Med. 161, pag. 538-542.*
7. Sitbon, G. (1976) – Hormones pancreatiques, glucose plasmatique et mecanismes de leurs regulations dans les conditions physiologiques. *These, Universite Louis Pasteur, Strasbourg.*
8. Sitbon, G., Mialhe, P. (1980) - Le pancreas endocrine des oiseaux. *J. Physiol. Paris 76, pag. 5-24.*
9. Timbal Clara (2004) - *Corelații funcționale între pancreasul endocrin şi exocrin, la găină*, Teză de doctorat, Bucureşti

STUDII PRIVIND EFECTUL GLIBENCLAMIDEI, STREPTOZOTOCINEI ŞI INSULINEI ASUPRA DEBITULUI DE SUC PANCREATIC ŞI ACTIVITĂŢII AMILAZEI ŞI LIPAZEI PANCREATICE, LA GĂINĂ

STUDIES CONCERNING THE EFFECT OF GLIBENCLAMIDE, STREPTOZOTOCINE, AND INSULIN UPON PANCREATIC JUICE FLOW AND PANCREATIC AMYLASE AND LIPASE ACTIVITY, IN HENS

IULIANA CODREANU[1], CLARA ASCHEMBRENER[2], IOANA CONSTANTINESCU[3], M. CODREANU[1]

[1]Facultatea de Medicină Veterinară Bucureşti, Splaiul Independenţei, nr.105

[2]D.S.V.S.A. Braşov

[3]Institutul de Diagnostic şi Sănătate Animală Bucureşti

The aim of the experiences was studying the way how the effect of parenteral administration of streptozotocin, insulin and glybenclamid reflects on pancreatic juice flow and pancreatic amylase and lipase activity, in hens.

The pancreatic juice was harvested trough the acute fistula of the main drain (Wirsung). The pancreatic amylase activity was expressed in U.A./dl and the pancreatic lipase activity in U.L./ml NaOH 0.05N/37^{0}C/18 hours.

The values gathered as result of streptozotocin, insulin and glybenclamid administration have evidenced the existence in hens of a functional influence between pancreatic hormones and exocrine activity of pancreas. Thus, streptozotocin and glybenclamid have increased the pancreatic juice flow, while insulin reduces the flow secretion of pancreatic juice. In all cases, the entire protein increased, but insignificant. Regarding the effect of these substances upon enzymatic activity of pancreas, it's been established that that insulin has determined the most intensive amylase activity of pancreatic juice, while glybenclamid reduces the activity of pancreatic amylase. The activity of pancreatic lipase was reduced by insulin, as well as by glybenclamid. Streptozotocin was the only who increased the pancreatic amylase and lipase activity.

Key words: pancreatic juice, pancreatic amylase and lipase, hen.

Mulţi autori menţionează faptul că anumiţi hormoni pot induce modificări ale debitului şi compoziţiei sucului pancreatic [9].

Pancreasul, prin funcţia sa endocrină furnizează cei doi hormoni, glucagonul şi insulina, cu rol în reglarea concentraţiei glucozei sanguine [2,10].

Prin administrarea anumitor substanţe, se pot declanşa alterări morfologice ale pancreasului endocrin cu consecinţe tulburătoare asupra glicemiei, aşa cum sunt cele induse cu ajutorul unor agenţi citotoxici (aloxan, clorură de cobalt, streptozotocin, etc.) sau cu stimulatori selectivi ai secreţiei hormonale (tolbutamida, glibenclamidă, glucoză, etc.).

Antibioticul – streptozotocin – este un citotoxic specific pentru celulele β ale pancreasului şi poate induce diabetul insulino-dependent la şoareci.

Recent, au fost publicate lucrări în care se semnalează efectul insulinei, tiroxinei şi glucagonului în citodiferenţierea pancreatică la şobolani în perioada de creştere [6,7,11]. Alţi autori [3] au constatat o intensificare semnificativă a activităţii amilazice a extractelor proteice totale (EPT) de pancreas şi a sucului pancreatic şi chiar o intensificare a activităţii tripsinice.

MATERIALE ŞI METODE

Experimentul a fost realizat pe un număr de 40 de găini, din rasa Leghorn în vârstă de 65 săptămâni, cu o greutate cuprinsă între 1,7-2,1 kg, rasă specializată pentru producţia de ouă.

Păsările au fost grupate în patru loturi, a câte 10 găini per lot: un lot de găini martor şi câte un lot de găini pentru fiecare substanţă administrată:

Lotul M, martor a fost tratat cu 1 ml/zi NaCl 0,9% i.m.;

Lotul A, a fost tratat cu streptozotocină.

Lotul B, a fost tratat cu insulină.

Lotul C, a fost tratat cu glibenclamidă.

Pe parcursul experimentelor, găinile au fost întreţinute în baterii, hrănite *„ad libitum"* cu furaj combinat conform unei reţete specifice vârstei, rasei şi categoriei zootehnice şi au beneficiat de apă la discreţie şi de iluminat natural.

Durata experimentului a fost de 10 zile, pe parcursul căruia găinile au fost permanent supravegheate clinic.

Streptozotocina s-a administrat în doză unică de 12,5 mg/kg greutate vie, dizolvată în 1 ml apă distilată şi injectată intramuscular în muşchii pectorali.

Insulina a fost administrată lotului B în doză de 5 U.I./kg greutate vie/zi, timp de 10 zile, în injecţii intramusculare în muşchii pectorali.

Lotului C i s-a administrat glibenclamidă oral, individual, în doză de 20 mg/kg/zi.

După epuizarea perioadei experimentale, găinile din toate loturile au fost supuse intervenţiei pentru recoltarea sucului pancreatic (procedându-se la laparotomie şi apoi la fistulizarea canalului pancreatic principal).

Sucul pancreatic pătruns în tubul capilar a fost recoltat pe o durată de 1 oră. Cantitatea de suc pancreatic recoltată de la fiecare găină a fost diluată cu 1 ml apă distilată (ţinându-se cont de această diluţie la efectuarea calculului). După recoltare, probele de suc pancreatic au fost conservate prin refrigerare la -15 ^{0}C, până la efectuarea analizelor de activitate enzimatică.

Din probele de suc pancreatic recoltate s-a determinat: concentraţia proteică, activitatea amilazei şi activitatea lipazei.

Activitatea lipazei s-a determinat prin metoda titrimetrică Cherry-Crandall. Datele au fost prelucrate statistic iar rezultatele au fost prezentate ca medie ± eroarea standard a mediei. Semnificaţia diferenţei dintre loturi a fost exprimată prin testul t (testul Student)[8].

REZULTATE ŞI DISCUŢII

Deoarece în literatura de specialitate este menţionat faptul că, anumiţi hormoni şi substanţe pot induce modificări ale debitului şi compoziţiei sucului pancreatic [9], scopul experimentelor noastre a fost de a determina efectul streptozotocinei, insulinei şi glibenclamidei asupra debitului de suc pancreatic şi activităţii sale enzimatice.

Se consideră că insulina poate afecta secreţia enzimelor digestive ale pancreasului prin stimularea inervaţiei parasimpatice a glandei, prin eliberarea gastrinei ca urmare a stimulării fibrelor gastrice ale vagului sau prin eliminarea de pancreozimină şi secretină ca rezultat al acidifierii duodenului.

După unii autori [3], inducerea pe cale nervoasă a secreţiei gastrinei ar prezenta principalul mecanism fiziologic prin care insulina stimulează secreţie sucului pancreatic.

La nivelul celulelor acinare, stimularea secreţiei zimogenului implică însă reacţii metabolice complexe, care conduc la modificări ale concentraţiilor AMPc şi ale ionilor de Ca^{2+}.

Astfel, în tabelul 1 şi graficul 1 sunt prezentate valorile medii ale debitului de suc pancreatic, recoltat pe parcursul unei ore, de la toate loturile de găini din studiul efectuat, comparativ cu valorile medii ale găinilor lotului martor.

Tabelul 1 - Influenţa streptozotocinei, insulinei şi glibenclamidei asupra debitului de suc pancreatic, la găini (ml/oră)

Nr. crt.	Lotul	Numărul de ordine al găinilor										X±Sx
		1	*2*	*3*	*4*	*5*	*6*	*7*	*8*	*9*	*10*	
1	M	0,17	0,20	0,27	0,13	0,60	0,15	0,15	0,15	0,20	0,33	0,235± 0,045
2	A	0,16	0,10	0,10	0,40	0,45	0,41	0,70	0,35	0,26	0,30	0,323± 0,058
3	B	0,12	0,07	0,33	0,15	0,20	0,05	0,25	0,05	0,15	0,35	0,172± 0,03
4	C	0,15	0,12	0,43	0,30	0,20	0,35	0,32	0,70	0,15	0,13	0,285± 0,057

în care:
X±Sx *= media ± eroarea standard a mediei;* ***P > 0,05***

Graficul 1. Influenţa streptozotocinei, insulinei şi glibenclamidei asupra debitului de suc pancreatic, la găini

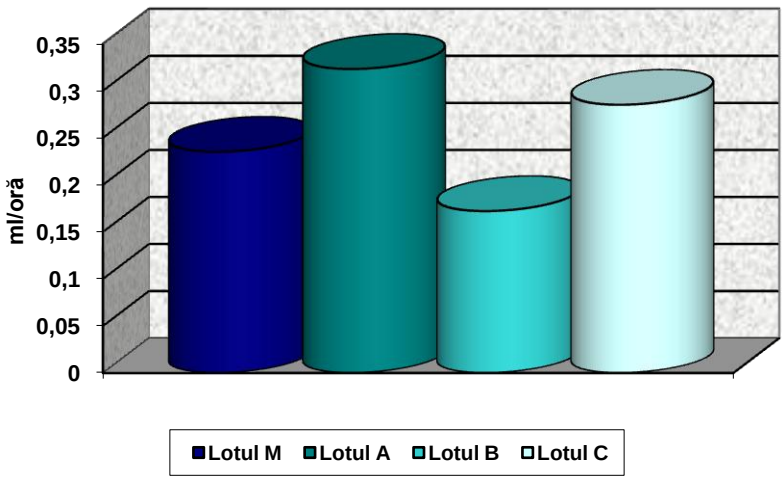

În urma rezultatelor obţinute (tabelul 1), rezultă că debitul de suc pancreatic, la lotul de găini tratat cu streptozotocină, este intensificat de circa 0,5 ori faţă de găinile lotului martor (0,323 ml faţă de 0,235 ml). Creşterea debitului de suc pancreatic, paralel cu menţinerea unei concentraţii proteice relativ constante, semnifică o intensificare a activităţii enzimatice globale a sucului pancreatic, proteina acestuia fiind în totalitate de natură enzimatică.

Demn de menţionat este faptul că, sporirea debitului de suc pancreatic la găinile lotului A este nesemnificativă (P>0,05) din punct de vedere statistic, comparativ cu lotul de găini martor.

Din analiza datelor reiese că, spre deosebire de găinile lotului tratat cu streptozotocină, tratamentul găinilor cu insulină a determinat o scădere a debitului de suc pancreatic (de la 0,117 ml/kg/oră la lotul martor la 0,086 ml/kg/oră la lotul tratat cu insulină). Deşi, debitul de suc pancreatic la găinile lotului C este mult mai redus în raport cu găinile lotului A, totuşi această scădere statistic este nesemnificativă (P>0,05).

O situaţie apropiată celei înregistrată la găinile lotului A, poate fi constatată şi la găinile tratate cu glibenclamidă, unde conform datelor cuprinse în tabelul 1, reiese că debitul de suc pancreatic este uşor crescut la găinile lotului C (0,142 ml/kg/oră) în comparaţie cu găinile lotului martor (0,117 ml/kg/oră). Diferenţa debitului de suc pancreatic între cele două loturi este nesemnificativă din punct de vedere statistic (P>0,05).

În tabelul 2 şi figura 2 este prezentată activitatea amilazică a sucului pancreatic, precum şi nivelul proteic total la lotul de găini martor (lotul M) şi la lotul de găini tratate cu streptozotocină (lotul A), insulină (lotul B) şi glibenclamidă (lotul C).

Tabelul 2 - Influenţa streptozotocinei, insulinei şi glibenclamidei asupra activităţii amilazei şi nivelul proteinei totale din sucul pancreatic, la găini

Nr	**Lotul M (*n=10*)**		**Lotul A (*n=10*)**		**Lotul B (*n=10*)**		**Lotul C (*n=10*)**	
	AE *(UA/dl)*	**Proteină** *(g/dl)*	**AE** *(UA/dl)*	**Proteină** *(g/dl)*	**AE** *(UA/dl)*	**Proteină** *(g/dl)*	**AE** *(UA/dl)*	**Proteină** *(g/dl)*
1	16037	1,624	12225	2,25	22908	10,541	14850	2,574
2	15230	4,4	19720	2,7	39797	7,007	20882	3,154
3	10167,6	2,22	22680	7,5	7684	1,454	5977	2,024
4	23529,6	2,964	6870	1,05	16051	3,366	8250	3,432
5	4019,2	1,632	17866	1,836	14500	2,4	12400	2,5
6	16929	2,772	15558	2,508	47000	9,2	6555	1,311
7	18585,6	3,498	12809,5	2,794	8628	1,56	6556	2,1
8	17839,8	2,574	12682	1,948	43960	9,6	2842	0,812
9	14280	2,75	13958	2,008	17160	2,838	15853	2,772
10	7538,6	1,393	14928,7	2,732	6506,5	1,425	18218	2,387
X±Sx	**14415,6± 1811,1**	**2,58± 0,29**	**14929,7± 1393,6**	**2,73± 0,56**	**22419,4± 4901,1**	**4,94± 1,18**	**11238,3± 1910,1**	**2,306± 0,25**

în care:

n *= numărul de animale;* ***AE*** *= activitatea enzimatică;* ***X±Sx*** *= media ± eroarea standard a mediei.*

P > 0,05.

Astfel, la găinile tratate cu streptozotocină, se constată că activitatea enzimatică (*AE)* a amilazei din sucul pancreatic, prezintă o intensificare (14.929,7 ± 1393,6 U.A./dl), dar nesemnificativă din punct de vedere statistic, comparativ cu cea de la găinile lotului martor (14.415,6 ± 1811,1 U.A./dl). Proteina, deşi are valoarea medie mai sporită la găinile lotului B, totuşi conform statisticii şi aceasta este nesemnificativă (P>0,05) în raport cu lotul de găini martor.

Activitatea enzimatică (AE) a amilazei sucului pancreatic la lotul de găini tratat cu insulină este pronunţat intensificată comparativ cu a găinilor lotului martor, aceasta crescând de la 14.415,6±1811,1 UA/dl (lotul martor) la 22.419,4±4901,15UA/dl (lotul B). Această intensificare a activităţii amilazei, conform statisticii este nesemnificativă (P>0,05). La fel, tratamentul cu insulină a determinat şi o creştere importantă a conţinutului de proteină totală (4,94±1,18 g/dl) din sucul pancreatic la găinile lotului B, în comparaţie cu lotul de găini martor (2,58±0,29 g/dl). Totuşi această diferenţă dintre loturi este statistic nesemnificativă (P>0,05).

Conform datelor prezentate în tabelul 2, activitatea enzimatică (AE) a amilazei sucului pancreatic prezintă o diminuare nesemnificativă statistic (P>0,05) la lotul de găini tratate cu glibenclamidă, cu o valoare medie de 11238,3±1910,1 UA/dl, comparativ cu găinile lotului martor, a cărui valoare medie este de 14415,6±1811,1 UA/dl.

În ceea ce priveşte la concentraţia proteinei totale, între cele două loturi de găini nu se înregistrează diferenţe semnificative (P>0,05), deşi la lotul de găini C concentraţia proteinei (cu valoare medie de 2,306±0,25 g/dl) este mai redusă faţă de găinile lotului martor (cu valoare medie de 2,58±0,29 g/dl).

Graficul 2. Influenţa streptozotocinei, insulinei şi glibenclamidei asupra activităţii amilazei din sucul pancreatic, la găini

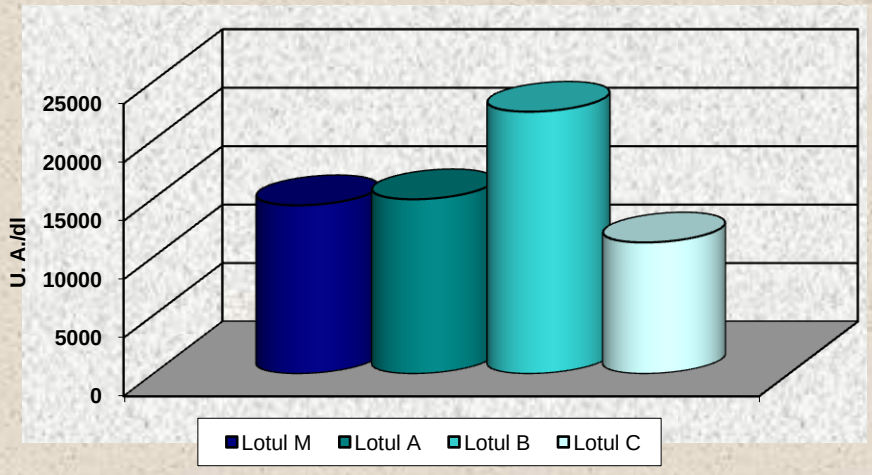

Deoarece amilaza îşi modifică rapid activitatea sub acţiunea unor factori nervoşi, umorali, precum şi medicamentoşi, unii autori o determină ca parametru de activitate a pancreasului [1,2,3,5,8, 10,16]. Astfel, rezultatele cercetărilor noastre confirmă capacitatea de adaptare a secreţiei de amilază a pancreasului de găină la acţiunea unor factori medicamentoşi.

Întrucât la găină structura pancreasului endocrin se deosebeşte de restul vertebratelor (datorită procentului mare de celule insulare de tip A, glicemia lor normală este dublă faţă de cea a mamiferelor, iar nivelurile glucagonului în plasmă sunt de patru ori mai mari, rezultatele obţinute de noi n-au fost cele aşteptate, determinările la care au fost supuse toate probele au fost nesemnificative.

Cu toate acestea s-a observat că atât activitatea amilazică cât şi cea lipazică a sucului pancreatic, la lotul tratat cu streptozotocină, este mai intensă în raport cu lotul martor. Această situaţie se explică prin creşterea debitului de suc pancreatic constatată la găinile tratate cu streptozotocină.

În ceea ce priveşte insulina, se cunoaşte că acest hormon nu are un efect direct în creşterea activităţii enzimelor digestive. Astfel, unii autori presupun existenţa unui mesager intracelular specific insulinei, în timp ce alţi autori admit participarea AMPc, insulina provocând scăderea concentraţiei acestuia în celulă. Inhibarea AMPc de către celulă ar comuta metabolismul celular de tip catabolic spre reacţii de sinteză şi stocare a substanţelor energetice.

Glibenclamida administrată experimental, dovedeşte un efect de inhibare a activităţii amilazei din sucul pancreatic. Explicaţia acestei situaţii o poate constitui proprietatea acestei substanţe de a intensifica eliberarea insulinei, iar aceasta din urmă scade activitatea enzimelor din secreţia pancreasului exocrin [3] sau, poate, glucagonul fiind hormonul dominant la păsări, glibenclamida îi modifică activitatea acestuia printr-un mecanism necunoscut.

Referitor la valorile activităţii amilazei pancreatice determinate de noi la găină, acestea sunt mai scăzute comparativ cu rezultatele obţinute de Dojană N. (27130 UA/dl) [4] la iepuri.

Activitatea lipazică a sucului pancreatic, exprimată în U.L./ml pentru activitatea enzimatică (AE) la cele 4 loturi de găini studiate este redată în tabelul 3 şi în figura 3.

Se observă că lipaza din sucul pancreatic prezintă o intensificare a activităţii enzimatice *AE* la găinile lotului tratat cu streptozotocină, cu o valoare medie de 5,1±0,85 U.L./ml, în raport cu găinile lotului martor, a cărei medie este de 4,54±0,43 U.L./ml, fiind o diferenţă nesemnificativă statistic (P>0,05).

Din analiza tabelului 3 rezultă că activitatea enzimatică (AE) a lipazei pancreatice a scăzut la lotul de găini tratat cu insulină, faţă de găinile lotului martor. Activitatea lipazei ce scade este statistic nesemnificativă (P>0,05).

Tabelul 3 - Influenţa streptozotocinei, insulinei şi glibenclamidei asupra activităţii lipazei şi nivelul proteinei totale din sucul pancreatic, la găini (UL-Unităţi Lipazice – ml NaOH 0,05N/37ºC/18 ore)

	Lotul M (*n=10*)		Lotul A (*n=10*)		Lotul B (*n=10*)		Lotul C (*n=10*)	
Nr	AE *(UL/ml)*	Proteină *(g/dl)*	AE *(UL/ml)*	Proteină *(g/dl)*	AE *(UL/ml)*	Proteină *(g/dl)*	AE *(UL/ml)*	Proteină *(g/dl)*
1	4,907	1,624	6,463	2,25	1,560	10,541	3,412	2,574
2	3,055	4,4	8,460	2,7	6,721	7,007	7,412	3,154
3	3,130	2,22	10,810	7,5	2,706	1,454	2,811	2,024
4	6,072	2,964	3,173	1,05	3,722	3,366	7,135	3,432
5	4,738	1,632	3,530	1,836	2,820	2,4	4,935	2,5
6	5,584	2,772	3,362	2,508	5,640	9,2	2,545	1,311
7	5,894	3,498	2,993	2,794	2,068	1,56	0,588	2,1
8	5,894	2,574	2,792	1,948	3,760	9,6	0,724	0,812
9	3,760	2,75	4,320	2,008	3,722	2,838	1,861	2,772
10	2,421	1,393	5,099	2,732	2,143	1,425	1,448	2,387
X±Sx	4,54±0,43	2,58±0,29	5,1±0,85	2,73±0,56	3,48±0,51	4,94±1,18	3,28±0,78	2,30±0,25

în care:

***n** = numărul de animale; **AE** = activitatea enzimatică; **X±Sx** = media ± eroarea standard a mediei.*

P > 0,05.

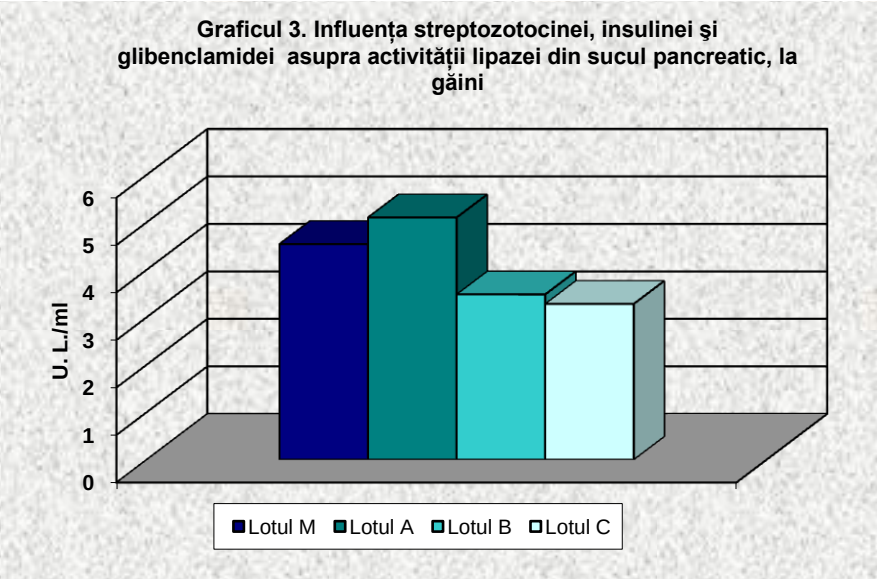

În urma rezultatelor obţinute, se constată că activitatea lipazei sucului pancreatic este mai scăzută la găinile lotului de găini tratate cu glibenclamidă, decât la găinile lotului martor. Valoarea medie obţinută pentru AE la lotul C este de 3,28±0,78 UL/ml, iar la găinile lotului martor această valoare medie este de 4,54±0,43 UL/ml, diferenţele între loturile luate în studiu fiind statistic nesemnificative (P>0,05).

Merită remarcat faptul că valorile activităţii lipazei determinate de noi în sucul pancreatic de găină sunt mai ridicate decât cele determinate de Dojană [4] la iepuri (2,16 UL/ml).

CONCLUZII

În urma coroborării rezultatelor obţinute cu informaţiile furnizate de literatura de specialitate, se pot desprind câteva concluzii majore privind efectele glibenclamidei, streptozotocinei şi insulinei asupra debitului de suc pancreatic şi activităţii lipazei şi amilazei pancreatice la găini:

1. Prin utilizarea experimentală a glibenclamidei la găini, efectele asupra pancreasului exocrin au fost: intensificarea debitului secreţiei de suc pancreatic şi reducerea nesemnificativă a activităţii amilazei şi lipazei din sucul pancreatic.
2. Administrarea experimentală a streptozotocinei la găini a determinat creşterea nesemnificativă a debitului de suc pancreatic şi intensificarea, tot nesemnificativă, a activităţii amilazei şi lipazei sucului pancreatic;
3. În urma administrării insulinei la găinile din experiment (lotul B) s-a constat reducerea debitului de suc pancreatic, intensificarea activităţii amilazei pancreatice şi scăderea activitatea lipazei din sucul pancreatic.

BIBLIOGRAFIE

1. Bunei, S. (1988) - Biliary and pancreatic exocrine secretions via endogenals secretin by intestinal infusion of propionate and analogues in pigelets. Comp. of Biochem. and Physio. 90A, pag. 329
2. Constantin N. (coordonator) – (2000) – Tratat de Medicină Veterinară, Ed. Tehnică, Bucureşti
3. Dojană, N., Constantin, N., Elefterescu, H., Cotor, G., Codreanu Iuliana, Savu,C. (1999-2000) - Efectele tratamentului cu tiroxină şi insulină asupra debitului şi compoziției sucului pancreatic la iepure. Lucrări ştiințifice, U.S.A.M.V.B., Seria C, Vol. XLII-XLIII, pag. 49-56.
4. Dojană, N., Constantin, N. (1995) - Cercetări privind activitatea amilazei şi lipazei serice şi pancreatice la iepuri hrăniți cu furaje îmbogățite în amidon şi grăsime vegetală. Lucrări ştiințifice, U.S.A.M.V.B., Seria C, Vol. XXXVIII, Bucureşti, pag. 31-36.
5. Dojană, N., Pop Aneta, Papuc, C., Codreanu Iuliana, Cotor, G., Elefterescu, H., Roşu, P., Ghiță, M., Şerban, M. (2001) - Efectul acizilor graşi cu catenă scurtă asupra răspunsului secretor al pancreasului exocrin la iepure. Fac. de Med. Vet. Bucureşti. Simpozion a 140 ani Alma Mater Veterinaria Bucurescensis. Rezumate. Ed. ALL, Bucureşti, pag. 94.
6. Groarke, J.F. (1990) - Changes in serum total and pancreatic amylase after administration of secretin and cholecystokinin-pancreozimin in patiens with early and advanced chronic pancreatitis and normal subjects. Irish Journal of Medical Science. 149, 3, pag. 102-108.
7. Harada, E. (1982) - Influence of adrenaline, glucagon, hydrocortisone, thyroxine or insuline administration on pancreatic exocrine secretion in rats. Japn.J. Vet. Sci. 44, 4, pag. 595-596.
8. Kato, T. (1989) - Effect of short-chain fatty acids on pancreatic exocrine secretion in calves aged two weeks. Japn. J. Vet. Sci. 51, 6, pag. 289-298.
9. Manabe, T., Steer, M.L. (1989) - Effects of glucagon on pancreatic contents and secretion of amylase in mice. Proc. Soc. Exp. Biol. Med. 161, pag. 538-542.
10. Morar, R., Toader, S., Orbai, P., Miclăuş, V., Pusta, D., Paşca, I., Câmpean, A. (2001) - Rezultate obținute în tratamentul diabetului subclinic provocat la şobolani cu streptozotocină. Fac. de Medicină Veterinară Cluj-Napoca. Fac. de Med. Vet. Bucureşti. Simpozion a 140 ani ALMA MATER VETERINARIA BUCURESCENSIS. Rezumate. Ed. ALL, Bucureşti, pag.254
11. Soling, H.D., Unger, F.O. (1992) - The role of insuline in the regulation of alfa-amylase synthesis in the rat pancreas. European Journal of Clinical Investigations. 2, pag. 199-212.
12. Timbal Clara (2004) - Corelații funcționale între pancreasul endocrin şi exocrin, la găină, Teză de doctorat, Bucureşti

ASPECTE MORFOLOGICE PRIVIND SISTEMUL VASCULAR ARTERIAL AL GLANDEI MAMARE LA CĂMILĂ, VACĂ ŞI BIVOLIŢĂ

MORPHOLOGICAL ASPECTS OF ARTERIAL SYSTEM IN CAMEL, COW AND BUFFALO COW

ANTONIA SOCACIU, A. DAMIAN, IOANA CHIRILEAN, F. STAN, AL. GUDEA
Universitatea de Ştiinţe Agricole şi Medicină Veterinară Cluj-Napoca,
catedra1mv@yahoo.com

Abstract: The present research was carried out on 22 mammary glands from 12 cows and 8 buffalo cows, property of different slaughter houses in the Cluj region, and on 2 mammary glands from camels belonging to the species known as Camelus Bactrianus. The arteries were injected by introducing a tube in the lumen of the vessels. The material injected consisted of a combination based on an industrial product called Palux to which a thickening substance and red dye were added. The injected mammary glands were kept in a 2% formaldehyde solution for 24 hours before being dissected.

The arterial vascularisation of the mammary gland in big ruminants is realised by the external pudendal artery which eventually divides into the posterior and anterior mammary arteries. After splitting into branches that ensure the vascularisation of the supramammary lymph nodes, the caudal mammary artery participates in the vascularisation of the posterior quarters. The cranial mammary artery continues with one or two branches ensuring the vascularisation of the medial region of the gland, and finally forks off into the lateral mammary artery and the medial mammary artery.

Key words: arterial system, mammary gland, cmel, cow, buffalo cow

Vascularizaţia sanguină arterială a glandei mamare la rumegătoare derivă din artera pudendă externă (ramificaţie a arterei prepubiene), arteră care, la ieşirea din canalul inghinal, prezintă o flexiune sigmoidă ce permite alungirea vasului în momentul în care greutatea ugerului se măreşte (Gangwer, 1999, King, 1993). Artera pudendă externă se ramifică la baza ugerului în ramuri anterioare şi posterioare, ramuri ce se distribuie lobulilor şi în jurul fiecărui acin, unde formează reţele capilare dense (Constantin, 1998). Un vas arterial redus, impar sau dublu, care se distribuie unei reduse porţiuni caudale a fiecărei jumătăţi glandulare, derivă din artera pudendă internă şi se numeşte artera perineală (Frandson, 1995).

Artera subcutanată abdominală emite o arteră mamară medială care prin ramurile craniale şi caudale irigă partea medială a mamelelor şi apoi, o arteră mamară cranială care emite numeroase ramuri ventrale pentru faţa externă a mamelelor anterioare. Artera subcutanată abdominală primeşte, la vacă, anastomoza unei colaterale mamare din ramura descendentă a arterei circumflexe iliace profunde (Coţofan, 2000). La vascularizaţia sferturilor anterioare participă şi arterele epigastrice - cranială şi caudală. Cea mai mare parte a bibliografiei consultate relevă faptul că nu există o comunicare între cele 2 jumătăţi - stângă şi dreaptă, în ceea ce priveşte sistemul vascular arterial, deşi W. L. Hurley de la Universitatea din Illinois susţine ca există câteva excepţii minore în acest sens (www.classes.aces.uiuc.edu/AnSci308/anatomycattle.html, http://www.delaval.com/Dairy_Knowledge/EfficientMilking/The_Mammary_Gland.htm).

Cămilele sunt rumegătoare dar nu aparţin subordinului Ruminantia ci subordinului Tylopoda. Ele se deosebesc de rumegătoare prin diferenţe anatomice ale membrelor, lipsa coarnelor şi diferenţe în ceea ce priveşte sistemul digestiv (Kappeler, 1998). Selecţia sistematică în ceea ce priveşte producţia de lapte nu s-a realizat niciodată. Durata lactaţiei variază între 8 şi 18 luni, iar producţia de lapte pe lactaţiei variază între 800 şi 3600 litri (Abdurahman, 2006).

Ugerul cămilei este alcătuit din patru sferturi glandulare, fiecare având câte un mamelon. Cele două jumătăţi glandulare, dreaptă şi stângă, sunt despărţite de ţesut fibroelastic care se detaşează de la linia albă şi tendonul prepubian. Radiografia prin contrast arată că în fiecare sfert se găsesc două sisteme galactofore care se deschid separat la nivelul mamelonului printr-un canal papilar propriu (Tibary, 2000).

MATERIALE ŞI METODE

Studiul s-a realizat pe 22 piese reprezentate de glande mamare provenite de la 12 vaci şi 8 bivolițe proprietatea unor unităţi de sacrificare din zona Cluj şi 2 glande mamare provenite de la cămile din specia *Camelus Bactrianus*. Bovinele şi bubalinele au fost sacrificate în scop comercial, iar glandele mamare s-au recoltat izolându-le de trunchi, prin secţionarea pielii ugerului, a vaselor de sânge şi a ligamentului suspensor. Cămilele au decedat în urma unui timpanism ruminal acut, iar glandele mamare au fost detaşate de la trunchi prin procedeul aplicat rumegătoarelor mari. A urmat injectarea vaselor de sânge cu ajutorul unui tub introdus în lumenul vascular, aşa cum se poate observa în fig. 1. Materialul injectat a fost reprezentat de produsul industrial Palux căruia i s-au adăugat întăritor şi pigment roşu. Glandele mamare injectate au fost menţinute într-o soluţie de formol 2%, timp de 24 ore după care au fost disecate.

.

Fig. 1 Injectarea materialului plastic în artera pudendă externă dreaptă, la cămilă

REZULTATE ŞI DISCUŢII

Din cele observate de noi, atât la bovine cât şi la cămile, principalele vase arteriale mamare sunt reprezentate de către arterele pudende externe.

La şase din cele opt ugere de bivoliţă disecate, artera pudendă externă stângă abordează treimea caudală a jumătăţii corespunzătoare a glandei pe care o deserveşte după care se bifurcă în *ramura mamară caudală* şi *ramura mamară cranială*. Ramura mamară caudală stângă prezintă un traiect caudo-medial. Pe traiectul său emite succesiv trei arteriole destinate irigării limfocentrului retromamar. În final, ramura mamară caudală se distribuie prin intermediul colateralelor şi a 2 terminale, sfertului caudal. Una din cele două ramuri terminale, având un traiect caudo-medial, se distribuie segmentului caudal al sfertului posterior stâng. Din cea de-a doua ramură terminală a

ramurii mamare caudale stângi se desprinde o arteriolă ce traversează ligamentul suspensor intramamar distribuindu-se unei mici porţiuni caudo-mediale a sfertului posterior drept (fig. 2).

Ramura mamară cranială stângă, cu un diametru de 5 mm, reprezentând cea de-a doua ramură terminală a arterei pudende externe stângi, emite după un traiect de aprox. 5 cm, o primă colaterală care se orientează în sens ventral. Această ramură colaterală, la rândul ei, se bifurcă terminal într-o arteriolă care se distribuie segmentelor laterale ale celor două sferturi homolaterale şi o arteriolă ce se distribuie segmentelor mediale. Următoarea colaterală a ramurii mamare craniale stângi este emisă în segmentul mijlociu al jumătăţii ugerului. Ea are un traiect ventral pentru ca în final şi această colaterală să se bifurce în ramuri asemănătoare precedentei colaterale. La scurtă distanţă de cea de-a doua colaterală, ramura mamară cranială stângă se bifurcă rezultând cele două ramuri principale: mamară medială stângă şi mamară laterală stângă.

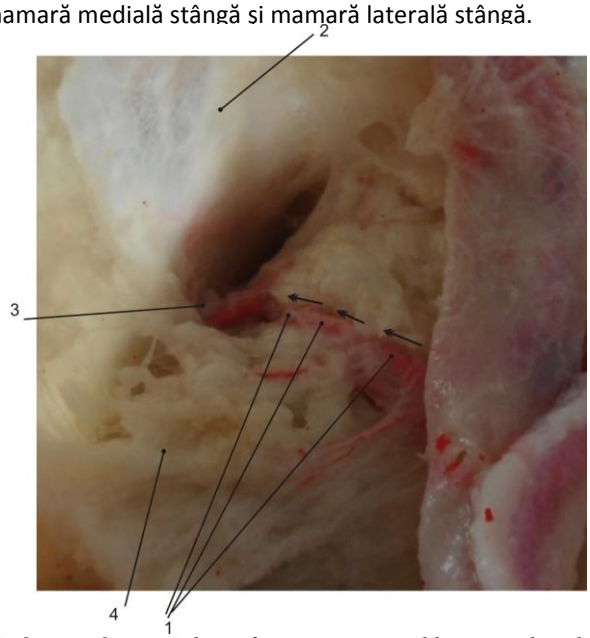

Fig. 2 Detalii privind ramurile arteriale perforante traversând ligamentul median intramamar la bivoliţă
***1**. Ramură arterială perforantă; **2**. Ligamentul median intramamar; **3**. Orificiul de traversare a arterei perforante; **4**. Parenchimul glandular al sfertului posterior stâng.*

Spre porţiunea terminală a ramurii mamare mediale stângi se desprind o serie de arteriole perforante fine care traversează ligamentul suspensor şi, în consecinţă, se distribuie segmentului ventro-cranial al sfertului anterior drept.

Ramura mamară laterală stângă are un traiect latero-cranial, pentru a se distribui segmentului dorso-lateral al sfertului anterior stâng. În final, ea se termină bifurcat într-o ramură destinată irigării segmentului cranio-lateral al jumătăţii glandulare corespunzătoare şi o altă ramură destinată segmentului cranio-medial.

De remarcat este faptul că la ugerele de bivoliţă disecate, arterele mamare craniale şi mamare caudale sunt plasate superficial, astfel încât la baza ugerului ele sunt acoperite doar de ţesut conjunctiv lax şi de ţesut adipos, în cantitate mare.

La vacă, artera pudendă externă dreaptă realizează după ieşirea din canalul inghinal, o flexiune sigmoidă, după care se continuă sub denumirea de arteră mamară. Aceasta abordează jumătatea glandulară corespunzătoare, în treimea caudală, la aproximativ 5-7 cm lateral de ligamentul suspensor median (fig. 3), apoi se bifurcă terminal într-o ramură care se orientează ventro-caudal - *artera mamară caudală* şi o ramură cu orientare cranio-laterală care străbate glanda mamară în lungime - *artera mamară cranială*.

După un traiect scurt de aproximativ 1 cm, artera mamară caudală se trifurcă terminal în ramuri ce ajung să deservească porţiunea supero-caudală a sfertului posterior drept, emiţând şi ramuri destinate irigării limfocentrului retromamar (fig.4). Prezenţa acestor trei ramuri de distribuţie terminală a arterei mamare caudale a fost observată la 7 din cele 12 glande disecate. La celelalte 5 glande, artera mamară caudală se distribuie sfertului posterior fără a prezenta o bifurcaţie sau trifurcţie evidentă, din ea desprinzându-se numeroase arteriole de calibru relativ redus ce asigură irigarea segmentului glandular respectiv.

Două din cele trei ramuri terminale ale arterei mamare caudale emit la rândul lor ramuri arteriale perforante ce traversează ligamentul suspensor median, ajungând să irige segmente de ţesut glandular ce aparţin sfertului posterior stâng (fig. 5).

Fig. 3 Aspectul arterei pudende externe drepte, la vacă
1. Artera pudendă externă dreaptă; 2. Flexiunea sigmoidă a arterei pudende externe drepte;
3. Limfocentrul retromamar drept; 4. Ligamentul suspensor intramamar.

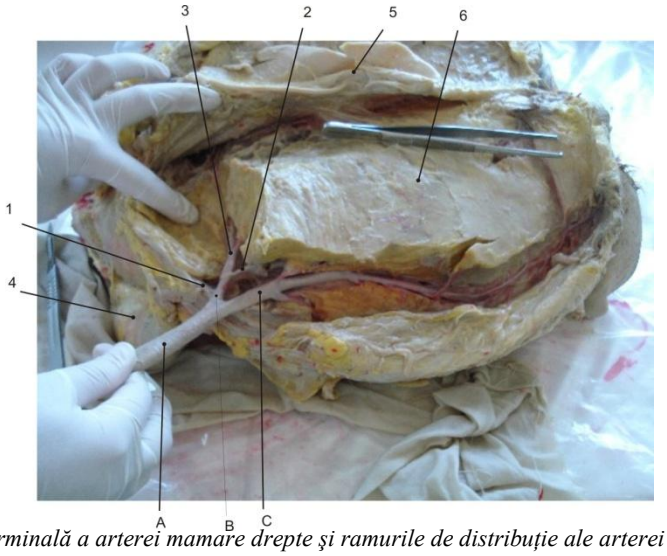

Fig. 4 Bifurcaţia terminală a arterei mamare drepte şi ramurile de distribuţie ale arterei mamare caudale drepte, la vacă
A. Arteră mamară dreaptă; B. Artera mamară caudală dreaptă; C. Artera mamară cranială dreaptă; 1, 2, 3. Ramurile terminale ale arterei mamare caudale drepte; 4. Limfocentrul retromamar drept;
5. Ligamentul suspensor median; 6. Parenchimul mamar al jumătăţii drepte a ugerului.

Artera mamară cranială emite după un scurt traiect, o primă ramură laterală ce se orientează vertical şi a cărei bifurcare terminală este destinată irigării segmentului latero-inferior şi respectiv medial al porţiunii laterale a jumătăţii glandulare corespunzătoare. În traiectul ei, această ramură verticală emite numeroase colaterale ceea ce determină reducerea bruscă a calibrului său.

Terminal, artera mamară cranială se bifurcă într-o ramură ce se orientează în sens medial - *artera mamară medială* şi o ramură cu traiect lateral - *artera mamară laterală*.

Artera mamară medială emite la mică distanţă de la originea sa, o primă colaterală care are un traiect dorsal, pentru irigarea porţiunii superioare a jumătăţii drepte a glandei mamare. Următoarea ramură colaterală având un calibru de cca. 6 mm ia o direcţie medială iniţial, apoi ventro-cranial, îndreptându-se spre ligamentul suspensor median. Această ramură emite în traiectul său, numeroase arteriole care se orientează în diferite direcţii pentru a iriga sectorul central al jumătăţii drepte a glandei mamare, după care se distribuie printr-o bifurcaţie terminală, în porţiunile mediale ale cisternelor glandulare aparţinătoare celor două sferturi homolaterale drepte. Artera mamară medială se termină bifurcat printr-o ramură cu traiect ventral şi o ramură cu traiect cranio-dorsal, ramură care primeşte anastomoza prin inosculaţie a arterei terminale provenită din artera mamară laterală. În ceea ce priveşte anastomoza arterială prin inosculaţie, aceasta s-a pus în evidenţă la toate glandele disecate provenite de la vaci, ea producându-se în special între artera mamară medială dreaptă şi ramuri arteriale cu origine în artera mamară medială stângă.

Artera mamară laterală are un traiect cranial, divergent celui aparţinând arterei mamare mediale, urmărind marginea laterală a bazei glandei, la aproximativ 6-7 cm de aceasta. În traiectul său, artera mamară laterală emite numeroase ramuri colaterale menite să irige sectoarele laterale şi medio-ventrale ale glandei.

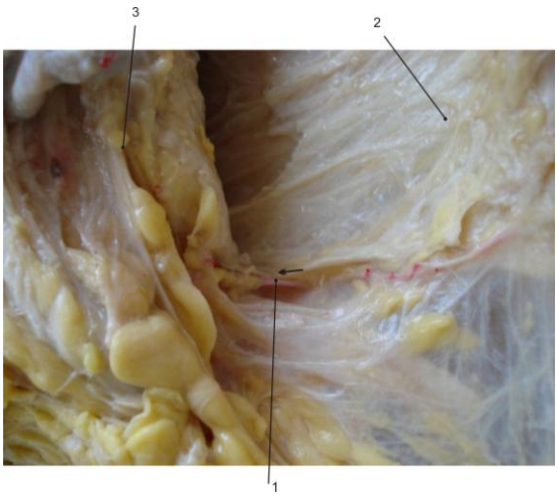

Fig. 5 Ramura arterială perforantă în traversarea ligamentului suspensor median, la vacă (jumătatea stângă a ugerului)
1. Ramura arterială perforantă; 2. Ligamentul suspensor median;
3. Parenchimul glandular intramamar.

La *Camelus Bactrianus*, ugerul este irigat arterial de către arterele pudende externe, dreaptă şi stângă. Aceste artere abordează ţesutul glandular al jumătăţilor pe care le deservesc în regiunea caudo-laterală, în imediata proximitate a ţesutului cutanat, mult mai aproape decât în cazul vacilor şi a bivoliţelor. Este de remarcat faptul că la bovine, artera pudendă externă abordează jumătatea glandulară corespunzătoare la aproximativ 5-7 cm distanţă, de ligamentul suspensor median.

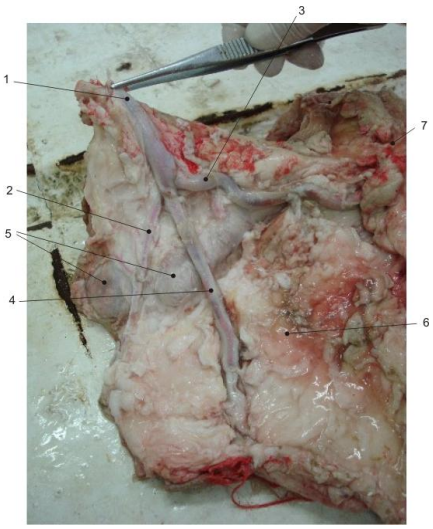

Fig. 6 Aspectul bifurcaţiei arterei pudende externe drepte, la cămilă
1. Artera pudendă externă; 2. Ramura limfocentrului ganglionar retromamar; 3. Artera mamară caudală stângă; 4. Artera mamară cranială stângă; 5. Limfocentrii retromamari; 6. Ţesutul glandular; 7. Ligamentul suspensor median.

La cămilă, artera pudendă externă se bifurcă într-o *arteră mamară cranială* şi o *arteră mamară caudală* (fig. 6). Artera mamară caudală prezintă un calibru mult mai mare decât calibrul arterei mamare craniale. Înainte de bifurcaţie, artera pudendă externă emite ramura pentru irigarea limfocentrilor retromamari. La ambele glande studiate s-a remarcat prezenţa a câte doi limfocentri pentru fiecare jumătate glandulară.

Artera mamară caudală are la cămilă, un traiect caudo-medial. Aceasta traversează segmentul caudal al sfertului posterior, emiţând numeroase ramuri arteriale ventrale pentru irigarea sfertului posterior pentru ca mai apoi, în dreptul ligamentului suspensor median, să se orienteze cranial spre sfertul anterior. Traiectul cranial al acestei artere este marcat de emiterea a numeroase ramuri ce se distribuie segmentului central al parenchimului glandular al sfertului posterior. Terminal, artera mamară caudală se distribuie prin ramuri fine, cisternelor şi mamelonului sfertului posterior.

Artera mamară cranială are un traiect strict cranial, fiind situată superficial. Aceasta traversează glanda mamară în direcţie cranială, emiţând ramuri ventrale pentru irigarea tuturor formaţiunilor morfologice aparţinătoare sfertului anterior. De remarcat este faptul că această arteră, spre deosebire de situaţia întâlnită la bovine, nu se bifurcă terminal în cele două artere: mamară medială şi mamară laterală (fig. 7), ci părăseşte ţesutul glandular pentru a se distribui ţesutului cutanat regional. Toate aspectele prezentate mai sus caracterizează cele 2 glande mamare de cămilă studiate.

CONCLUZII

1. Toate ugerele de bovine studiate au prezentat comunicare vasculară arterială între cele două jumătăţi glandulare, stângă şi dreaptă.
2. La 100% din glandele de bivoliţă studiate, ramurile arteriale perforante au originea în arterele mamare mediale. La 25% din subiecţi, există şi ramuri arteriale perforante care au originea în artera mamară stângă.
3. La bivoliţă, marile vase arteriale de la baza ugerului se găsesc dispuse superficial, fiind acoperite doar de ţesut conjunctiv lax şi ţesut adipos.

4. La vacă, vasele arteriale principale de la baza ugerului se găsesc dispuse profund în parenchimul glandular mamar.
5. La 100% din glande provenite de la vacă, arterele perforante au originea în arterele mamare mediale şi la 60%, unele artere perforante au originea în arterele mamare caudale.
6. Ugerul de cămilă nu prezintă arterele mamare mediale şi laterale.
7. La ambele ugere de cămilă lipsesc ramurile arteriale perforante.
8. La cămilă, principalele vase arteriale de la baza ugerului sunt situate superficial, fiind acoperite doar de ţesut conjunctiv lax şi ţesut adipos.

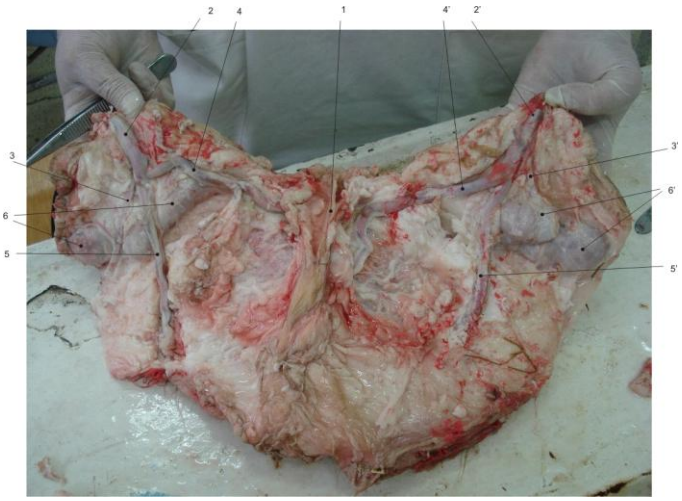

Fig. 7 Aspecte privind distribuţia principalelor vase arteriale la ugerul de cămilă
1. Ligamentul suspensor median; 2, 2'. Arterele pudende externe, dreaptă şi stângă; 3,3'. Ramuri arteriale limfonodale; 4,4'. Arterele mamare caudale, dreaptă şi stângă; 5,5'. Arterele mamare craniale, dreaptă şi stângă; 6,6'. Limfocentrii retromamari, drepţi şi stângi;

BIBLIOGRAFIE

1. ABDURAHMAN, A. Sh, 2006 - Udder health and milk quality among camels in the Errer valley of eastern Ethiopia, Livestock Research for Rural Development 18 (8)
2. CONSTANTIN, N., M. COTRUŢ, AL., ŞONEA, 1998 – Fiziologia Animalelor Domestice, vol. II, Ed. Coral Sanivet, Bucureşti, pag. 395-418
3. COŢOFAN, V., et al., 2000, - Anatomia Animalelor Domestice, vol III, pag. 91-92, Editura Orizonturi Universitare, Timişoara
4. FRANDSON, R.D., T.L. SPURGEON, 1995 – Anatomia y Fisiologia de los Animales Domesticos, Interamericana, McGraw-Hill, pag. 453-468
5. GANGWER, M., Aprilie 1999 - http://extension.oregonstate.edu/marion/
6. KAPPELER, S., 1998 - Compoitional and Structural Analysis of Camel Milk Proteins with Emphasis on Protective Proteins, Teză de doctorat, Zurich.
7. KING, J. G., 1993 – Reproduction in Domesticated Animals, Elsevier Science Publishers B.V., Amestradam – London – New York – Tokyo, pag. 42
8. TIBARY, A., A. ANOUASSI, 2000 - Lactation and Udder Diseases, Recent Advances in Camelid Reproduction, Skidmore J.A. and Adams G.P. (Eds.) Publisher: International Veterinary Information Service
9. www.classes.aces.uiuc.edu/AnSci308/anatomycattle.html
10. www.delaval.com/Dairy_Knowledge/EfficientMilking/The_Mammary_Gland.htm

DINAMICA ACTIVITĂŢII ENZIMATICE LA GĂINILE OUĂTOARE ÎN FUNCŢIE DE SISTEMUL DE ÎNTREŢINERE

DYNAMIC OF ENZYMATIC ACTIVITY IN LAYING HENS BASED ON THE BREEDING SYSTEM

DAVID CHIRILA
FMV Timişoara
davidchmv@yahoo.com

The Council Directive 1999/74/EC, adopted in 1999, distinguishes three types of rearing systems for laying hens: enriched cages where laying hens have at least 750 cm, per hen of cage area, measured in a horizontal plane; unenriched cage systems where hens have at least 550 cm, of cage area per hen measured in a horizontal plane, non-cage systems (alternative systems) with nests (at least one for 7 hens), adequate perches and where the stocking density does not exceed 9 laying hens per m, usable area. Since January 1st, 2003 it has been forbidden to build non enriched cages. By January 2012 at the latest this system should be prohibited. The hens kept in the enriched cage systems and the non-cage systems must also have a nest, perching space of 15 cm per hen, litter to allow pecking and scratching and unrestricted access to a feed trough measuring at least 12 cm per hen in the cage.

Key words: laying hens, AST, ALT, AMYL, cage/non-cage systems

MATERIALE ŞI METODE

Experimentul s-a desfăşurat pe un efectiv de 100 de găini ouătoare hibridul ISA BROWN, repartizate în două loturi a câte 50 de găini. Perioada experimentală a început la varsta de 20 de săptămâni şi s-a încheiat la vârsta de 64 de săptămâni a găinilor ouătoare. S-au folosit două sisteme de întreţinere, cate unul pentru fiecare lot, astfel:

- sistemul cu baterii cu spaţiu mărit – suprafaţa totală disponibilă 750 cm^2 / pasăre, 4 nipluri de adăpare, front de furajare 15 cm / pasăre, sistem pentru trimarea ghearelor;
- sistem cu aşternut permanent la sol – având o densitate de 7 păsări / m^2.

Cele două sisteme de întreţinere au fost instalate şi organizate în acelaşi adăpost, beneficiind astfel de condiţii de microclimat identice pe toată perioada experimentală.

Pentru fiecare sistem, lotul experimental era constituit din 50 păsări de aceeaşi vârstă (16 saptămâni) având media greutăţii corporale de 1390 ± 50 g.

Microclimat. Temperatura din interiorul adăpostului a fost de 20 – 24 °C; umiditatea relativă a variat între 65 şi 70%. Nu s-au înregistrat infestaţii cu *Dermanyssus gallinae* sau alţi paraziţi şi nici vreo infecţie virală pe toată perioada experimentală.

S-au recoltat probe de sânge pentru examene biochimice la vârsta de 21, 27, 38, 43, 48, 57 şi 63 de săptămâni şi s-au determinat următorii parametri sangvini prin metoda *end point* cu aparatul Konelab: amilaza (AMYL), fosfataza alcalină (ALP), gamaglutamiltransferaza (GGT), aspartataminotransferaza (AST, ASAT), alaninamintransferaza (ALT, ALAT), proteine totale şi acid uric. Determinările biochimice s-au efectuat prin metode specifice în concordanţă cu cerinţele de calitate al laboratoarelor de profil. S-au prelevat probe sangvine din vena brahială (3 ml/găină) la sfârşitul perioadei de exploatare. S-a urmărit, de asemenea, producţia de ouă şi greutatea medie a găinilor.

REZULTATE ŞI DISCUŢII

În urma analizei valorilor obţinute, pe perioada analizată, se poate spune că producţia de ouă nu a suferit modificări, la fel şi greutatea medie a găinilor, cei doi indicatori de evaluare fiind în conformitate cu graficul hibridului.

Referitor la rezultatele obţinute în urma interpretării statistice a valorilor parametrilor sanguini putem spune următoarele:

- activitatea crescută a aspartataminotransferazei (AST) şi creatinchinazei (CK) indică o modificare a ţesutului muscular şi poate induce apariţia stresului. Această creştere a activităţii enzimatice poate fi pusă pe seama creşterii turnover-lui proteic din muşchi (2).

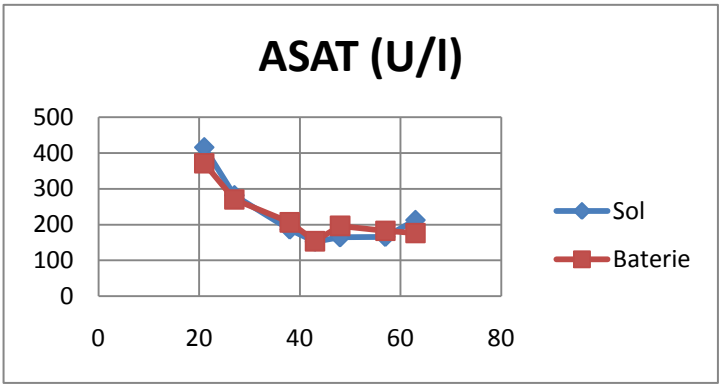

- gamma glutamyl transaminaza (GGT) poate fi considerată una dintre enzimele hepatice de bază; prezenţa ei în sânge este pusă în legătură cu un anumit tip de breşă în peretele celular, cu toate că, până la un anumit nivel, acest fenomen este perceput ca fiind normal sau fiziologic. GGT prezintă o activitate mai ridicată la găinile întreţinute în bateriile cu spaţiu mărit faţă de cele întreţinute la sol. The hepatic response to the high production was more expressed in the conventional cage housing system laying hens.

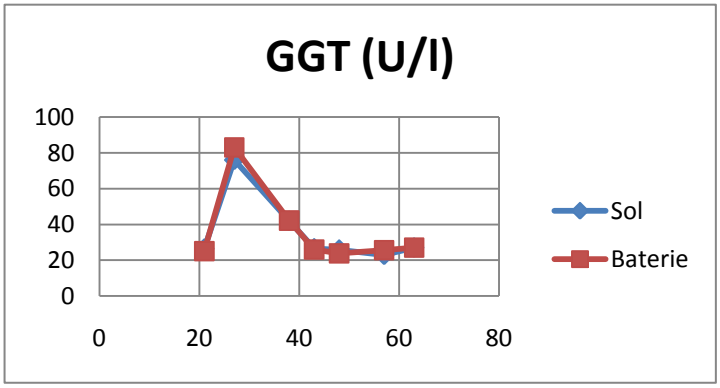

Al-Bustany et al. (1) nu au constatat nicio legătură între activitatea ALP şi caracteristicile de producţie şi nu confirmă presupoziţia că activitatea ALP depinde de producţia de ouă. Aceşti cercetători au observat o descreştere a activităţii ALP asociată cu îmbătrânirea găinilor ouătoare, similar cu Meluzzi et al. (1992).

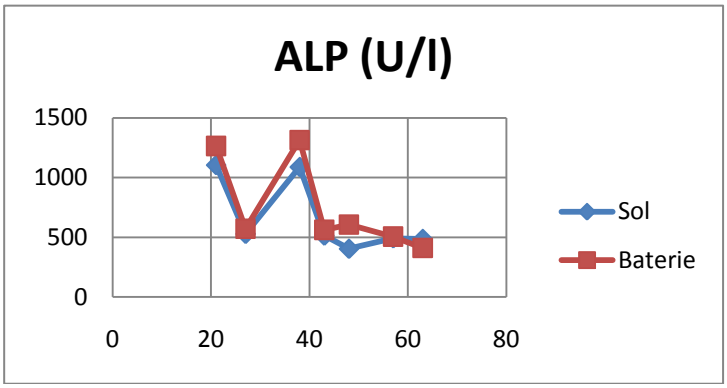

- activitatea enzimatică a amilazei este mai intensă la găinile întreţinute în baterii.

Amilaza este una din enzimele cheie ale metabolismului carbohidraţilor şi este produsă de pancreas, aceasta regăsindu-se atât în pancreas cât şi în salivă. Creşterea activităţii amilazei poate fi asociată cu o stare uşoară de stres sau în urma unui consum crescut de furaj (3).

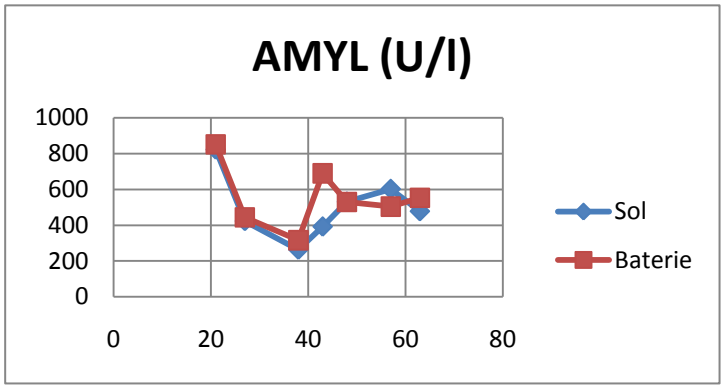

CONCLUZIE

Activitatea enzimatică este mai intensă la gănile ouătoare întreţinute în sistem cu baterii în prima jumătate a perioadei de producţie care apoi scade in jurul vârstei de 48 de săpătămâni de viaţă a găinilor. Această perioadă corespunde cu declinul producţiei de ouă (91,0%).

BIBLIOGRAFIE

1. AL-BUSTANY, Z., AL-ATHARI, A.K., ABDUL-HASSAN, I.A. (1998) - Plasma alkaline phosphatase and production traits in laying hens as infl uenced by dietary protein, strain and age, Br. Poult. Sci., 39, 568-571.
2. DOWNING, J.A., BRYDEN, W.L. (2002) - A report for the Rural Industries Research and Development Corporation, Edyted by Rural Industries Research and Development Corporation, Camden, Australia.
3. GYENIS, J., SÜTÓ, Z., ROMVÁRI, R., HORN, P. (2006) - Tracking the development of serum biochemical parameters in two laying hen strains – a comparative studyI, Arch. Tierz., Dummerstorf 49, 6, 593-606.

STUDII COMPARATIVE ALE SCHELETULUI MEMBRULUI TORACIC LA CĂMILĂ, VACĂ ŞI IAPĂ

COMPARATIVE STUDY OF THE FORELIMB SKELETON IN CAMEL, COW AND MARE

A.DAMIAN, MELANIA CRIŞAN, C.DEZDROBITU, CARMEN MATEAŞ, F.TUNS, AL.POP
Universitatea de Ştiinţe Agricole şi Medicină Veterinară, Cluj-Napoca
catedra1mv@yahoo.com

The subject of the anatomical study that we have done is represented by a comparative description of the pelvic limb skeleton in dromadery camel (Camelus Dromedarius), cow (Bos Taurus) and mare (Equus Caballus). From these animals, only camel doesn't live in the natural habitat of our country.

We obtained the material, consisting of two camels, two cows and two mares corps with the support of The Management of Globus Circus Bucharest and the Faculty of Veterinary Medicine Cluj.

The corps were prepared as a teaching aid in The Comparative Anatomy laboratory from The Faculty of Veterinary Medicine, Cluj Napoca.

The purpose of this study is the emphasis of the distinctive elements from the pelvic limb skeleton from these three species, being directly linked to: Scapula, Humerus, Radius, Ulna and Autopodium.

The major differences were observed at Cingulum Membri Thoracic, as well as Stylopodium Thoracic and Autopodium Thoracic.

Key words: pelvic skeleton, camel, mare, cow

Lucrarea a urmărit aprofundarea studiilor de osteologie în general, şi să aducă informaţii privind diferenţele dintre oasele membrului toracic la iapă, vacă şi cămilă. Alegerea temei se bazează pe similitudinile existente între serviciile deservite de cele trei specii. Camelidele şi ecvinele sunt în mare măsură destinate aceluiaşi serviciu - tracţiune şi călărie, iar bovinele sunt mult mai apropiate din punct de vedere filogenetic de prima specie menţionată. Membrele toracice reprezintă partea care susţine corpul, pe când membrele pelvine sunt cele care propulsează corpul - partea activă.

Deosebirile sunt extrem de dificil de evidenţiat, iar datele pe această temă în ceea ce priveşte cămila, sunt inexistente în literatura de specialitate din ţara noastră.

Din punct de vedere taxonomic cele trei specii luate în studiu, se încadrează în Regnul *Animalia*, Clasa *Mammalia* şi Supraordinul *Laurasiatheria.* De la acest nivel al clasificării taxonomice, cele trei specii au un traseu filogenetic diferit, astfel încât ecvinele vor fi încadrate în Ordinul *Perissodactyla,* iar cămilele şi bovinele aparţin Ordinului *Cetartiodactyla.* Cele două ordine menţionate au apărut acum 54 de milioane de ani, în Eocenul timpuriu, având o varietate de specii care s-au dezvoltat în paralel în condiţii de mediu diferite. Cele două ordine - *Artiodactyla* şi *Perissodactyla*, sunt cunoscute şi sub denumirea de *Ungulate* (*Copitate*), deoarece au falanga a treia acoperită cu o cutie de corn, care formează *copita* - în cazul solipedelor şi *ongloanele* - în cazul rumegătoarelor.

MATERIAL ŞI METODE

Studiul a fost efectuat în Laboratorul de Anatomie comparată al Facultăţii de Medicină Veterinară Cluj-Napoca, pe materialul osos provenit de la **2 iepe** de rasă comună, proprietate a unor crescători particulari, **2 vaci** de rasă Bălţată Românească, din biobaza facultăţii şi **2 cămile**, primite de la Clinica de medicală a facultăţii, proprietate a Circului Globus Bucureşti.

Prepararea materialului osos s-a făcut prin metodele clasice de obţinere a pieselor anatomice. S-a procedat la îndepărtarea manuală a maselor musculare după care s-a făcut parcelarea cadavrelor pe mari regiuni anatomice. Fragmentele astfel obţinute au fost supuse prelucrării termice prin fierbere în soluţii cu detergenţi şi agenţi degresanţi.

După prelucrarea prin fierbere 3-5 ore (timp ce asigură o sterilizare suficientă), piesele au fost scoase din soluția de detergent şi s-a trecut la o nouă îndepărtare mecanică a resturilor de masă musculară şi tendinoasă. În funcţie de gradul de curăţare a pieselor osoase s-a procedat la o nouă curăţare mecanică Piesele osoase au fost supuse apoi, unui nou proces de fierbere cu soluţie curată de tensioactivi, timp de 1-2 ore. S-a procedat la un nou proces de curăţire mecanică şi la schimbarea soluţiei degresante, urmată de încă o fierbere în soluţie de agenţi înălbitori. Piesele osoase curăţate şi degresate au fost uscate la temperatura camerei.

Piesele osoase de dimensiuni mici au fost prelucrate prin macerare în recipienţi metalici cu soluţii apoase de substanţe tensioactive, la temperatura de 20-25°C, timp de 2 săptămâni. Şi acestea au suportat ulterior, acelaşi tratament termic şi de degresare.

S-a trecut la investigaţia anatomică care a urmărit procedeele clasice de observaţie macroscopică şi cu ajutorul lupei. S-au studiat elementele anatomice distinctive la oasele membrelor toracice - *scheletul apendicular toracic*, la cele trei specii luate în studiu. Observaţiile sistemice au fost urmate de efectuarea de fotografii.

REZULTATE ŞI DISCUŢII

Zonoscheletul toracal

Spata (Scapula) este un os lat, fiind piesa cea mai bine reprezentată din cadrul centurii toracice (Fig.1). Aceasta formează baza anatomică a regiunii spetei, are o formă triunghiulară şi se găseşte de o parte şi de alta a porţiunii craniale a cutiei toracice, unde este susţinută de articulaţia cu humerusul, dar mai ales de musculatură.

Marginea vertebrală este convexă la cămilă, în timp ce la bovine şi ecvine aceasta este aproximativ rectilinie. Raportul între fosa supraspinoasă şi fosa infraspinoasă este de 1/1 la cămilă, la iapă de 1/2 în favoarea fosei infraspinoase, iar la vacă, de 1/3. Spina scapulară prezintă acromion la cămilă şi bovine şi are un aspect helicoidal, mai evident la vacă, iar la iapă, spina este lipsită de acromion. Tuberozitatea spinei scapulare este cel mai bine evidenţiată la iapă. Cartilajul suprascapular este mai bine dezvoltat la bovine, apoi la camelide şi ecvine. Cavitatea glenoidă are la cămilă şi la vacă, un contur aproape circular şi este puţin adâncă. Spre deosebire de acestea, la iapă cavitatea glenoidă are un contur eliptiform cu diametrul mare dispus longitudinal şi prezintă o incizură glenoidală adâncă şi o fosetă sinovială centrală.

Apofiza coracoidă este dispusă la cămilă, la jumătatea distanţei dintre cavitatea glenoidă şi tuberozitatea supraglenoidă, iar la ecvine şi bovine la faţa medială a tuberozităţii supraglenoidiene. Menţionăm faptul că la vacă tuberozitatea supraglenoidiană este mai redusă şi mai apropiată de cavitatea glenoidă (Fig.1).

Fig.1.Spata comparativ la cămilă, vacă, iapă - faţa laterală

Stilopodiul toracal

Humerusul (Os Humeri) constituie baza anatomică a regiunii braţului şi este un os masiv la adult, în special la nivelul epifizei proximale (Fig.2).

Capul articular are aspect de calotă de sferă la toate cele trei specii luate în studiu, cu menţiunea că la vacă suprafaţa articulară este mai întinsă, iar la cămilă aceasta este mai mică, dar mult mai bine conturată. La nivelul epifizei proximale a humerusului atât la cămilă, cât şi la cal, sunt prezenţi trei tuberculi - mare, mic şi intermediar, ceea ce duce la formarea unei culise bicipitale duble, pe când la bovine există doar doi tuberculi, unul mare dispus lateral şi unul mic situat medial. Tuberculul lateral este mult mai dezvoltat, depăşeşte în înălţime capul articular şi este înclinat deasupra culisei bicipitale, care apare astfel mai adâncă. La această specie, culisa bicipitală este simplă. Tuberozitatea deltoidiană este foarte dezvoltată la cal, rugoasă şi uşor trasă caudal, la vacă este mai redusă, cu aspectul unei proeminenţe alungite, iar la cămilă este alungită şi are aspectul unei creste rugoase. Trochleea humerală prezintă un şanţ median mai adânc la cămilă, iar buza medială a acesteia este mai dezvoltată decât cea laterală la toate cele trei specii, cu menţiunea că la cămilă aceasta este mai proeminentă, pe când la iapă şi vacă este netedă. Raportul dintre buza laterală şi cea medială este la: cămilă 1/2, iapă 1/3, vacă 1/5. La iapă se poate observa o fosetă sinovială situată în şanţul median al trochleii. Fosa olecraniană este mai largă la cămilă, mai alungită la iapă şi mai adâncă şi rugoasă la vacă. Epicondilul lateral este mai dezvoltat decât cel medial la cămilă, pe când la vacă şi la iapă, situaţia se prezintă invers. Fosa coronoidă, este dispusă deasupra trochleei la cămilă, continuându-se lateral şi deasupra condilului, între cele două spaţii fiind evidentă o creastă redusă. La iapă această fosă este prezentă la nivelul şanţului median al trochleii, fiind foarte adâncă. La vacă, fosa coronoidă - radială, are un aspect alungit, ocupând spaţiul situat dorsal de condil şi trochlee (Fig.2).

Fig.2.Humerus de cămilă, vacă, iapă - fața cranială (a) şi fața caudală (b)

Zeugopodiul toracal

Radiusul şi ulna (Radius et Ulna) sunt sudate la cămila adultă, dar la animalele tinere ele formează două entități diferite. La iapă oasele sunt sudate între ele, radiusul înglobând treimea distală a ulnei, care este reprezentată la acest nivel numai de un nucleu epifizar de osificare. Treimea distală a corpului ulnei apare sub forma unui cordon fibros foarte subțire, dispus pe fața caudală a radiusului. La vacă - la care ulna prezintă distal un proces stiloid ce depăşeşte astfel, lungimea radiusului, cele două oase sunt mai masive decât la cal şi între ele se formează un raport anatomic de coalescență (Fig.3).

Fig.3.Radiusul și ulna la cămilă, vacă, iapă

Cavitățile glenoide proximale sunt în număr de două la cămilă şi iapă şi trei la vacă, fiind separate de reliefuri reduse, care reprezintă negativul suprafeței articulare distale a humerusului. Tuberozitatea bicipitală este proeminentă la cămilă şi iapă, pe când la vacă apare ca o simplă suprafață rugoasă, întinsă cranio-medial. Extremitatea distală a radiusului prezintă la cămilă trei cavități glenoide, un condil şi o trochlee, pe când la iapă şi vacă sunt prezente două cavități glenoide şi doi condili. Aceste formațiuni sunt mai bine delimitate la rumegătoare. La cele două specii - rumegătoare și cabaline, sunt prezente caudal de condili două fosete digitale, foarte adânci la rumegătoare. La cămilă apare o singură fosetă digitală dispusă medial. Creasta transversală de la nivelul epifizei distale a radiusului este bine evidențiată la iapă, neregulată la vacă şi stearsă la cămilă.

La cămilă este prezent un spaţiu interosos proximal şi două spaţii interosoase distale. La iapă există un singur spaţiu interosos, dispus proximal, iar la vacă sunt două arcade interosoase, una superioară, în treimea proximală a oaselor şi una inferioară, situată în apropierea epifizelor distale. Tuberozitatea olecraniană este bifidă la cămilă, simplă la iapă, iar la vacă este divizată de o incizură transversală în două tuberozităţi, cea caudală fiind rotunjită şi trasă ventral. Incizura semilunară a ulnei se continuă la cămilă direct cu cavitatea glenoidă mediană a radiusului, pe când la celelalte două specii există o limită netă între ele. Ciocul olecranului este simplu la iapă, la cămilă este deviat lateral, iar la vacă, medial (Fig.3).

Bazipodiul toracal

Oasele carpiene (*Ossa carpi*) sunt în număr de şapte la cămilă şi la iapă, la care sunt dispuse pe două rânduri, în formula - în sens latero-medial (Fig.4):

Pisiform-Piramidal-Semilunar-Scafoid

Unciform-Capitat-Trapezoid

Fig.4.Oasele carpiene la cămilă (a) şi iapă (b)

La vacă există doar şase oase carpiene, aşezate în formula (în direcţie lateralo-medială):

Pisiform-Piramidal-Semilunar-Scafoid

Unciform-Capitato-trapezoid (Fig.5).

Fig.5.Oasele carpiene la vacă

Reducerea numărului de oase carpiene la vacă, se datorează sudării capitatului cu trapezoidul. Menţionăm faptul că la toate cele trei specii luate în studiu, lipseşte osul trapez.

Metapodiul toracal

Oasele metacarpiene (O*ssa metacarpi*) reprezintă regiunea metacarpiană. La cămilă sunt dezvoltate oasele metacarpiene III şi IV, care sunt unite printr-o linie de coalescenţă foarte fină, cu excepţia cincimii distale unde cele două oase se individualizează pentru a se articula separat cu falangele degetelor corespondente. La iapă este dezvoltat metacarpul III ca şi metacarp principal, metacarpele II şi IV, ca şi metacarpe secundare. La vacă sunt dezvoltate metacarpele III şi IV, care sunt

sudate pe toată lungimea lor printr-o linie de coalescenţă, şi metacarpul V care este rudimentar (Fig.6).

Fig.6. Metapodiul de cămilă,vacă şi iapă: a-faţa dorsală; b-faţa palmară

La cămilă, linia de coalescenţă este netedă şi nu este prezentă pe toată lungimea metacarpului, pe când la bovine, aceasta este foarte bine evidenţiată. Cămila prezintă un singur conduct interosos dispus la baza epifizei proximale, iar vaca prezintă două astfel de conducte, unul proximal şi altul distal, cel din urmă fiind mult mai larg (Fig.6).

Acropodiul toracal este reprezentat de către falange, marii sesamoizi și micii sesamoizi (Fig.7).

Fig.7.Acropodiul la cămilă (a), vacă (b) şi iapă (c) - vedere dorsală

La cămilă acropodiul este reprezentat de două degete - degetele III şi IV, fiecare format din câte trei falange şi doi sesamoizi. La cal este prezent doar un singur deget - degetul III, format din trei falange, doi mari sesamoizi şi un mic sesamoid. La vacă se întâlnesc tot două degete - degetele III şi IV, ca şi la cămilă, cu menţiunea că în componenţa fiecărui deget intră câta trei falange, doi mari sesamoizi şi un mic sesamoid.

Per ansamblu, falangele I şi II sunt mult mai alungite şi mai înguste la cămilă spre deosebire de celelalte două specii, pe când falanga distală este de dimensiuni foarte reduse. Suprafeţele articulare proximale ale falangelor I şi II au aspect ovalar la cămilă şi sunt netede. La iapă şi la vacă sunt

prezente două cavităţi glenoide despărţite de un şanţ median, negativul epifizei distale a metacarpului. Menţionăm faptul că la bovine, suprafaţa axială este mai redusă, comparativ cu cea abaxială. Suprafeţele articulare distale ale falangelor I şi II sunt reperezentate la cămilă, de către un condil simplu şi se prelungesc mult în sens palmar. La ecvine şi bovine acestea apar sub aspectul a doi condili, separaţi de un şanţ median. Deoarece atât la cămilă, cât şi la vacă, sunt prezente câte două degete la fiecare membru, feţele falangei a treia sunt aceleaşi, adică una articulară și una parietală, care este divizată de o creastă dorsală, într-o porţiune axială şi abaxială, şi una soleară. Menţionăm faptul că la bovine falanga a treia prezintă o suprafaţă de articulare pentrul micul sesamoid (Fig.7).

CONCLUZII

1. Membrele toracice reprezintă axa de susţinere a celei mai mari părţi din greutatea corpului. Fiecare os în parte este bine definit, antebraţul este relativ lung, iar metacarpul prezintă trăsături remarcabile.
2. Spata prezintă un raport între fosa supraspinoasă şi fosa infraspinoasă de 1/1 la cămilă, la iapă de 1/2 în favoarea fosei infraspinoase, iar la vacă, de 1/3.
3. La cămilă, culisa bicipitală a humerusului este dublă, ca și la iapă (cal), în timp ce la vacă (bovine) aceasta este simplă. Fosa olecraniană este mai largă la cămilă, mai alungită la iapă şi mai adâncă şi rugoasă la vacă.
4. Cavităţile glenoide proximale ale radiusului sunt în număr de două la cămilă şi iapă şi trei la vacă. Extremitatea distală a radiusului prezintă la cămilă trei cavităţi glenoide, un condil şi o trochlee, pe când la iapă şi la vacă sunt prezente doar două cavităţi glenoide şi doi condili.
5. La cămilă, ulna fuzionează complet cu radiusul, la adult, dar la animalele tinere ele formează două entităţi diferite. Incizura semilunară a ulnei se continuă la cămilă, direct cu cavitatea glenoidiană mediană a radiusului, pe când la celelalte două specii există o limită netă între ele.
6. La cămilă sunt prezente şapte oase carpiene ca și la iapă, în timp ce la vacă sunt prezente doar șase.
7. Cămila prezintă două oase metacarpiene care sunt sudate pe toată lungimea lor, excepţie făcând cincimea distală unde ele diverg spre a se articula separat cu degetele corespondente.
8. La cămilă, acropodiul este reprezentat de două degete - degetele III şi IV, fiecare format din câte trei falange şi doi sesamoizi - falangele I şi II sunt mult mai alungite şi mai înguste la cămilă spre deosebire de celelalte două specii.

BIBLIOGRAFIE

1. Damian, A., N. Popovici, Ioana Chirilean, 2008, Anatomie comparată - Sistemul de susţinere și mișcare, Editura AcademicPres, Cluj-Napoca.
2. Coţofan, V., R. Palicica, Valentina Hrițcu, V. Enciu, 1999, Anatomia animalelor domestice, vol.I - Aparatul de susţinere și mișcare, Editura Orizonturi Universitare, Timișoara.
3. Gheţie, V., A. Hillebrand, 1971, Anatomia animalelor domestice, vol.I - Aparatul locomotor, Ed. Academiei Republicii Socialiste România, Bucureşti.
4. Janis, M. Christine, Jessica M. Theodor, B. Boisvert, 2002, *Locomotor Evolution In Camels Revisited: A Quantitative Analysis Of Pedal - Anatomy And The Acquisition Of The Pacing Gait*, Journal of Vertebrate Paleontology 22(1): 110-121, USA.
5. Paştea, E., Gh. Constantinescu, E. Mureţan, V. Coţofan, 1978, Anatomia comparată și topo-grafică a animalelor domestice, Ed. Didactică și Pedagogică Bucureşti.

FREE RADICALS SCAVENGING ACTIVITY OF SOME MEDICINAL PLANTS EXTRACTS

CORINA DURDUN, MARIA CRIVINEANU, V. NICORESCU
Faculty of Veterinary Medicine Bucharest
durduncorina@yahoo.com

Plants have been one of the most important sources of medicines even since the dawn of human civilization. This paper reports the free radicals scavenging activity of some ethanolic extracts from Bean (Phaseolus vulgaris), Bilberry (Vaccinium myrtillus) and Blessed Thistle (Cnicus benedictus). The analysis carried out were total phenolic content, DPPH radical scavenging activity, superoxide anion scavenging activity, hydroxyl radical scavenging activity, hydrogen peroxide scavenging activity and nitric oxide scavenging activity. From the analysis, Vaccinium myrtillus ethanolic extract had the highest total phenolic content (29.2 ± 4.93 mg caffeic acid equivalent), Cnicus benedictus ethanolic extract 7.83 ± 1.78 mg caffeic acid equivalent, and Phaseolus vulgaris 1.5 ± 0.36 mg caffeic acid equivalent. In all the methods the alcoholic extracts showed the ability to scavenge free radical and the results were expressed as percentage inhibition of the active species.

These results show that the tested plants, Vaccinium myrtillus, Phaseolus vulgaris and Cnicus benedictus may be a potent source of natural antioxidants.

Key words: total phenolic content, flavonoids, reactive oxygen species, free radicals.

Oxidation processes are very important to living organisms. Oxygen, an element indispensable for life, can, under certain circumstances, adversely affect the human body. Most of the potentially harmful effects of oxygen are due to the formation of reactive oxygen species (ROS). The uncontrolled production of ROS and the unbalanced mechanism of antioxidant protection result in the one set of many diseases and accelerate ageing [10]. ROS are a class of highly reactive molecules formed during aerobic life in living organisms and include superoxide anions (O_2•-), hydroxyl radicals (OH•) and non free-radical species, such as H_2O_2 and singlet oxygen ($^1O_2$) [11, 13]. There is a balance between the generation of ROS and inactivation of ROS by the antioxidant system in the organisms. When there is imbalance between ROS and antioxidant defense mechanisms, ROS lead to oxidative modification in cellular membranes or intracellular molecules [2, 5, 12].

In addition, under pathological conditions or oxidative stress, ROS are overproduced and result in peroxidation of membrane lipids, leading to the accumulation of lipid peroxides; however, they are removed by antioxidant defense mechanisms. Antioxidants are considered as possible protective agents, reducing oxidative damage from ROS in the human and animal body and retarding the progress of many chronic diseases, as well as lipid peroxidation [11, 20; 21]. Antioxidants may be defined as compounds that inhibit or delay the oxidation of other molecules by inhibiting the initiation or propagation of oxidizing chain reactions [38]. Plant tissues synthesize a wide variety of phenolic compounds that can scavenge reactive oxygen species [3; 24-25; 29-31].

Nowadays, natural antioxidants have become a major area of scientific research [36]; therefore, the importance of searching for and exploiting natural antioxidants, especially those of plant origin, has increased greatly in recent years. In fact, a fundamental property important for life is the antioxidant activity and this property may give rise to anti-carcinogenicity, anti-mutagenicity, and anti-aging activity, among others [8; 22].

The main objectives of the present study were to assess the antioxidant potential of Bean (*Phaseolus vulgaris*), Bilberry (Vaccinium myrtillus) and Blessed Thistle (*Cnicus benedictus*) ethanolic extracts using *in vitro* assays, including DPPH• scavenging activity, superoxide anion scavenging activity, hydroxyl radical scavenging activity, hydrogen peroxide scavenging activity and nitric oxide scavenging activity.

MATERIALS AND METHODS

Preparation of ethanolic extracts

In this study there were used dried *seed* coats of Bean (*Phaseolus vulgaris*), dried leaves from Bilberry (Vaccinium myrtillus) and aerial parts of Blessed Thistle (*Cnicus benedictus*). The interest parts of plants were powdered and extracted with ethanol 60 % (1:10 ratio, w:v) for 3 hours at 60ºC. The homogenates obtained were filtered using filter paper Watman no. 1 and the filtrates were then centrifuged for 20 min at 5000 rpm and 5ºC. These crude extracts were used for further investigation for potential antioxidant properties.

Amount of total phenolic compounds

Total polyphenols from *Phaseolus vulgaris*, Vaccinium myrtillus *and Cnicus benedictus alcoholic extracts* were determined by Folin Ciocalteu's reagent [6]. From the stock solution of the extract, suitable quantity was taken into a 10 mL volumetric flask and properly diluted, then 0.2 mL Folin Ciocalteu reagent and 0.5 mL of 20 % (w/v) Na_2CO_3 solution were added, respectively. The solution was shaken, and then water was added to 10 mL. The reaction mixture was left for color development for 1 hour. After that, absorbance was measured at 725 nm using an UV-VIS Jasco spectrophotometer V670. The total phenols content was determined depending on the calibration curve and expressed as mg caffeic acid equivalent/g of dry plant material.

Determination of the amount of flavonoids

The total flavonoid concentration was measured using a colorimetric assay described by Jay et al. [18]. The method is based on the interaction of flavonoids from *ethanolic extracts* with $AlCl_3$ reagent, resulting a colored compound. Briefly, to 5 mL of plant extract (diluted 1:50, v:v, with 60% ethanol), 2.5 mL of $AlCl_3$ reagent were added and absorbances were recorded at 430 nm against blank (5 mL of analyzed solution + 2.5 mL of extracting solvent) using an UV-VIS Jasco spectrophotometer V670. The flavonoids contents were determined depending on the calibration curve of flavonoids standards and expressed as µg quercetin equivalent/g of dry plant material.

Phosphomolybdate method

Total antioxidant capacity was measured by the spectrophotometric method [19; 32]. 0.2 mL of the extract dissolved in water was combined with 1 mL of reagent solution (0.6 M sulphuric acid, 28 mM sodium phosphate and 4 mM ammonium molybdate). The tubes with reaction solution were capped and incubated in a water bath at 95ºC for 90 min. After cooling to room temperature, the absorbance of the aqueous solution of each was measured at 695 nm against blank using an UV-VIS Jasco spectrophotometer V670. Ascorbic acid was used as standard and the total antioxidant capacity of *Phaseolus vulgaris,* Vaccinium myrtillus and *Cnicus benedictus ethanolic extracts* was expressed as equivalents of ascorbic acid.

Determination of DPPH radical scavenging activity

It is a common method for the evaluation of free radical scavenging activity. The scavenging effect of antioxidants on DPPH radical is thought to be due to their hydrogen donating ability [2]. The hydrogen donating abilities of Bean (*Phaseolus vulgaris*), Bilberry (*Vaccinium myrtillus* L.) and Blessed Thistle ethanolic extracts (*Cnicus benedictus*) were measured from the bleaching of the purple-colored ethanol solution of 1,1-diphenyl-2-picrylhydrazyl (DPPH•) [4]. 100µL of diluted extracts in ethanol were added to 4 mL of 0.004 mM ethanolic solution of DPPH• (for blank we used 60% ethanol). After a 30 min. incubation period in dark at room temperature, the absorbance was read at 517 nm using an UV-VIS Jasco spectrophotometer V670. Inhibition of free radical by DPPH• in percent (I %) was calculated using the following formula:

$$\% \text{ Inhibition} = \frac{A_{blank} - A_{sample}}{A_{blank}} \times 100$$

Determination of superoxide anion scavenging activity

Superoxide anion scavenging activity of *Phaseolus vulgaris,* Vaccinium myrtillus and *Cnicus benedictus ethanolic extracts* was assayed as described by Liu and Ng [23], with slight modifications. Superoxide anions were generated in 3.0 mL of Tris-HCl buffer (16 mM, pH 8.0), which

contained 78 µM β – nicotinamide adenine dinucleotide (NADPH), 50 µM nitroblue tetrazolium (NBT), 10 µM phenazin methosulfate (PMS), and 1 mL test samples solution. The color reaction of superoxide anions and NBT was detected at 560 nm using an UV-VIS Jasco spectrophotometer V670. The inhibition ratio (%) was calculated using the following formula:

$$\% \text{ Inhibition} = \frac{A_{blank} - A_{sample}}{A_{blank}} \times 100$$

Determination of hydroxyl radical scavenging activity

Hydroxyl radicals were produced by incubating for 30 min at 37°C 40 µL of 500 µM $FeSO_4$, 40 µL of 20 mM H_2O_2, 120 µL of 20 mM deoxyribose, 400 µL of 0.1 M, pH 7.4 phosphate buffer and 100 µL sample (1:50, v:v) and 800 µL distillated water. After incubation, the reaction was stopped by addition of 500 µL of 2.8 % trichloroacetic acid (TCA) and 400 µL of 0.6 % thiobarbituric acid (TBA). The mixture was incubated in a boiling water bath for 20 min, cooled at room temperature and the absorbance was measured at 532 nm using an UV-VIS Jasco spectrophotometer V670 [13]. The inhibition ratio (%) was calculated using the following formula:

$$\% \text{ Inhibition} = \frac{A_{blank} - A_{sample}}{A_{blank}} \times 100$$

Determination of H_2O_2 scavenging activity

The ability of the *Phaseolus vulgaris,* Vaccinium myrtillus and *Cnicus benedictus ethanolic extracts* to scavenge hydrogen peroxide was determined according to the method of Ruch [35]. A solution of hydrogen peroxide (20 mM) was prepared in phosphate buffer (pH 7.4). The decrease of absorbance, in the presence and in the absence of the vegetal extracts was determined at 230 nm in a UV-VIS Jasco spectrophotometer V670 after ten minutes. The percentage of hydrogen peroxide scavenging was calculated using the following formula:

$$\% \text{ Inhibition} = \frac{A_{blank} - A_{sample}}{A_{blank}} \times 100$$

Determination of nitric oxide scavenging activity

The compound sodium nitroprusside (SNP) is known to decompose in aqueous solution at physiological pH (7.2), producing nitric oxide (NO). The scavenging effect of the *Phaseolus vulgaris,* Vaccinium myrtillus and *Cnicus benedictus ethanolic extracts* on nitric oxide was measured according to the method of Marcocci et al. (1994) [25]. 4 mL of extract solution were added in the test tubes to 1mL of sodium nitroprusside (SNP) solution (5 mM) and the tubes incubated at 29°C for 2 h. An aliquot (2 mL) of the incubation solution was removed and diluted with 1.2 mL Griess reagent. The absorbance of the chromophore was read at 550 nm after 10 minutes in an UV-VIS Jasco spectrophotometer V670. The percentage of nitric oxide scavenging was calculated using the following formula:

$$\% \text{ Inhibition} = \frac{A_{blank} - A_{sample}}{A_{blank}} \times 100$$

Data analysis

The results were espresed as mean values (± SD) of 3 determinations. The mean values and standard deviation were calculated with EXCEL program from Microsoft Office package.

RESULTS AND DISCUSSIONS

Evaluation of total phenols

Phenolic constituents are very important in plants because of their scavenging ability due to their hydroxyl groups [15]. A number of studies have focused on the biological activities of phenolic compounds, which are potential antioxidants and free radical scavengers [33]. The results for total amount of phenolic content obtained from Phaseolus vulgaris, Vaccinium myrtillus and Cnicus benedictus alcoholic extracts are presented in Table1. The content of total phenolics of the ethanolic extracts decreased in the order Vaccinium myrtillus > Cnicus benedictus > Phaseolus vulgaris (29.2 ± 4.93 mg cafeic acid equivalent, 7.83 ± 1.78 mg cafeic acid equivalent and 1.5 ± 0.36 mg cafeic acid equivalent, respectively).

Determination of flavonoids amount

Flavonoids are a class of low-molecular-weight phenolic compounds that are widely distributed in plants [14]. These compounds frequently serve as pigments in plants, but are also involved in many biological interactions. Flavonoids have been found to own potent antioxidant and free radical scavenging activities in vitro [9; 16; 17; 34]. In this study, flavonoids contents were determined depending on the calibration curves of flavonoids standards and expressed as quercetin equivalent. The total amount of flavonoids was 10.41 ± 2.67 µg quercetin equivalent for Phaseolus vulgaris, 14.98 ± 3.25 µg quercetin equivalent for Cnicus benedictus and 42.90 ± 4.80 µg quercetin equivalent for Vaccinium myrtillus alcoholic extracts (Table 1) .

Table 1- Total phenols and flavonoids contents of the of Phaseolus vulgaris, Cnicus benedictus and Vaccinium myrtillus ethanolic extracts

Phenolics	Total polyphenols [a]	Flavonoids [b]
Phaseolus vulgaris	1.5 ± 0.36	10.41 ± 2.67
Cnicus benedictus	7.83 ± 1.78	14.98 ± 3.25
Vaccinium myrtillus	29.2 ± 4.93	42.90 ± 4.80

[a]Expressed as mg caffeic acid equivalent.
[b]Expressed as µg quercetin equivalent.

Phosphomolybdate method

The phosphomolybdate method is quantitative, based on the reduction of Mo (VI) to Mo (V), as described by Jayaprakasha et al. [19]. The results are expressed as µg ascorbic acid equivalents. Among the extracts tested, the ethanolic extracts contained 88.57 ± 6.04 µg ascorbic acid equivalent/g dried plant for *Phaseolus vulgaris,* 127.11 ± 8.12 µg ascorbic acid equivalent/g dried plant for *Cnicus benedictus* and 397.56 ± 10.12 µg ascorbic acid equivalent/g dried plant for Vaccinium myrtillus *(Figure 1)*.

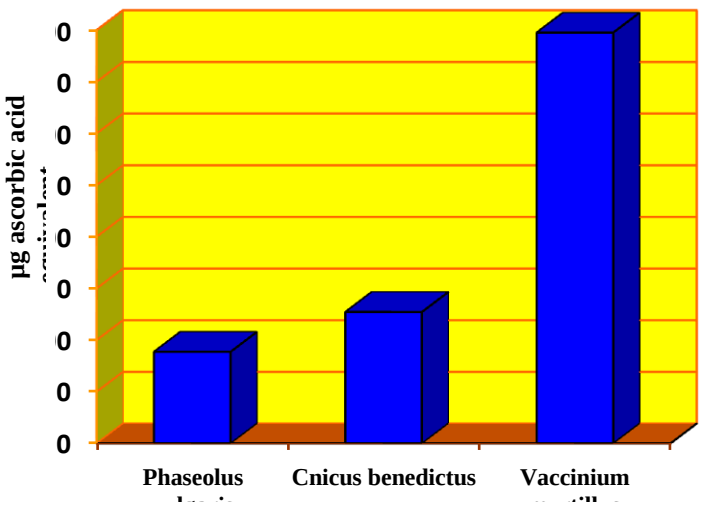

Fig. 1. The reduction of Mo (VI) to Mo (V) by alcoholic extract of plants

Inhibition of DPPH radical

DPPH free radical is reduced to the corresponding hydrazine when it reacts with hydrogen donors [7]. Free radicals are known to be a major factor in biological damages, and DPPH• has been used to evaluate the free radical scavenging activity of natural antioxidants [39]. The reduction of DPPH radical is determined by the decrease in its absorbance at 517 nm, induced by antioxidants. The ethanolic extract of Vaccinium myrtillus exhibited a significant inhibition of DPPH• activity (76.68 ± 6.13 %), followed by Cnicus benedictus (11.94 ± 1.46 %) and Phaseolus vulgaris (5.67 ± 0.87 %) ethanolic extracts (Table 2).

Inhibition of superoxide anion

Superoxide anion is an oxygen-centered radical with selective reactivity. This species is produced by a number of enzyme systems in auto-oxidation reactions and by nonenzymatic electron transfers that univalently reduce molecular oxygen. It can also reduce certain iron complexes such as cytochrome C [13]. Superoxide anion has been implicated in several physiopathological processes, due to its transformation into more reactive species such as hydroxyl radical that initiate lipid peroxidation [1]. The generation of superoxide anions was markedly inhibited by Vaccinium myrtillus ethanolic extracts (63.33 ± 5.95 %). The other two extracts exhibited comparable superoxide anion scavenging activity (21.11 ± 3.21 % for Cnicus benedictus extract and 11.11 ± 1.78 % for Phaseolus vulgaris extract) (Table 2).

Inhibition of hydroxyl radical

Hydroxyl radicals are the major active species, causing lipid oxidation and enormous biological damages [1; 13]. The deoxyribose method is a simple assay to determine the rate constants for reactions of hydroxyl radicals [26]. Hydroxyl radicals were formed in free solution and were detected by their ability to degrade 2-deoxy-2-ribose in to fragments that on heating with TBA at low pH form a pink chromogen [1; 13]. Any hydroxyl radical scavenger added to the reaction would compete with deoxyribose for the availability of hydroxyl radicals, those reducing the amount of MDA formation. Table 2 shows the comparison of the hydroxyl radicals scavenging activity of Phaseolus vulgaris extract with Cnicus benedictus and Vaccinium myrtillus *alcoholic extracts*. The results for Vaccinium myrtillus extracts were 32.08 ± 4.98 %, higher than Phaseolus vulgaris extract (4.72 ± 1.07 %) and Cnicus benedictus extract (22.64 ± 2.48 %) (Table 2).

Table 2 - Free radical scavenging activity of Vaccinium myrtillus, Cnicus benedictus and Phaseolus vulgaris ethanolic extracts

Free radical[a]	*Phaseolus vulgaris*	*Cnicus benedictus*	**Vaccinium myrtillus**
DPPH radical	5.67 ± 0.87	11.94 ± 1.46	76.68 ± 6.13
Superoxide anion	11.11 ± 1.78	21.11 ± 3.21	63.33 ± 5.95
Hydroxyl radical	4.72 ± 1.07	22.64 ± 2.48	32.08 ± 4.98
Hydrogen peroxide	0.21 ± 0.08	0.74 ± 0.12	1.73 ± 0.47
Nitric oxide	45.10 ± 4.87	38.73± 4.03	43.14 ± 2.79

[a] *The scavenging capacities on DPPH radical, superoxide anion, hydroxyl radical, hydrogen peroxide and nitric oxide were expressed as % Inhibition.*

Inhibition of hydrogen peroxide

H_2O_2 is a weak oxidizing agent and it can inactivate a few enzymes directly, usually by oxidation of essential thiol (-SH) groups. Hydrogen peroxide can cross cell membranes rapidly, once

inside the cell, H_2O_2 can probably react with Fe^{2+}, and possibly Cu^{2+} ions to form hydroxyl radical and this may be the origin of many of its toxic effects [27]. The scavenging ability of hydrogen peroxide by Phaseolus vulgaris, Cnicus benedictus and Vaccinium myrtillus *alcoholic extracts* is relevant to its alleged anticarcinogenic properties and a decrease in the risk cardiovascular diseases [39]. Vaccinium myrtillus extracts exhibited 1.73 ± 0.47 % scavenging activity for hydrogen peroxide, comparing to 0.21 ± 0.08 % and 0.74 ± 0.12 % for Cnicus benedictus and Phaseolus vulgaris *alcoholic extracts* (Table 2).

Inhibition of nitric oxide

Nitric oxide (NO) is generated from amino acid L-arginine by vascular endothelial cells, phagocytes and certain cells in the brain [28]. Nitric oxide exhibits numerous physiological properties and it is also implicated in several pathological states [28]. It is an important second messenger, acts as a neurotransmitter and plays an important role in the defense against pathogens as well as in the control of blood pressure. NO• is produced in various cells including neurons, endothelial cells and neutrophils by three isoforms of NO synthase enzyme (encoded by a unique gene), from nitrogen of the guanidine group of l-arginine and from molecular oxygen [37]. The interaction of NO• with other radicals leads to the formation of more hazardous radicals such as peroxynitrite anion and hydroxyl radical. As shown in Table 2, these three species showed inhibition of NO• production, as it follows: Phaseolus vulgaris 45.10 ± 4.87 %, Cnicus benedictus 38.73± 4.03 % and Vaccinium myrtillus 43.14 ± 2.79 % (Table 2).

CONCLUSIONS

1. *Phaseolus vulgaris,* Vaccinium myrtillus and *Cnicus benedictus* alcoholic extracts have important phenols and flavonoids contents.
2. The extracts tested by phosphomolybdate method showed antioxidant activity by reducing *Mo (VI)* to *Mo (V).*
3. Bean (*Phaseolus vulgaris*), Bilberry (Vaccinium myrtillus) and Blessed Thistle (*Cnicus benedictus*) ethanolic extracts manifested scavenging activity against DPPH•, superoxide anion, hydroxyl radical, hydrogen peroxide and nitric oxide.

REFERENCES

1. Aruoma, O.I. Kaur, H. Halliwell B. - Oxygen free radicals and human diseases. J. The Royal Soc. Health. 111: 172-77, 1991.
2. Baumann J., Wurn G., Bruchlausen F.V. - Prostaglandin synthetase inhibiting O2 radical scavenging properties of some flavonoids and related phenolic compounds. Deutsche Pharmakologische Gesellschaft Abstracts of the 20th spring meeting, Naunyn–Schmiedebergs Abstract No: R27 cited in Arch Pharmacol 307: R1 –R77, 1979.
3. Bondent, V., Brand-Williams, W. and Bereset, C. - Kinetics and mechanism of antioxidant activity using the DPPH free radical methods. Lebensmittel Wissenschaft and Technologie 30: 609-615, 1997
4. Burits M. and Bucar F. - Antioxidant activity of Nigella sativa essential oil. Phytother Res 14: 323–328, 2000.
5. Buyukokuroglu ME, Gulcin I, Oktay M and Kufrevioglu OI - In vitro antioxidant activity of Dantrolene sodium. Phrmacol. Res. 46, 491-494, 2001.
6. Conrad Astill, Mark R. Birch, Clive Dacombe, Philip G.Humphrey, Philip T. Martin - Factors affecting the caffeine and polyphenol contents of black and green tea infustions, Journal of Argicutual and Food Chemistry, 49, 5340 – 5347, 2001.
7. Contreras – Guzman, E. and Strong III, C.F. - Determination of Tocopherols in Grain Products, and Commercial Oils, with Slight Saponification, and by a New Reaction with Cupric Ion. Food Chem.; 30, 1109 – 1112, 1982
8. Cook NC, Samman, S - Flavonoids- chemistry, metabolism, cardioprotective effects, and dietary sources. Nutritional Biochemistry, 7: 66- 76, 1996.
9. Dwyer, P.W.&Peterson, J.E.. - Evaluation of a low head oxygenator at Giant Spring State Fish Hatchery, Progressive Fish-Culturist, 55, 121-4, 1993.

10. Gulcin I, Oktay M, Kufrevloglu OI and Asian A - Determination of antioxidant activity of lichen Cetraia islandica (l), Ach. J. Ethanopharmacol. 79, 325-329, 2002.
11. Gulcin I, Buyukokuroglu ME, Oktay M and Kufrevioglu OI - Antioxidant and analgesic activities of turpentine of Pinus nigra Arn. subsp. pallsiana (Lamb) Holmboe. J. Ethanopharmacol. 86, 51-58., 2003.
12. Gulcin I, Sat IG, Beydemi S, Kufrevioglu OI. - Evaluation of the in vitro antioxidant properties of extracts of Broccoli (Brassica oleraceal). Indian J. Food Sci. 16: 17-30, 2004.
13. Halliwell B., Gutteridge J.M.C., Aruoma O.I.. - The deoxyribose method: a simple 'test tube' assay for determination of rate constants for reactions of hydroxyl radicals. Annals Biochem. 165: 215-19, 1987.
14. Harborne JB, Williams CA. - Advances in flavonoid research since 1992. Phytochemistry 55: 481-504, 2000.
15. Hatano, T., Takagi, M., Ito H. & Yoshida T. - Phenolic constituents of liquorice. VII. A new chalcone with a potent radical scavenging activity and accompanying phenolics from liquorice. Chem. Pharm. Bull. 45: 1485–1492, 1997.
16. Hertog, M.G.L., Hollman,P.C.H., Katan,M.B. and Kromhout,D.. - Intake of potentially anticarciogenetic flavonoids and their determinants in adults in The Netherlands. Nutr. Cancer. 20, 21-29, 1993.
17. Hollman P.C.H., Hertog M.G.L., Kata M.B., – Analysis of health effects of flavonoids, Food. Chem., 57, 43 – 46, 1996.
18. Jay M., Gonnet J.F. - Premieres observations relatives a la variation dans l'expression du metabolisme flavonique chex le Phragmites australis, Phytochemistry, 14, 1605–1612, 1975.
19. JAYAPRAKASHA G.K. Jaganmohan L., RaoSakariah K.K.. - Antioxidant activities of flavidin in different in vitro model systems. Bioorgan Med Chem 12: 5141–46, 2004.
20. Kinsella J E, Frankel E, German B, Kanner J.. - Possible mechanisms for the protective role of antioxidants in wine and plant foods. Food Technol. 47, 85-89, 1993.
21. Lai L S, Chou S T, Chao W W. - Studies on the antioxidative activities of Hsian-tsao (Mesona
22. procumbens Hemsl) leaf gum. J. Agric. Food Chem. 49, 963-968, 2001.
23. Liyana-Pathirana, M.C., F. Shahidi - Antioxidant and free radical scavenging activities of whole wheat and milling fractions. Food Chem., 101:1151-1157, 2007.
24. Liu F, Ng TB. - Antioxidative activity of natural products from plants. 2000, Life Sci 66: 725-735.
25. Löliger, L. - The use of antioxidants in foods, Free Radicals and Food Additives, 121-150, 1991.
26. Marcocci I, Marguire J, Droy – Lefaiz MT, Packer L. - The nitric oxide scavenging properties Ginkgo biloba extract. Biochemical and biophysical Research communication. 201: 748-755.
27. Milic, B. Djilas S.M., Canadanovic-Brunet J.M.. - Antioxidative activity of phenolic compounds on the metal ino break down of lipid peroxidation system. Food Chem. 61: 443-47, 1998.
28. Miller, E. K., Li, L., and Desimone, R.. - Activity of neurons in anterior inferior temporal cortex during a short-term memory task. J. Neuroscience, 13:1460—1478, 1993.
29. Moncada, S., Palmer, R. M. J., Higgs E. A. - Nitric oxide: physiology, pathophysiology, and pharmacology. Pharmacol. Rev. 43(2): 109-141, 1991.
30. Papuc Camelia, V. Nicorescu, Delia Carmen Crivineanu, G. Goran - Phytochemical constituents and free radicals scavenging activity of extracts from sea buckthorn fruits (Hippophae rhamnoides). Acta Horticulturae, 806(1), pp. 187-192, 2009 [BDI]
31. Papuc Camelia, Diaconescu Cristiana, Nicorescu V., Crivineanu Carmen - Antioxidant activity of polyphenols from sea buckthorn fruits (Hippophae rhamnoides). Rev. Chim. (Bucuresti), 59, pp. 392-394, 2008.
32. Papuc Camelia, Cristiana Diaconescu, Nicorescu V., Carmen Crivineanu - Antioxidant properties of aromatic plant alcoholic extracts. Roumanian Biotechological Letters, 12(6), pp. 3533-3537, 2007.
33. Preito P, Pinedo M, Aguilar M. - Spectrophotometric quantification of antioxidant capacity through the formation of the phosphomolybdenum complex: specific application to the determination of vitamin E. Anal. Biochem.; 269:337-341, 1999.
34. Rice-Evans, C.A., Sampson, J., Bramley, P.M., Holloway, D.E. - Why do we expect carotenoids to be antioxidants in vivo?, Free Rad. Res. 26, 381±398, 1997.
35. Ross JA, Kasum CM - Dietary flavonoids: bioavailability, metabolic effects and safety., Annu Rev Nutr 22: 19–34, 2002.
36. Ruch R. J., Cheng S. J., Klaunig J. E. - Cooperative effects of v-myc and c-Ha-ras oncogenes on gap junctional intercellular communication and tumorigenicity in rat liver epithelial cells, Carcinogenesis, 10, 1003—1008, 1989.
37. Sanchez-Moreno, C., Larrauri, J.A., Saura-Calixto, F. - A procedure to measure the antiradical efficiency of polyphenols., J. Sci. Food Agric. 76, 270–276, 1998.
38. Sessa WC, Harrison JK, Barber CM, Zeng D, Durieux ME, D'Angelo DD, Lynch KR, Peach MJ - Molecular cloning and expression of a cDNA encoding endothelial cell nitric oxide synthase. J Biol Chan; 267:15274-15276, 1992.
39. Velioglu YS, Mazza G, Gao L, Oomah BD. - Antioxidant activity and total phenolics in selected fruits, vegetables, and grain products. J. Agric. Food Chem. 46 (24): 4113-4117, 1998.
40. Zhu, P., Raeder, J., Bhattacharjee, A., Germaschewski, K., and Hegna, C. C. - Initiation of Ballooning Instability by Reconnection in Near-Earth Plasma Sheet: Analysis of a THEMIS Event, in: Eos Trans. AGU, 89(23), Jt. Assem. Suppl., abstract, SM 43C- 03, 2008a.

ROLE OF BMP-4 IN MOUSE EMBRYONIC STEM CELLS DIFFERENTIATION

PALL EMOKE [1], GROZA I. [1], SORIŢĂU OLGA [3],CENARIU M. [1], DARIA GROZA [3], TOMULOASA C.

[1] University of Agricultural Science and Veterinary Medicine, Cluj-Napoca

[2] Prof.dr.Ioan Chiricuţă" Oncological Institute, Cluj-Napoca

[3] „Iuliu Haţieganu" University of Medicine and Pharmacy, Cluj-Napoca

pallemoke@gmail.com

Embryonic stem (ES) cells, derived from blastocyst-stage of early mammalian embryos, have the potential to differentiate into derivatives of all three embryonic germ layers. Here we reported the first evidence that murine pluripotent ES cells could be induced to differentiate into cardiomyocytes by BMP-4 (Bone Morphogenetic Protein - 4) in vitro.

Cardiac differentiation of the mouse ESCs was initiated by embryoid bodies (EBs) formation in hanging drops, transfer of EBs to the suspension culture and then plating onto gelatin-coated tissue culture plates. BMP-4 was added to culture medium throughout the suspension period. Cultures were observed daily with an inverted microscope for the appearance of contracting clusters. At the early, intermediate and terminal stages of differentiation, the choronotropic responses of cardiomyocytes to cardioactive drugs were assessed, and the cardiomyocytes immunostained for titin, smooth muscle actin, β III tubulin and Oct 4. Total RNA extracted from contracting EBs of early and terminal stages of differentiation were examined for α-MHC (myosin heavy chain), β-MHC, ANF (atrial natriuretic factor) expression. The BMP-4 treatment resulted in a decrease in the percent of beating EBs and the percent of developing cardiomyocytes/EBs. As a whole, the chronotropic responses of beating cardiac clusters to cardioactive drugs in control group were better than BMP-4 treated group.

Key words: embryonic stem cells, differentiation, growth factors, cardiomyocyte

Mouse embryonic stem (ESCs) cells are pluripotent cells derived from the inner cell mass (ICM) of blastocyst-stage embryos (6,7). Their importance to modern biology and medicine derives from two unique characteristics that distinguish them from all other organ-specific stem cells identified to date. First, they can be maintained and expanded as pure populations of undifferentiated cells for extended periods of time, possibly indefinitely, in culture (8,9).

The ICM cells proliferate indefinitely in vivo in an undifferentiated state, before becoming progressively committed to give rise to specific cells (1,5).

Embryonic stem (ES) cells may represent an alternative source of functionally intact cardiomyocytes for the causal treatment of cardiovascular diseases. However, this requires cardiac-specific differentiation of stem cells and the selection of pure lineages consisting of early embryonic cardiomyocytes(2,3,11). Therefore, an understanding of the basic mechanisms of heart development is essential for selective differentiation of embryonic stem cells into cardiac cells. Developmental fate of differentiation depends on the complex of growth factors, signaling molecules, and extracellular matrix proteins constituting the developmental niche in wich the cells exist (Masoumeh F.T.,et al. 2007). As known from in vivo studies, BMPs members of TGFβ superfamily have a notable value in cardiac induction. BMP-2and BMP-4 induce ventral mesoderm formation during embryogenesis (4,8,10). BMPs are members of the TGF-β growth factor superfamily that have been shown to play a pivotal role in most morphogenetic processes during development.

The present study was designed to evaluate the effect of BMP-4 on mouse stem cells derived cardiomyocyte.

MATERIALS AND METHODS

The mouse ESCs line CDE1 (Fig.1), obtained from inner cell mass of a CD1/EGFP strain mouse blastocysts in our laboratory, was used in the present study.

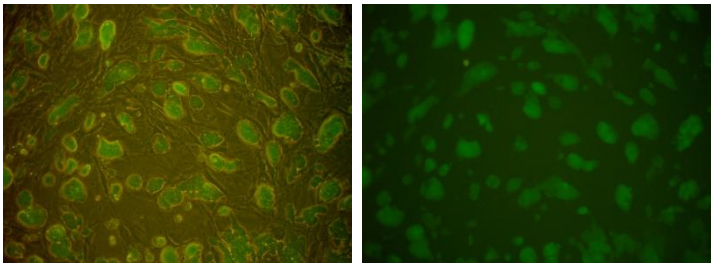

Figure no.1 – GFP positive CD1 cells on mouse embryonic fibroblast

CDE1 cells were kept on primary embryonic mouse fibroblast feeder layer, in DMEM/F12 1x (Gibco) supplemented with glutamax (Gibco,100x), 50 µg/ml streptomycin (Sigma), 50U/ml penicillin (Sigma), 50mM β-mercaptoethanol (ME)(SIGMA), 0.1mM non-essential amino acids (Gibco), 1000 units/ml of leukaemia inhibitory factor (Esgro) and 20% fetal calf serum (FCS) (HyClone).

To induce differentiation, the EScs were dissociated from MEF and resuspended in differentiation medium (IMDM) (Gibco) medium supplemented with 0.6m/m% penicillin, 1m/m% streptomycin and 20v/v% FCS was employed. MTG (monothyoglycerol) 3 µl/ml was always freshly added to the differentiation medium. For hanging drop production $2x10^4$cells/ml containing cell-suspension was prepared in IMDM (Iscove Modified Eagle Medium) differentiation medium. After 2 days, the ESCs aggregates in hanging drops called embryoid bodies (EBs) (Fig.2) were transferred to suspension culture in 60-mm bacterial dishes for an additional 5 days after that the EBs were plated onto 0,1% gelatin- coated plates.

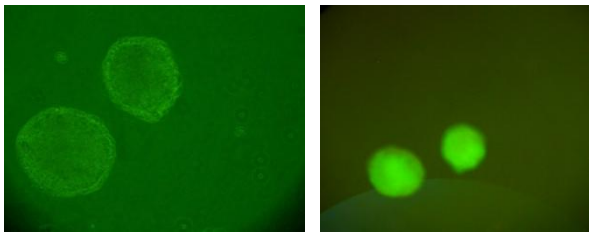

Figure no. 2 – GFP positive embryoid bodies from CDE1 cells

BMP-4 (Gibco), was added to culture medium at two final concentrations of 10, 15 ng/ml. With daily observation, the precent of beating EBs was determined up to 19 days after palting, in both control and BMP-4 treated groups. For evaluating the function of the EScs derived cardiomyocytes, the chronotropic effects of cardioactive drugs including isoprenaline, phenyleprine and carbacol, were assessed at three developmental stages, an early stage (7+3d), an intermediary stage (day 7+7d) and a terminal stage (7+14d). The contracting EBs were fixed using 4% paraformaldehyde for immunostaining. Antibodies used in this study included: SMA (smooth muscle actin) 1:50, titin as a cell-specific antigen for cardiac and skeletal muscle, (*5*) betaIIItubulin for the neuronal differentiation (*2*), Oct-4 for the presence of the undifferentiated ES cells.

Total RNA from undifferentiated ESCs and contracting EBs of the early and late developmental stages was extracted usind phenol-clorpform method. 5µg of total RNA was transcribed into cDNa using oligo-dT, primers and reverse transcriptase (Fermentas). Primer sets for cardiac α-MHC, β-MHC

and ANF were used in the amplification reactions. The PCR products were size fractionated by 2% agarose gel electrophoresis.

RESULTS AND DISCUSSIONS

In both groups, the EBS with spontaneous contraction are readily identifiable within 2 to 4 days after plating. The spontaneous beating frequency in the cardiomyocytes of experimental group was also lower (25,43-42,35%) than control group (69,77%) during the culture of the EBs, however, the differences between the two groups was only significant on day 1 after plating (Graphic no.1). The presence of cardiomyocytes in the beating EB outgrowths in the control and experimental groups were also confirmed by immunocytochemistry (Fig.3).

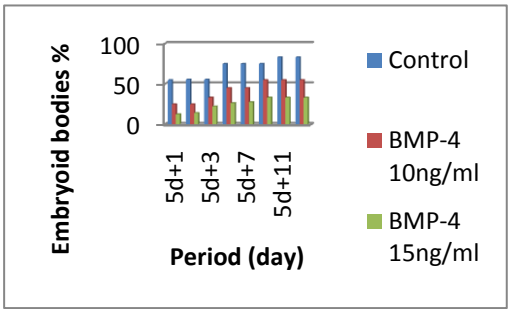

Graphic no.1. - Percentage of embryoid bodies (EBs) with spontaneously contracting areas

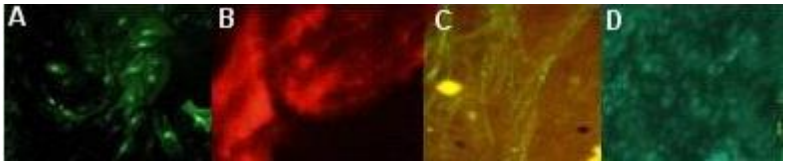

Figure no.3. - Immunohistochemistry highlighting A: actin-, B: titin-, βIII tubulin-, Oct-4 - positive colonies

The genes expression study in both control and BMP-4 treated groups showed the expression of α-MHC, β-MHC, ANF, at early and terminal stages of differentiation (Fig.4).

Figure no. 4 - α, β MHC and ANF genes expresions. Lane1: EB –control, 2: EB +BMP-4 10ng/ml, 3: EB +BMP-4 15 ng/ml, S – Gene Ruller 1kb DNA Ladder

Contracting clusters in both control and BMP-4 treatment groups showed positive or negative chronotropic responses to all administrated drugs, from the early stage (day 7 + 3) of differentiation (Grafic no.2).

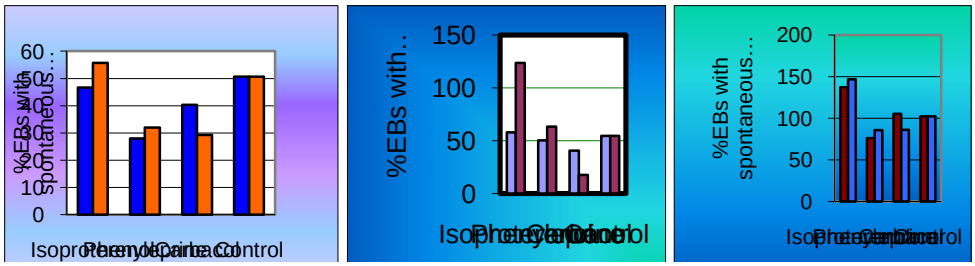

Graphic no. 2. - Study of ESC-CMs at different stages of development for pharmacological response to various drugs

The increase in beating frequency by β1-adrenoceptor agonist, Isoprenalyne was alike in both control and experimental groups. The rate of beating was, subsequently, monitored. Significant positive chronotropic effects on the cardiomyocytes were observed after the application of isoprenaline from an early stage in both groups. At the early and intermediate stages, the increase in beating frequency of the experimental group was more than that of the control group, the difference being significant ($p<0.05$). However, the response to this drug was similar at the late stage. Phenylephrine enhanced the rate of beating frequency at all the developmental stages in both groups. The response to this drug was the same between both groups at all the developmental stages. The cardiomyocytes of the both control and BMP-4 treated groups showed a positive staining for titin, actin, betaIIItubulin, and Oct4.

CONCLUSIONS

1. In conclusion, the results demonstrate that BMP-4 treatment in suspension period of EB culture system had an inhibitory effect on cardiomyocyte differentiation from ESCs. BMP-4 treatment decreased the total percent of contracting EBs and reduced the percent of cardiomyocytes per EBs.
2. Our results demonstrated that CD1 mouse ESCs treated with or without BMP-4 could effectively differentiate into functional cardiomyocytes. This conclusion is based on the contractility of the differentiated cultures, appropriate response of these differentiated cells to cardioactive drugs, specific expression of multiple cardiac associated and molecular markers by the differentiated cells.

REFERENCES

1. Behfar A., Zingman L.V., Hodgson D.M.., Stem cell differentiation requires a paracrine pathway in the heart, FASEB J 16 (2002), pp. 1558–1566;
2. Bouhon A.I., Kato H., Sidharthen C., Allen N.D., Neural differentiation of mouse embryonic cells in chemically defined medium, 2005, Brain Research Bulletin 68:62-75;
3. Czyz D., Wobus A.M., Embryonic stem cell differentiation: the role of extracellular factors, Differentiation 68 ,2001, pp. 167–174;
4. Heschler J., Fleischmann B.K., LentinS., Maltsen V.A., Rotwedel J., Wobus A.M., Addicks K. Embryonic stem cells: a model to study structural and functional properties in cardiomyogenesis,1997, Cardiovascular Reserch, 36:149-162;
5. Jiwang Zhang, Linheng Li, BMP signaling and stem cell regulation, 2005, Developmental Biology 284, 1 – 11;
6. Martin G.R., 1981, Isolation of a Pluripotent Cell Line from Early Mouse Embryos Cultured in Medium Conditioned by Teratocarcinoma Stem Cells, Proc.Natl., Acad.Sci.USA, Vol 78. 12/7634-7638;
7. Nagy A., Rossant J., Nagy R., Abramow-Newerly W., Roder, J. Derivation of completely cell culture-derived mice from early-passage embryonic stem cells,1993, Proc. Natl. Acad. Sci. USA 90:8424-8428.
8. Schlange T., B. Andree, H. Arnold, T. Brand, BMP2 is required for early heart development during a distinct time period, Mech Dev 91 (2000), pp. 259–270.
9. Schuldiner M., Yanuka O., Itskoviz-Eldor J., Melton D.A.,N. Benvenisty, Effects of eight growth factors on the differentiation of cells derived from human embryonic stem cells, PNAS 97, 2000, pp. 11307–11312;
10. Wobus A.M.,Holzahausen H., Jakel P., Schoneich I. 1984: Characterization of a pluripotent stem cell line derived from a mouse embryo, Exp. Cell. Res. 152:212-219.
11. Wobus, A.M., Kenneth R.B., Prospects for developmental biology and cell terapy, 2005, Physiol Rev. Bethseda 85:635-678;

SURSELE DE INERVAŢIE ŞI ARHITECTONICA SISTEMULUI NERVOS AL PERIOSTULUI OASELOR ACROPODIULUI TORACIC LA BOVINE

SOURCES OF INNERVATION AND ARHITECTURAL NERVOUS SYSTEM OF THE PERIOSTEUM OF THE TORACIC ACROPODIUM AT BOVINES

ENCIU V.
Universitatea Agrară de Stat din Moldova Chişinău
ceban-elena@ rambler.ru

The investigations were done on the periostal nervous system of the toracic acropodium at bovines, collected in butchery from 8 animals clinically healthy. Through macroscopic, macro-microscopic and microscopic researches was found that the periosteum of bones toracic acropodium presents a receiver for the termination in the form of free moustache, arborizations, balls or neuroplasmatic plates. The capsulate forms of receptors are of the type of corpuscles Vater-Pacini, Golgi-Mazzoni and Krause formations. Encapsulate and capsulate nervous formations are grouped in receptors areas becoming an important source of afferent innervations that transmits the information related to the periosteum by higher nervous formations. The topography of receptors areas for each bone is specific.

Key words: toracic acropodium at bovines**,** periostal nervous sistem, acapsulate receptors, capsulate receptors, afferent inervation, receptors zones (aries).

Elucidarea proceselor legate de regenerarea ţesutului osos (E. Pancov, N. Deduh*,* 1992), de trofica oaselor şi ţesuturilor moi ale acropodiilor la bovine(B. Simenaci, 1992), sunt legate indispensabil de cunoaşterea precisă a surselor şi legităţilor de inervaţie, diversităţii terminaţiunilor nervoase şi a zonelor receptorii ale periostului oaselor acropodiilor (V. Andrieş, 1996; V. Enciu, 1998) . Rezultatele cercetărilor fundamentale sunt necesare chirurgilor şi experimentatorilor în cazuri de intervenţii chirurgicale, blocaje şi acupunctură (V. Lukianovski*,* 1985; V. Borisevici, I Povajenko*,* 1987*;* V. Steţula, 1992; C. Watson*,* 1999; V. Enciu, 1997-2003). Literatura de specialitate (V. Coţofan et al., 2000; I. Popovici, A. Damian, 2002; C. Cotea, 2003; A. Muste, 2003, Gh. Donica, Maria Moldovanova, 2004) pune la dispoziţia cercetătorilor foarte puţină informaţie cu privire la structura şi arhitectonica sistemului nervos al periostului oaselor acropodiului toracic şi la caracterul reacţiei terminaţiunilor nervoase în afecţiunile acropodiale .

MATERIAL ŞI METODĂ

Investigaţiile s-au efectuat asupra surselor de inervaţie şi a sistemului nervos periostal al acropodiului toracic la bovine. Materialul a fost colectat la SA „Carmez” din Chişinău, de la 8 animale sănătoase clinic de vârstă şi sex diferit. Sursele de inervaţie ale periostului s-au studiat prin metoda clasică de disecţie a nervilor până la ramificaţiile vizibile. La nivelul macro-microscopic de cercetare , nervii au fost preparaţi sub controlul lupei binoculare MBC-9 după colorarea totală a periostului cu reactivul Shiff. Terminaţiunile nervoase au fost studiate prin metoda impregnării argentice după E. Rasscazova şi diferenţiate conform clasificaţiei elaborate de B.I. Lavrentiev.

REZULTATE ŞI DISCUŢII

Cercetările macroscopice şi macro-microscopice ne-au permis să precizăm sursele de inervaţie ale periostului oaselor acropodiului toracic. Astfel, drept surse de inervaţie pentru feţele dorsală şi dorsolaterală ale articulaţiilor metacarpofalangiene şi interfalangiene, în afară de nervul median mai

servesc ramura superficială a nervului radial şi ramura dorsală a nervului ulnar. Pe lângă acestea articulaţiile mai beneficiază şi de ramuri de la nervul median, care pătrund în capsulă din partea ei palmară, mai aproape de una dintre marginile radială sau ulnară; în felul acesta, aici apare o zonă de interferenţă, unde se suprapun ariile de distribuţie ale nervilor median şi radial.

Ramura profundă a nervului ulnar emite şi ea trunchiuleţe destul de pronunţate pentru articulaţiile metacarpo-falangiene, care pătrund în special în regiunea palmară a capsulelor articulare şi în porţiunea respectivă a oaselor metacarpiene. De cele mai multe ori de la sursele menţionate pornesc câte 3-4 ramuri pentru fiecare articulaţie (fig.1)

Două dintre ele pătrund prin marginea proximă a feţei dorsale a capsulei şi se prezintă ca nervi osteo-articulari. O ramură intră în capsulă prin părţile ei laterale, după ce se orientează în sens transversal, lansând în grosimea acesteia numeroase ramurile subţiri, care se răspândesc în regiunea dorsală a capsulei, constituind astfel nervi pur articulari. Ramura rămasă se desprinde la nivelul treimii proxime a falangelor I, penetrează ligamentul capsular şi intră în marginea distală a capsulei la nivelul fixaţiei ei de os .

Capsulele articulaţiilor interfalangiene (ale degetelor III şi IV) sunt inervate de nervii digitali, proveniţi în special din nervul median şi ramura superficială a nervului ulnar. Ramurile lor pătrund prin marginea proximă a feţei palmare şi axiale a capsulelor articulare interfalangiene.

Elementele nervoase intraorganice ale formaţiunilor capsulo-ligamentare ale articulaţiilor acropodiale la bovine includ un număr considerabil de trunchiuleţe nervoase de grosime diferită, conţinând fibre mielinice şi amielinice. O parte din ele însoţeşte vasele sanguine, distribuindu-se în conformitate cu ramificaţiile acestora, alta parte are un traiect propriu (fig.2) .

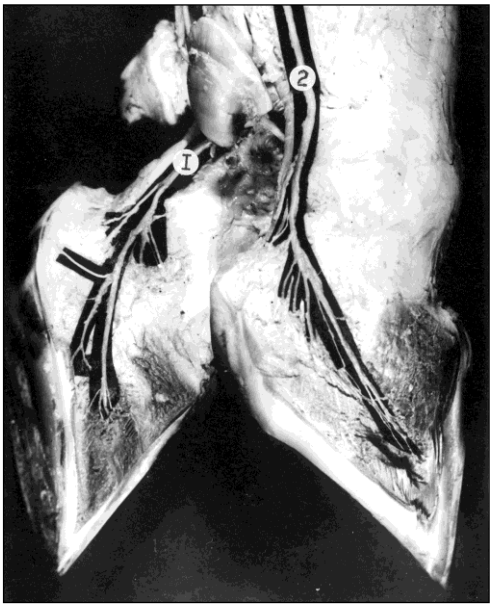

Fig. 1. Nervii acropodiali ai membrului thoracic la bovine
(Disecţia realizată după metoda V. Vorobiov; Tăuraş – 1 lună)

Fig. 2. Caracteristica plexurilor nervoase în periostul falangei II, faţa abaxială
(preparat total colorat cu reactivul Shiff. Vacă – 3 ani X32)

Cercetările microscopice ne-au permis să constatăm, că periostul oaselor acropodiului toracic prezintă un aparat receptor destul de dens, reprezentat de terminaţiuni nervoase libere şi capsulate. Terminaţiunile nervoase libere în forma de fibre în continuă subţiere, cu aspect de mustecioare s-au arborizaţii, sunt distribuite uniform în periostul feţelor dorsală şi palmară ale oaselor acropodiului. Cea mai înaltă concentraţie a formaţiunilor receptoare s-a depistat în periostul epifizelor, în locurile de inserţie a capsulelor, ligamentelor şi tendoanelor musculare. În periostul feţei dorsale ale oaselor degetelor , dea lungul inserţiei capsulelor articulare se află implantate terminaţiuni nervoase sub formă de arborizaţii de diferită configuraţie (fig.3).

Se întâlnesc exemplare complexe cu aspect de structuri stufoase, terminalele cărora se aseamănă cu ghemuri, reţele mici, dense sau plăcuţe neuroplasmatice. În cele mai dese cazuri ele sunt formate de o singură fibră mielinică, care treptat îşi pierde membrana mielinică, se divide succesiv, dihotomic în ramuri, care subţiindu-se formează structuri terminale pe vasele sanguine satelite sau se pierd în substratul fibro-elastic profund al periostului . Formele de receptori capsulaţi întâlniţi în periostul oaselor acropodiului toracic sunt de tipul corpusculilor Vater-Pacini, Golgi-Mazzoni şi formaţiunile Krause, care de obicei sunt dispuşi între fibrele stratului adventicial periostal. Receptorii pot fi depistaţi la limita dintre straturile adventicial şi fibroelastic, având o prezenţă solitară sau aglomeraţi câte 2-5. Mai frecvent pot fi depistaţi în locurile de inserţie a muşchilor, fasciilor, ligamentelor şi capsulelor articulare, unde ei sunt aşezaţi de-a lungul traiectului vaselor şi trunchiurilor nervoase, în interstiţiul conjunctiv la locurile de ramificare a lor. Deseori reţeaua capilară se împleteşte în jurul terminaţiunilor capsulate (fig. 4).

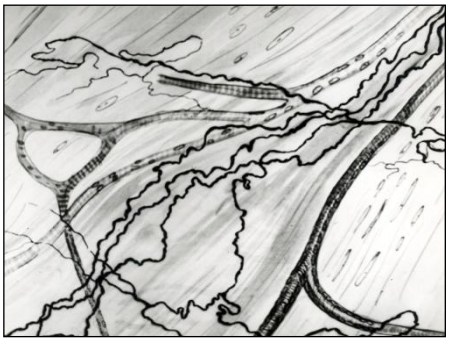

Fig. 3 Terminaţiuni nervoase libere în formă de arborizaţii (Falanga 2, faţa dorsală) Tăuraş, 1,5 ani. Impregnaţie argentică, E. Rasscazova, X400

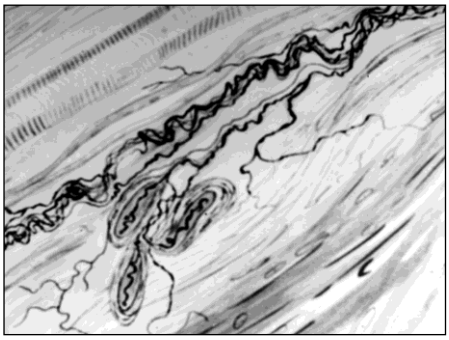

Fig. 4. Corpusculi Vater-Pacini în stratul advincial al periostului (Falanga 3, faţa axilară). Vacă, 8 ani. Impregnaţie argentică, E. Rasscazova X 70.

Formaţiunile nervoase receptoare acapsulate şi capsulate grupându-se în zone receptorii multiple devin o sursă importantă de inervaţie aferentă ce transmite informaţia de la periost către formaţiunile nervoase superioare. Topografia zonelor receptorii pentru fiecare os este specifică . Fiind dispuse, în mare măsură, în locurile de inserţie a tendoanelor, ligamentelor şi capsulelor articulare, aceste zone posibil recepţionează gradul de întindere aplicat stratului osos, preîntâmpinând suprasolicitarea oaselor, asigurând astfel o bună funcţionare a articulaţiilor şi autopodiului în întregime. O concentraţie ridicată a terminaţiunilor nervoase se observă în regiunea cartilajelor de creştere a oaselor, dea lungul vaselor şi trunchiurilor nervoase, în jurul orificiilor de nutriţie. În asemenea zone se înregistrează o densitate mărită a patului vascular. Terminaţiunile nervoase libere se implantează în pereţii vasculari. Nu este exclus că o parte din terminaţiunile ce

formează zonele receptorii ale periostului acropodiului au funcția de proprioreceptori ai sistemului muscular.

CONCLUZII.

1. Analiza rezultatelor obținute demonstrează că distribuția şi corelația numerică a terminațiunilor nervoase acapsulate şi capsulate din periostul oaselor acropodiului toracic este determinată de aspectele structurale şi funcționale ale țesuturilor moi regionale.
2. Terminațiunile nervoase puse în evidență sunt libere cu aspect arborizat, stufos sau de plăcuțe neuroplasmatice şi capsulate reprezentate de corpusculii Vater-Pacini, Golgi-Mazzoni şi formațiunile Krause.
3. Cea mai înaltă concentrație a terminațiunilor nervoase de diferită structură s-a relevat în locurile de inserție a capsulelor şi ligamentelor articulare, fasciilor, tendoanelor musculare. Aceste zone pot fi definite ca zone receptorii.

BIBLIOGRAFIA

1. Andrieş, v. – Innervația sustavov nijnej konecnosti. – Tiraspol: „Mako”, 1996. – 140p.
2. Borisevici, v., Povajenco.i. – Bolezni konecnostei jivotnâh. Izdatelistvo „Urojai”. Kiev,1987. - 304p.
3.Coțofan, v. et. al. – Anatomia animalelor domestice. Vol. III, Ed.Orizonturi universitare, Timişoara, 2000. – 498 p.
4.Enciu, v. Arhitectonica sistemului nervos periostal al autopodiului toracal la bovine. – Al VII-lea Congres Național de Medicină Veterinară, 21-24 octombrie, 1997, Voineasa-România, p. 66.
5.Enciu, V. - Dezvoltarea ontogenetică a surselor de inervație a periostului autopodiului toracic la bovine – Lucrări ştiințifice UASM, Volumul VI, Chişinău, 1998, p. 7-9.
6.Enciu, V. Inervația formațiunilor capsulo-ligamentare ale articulației carpiene la bovine – Lucrări ştiințifice. „25 ani de învățământ superior medical veterinar în R. Moldova”. Tipografia UASM, Chişinău, 1999, p. 12.
7.Enciu, V. Inervația şi vascularizația formațiunilor capsulo-ligamentare ale articulației jaretului la bovine – Lucrări ştiințifice. Univ. Agrară de Stat din Moldova, Vol. 7,Chişinău, 1999, p. 185-189.
8.Enciu V. Multifunction the main characteristic of periosteum receptors in bovines toracic autopodia – Revista Română de Medicină Veterinară.//Al VIII-lea Congres Național de Medicină Veterinară, 17-20 octombrie, Băile Felix, 2000, p. 46.
9.Lukianovski, V. Profilactica i lecenie zabolevanii copâteț u corov. Moskva – Rosselhozizdat, 1985, - 185p.
10.Muste A., Ortopedia animalelor mari. Ed. RISOPRINT, Cluj-Napoca, 2003. p. 205-286.
11.Pancov, E., Deduh, N. Neirogormonalinaia reguleația razvitia i vostanovitelina processov costnoi i hreachcevoi tkani – Vestnic Rossiiskoi AMN, 1992, № 5. p. 10-14.
12.Simenaci B.I. Nasledstvenno predraspolojenie zabolevania sustavov – Vestnic Rossiiskoi AMN, M., 1992, № 5. p. 14-17.
13.Stețula V.I. Sistemnoe predstavlenia o realinoi slojnosti organizații sustavov - Vestnic Rossiiskoi AMN, M., 1992, № 5. p. 7-10.
14.Watson, C. Lamenes in cattle. Lesions and diseases of the skin (Part. I) – U.K. Vet (january-february), 1999, 4. No. 1, p.51-60

EYELID SQUAMOUS CARCINOMA ASSOCIATED WITH DIFFUSE KERATIN GRANULOMA

GAL A.F [1]., MICLAUS V. [2], OANA L. [3], CATOI C., RUS V. [2], OBER C. [3], PESTEAN C. [3]
[1]Department of Pathology, Necropsy and Forensic Medicine
[2]Department of Histology
[3]Department of Surgery
Faculty of Veterinary Medicine Cluj-Napoca
AGAL_77_2001@yahoo.com.

This article describes in one cow a particular eyelid squamous cell carcinoma that was noted to have in some tumor areas or in the vicinity of the neoplasm a granulomatous inflammation to cornified cells and keratin. The inflammation was the result of a foreign-body response to fragments of degenerated malignant squamous cells, or could be a granulomatous inflammation to keratin from squamous carcinoma. There were visualized quite a lot of giant cells with several nuclei disposed toward cells periphery (Langhans-like giant cells); beside giant cells were met many mononuclear cells (lymph-histiocyte cells) and scattered neutrophils. Keratin granulomas accompanied by viable malignant squamous cells are regarded as conventional metastatic foci, which should involve additional tissue resection. The literatures describe only a few cases of granulomatous inflammation in the vicinity of human squamous carcinoma or in others human tumor types (ovarian endometrioid carcinoma, uterus adenocanthoma), that could have intratumor keratinisation.

Key words: squamous, carcinoma, granulomatous, inflammation, keratin.

Squamous cell carcinoma is a highly malignant neoplasm, frequently associated with solar dermatosis, being the tumor of the cells of the malpighian layer from the epidermis. It has a high incidence, being reported in all species of domestic animals, with a higher frequency in horses, dogs and cats, especially in adult and old animals. In cattle squamous carcinoma had been reported in locations such as: eyes and periorbital tissue, vulva, anus, perineum, and horn base. A very peculiar location was reported in cattle, at the level of the horn core epithelium, under the form of squamous cell carcinoma (Goldschmidt MH et all, 1998). Most cases of squamous cell carcinoma consist of islands, cords, and trabeculae of invasive epithelial cells that almost always have an association with the overlying epidermis, in which there has been a breaching of the basal lamina zone. There is often the formation of keratin pearls (concentric lamellae of keratin within the tumor) by invasive neoplastic cells. Whereas those tumors that are well differentiated from keratin pearls, poorly differentiated tumors only show keratinization of individual cells (Baba A.I. and Cătoi C., 2007; Goldschmidt MH et all, 1998).

Ocular squamous cell carcinoma in cattle has a variable incidence in different geographical areas, but it has been diagnosed in all countries where cattle are raised. The risk factors incriminated are: genetic predisposition, UV radiation, non-pigmented skin in the orbital area, also including irritations produced by insects, chemical substances and even some viruses. The Hereford and Holstein breeds have a higher sensitivity to squamous cell carcinoma (Baba A.I., Cătoi C., 2007). There are four common stages in the development of thse ocular tumors. These stages include plaques, keratomas, papillomas, and eventually carcinoma. These first three stages are benign; carcinomas are malignant (ability to spread to adjacent or underlying tissues). The carcinoma will progressively grow and invade the entire orbit, including the eyeball and large portions of the face if left untreated. Invasion of the eyeball will result in blindness. Regional lymph nodes around the head and neck (parotid and submandibular lymph nodes) are common sites of spreading (Baba A.I. and Cătoi C., 2007).

MATERIAL AND METHODS

The material of the investigation was represented by ocular tumor biopsies surgically removed (in department of surgery from Faculty of Veterinary Medicine Cluj-Napoca, Romania) from one cow. The harvested tumor sample had been processed using paraffin technique in department of histology (Faculty of Veterinary Medicine Cluj-Napoca, Romania). There were used usual staining procedures, such as Haematoxilyn-eosin and tricrom Masson. The tumor was provided by 11 years old Romanian Spotted cow that had been localized in the left eye, affecting both superior and inferior eyelid. The tumor developed during 6 months firstly being noticed a small nummular formation in left temporal eye angle (eyelid localization).

RESULTS AND DISCUSSIONS

The cow was surgically treated by removing the tumor located on eyelid, the formation being characterized by an increased invasion into surrounding tissues. The tumor had a dense consistence and a blank-grayish color in gross section.

Histologically, the new formation was a high aggressively tumor derived from epidermic spiny cells. Malign and highly invasive cells are disposed into several groups (like nests) that are surrounded by an abundant connective tissue (Fig. 1, 2). Connective tissue is abundantly infiltrated by macrophages, and scattered neutrophils or eosinophiles. Tumor cells have an increased cellular and nuclear polymorph aspect, with large nuclei and several and no homogenous nucleoli. In many cases the nucleoli are quite large and irregular, even in the same nucleus. Cells cytoplasm presents some fine granules or vacuoles like in sebaceous glands, which in fact is “trapped” into tumor structure. In some tumor areas could be noticed a discrete cells tumor keratinisation by forming reduced size parakeratotic pearls (Fig. 1, 2). This feature had been noticed only in a few microscopy fields. Contrarily with a reduced cells tumor keratinisation there were encountered an increased number of mitotic figures (Fig. 2), many of them with an atypical aspect. All described features, such as cellular, nuclear, and nucleolus aspects, and connective tissue infiltration with tumor cells, indicate an increased aggressively squamous tumor. The tumor has young but abundant connective tissues that in fact reveal a high tumor proliferation degree.

All histological aspects presented above indicate a high aggressively and ***invasive non-differentiated squamous carcinoma***, with a high nuclear and mitotic degree. The features described are quite characteristic for this tumor type.

A very rare and particular aspect encountered in this non-differentiated squamous carcinoma was a ***granulomatous diffuse inflammation*** in some tumor areas or in the neoplasm vicinity. The inflammation was the result of a foreign-body response to fragments of degenerated malignant squamous cells, or could be a granulomatous inflammation to keratin from squamous carcinoma. There were notified quite a lot of giant cells with several nuclei disposed toward cells periphery (Langhans-like giant cells); beside giant cells were met many mononuclear cells (lymph-histiocyte cells) and scattered neutrophils (Fig. 4, 5).

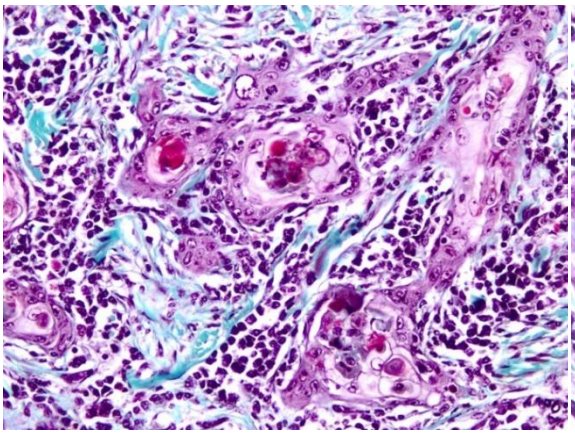

figura 1

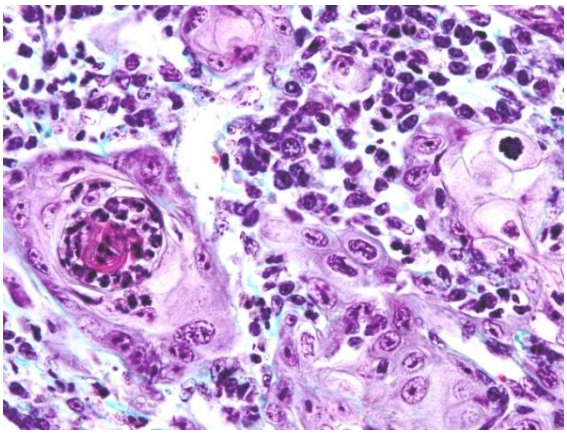

figura 2

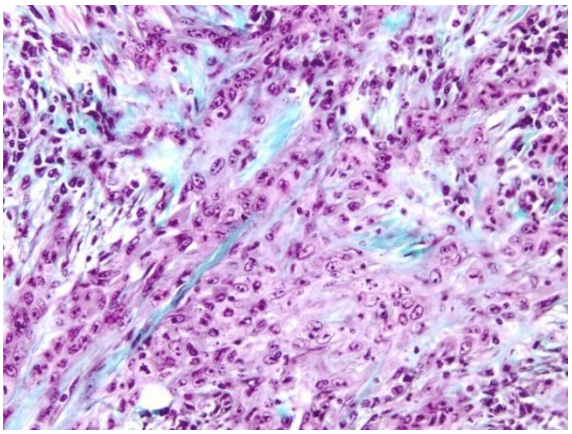

figura 3

Fig. 1. Squamous cell carcinoma – nests of tumor cell in infiltrated connective stroma, and keratinisation. TMx200.
Fig. 2. Squamous cell carcinoma –keratinisation and mitotic figures. TMx400.
Fig. 3. Squamous cell carcinoma – invasive character of tumor cells into connective tissue. TMx200.

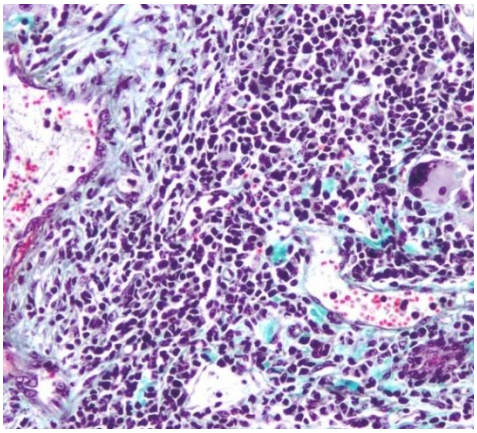

Fig. 4. Granulomatous diffuse inflammation – vicinity of squamous cell carcinoma; diffuse infiltrate with mononuclear cells and giant multinucleated cells. TMx100.

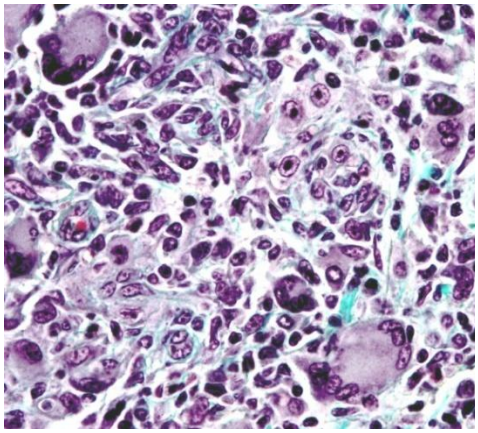

Fig. 5. Granulomatous diffuse inflammation – vicinity of squamous cell carcinoma, detail; diffuse infiltrate with mononuclear cells and giant multinucleated cells (Langhans-like giant cells). TMx200.

The literatures describe only a few cases of granulomatous inflammation in the vicinity of squamous carcinoma, but in humans (Leshin B. et all, 1992). On the other hand there are some reports indicating the involvement of keratin in other human cancers that could present some keratinisation foci into tumor mass, such as: ovarian endometrioid carcinoma with squamous differentiation (Wu TI. et all, 2006), endometrial adenocarcinoma with squamous differentiation (Van der Horst C et all, 2008), well-differentiated adenocarcinoma with squamous metaplasia (so-called adenocanthoma) of the uterus (Chen KT. et all, 1978). Keratin granulomas accompanied by viable malignant squamous cells are regarded as conventional metastatic foci. However, the significance of keratin granulomas without accompanying viable squamous malignant cells is difficult to ascertain. Only a small number of cases with significant follow up are documented in the literature.

CONCLUSIONS

1. There was notified a very rare and particular aspect in one case of non-differentiated squamous carcinoma in a cow that had a granulomatous diffuse inflammation in some tumor areas or in the neoplasm vicinity.
2. The inflammation was the response to fragments of degenerated malignant squamous cells, or could be a granulomatous inflammation to keratin from squamous carcinoma.
3. There were visualized quite a lot of giant cells with several nuclei disposed toward cells periphery (Langhans-like giant cells); beside giant cells were met many mononuclear cells (lymph-histiocyte cells) and scattered neutrophils.
4. Keratin granulomas accompanied by viable malignant squamous cells are regarded as conventional metastatic foci, which should involve additional tissue resection.

REFERENCES

1. Baba A.I., Cătoi C., Comparative Oncology, Romanian Academy Ed, 423 – 406, 2007.
2. Leshin B, Prichard EH, White WL, Dermal granulomatous inflammation to cornified cells. Significance near cutaneous squamous cell carcinoma, Arch Dermatol; 128 (5): 673-8, 1992.
3. Wu TI, Chang TC, Hsueh S, Lai CH, Ovarian endometrioid carcinoma with diffuse pigmented peritoneal keratin granulomas: a case report and review of the literature, Int J Gynecol Cancer., 16 (1): 426-9, 2006.
4. van der Horst C, Evans AJ, Peritoneal keratin granulomas complicating endometrial carcinoma: a report of two cases and review of the literature, Int J Gynecol Cancer.,18 (3): 549-53, 2008.
5. Chen KT, Kostich ND, Rosai J, Peritoneal foreign body granulomas to keratin in uterine adenocanthoma, Arch Pathol Lab Med., 102 (4): 174-7, 1978.
6. Goldschmidt MH, Dunstan RW, Stannard AA, von Tscharner C, Walder EJ, Yager JA, Histological classification of epithelial and melanoctic tumors of the skin of domestic animals (WHO Classification) vol. III, Armed Forces Institute of Pathol., 20-54, 1998.

A NEW PCR-RFLP METHOD FOR ANALYZING THE *EXTENSION* LOCUS INVOLVED IN THE COAT COLOUR OF HORSES

S. E. GEORGESCU, MARIA ADINA MANEA, STELIANA KEVORKIAN, ANCA DINISCHIOTU, MARIETA COSTACHE
University of Bucharest, Molecular Biology Center Bucharest

Sequence analysis revealed a single missense mutation (83 Ser/Phe) in the MC1R allele associated with the chestnut color. The substitution occurs in the second transmembrane region and can be detected with a simple PCR-RFLP test, since the mutation creates a TaqI restriction site in the dominant allele. Our objective is to develop a straightforward method to identify this mutation and then to examine the Extension locus in horse populations. We design primers to amplify only a 459 bp fragment from the MC1R gene containing or not the single point mutation. The PCR product will be cut with TaqI endonuclease and the restriction products will be analyzed by electrophoresis in agarose gel.Using the PCR-RFLP technique, we established an easy and efficient method that can be use to screen the Extension locus.

Key words: horse, Extension, chestnut colour, mutation, PCR-RFLP.

In mammals, melanin is the most important coat colour pigment. In adult animals, melanocytes are found in hair follicles, skin, iris and in some internal tissues. Coat colour variation is produced by the genes that alter the basic pigment type in melanocytes, or the presence, shape, number or arrangement of pigment granules. Melanin occurs in two related forms: eumelanin - black or brown - and phaeomelanin - red or yellow - (Bowling, A. T., Ruvinsky, A. The Genetics of the Horses, 2000).

Mammalian coat and skin color seem to be determined by a small number of genes shared among different species (Jackson *et al.* 1994; Newton *et al.* 2000). These genes can be classified into two main groups: those acting on the melanocyte - its development, differentiation, proliferation, and migration; and those acting directly on pigment synthesis.

Based on phenotype, trait linkage and a proposed homology with mouse colour, Andersson and Sandberg (1982) suggested *Extension* as the candidate gene for the horse black/red switch. The dominant allele (*E*) extends the amount of eumelanin in the coat, accounting for the black-pigmented colours, and the recessive allele (*e*) diminishes black, accounting for the reds.

This gene ranks first in providing the molecular definition of the coat colour of a horse since the coat colour is a consequence of a mutation in the gene for melanocyte-stimulating hormone receptor (Melanocortin 1 Receptor - *MSHR*, *MC1R*) (Marklund *et al*., 1996). The protein generated by this gene is part of the melanocyte cell membrane and it binds a hormone that stimulates the cell to produce eumelanin. Recessive mutants fail to bind the melanocyte-stimulating hormone, so only phaeomelanin, not eumelanin, is produced.

Melanocortin-1-receptor (MC1R), encoded by the Extension locus, and its peptide antagonist agouti-signaling-protein (ASIP), encoded by the Agouti locus, control the relative amounts of melanin pigments in mammals (Lu *et al*. 1994; Siracusa, 1994). ASIP acts as an antagonist of MC1R by nullifying the action of a-melanocyte-stimulating hormone (a-MSH). Loss-of-function of MC1R results in the yellow pigment (pheomelanin), whereas gain-of-function of MC1R or loss-of-function of ASIP seems to result in the production of the black pigment (eumelanin).

Chestnut belongs in the second group of linked genes described for the horse (linkage group II, LG II) (Andersson and Sandberg, 1982; Bowling, A. T., Ruvinsky, A. The Genetics of the Horses, 2000). This linkage group is an interesting one since it includes two other coat pattern genes *Roan* (*RN*) and *Tobiano* (*TO*) as well as genes controlling one mitochondrial and three serum proteins.

MATERIALS AND METHODS

A group of 40 Romanian Draft Horses was analysed. The isolation of genomic DNA from fresh blood was performed with Wizard Genomic DNA Extraction Kit (Promega).

For PCR-RFLP we used one set of primers which amplify a fragment from the *MC1R* gene. PCR conditions were optimized by varying the annealing temperature (51–60°C) on a gradient thermocycler IQCycler (BioRad).

PCR was done using a GeneAmp 9700 PCR System (AppliedBiosystems). The reactions were carried out in 25 µl final volume containing PCR Buffer, $MgCl_2$, 200 µM of each dNTP, diluted DNA, 0.5 µM of each primer, 0.5 units of AmpliTaq Gold DNA Polymerase and nuclease-free water. PCR amplifications were performed in 0.2 ml tubes by 40 cycles with denaturation at 95ºC (30 s), annealing at 60°C (30 s) and extension at 72°C (60 s). The first denaturation step was of 10 min at 95ºC and the last extension was of 10 min at 72°C. PCR products were digested with restriction endonuclease *TaqI* at 65°C for 2 hours. Restricted products were analysed by electrophoresis in 3% agarose gel stained with ethidium bromide.

RESULTS AND DISCUSSION

Chestnut colour occurs in breeds worldwide. Some breeders with specialized colour breeding programmes for black are using a diagnostic test for *Extension* locus to obtain the genotypic status of young potential breeding stock, without the need for breeding trials.

The difference between the black and red pigment in horses is produced by a single nucleotide change in the DNA sequence of T for C, resulting in substitution of phenylalanine for serine in the first transmembrane protein domain. Among horses tested from a variety of domestic horse breeds, only two alternative DNA sequences for *MC1R* have been identified so far.

The mutation appears at position 83 of the *MC1R* gene, where the TCC codon (Ser) in non-chestnut horses is replaced by the TTC (Phe) in chestnut horses. This mutation is involved in a transmembrane domain of the transport protein and its substitution is likely to disrupt the secondary local structure. The normal allele, with C was named E and the recessive one, with C replaced by T, e (Bowling, A. T., Ruvinsky, A. The Genetics of the Horses, 2000).

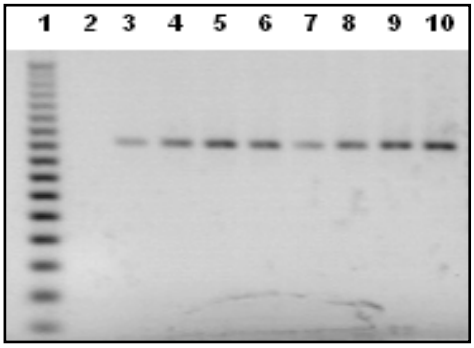

Figure 1: *PCR in temperature gradient for analysis of Extension locus: 1 – molecular size marker 50bp; 2 – negative control; 3 – 51°C; 4 – 51.7^{o}C; 5 – 52.9^{o}C; 6 – 54.5^{o}C; 7 – 56.8^{o}C; 8 – 58.5^{o}C, 9 – 59.5^{o}C; 10 – 60°C.*

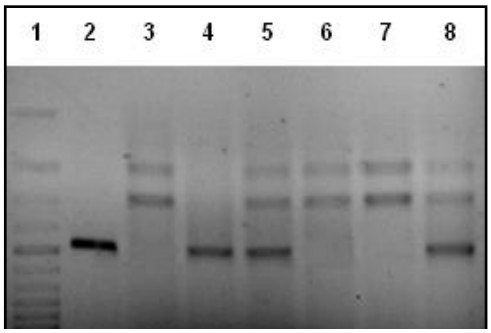

Figure 2: *PCR-RFLP for analysis of Extension locus: 1 – molecular size marker 100 bp; 2 – uncut PCR product; 3, 6, 7 – ee genotype; 4 –EE genotype; 5, 8 –Ee genotype.*

In our experiment the set the of designed primers amplify only a 459 bp fragment from the *MC1R* gene with or without the single point mutation (C→T). This mutation modifies the recognition site for *TaqI* restriction endonuclease. Conditions for PCR were selected in such maner to permit the amplification of the DNA from homozygous and heterozygous horses. Successful amplification yields one DNA fragment with an expected size of 459 bp. PCR conditions were optimized by varying the annealing temperature on a gradient thermocycler as shown in Figure 1.

After digestion with *TaqI* endonuclease, the dominant genotype (EE) has revealed one band of 459 bp, the heterozygote (Ee) three bands of 459, 275 and 184 bp and the recessive genotype (ee) two bands of 275 and 184 bp (Figure 2). In our study, the analyzed horses present all three kinds of genotypes.

Using the PCR-RFLP technique, we established for the first time in Romania, an easy and efficient method that can be used to determine the normal or recessive genotypes for the *Extension* locus.

Therefore, this new method increases the panel of molecular tools available to horse breeders for improving horse identification and artificial selection. Results suggest that the genetic test will be useful in identifying horses which are heterozygous or recessive for this trait.

REFERENCES

1. Andersson, L. and Sandberg, K. (1982) A linkage group composed of three coat color genes and three serum protein loci in horses. Journal of Heredity 73, 91–94.
2. Bowling, A. T. and Ruvinsky, A. (2000) - The genetics of the Horses, CABI Publishing, ISBN 0851991017, p. 53-70.
3. Jackson I.J. (1994) Molecular and developmental genetics of mouse coat color. Annu Rev Genet 28, 189–217.
4. Jackson I.J., Budd P., Horn J.M., Johnson R., Raymond S., Steel K. (1994) Genetics and molecular biology of mouse pigmentation. Pigment Cell Res. 7, 73–80.
5. Lu D., Willard D., Patel I.R., Kadwell S., Overton L. (1994) Agouti protein is an antagonist of the melanocyte-stimulating-hormone receptor. Nature 371, 799–802.
6. Marklund L., Johansson Moller M., Sandberg K., Anderson L. (1996) - A missense mutation in the gene for melanocyte-stimulating hormone receptor (MC1R) is associated with the chestnut coat color in horses. Mammalian Genome 7, p. 895-899.
7. Newton J.M., Wilkie A.L., He L., Jordan S.A., Metallinos D.L. (2000) Melanocortin 1 receptor variation in the domestic dog. Mammalian Genome 11, 24–30.
8. Rieder S., Taourit S., Mariat D., Langlois B., Guérin G. (2001) - Mutations in the agouti (ASIP), the extension (MC1R), and the brown (TYRP1) loci and their association to coat color phenotypes in horses (Equus caballus). Mammalian Genome 12, p. 450-455.
9. Siracusa L.D. (1994) The Agouti gene: turned on to yellow. Trends Genet. 10, 423–428.
10. Sponenberg, D.P. (1996) - Equine Coat Color Genetics. Iowa State University Press, Ames.
11. Wagner, H. J., Reissmann, M. (2000) - New polymorphism detected in the horse MC1R gene. Animal Genetics 31, p. 280-291.

MODELUL EXPERIMENTAL ANIMAL PENTRU TRANSPLANTUL *IN UTERO* CU CELULE STEM UMANE

ANIMAL EXPERIMENTAL MODEL FOR IN UTERO TRANSPLANT OF STEM CELLS

DARIA GROZA[1] , N. COSTIN[2], CENARIU M. [2], EMOKE PALL[2], I. Ş. GROZA[2], C. PEŞTEAN[2]
[1]Universitatea de Medicină şi Farmacie" Iuliu Haţieganu" Cluj-Napoca
[2]Universitatea de Ştiinţe Agricole şi Medicină Veterinară Cluj-Napoca
dariagroza@yahoo.com

OBJECTIVE: In utero stem cell transplantation offers the potential to treat a large number of diseases by transplantation of healthy cells into a fetus with a birth defect. The rationale is to take advantage of normal events during hematopoietic and immunological ontogeny to facilitate allogenic haematopoietic engraftment.

The purpose of this study was to determine whether human umbilical cord stem cells can be successfully transplanted to ovine fetus and to assess the levels of engraftment in the peripherial blood of the resulting fetuses.

STUDY DESIGN: Human umbilical cord stem cells were collected from term deliveries after informed consent and processed for transplantation. The cells were injected into the peritoneal cavity of 60 to 65-day old ovine fetuses by two different techniques: ultrasound-guided transabdominal percutaneous needle puncture and needle puncture through the intact uterus exposed by midline celiotomy.

RESULTS: Fetal loss was 33,3% (by ultrasound-guided transabdominal percutaneous needle puncture) and 75 % (by needle puncture through the intact uterus exposed by midline celiotomy).The levels of engraftment determined by FACS varried from 1,3% to 1,6%.

CONCLUSION: In utero human stem cells transplantation to fetal sheep is feasible and the levels of engraftment are within the range described by others authors. The decreased fetal loss rate associated with ultrasound-guided transabdominal percutaneous needle puncture allows greater potential for further studies that use this animal model of in utero transplantation.

Key words: in utero transplantation, umbilical cord stem cells, fetal transplantation, fetal therapy , chimeric sheep

În ultimii ani, biologia celulelor stem a atras atenţia lumii întregi prin potenţialul acestora de a juca un rol esenţial în tratamentul unor boli considerate încă incurabile. *Celulele stem* sunt capabile de autoregenerare precum şi de diferenţiere în celule specifice de lineaj [1], iar autoregenerarea poate fi menţinută de-a lungul a numeroase generaţii. [4]

Transplantul *in utero* cu celule stem reprezintă o alternativă la transplantul postnatal deoarece celulele stem sănătoase pot fi transplantate înainte ca să se instaleze leziuni ireversibile la nivel de organe [2], iar mediul în care se dezvoltă fătul are o rată de proliferare ridicată, cu expansiunea rapidă a compartimentelor celulare [5].

Dimensiunile reduse ale fătului în prima parte a gestaţiei permit transplantarea unui doze/kg de celule stem sănătoase mult mai mare decât în cazul transplantului postnatal, iar fătul este protejat intrauterin de infecţii favorizând astfel grefarea celulelor transplantate [9]. Naivitatea imunologică a fătului în prima parte a gestaţiei induce toleranţă specifică secundară la antigeni străini, permiţând grefarea celulelor stem transplantate [2].

Grefarea timpurie a celulelor stem sănătoase transplantate în timpul vieţii fetale permite dezvoltarea acestora alături de celulele proprii fătului ducând la nivele stabile de chimerism [6,7].

Grefarea şi proliferarea clonală a unui număr relativ mic de celule stem hematopoietice sănătoase pot susţine o hematopoieză normală de-a lungul vieţii [6].

Transplantul *in utero* de celule stem a fost studiat pe modele animale, cum ar fi modele murine, oi, câini sau maimuţe.Dintre toate, modelul animal ovin rămâne cel mai de succes model experimental deoarece nivelele de chimerism obţinute sunt stabile şi semnificative clinic [8,11]. Un avantaj deosebit îl reprezintă dimensiunile relativ mari ale oii şi faptul că sistemul imun fetal ovin devine competent la vârste gestaţionale comparabile în raport cu gestaţia la om [9].

Celelalte modele animale par mai rezistente la grefare, iar nivelele de grefare obţinute sunt cu mult sub limita a ceea ce poate fi considerat terapeutic [10].

Sursele de celule stem pentru transplantul *in utero* sunt reprezentate de celule stem hematopoietice fetale şi adulte [3]; în ultimii ani celulele stem hematopoietice din sângele cordonului ombilical au câştigat tot mai mult teren deoarece reprezintă o sursă bogată de celule stem unice din punct de vedere biologic, de celule progenitoare şi factori de creştere [4].

Scopul acestei lucrări este de a demonstra fezabilitatea transplantului *in utero* cu celule stem umane provenite din cordonul ombilical, pe model experimental animal ovin şi de a evalua populaţia de celule grefate în sângele periferic al fătului. Transplantul in utero s-a realizat în cavitatea peritoneală a fătului de oaie, la 60-65 zile de gestaţie prin două tehnici diferite.

MATERIAL ŞI METODĂ

- 1. **Materialul biologic**

Oile gestante luate în studiu**,** în număr de 10, aparţin rasei Merinos de Transilvania tipul M , cu vârste cuprinse între 2 şi 5 ani, aflate într-o stare bună de întreţinere. S-au format 3 loturi, după cum urmează: lotul I - experimental cuprizând 4 oi pentru transplant *in utero* prin puncţia uterului expus cu ajutorul laparotomiei mediane; lotul II - experimental cuprizând 3 oi pentru transplant *in utero* prin puncţie transabdominală percutană sub ghidaj ecografic şi lotul III - martor cuprizând 3 oi.

Animalele selectate au fost cazate în biobaza Facultăţii de Medicină Veterinară Cluj Napoca, în boxe separate, microclimat şi alimentaţie corespunzătoare speciei. Au fost examinate clinic şi ecografic la intervale de 10 zile pentru evaluarea corectă a vârstei gestaţionale .

2. Recoltarea şi izolarea celulelor stem hematopoietice umane din sângele cordonului ombilical

Recoltarea de sânge placentar s-a efectuat de la parturiente la termen, internate la clinica "Dominic Stanca" Cluj Napoca, cu screening matern pentru boli infecţioase şi după obţinerea consimţământul informat al pacientei înainte de declanşarea travaliului. S-au folosit kit-uri de recoltare MacoPharma CellFlex MSC 1201 DU (Slovacia). Prelucrarea probelor a avut loc într-un interval de 12-24 ore de la recoltare. S-au izolat celulele mononucleare utilizând soluţie Histopaque 1077 (Sigma), proporţia sânge/soluţie Histopaque fiind între 3:1 şi 2:1, evitând amestecarea celor două faze. Ulterior, celulele au fost resuspendate în 5-7 ml PBS (Sigma). S-a efectuat testul de viabilitate folosind Tripan Blue (Sigma) şi s-au numărat celulele folosind un hemocitometru. Din celulele mononucleare obţinute s-au izolat celulele stem CD 34+. Pentru transplant s-au resuspendat $1x10^6$ celule CD34+ în 1 ml de mediu IMDM (Sigma) fără adaos de FCS.

3. Transplantul *in utero* cu celule stem hematopoietice umane

Cercetările experimentale s-au efectuat în cadrul Departamentului de Reproducţie Obstetrică şi Ginecologie Veterinară, Facultatea de Medicină Veterinară Cluj-Napoca. Fetuşii oilor luate în studiu au fost supuşi transplantării la 60-65 zile de gestaţie, utilizând una din cele două metode: a) transplant *in utero* prin puncţia uterului expus cu ajutorul laparotomiei mediane şi b) transplant *in utero* prin puncţie transabdominală percutană sub ghidaj ecografic.

a)Transplantul *in utero* prin puncţia uterului expus prin laparotomie mediană

La cele 4 oi din lotul I experimental s-a intervenit chirurgical efectuându-se laparotomie mediană cu exteriorizarea uterului gestant (fig.1). S-a verificat ecografic şi s-a palpat poziţia fetală cu

puncţionarea transuterină în cavitatea peritoneală a fătului. La acul de puncţie (20 G) s-a ataşat seringa sterilă cu 1ml mediul de cultură (IMDM de la Gibco) conţinând 1x 10 (6) celule stem CD 34+. S-a retras acul de puncţie şi s-a verificat integritatea uterului; ulterior acesta se repune în cavitatea abdominală a oii. Se efectuează laparorafie în straturi anatomice şi se reverifică starea fătului prin examinare ecografică.

Figura nr.1- Exteriorizarea uterului gestant (original)

b)Transplantul *in utero* prin puncţie transabdominală percutană sub ghidaj ecografic. Oile din lotul II experimental au fost examinate ecografic continuu pe parcursul transplantării, verificându-se poziţia fătului în uter (fig.nr.4,5). S-a puncţionat transabdominal percutan folosind ac steril, de 20 G (fig.nr.6). Se ataşează seringa sterilă conţinând 1X 10^{6} celule stem CD 34+. S-a injectat 1ml substanţă, urmărindu-se ecografic locul puncţiei (fig.nr.2 A,B,C).

Se retrage acul de puncţie şi se reverifică starea fătului.

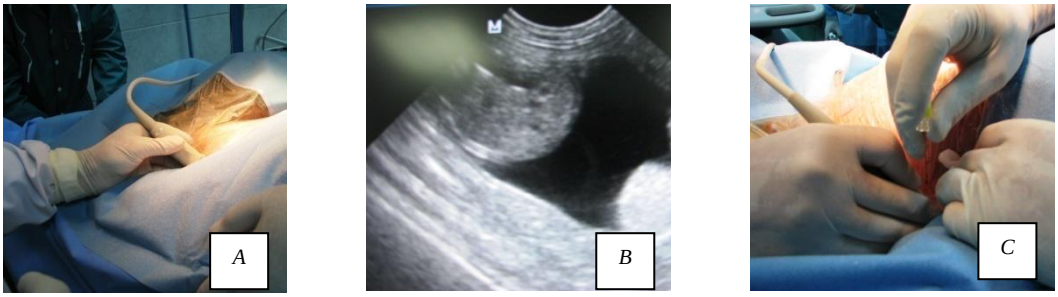

Figura nr. 2 A,B,C - Tehnica transplantului in utero prin puncţie sub ghidaj ecografic (original)

Post-operator, oile din loturile experimentale au fost introduse în adăposturi separate, curate şi ferite de zgomot, iar după revenirea din anestezie li s-au administrat furaje uşor digestibile şi apă la discreţie. Totodată, li s-a administrat o doză de antibiotic cu spectru larg şi acţiune retard, având ca scop prevenirea complicaţiilor septice. Oile au fost menţinute sub observaţie, clinic şi ecografic până în momentul parturiţiei.

4. Analizarea grefării celulelor stem umane prin fluorocitometrie în flux (FACS)

După fătare, s-au recoltat probe de sânge din vena jugulară de la mieii oilor din loturile experimentale (1 miel din lotul I şi 3 miei din lotul II). S-au lizat hematiile cu FACS lysing solution (BD Biosciences, San Jose, Ca), diluat 1:9 cu apa distilată şi s-a centrifugat la 3000 rpm, 5 min. Celulele au

fost resuspendate în CellWash (BD Biosciences, San Jose, Ca) şi marcate cu anticorpi anti CD 34 /CD 45 umani (BD Biosciences, San Jose, Ca).

Analiza celulelor marcate s-a făcut prin fluorocitometrie în flux utilizând BD FACS Canto II (BD Biosciences, San Jose, Ca).

REZULTATE ŞI DISCUŢII

Transplantul *in utero* la oile gestante luate în studiu a reuşit în proporţie de 100% atât prin laparatomie mediană cât şi prin puncţia transabdominală percutană sub ghidaj ecografic. După terminarea intervenţiei, semnele vitale au fost în limite normale, atât în cazul oilor cât şi al fetuşilor, la aceştia din urmă înregistrându-se un ritm cardiac fiziologic, fără alte modificări semnificative care să releve suferinţa fetală.

La 48 de ore după intervenţie, o oaie din lotul experimental I a prezentat semnele clinice ale unei septicemii acute, cu hipertermie (42°C), inapetenţă, încetarea rumegării, decubit lateral, mucoase cianotice, tahicardie, dispnee, puls slab perceptibil. Ulterior aceasta a decedat , cauza morţii relevată de examenul necropsic fiind septicemia.

La celelalte 6 femele din loturile experimentale, în urma examenului clinic efectuat la 48 de ore după intervenţie s-a constatat că evoluţia a fost pozitivă, constantele fiziologice fiind în limite normale, iar examenul ecografic a relevat continuarea gestaţiei în mod fiziologic, aspectele semnalate fiind foarte asemănătoare cu cele înregistrate în cazului oilor din lotul martor, nesupuse transplantului de celule stem umane.

La 7 zile post-transplant s-a constatat că 2 oi din lotul I experimental şi o oaie din lotul II experimental au avortat.

Restul oilor luate în studiu au fost monitorizate clinic şi ecografic la fiecare 10 zile în vederea punerii în evidenţă a viabilităţii gestaţiilor până la termen.

S-au obţinut 3 miei chimerici şi anume: 1 provenit din lotul experimental I, fătat la 148 zile de gestaţie; 2 miei din lotul experimental II, fătaţi în zilele 152, respectiv 145 de gestaţie.

După prelucrarea probelor de sânge periferic prin fluorocitometrie în flux s-a constatat că grefarea a avut loc la toţi cei trei mieii analizaţi.

Procentele de grefare au variat între 1.3 şi 1,6 % (fig.3) . În figura de mai jos prezentăm datele analizate de la mielul din lotul experimental I.

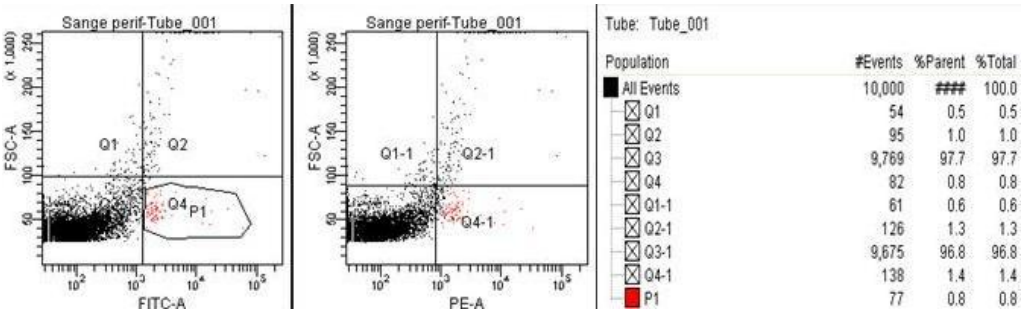

Figura nr.3- Rezultatele analizei fluorocitometriei în flux a probelor de sânge periferic

CONCLUZII ŞI RECOMANDĂRI

În urma efectuării transplantului de celule stem umane *in utero* la oi gestante se evidenţiază următoarele concluzii şi recomandări:

1. procentul de pierdere a fetuşilor a fost de 75% în lotul I faţă de 33,3% în lotul II, date care corespund celor relatate în literatura de specialitate;
2. metoda de transplant prin laparatomie mediană este mai laborioasă şi mai costisitoare, necesitând un volum mai mare de muncă şi consumabile pentru efectuarea ei; laparatomia creşte totodată şi riscul de contaminare intraoperatorie a uterului gestant, ducând la instalarea infecţiilor post-operatorii, care se pot solda cu septicemie şi moartea femelelor;
3. utilizând metoda puncţiei transabdominale percutane s-a obţinut o rată de pierdere a fetuşilor mult mai mică.
4. respectarea vârstei optime gestaţiei (60-65 de zile) în vederea selectării momentului efectuării transplantului *in utero* a celulelor stem favorizează grefarea acestora, fiind cunoscută toleranţa imunologică a fetuşilor de oaie în această perioadă;
5. în urma analizei probelor de sânge recoltate de la mieii chimerici s-a constatat un procent de grefare ce variază între 1,3% şi 1,6% în sângele periferic.
6. recomandăm utilizarea fluorocitometriei în flux pentru identificarea celulelor stem hematopoietice umane transplantate.
7. recomandăm metoda de transplant prin puncţie cutanată dirijată ecografic datorită operativităţii, preciziei, costului scăzut şi riscurilor post-operatorii minime, atât pentru femela gestantă cât şi pentru fetus;
8. recomandăm totodată respectarea cu strictețe a volumului de suspensie celulară (0,5-1 ml) şi respectiv a intervalului de transplant (60-65 zile de gestaţie) pentru a minimiza riscurile şi a maximiza eficienţa transplantului celulelor stem *in utero*.

Transplantul *in utero* cu celule stem hematopoietice reprezintă o opţiune terapeutică validă în tratamentul unor tipuri de imunodeficienţele sau boli congenitale hematologice la om. Pentru a obţine chimerismul necesar, este nevoie de studii aprofundate pe modele experimentale animale. Oaia se dovedeşte a fi un model experimental valoros pentru a dezvolta protocoale clinice valide menite să imbunătaţească grefarea prin transplantul *in utero*.

BIBLIOGRAFIE

1. Flake AW.,Zanjani ED.,(1997), In utero hematopoietic stem cell transplantation. A status report.JAMA, vol 278, no.11,932937.
2. Westgren M, (2006), In utero stem cell transplantation. Semin.Reprod. Med;24:348-357.
3. Vanderson Rocha M., Eliane Gluckman, Eurocord and European Blood and Marrow Transplant Group, (2006).Clinical Use of Umbilical Cord Blood Hematopoietic Stem Cells. Biology of Blood and Marrow Transplantation 12:34-41.
4. Ghen MJ, Roshan R, Roshan RO,(2006), Potential clinical applications using stem cells derived from human umbilical cord blood. Reproductive BioMedicine Online 13, 562-572.
5. Muench MO,(2005). In utero transplantation: baby step towards an effective therapy. Bone Marrow Transplantation;35:537–47.
6. Young A, Holzgreve W, Dudler L, et al. (2003), Engraftment of human cord blood-derived stem cells in preimmune ovine fetuses after ultrasound-guided in utero transplantation. Am J Obstet Gynecol ;189:698–701.
7. Almeida-Porada G,Porada CD,Tran N et all.,(2000), Cotransplantation of human stromal cell progenitors into preimmune fetal sheep results in early appearance of human donor cells in circulation and boosts cell levels in bone marrow at later time points after transplantation.Blood :95:3620-3627.
8. Touraine JL.(1996), In utero transplantation of fetal liver stem cells into human fetuses.J Hematother 5:195-199.
9. Troeger Carolyn et al. (2006), In utero haematopoietic stem cell transplantation. Swiss Med Wkly, 136:498-503.
10. Schoeberlein Andreina, Holzgreve W, Dudler Lisbeth, Hahn S., Surbeck D. V.,(2004), In utero transplantation of autologous and allogenic fetal liver stem cells in ovine fetuses. American Journal of Obstetrics and Gynecology, 191, 1030-6.
11. Zanjani E. D., Almeida-Porada Graca, Flake A. W., (1996), The human/sheep xenograft model: a large animal model of human hematopoiesis. International Journal of Hematology, 63, 179-192.

MODIFICĂRI MORFOLOGICE HEPATICE, RENALE ŞI SPLENICE ÎN TUBERCULOZĂ LA PRIMATE NON UMANE

MORPHOLOGICAL CHANGES OF HEPATIC, RENAL AND SPLENIC IN TUBERCULOSIS IN NON HUMAN PRIMATES

I. OLARIU-JURCA, M. COMAN, A. STANCU, A. OLARIU-JURCA, ALINA COMAN
FACULTY OF VETERINARY MEDICINE TIMISOARA

Location hepatic tuberculosis was diagnosed morfopathologic from a body of non-human primate ,cercopitec midget. Histopathological lesions identified specific liver tuberculosis translated by hepatitis granulomatous infections nature of the structure which are multinucleate giant cell type Langhans, representing, elements of diagnosis, certainly histopathological,differential against parasitic granuloma, and micotic from the inert foreign body.

Key words: Cercopitec midget, tuberculosis, liver, renal and splenic lesions.

Tuberculoza este o zoonoză care se întâlneşte pe tot globul şi care afectează toate speciile de mamifere inclusiv omul, cu evoluţie cronică, caracterizată prin leziuni granulomatoase specifice, de tip proliferativ şi/sau exsudativ, localizate în diferite organe sau ţesuturi şi cu impact morfologic şi funcţional asupra întregului organism (4,6,7). Această boală este consecinţa infecţiilor produsă de germeni aparţinând Complexului Mycobacterium tuberculosis, caracterizate din punct de vedere anatomopatologic prin dezvoltarea în ţesuturile afectate a unor tuberculi, noduli mici, sesizabili uneori numai cu lupa, formaţi din macrofage modificate sub acţiunea bacililor tuberculoşi şi din limfocite în număr variabil (1,2,3,5).

Exprimarea morfoclinică a infecţilor tuberculoase variază de la o specie la alta şi chiar de la individ la individ (5).

Scopul prezentei lucrării constă în evidenţierea histopatologică a celulelor gigante de tip Langhans, celule specifice granulomului infecţios tuberculos.

MATERIALE ŞI METODE

Cercetările s-au efectuat la Disciplina de Medicină legală prin necropsierea unui cadavru de primat non uman, sex M, în vârstă de 22 ani, proprietatea Grădinii Zoologice Timişoara, în vederea elucidării cauzei morţii prin examen macroscopic şi microscopic.

Suspiciunea de tuberculoză a apărut la examenul macroscopic al ficatului prin identificarea hepatitei granulomatoase.

După eviscerare s-a efectuat examinarea macroscopică amănunţită a organelor luate în studiu. Din ficat, rinichi şi splină am prelevat probe pentru examen histopatologic. Probele au fost fixate în formaldehidă soluţie 10%, apoi prelucrate prin tehnica la parafină, secţionate la 6 µm şi colorate prin metoda HEA pentru studiu de ansamblu al structurilor.

Pentru punerea în evidenţă în secţiuni histopatologice a agentului cauzal, germeni din genul *Mycobacterium,* am efectuat colorarea electivă a secţiunilor din ficat prin metoda Ziehl-Neelsen, iar pentru evidenţierea micobacteriilor s-a efectuat examenul bacterioscopic, la disciplina de Boli Infecţioase, care a confirmat prezenţa acestora.

REZULTATE ŞI DISCUŢII

La examenul interior s-a remarcat prezenţa unui lichid gălbui-pal în cavitatea toracică (exsudat seros). În cavitatea abdominală s-a semnalat existenţa unui lichid citrin, în cantitate de 120 ml ascită. Intestinul subţire era destins şi de consistenţă păstoasă pe toată lungimea lui. După secţionare în ax longitudinal, la nivelul de inserţie a mezenterului, am semnalat în lumenul intestinal un conţinut

cenuşiu-albicios, care după îndepărtare a permis vizualizarea mucoasei de culoare roz-pal – enterită catarală.

Ficatul. *Macroscopic* era mărit în volum şi greutate, cu capsula tensionată şi lucioasă. Fondul coloristic era cenuşiu-albicios cu nuanţe verzui, iar pe secţiune parenchimul avea aceiaşi culoare ca şi la suprafaţă, aspect mat, fără luciu, comparabil cu cel de carne fiartă sau opărită şi consistenţă friabilă - *hepatoză protidică*.

Pe suprafaţă prezenta numeroase formaţiuni nodulare, granuloame, de mărimi variabile, de la o alună până la o nucă şi de consistenţă crescută. La secţionare granuloamele prezentau în zona centrală un ţesut cazeos, delimitat de o capsulă fibroasă cenuşie-albicioasă, bine dezvoltată, de consistenţă crescută şi cu zgomot de scârţâit - *hepatită granulomatoasă*.

La examenul microscopic, cu obiectiv de imersie, al secţiunilor histopatologice hepatice, colorate prin metoda Ziehl-Neelsen, s-au identificat micobacterii în zona de parenchim hepatic în care lipsea hiperplazia conjunctivă (Fig.1).

În preparatele histopatologice, colorate prin metoda HEA., la examenul cu diverse grosismente (x10, x20, x40), am semnalat numeroase travee conjunctive în care erau prezente rare celule gigante multinucleate de tip Langhans, celule specifice inflamaţiei granulomatoase tuberculoase – *hepatita granulomatoasă* (Fig. 2). Aceste celule cu citoplasma bazofilă şi nucleii dispuşi circular sub formă de coroană sunt specifice inflamaţiei granulomatoase cronice de natură infecţioasă. Aceste inflamaţii sunt caracterizate de multiplicarea şi metamorfozarea macrofagelor în celule epitelioide şi gigante, care se grupează de cele mai multe ori în jurul agenţilor etiologici, dând naştere la formaţiuni nodulare denumite granuloame. Multiplicarea şi transformarea macrofagelor în celule epitelioide şi gigante are loc sub influenţa unor limfokine, complexe imune circulante şi/sau a unor produşi rezultaţi din degradarea unor bacili alcoolo-acidorezistenţi (BAAR). În structura granuloamelor am identificat mai multe tipuri celulare: granulocite neutrofile dar şi eozinofile, limfocite, celule dentritice, fibroblaste, celule epitelioide, celule gigante şi macrofage, ultimele reprezintă celulele principale, sursa celulelor epitelioide şi gigante. Conglomeratul de celule inflamatorii se pot structuraliza în aşa numitele granuloame sau se dispersează în ţesutul afectat, generând inflamaţii difuze cu celule gigante.

Paul (2005) precizează că aspectele morfologice variate ale inflamaţiei granulomatoase sunt dependente de agentul inductor, răspunsul imun al gazdei şi localizarea tisulară (5). În cazul luat în studiu am remarcat dispersarea celulelor gigante în traveele conjunctive ceea ce sugerează evoluţia cronică a procesului inflamator.

În majoritatea secţiunilor histologice, hepatice, am remarcat hiperplazii fibroconjunctivale masive în tot parenchimul, cu precădere perihepatocitar ceea ce sugerează instalarea *cirozei hipertrofice* (Fig. 3). Această fibrozare accentuată a ficatului este urmarea unor procese active petrecute la nivelul spaţiilor pericapilare sau spaţiilor lui Disse. După o primă fază de necrobioză hepatocitară, cu liza acestor elemente şi insuficienţa capacităţii regenerative a hepatocitelor, se produce o apropiere a capilarelor sinusoide şi mai ales colabarea spaţiilor lui Disse, cu condensarea fibrelor de reticulină şi colagen. Acest aspect sugerează staţionarea procesului inflamator.

Rinichii. *Macroscopic*, erau micşoraţi în volum şi greutate, capsula pe anumite zone fiind opacă şi aderentă la parenchimul renal. După decapsulare s-a vizualizat suprafaţa renală de culoare cenuşie-gălbuie, cu aspect ondulat, aproape cerebriform, iar pe secţiune prezenţa unor benzi albicioase paralele în zona corticală şi în zona medulară. Consistenţa parenchimului renal fiind friabilă în zonele cenuşii-gălbui, şi crescută, cu zgomot de scârţîit în zone cu aspect cerebriform.

Microscopic. În secţiunile histologice efectuate din zonele cenuşii-gălbui, friabile, am decelat prezenţa în epiteliul tubilor uriniferi a numeroase granulaţii oxifile iar in lumen a unor mase omogene oxifile, bulgarasi de hialin - *hialinoză intracelulară şi extracelulară* (Fig.4). În secţiunile histologice obţinute din zone cu aspect cerebriform am remarcat hiperplazii foibroconjunctivale concentrice periglomerulare şi peritubulare, hiperplazii limfohistiocitare periglomerulare (focare de reacutizare), atrofii şi chiar necroze ale glomerulului renal ca urmare a hiperplaziilor fibroconjunctivale

periglomerulare; ectazii ale capilarelor interstiţiale, edeme şi chişti de retenţie urinară – *nefrită interstiţială fibroasă* (Fig.5).

Splina. *Macroscopic*, capsula splenică prezenta zone cenuşii-albicioase, opace dispersate pe toată suprafaţa splenică, de consistenţă crescută, care la secţionare emiteau un zgomot de scârţâit – *perisplenită fibroasă în focare*.Parenchimul splenic vizualizat în urma secţiunii splinei pe faţa parietală, în ax longitudinal, opusă hialinului, relevă aspectul uscat şi granular pe suprafaţa de secţiune - *lienoză protidică.*

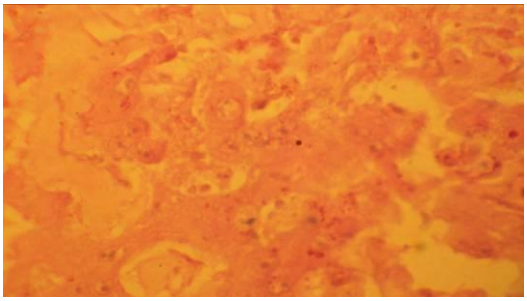

Fig. 1. Secţiune prin ficat-micobacterii fagocitate. Col. Ziehl-Neelsen

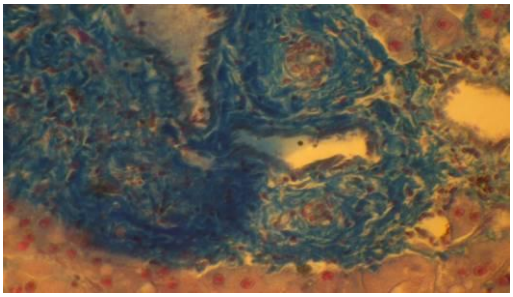

Fig. 2. Hepatită granulomatoasă - Celule gigante multinucleate de tip Langhans înglobate în zona de reacţie mezenchimală (zona periferică a granulomului infecţios). Col. HEA x 200

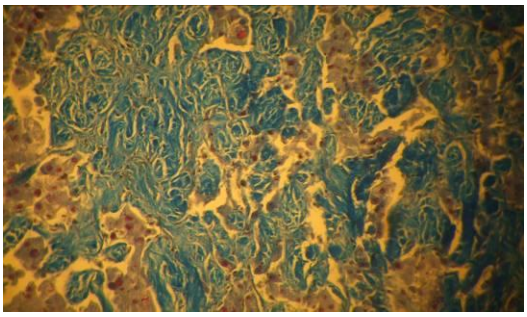

Fig. 3. Ciroză hipertrofică – hiperplazii fibroconjunctivale cu precădere perihepatocitare. Col. HEA x 200

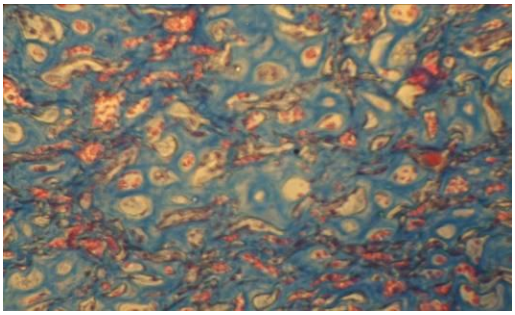

Fig. 4. Hialinoză renală intra şi extracelulară: granulaţii oxifile în citoplasma renocitelor şi bulgăraşi de hialin în lumenul tubilor uriniferi. Col. HEA x 200

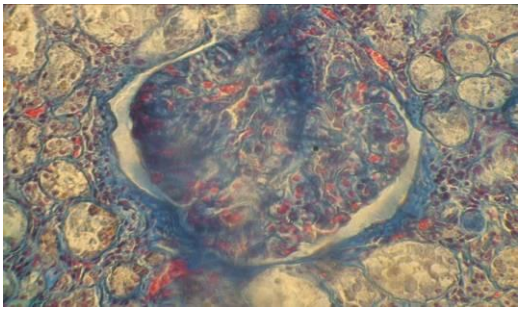

Fig. 5. Nefrita interstiţială fibroasă: hiperplazii fibroconjunctivale concentrice periglomerulare şi peritubulare. Col. HEA X 200



Fig. 6. Splină lienoză fibrinoidă, necrobioze şi necroze limfocitare. Col. HEA x 100

Microscopic, pe secţiunile histologice obţinute din probe splenice, recoltate din zonele în care pulpa splenică era cenuşie-albicioasă şi cu aspect uscat şi granular s-au semnalat: reticulul splenic

palid, greu perceptibil;în spaţiul inetercelular prezenţa fibrinoidului colorat în albastru; în pulpa albă numeroase zone hipocrome în care se observă doar conturul elementelor limfocitare ceea ce sugerează instalarea necrobiozelor şi necrozelor limfocitare (Fig.6).

CONCLUZII

1. Tuberculoza cu localizare hepatică, evoluţie cronică, a fost diagnosticată histopatologic la un primat non uman, Cercopitec pitic, sex M, vârsta 22 de ani.
2. Macroscopic şi microscopic s-au evidenţiat *leziuni specifice tuberculozei*: hepatită granulomatoasă cu prezenţa celulelor gigante multinucleate de tip Langhans înglobate în zona periferică de reacţie mezenchimală, predominant fibrilară, a granulomului tuberculos; *leziuni necaracteristice*: ciroză hipertrofică; hialinoză renală intra- şi extracelulară şi nefrita interstiţială fibroasă; lienoză fibrinoidă, necrobioze şi necroze limfocitare, fibroze perivasculare şi interstiţiale splenice.
3. Examenul microscopic al preparatelor histopatologice hepatice prin evidenţierea celulelor multinucleate de tip Langhans în zona de reacţie mezenchimală şi a prezenţei cirozei hipertrofice certifică evoluţia cronică a infecţiei tuberculoase.

BIBLIOGRAFIE

1. DRAGOMIRESCU, M. (subredacţia)(1997) – Procesul infecţios, Ed. Helicon, Timişoara.
2. JUBB, K.V.F., KENNEDY, P.C., PALMER, N. (1993) - Pathology of Domestic Animals, Fourth Edition, Vol. 2, Academic Press, San Diego, California, USA.
3. Mc GAVIN, M. D., CARTLON, W.W., JAC HARY, T.F. (2001) - Special Veterinary Pathology, Ed. Mosby, Inc., Missuri, USA.
4. MOGA MÂNZAT, R. (2001) - Boli infecţioase ale animalelor, bacterioze. Ed. Brumar, Timişoara.
5. PAUL, I. (2005) – Etiomorfopatologia bacteriozelor la animale, Qira, Iaşi.
6. PERIANU, T. (1996) - Boli infecţioase ale animalelor, Bacterioze, vol. I, Ed. Fundaţia Chemarea, Iaşi.
7. VASIU, C. (2007) – Bacterioze la animale, Ed. Mega, Cluj-Napoca.

MORPHOLOGY OF BLOOD CELLS, LIVER AND SPLEEN OF THE DESERT TORTOISE (*TESTUDO GRAECA*)

A. A. Kassab[1*], S. Shousha[2] and A. Fargani[3]
[1]Department of Anatomy and Embryology, Faculty of Veterinary Medicine, Benha University, Moshtohor, 13736, Toukh, Egypt;
[2]Department of Physiology, Faculty of Veterinary Medicine, Benha University, Moshtohor, 13736, Toukh, Egypt;
[3] Department of Zoology, Faculty of Science, Garyounis University, Libya.
* e-mail: kassab_aa@yahoo.com

The morphological characteristics of peripheral blood cells and the anatomical structure of the liver and spleen were examined in desert tortoise. Forty healthy adult Testudo graeca tortoises, 20 females and 20 males were selected for this study. The tortoises were given thorough examination and a blood sample was collected from the heart by cardiocentesis. The Wright staining method was used for classification of the blood cells. Seven different types of blood cells were determined: erythrocytes, heterophils, eosinophils, basophils, lymphocytes, monocytes and thrombocytes. Mature erythrocytes of captive Testudo graeca were nucleated ellipsoidal cells. Erythrocytes measurements for males were (length 18.76 ± 2.81 µm × width 9.52 ± 2.23 µm) and for females were (length 19.19 ± 2.90 µm × width 9.84 ± 2.50 µm). The heterophil contain large, eosinophilic, ovoid, cytoplasmic granules with eccentric nucleus. The eosinophil is distinguished by its round, eosinophilic cytoplasmic granules and the nucleus is round to oval, single or bi-lobed, and eccentrically placed within the cytoplasm. The basophil was easily identified by its deeply stained purple, large, round granules that remained tightly adhered to the centrally located nucleus. The lymphocyte contained a small amount of blue staining cytoplasm and a round nucleus with a fine reticular pattern. The monocyte contains a large amount of light blue-gray, finely granular or vacuolated cytoplasm, and an oval or indented nucleus. Thrombocytes were oval-shaped cells contained round, densely stained nucleus. The liver composed of two lobes, right and left which were connected with a narrow band of connective tissue. The parenchyma of the tortoise liver is seen to be composed of intersinusoidal cords of hepatocytes. The spleen grossly appeared as round or oval structure. The parenchyma (splenic pulp) formed of lymphoid tissue and is of two distinct types; white and red pulps.

Overall, this study provides identification of the morphological characteristics of different peripheral blood cells of the tortoise Testudo graeca species as well as the anatomy of the liver and spleen, as a reference for future hematological studies of this species and may be used as a basis for comparison in clinical cases.

Keywords: *Blood Cells, Liver, Spleen, Desert Tortoise, Testudo graeca*

The desert Tortoise is a member of the reptile family that is composed of snakes, lizards, crocodiles and other chelonians (turtles). Turtles are obviously different from other reptiles by the shell or box that completely covers the body. The shell is actually a part of the body and hardens about three years after hatching.

Tortoises have position in terrestrial live because some of population use the tortoises as source of protein food and use from zoological garden many research work studying the tortoises for fixed data about biological and behavioral and infectious diseases (Muro et al., 1998; Jacobson and Origgi, 2002; Christopher et al., 2003).

Hematological analyses have been described to a limited extent for captive desert tortoises and free-ranging tortoises in the western Mojave Desert, northeastern Mojave Desert, Sonoran Desert in Arizona, and Alachua and Lake Counties in Florida (Rosskopf, 1982; Jacobson et al., 1992; Taylor and Jacobson, 1992; Christopher et al., 1994; Dickinson et al., 1995; Dickinson et al., 1996; Christopher et al., 1997;; Dickinson et al., 2002). Understanding of blood composition of turtles is very important for preventing and treating many diseases.

There are many published papers that characterize the blood of land tortoise (Alleman et al., 1992; Muro et al. 1998 and Knotkova et. al. 2002). Data for the gopher tortoise have included red and white blood cell counts (Ryerson, 1943), erythrocyte size measurements (Hartman and Lessler, 1964), hematocrit, specific gravity, blood volume, plasma volume, and total body water (Thorson, 1968), percent protein (Friar, 1964), total protein, sialic acid (Seal, 1964), and calcium, sodium, magnesium, and cholesterol (Jackson, 1991).

However, little or no previous study has presented values for a wide range of blood variables for the desert tortoise *Testudo graeca*.

Clarification of the morphological characteristics and classification of blood cells, especially WBCs, from the desert tortoise *Testudo graeca* is important because this species information could be used to assist those attempting to interpret WBC counts for clinical and research specimens in the wild.

The anatomical structure of turtles alimentary canal wasn't fully knowledged, especially morphology and asymmetry of particular organs. The one from more interesting organs of alimentary canal is the liver, which is the energy centre of the organism and blood forming organ. The macroscopic and microscopic description of this organ in turtles introduces following scientific publications (Webster and Webster, 1974, Marycz and Rogowska, 2007).

Therefore, the aim of this work was firstly, identification of the morphological characteristics of different peripheral blood cells of the tortoise *Testudo graeca* species, as a reference for future hematological studies of this species. Secondly, Description of the macro- and micro- morphology of the blood cells forming organs especially liver and spleen.

MATERIALS AND METHODS

ANIMALS

Forty healthy adult *Testudo graeca* tortoises, 20 females and 20 males were collected during two distinct trapping seasons, fall (September-October, 2006) and spring (February-March 2007). They were collected from wildlife management area in Sidi Khalifa in Libya. Captured tortoises were physically examined and the carapace and plastron length and width and body weight were recorded. Tortoises were kept in similar plastic boxes and fed green leaves and grass. They were kept under these conditions for 21 days before the start of experiment.

BLOOD SAMPLING

Tortoises were restrained manually without sedation. Blood samples were collected by cardiocentesis. Cardiac puncture has been reported as a method of choice for blood collection. This method requires a hole drilled through the plastron on the heart site (Fig. 1). The 19 G luer needle was inserted in the heart. A total of one ml blood was collected into heparinized plastic containers from each experimental animal.

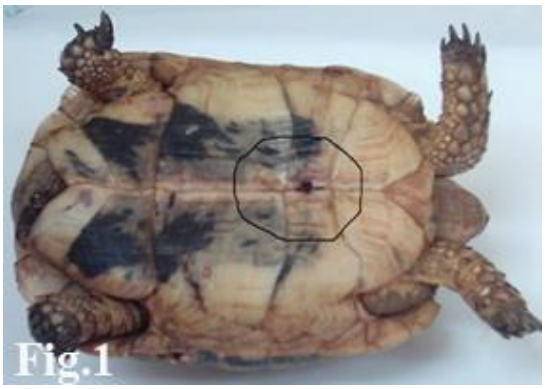

Fig. 1: *Photograph of the adult tortoise (Testudo graeca) showing the site of cardiocentesis and Cardiac puncture through the plastron.*

BLOOD CELL MORPHOLOGY

Blood smears were immediately prepared and air dried. Wright's stained blood smears were used for the measurement and assessment of blood cells. Slides were treated with Wright's stain for 2 minutes, washed in running tap water for 2 minutes and rinsed in distilled water for 2 minutes. Slides were dried and mounted with Canada balsam. Four to five blood smears per individual animal were randomly selected. One hundred erythrocytes and thirty of each of thrombocytes, heterophils, eosinophils, basophils, lymphocytes and monocytes were measured by micrometer (magnification power: × 1000). The measurements included maximal length (L) and maximal width (W). Sizes of cells were calculated according to the formula (L×W ×π)/4.

Preparation of histological sections

Ether was used to euthanize the animals. A saw was used to cut sides of the plastron. After removal of the plastron, the liver and spleen were examined macroscopically and specimens from the liver and spleen were obtained. They were rinsed with normal saline and then transferred into 10% neutral buffered formol solution, dehydrated and embedded in paraffin. Sections of 5-6 µm in thickness were obtained and stained with Haematoxylen and eosin **(**H&E**)** for routine histological examination (Drury and Wallington, 1980).

The histological sections were carefully examined under an ordinary light microscope. (Carl Zeiss, Germany). Microphotography of selected microscopic fields was carried out with the aid of digital camera- computer set up.

Statistical analysis

Numerical Data are presented as mean ± standard deviation (S.D.). Data were analyzed for statistical significance using student t test. P value of less than 0.05 indicates significance. Confidence intervals, at 95% level, were also calculated. All statistical analyses were accomplished with the statistical package for the social sciences (SPPS 9.0, SPSS Inc. Corp., Chicago, IL, USA) computer package.

RESULTS

Physical parameters

Carapace and plastron measurements were collected from all forty adult tortoises. The mean and standard deviation for the carapace and plastron lengths and widths are reported in Table 1. Female tortoises had longer carapace length (females: 24.3 ± 1.69 cm, males 22.4 ± 1.57 cm), carapace width (females: 17.4 ± 1.63 cm, males: 14.9 ± 1.23 cm), plastron length (females: 20.4 ± 1.70 cm, males: 18.4 ± 1.53 cm), and plastron width (females: 15.5 ± 1.53 cm, males: 13.9 ± 1.29 cm) than males. Body weight means for females was (646.50 ± 18.96 g) and for males (628.90 ± 28.11 g).

Table 1. Descriptive Statistics for the carapace, and plastron and weight Measurements for all males and females Testudo gra

Variable	Sex	N	Mean	SD	Confidence Interval (95%)	P
Erythrocytes Length (µ)	M	100	18.7698	±2.8100	18.2122 – 19.3274	0.279
	F	100	19.1990	±2.9024	18.6231 – 19.7749	
Erythrocytes Width (µ)	M	100	9.5260	±2.2331	9.0829 – 9.9691	0.077
	F	100	9.8410	±2.5096	9.3430 – 10.3390	
Nuclear Length (µ)	M	100	6.1404	±0.8199	5.9777 – 6.3031	0.128
	F	100	6.3244	±0.8200	6.1617 – 6.4871	
Nuclear Width (µ)	M	100	4.4472	±0.8880	4.2710 – 4.6234	0.008*
	F	100	4.7940	±.8878	4.6178 – 4.9702	
Erythrocytes Size (µ²)	M	100	140.4161	±49.3495	130.6241 – 150.2081	0.128
	F	100	142.0770	±54.9891	141.1660 – 162.9880	

Red blood cells morphology

The erythrocytes of *Testudo graeca* (Fig. 2a) were nucleated, ellipsoid cells and their nuclei were oval and centrally located like those of the other reptile species. The cytoplasm of mature erythrocytes appeared light and dark pink and was homogeneous under Wright's stain. The nuclei of mature erythrocytes are chromophilic. They might contain prominent vacuoles (Fig. 2b). Erythrocyte measurements for males were (length 18.76 ± 2.81 µm × width 9.52 ± 2.23 µm) and for females were (length 19.19 ± 2.90 µm × width 9.84 ± 2.50 µm). The nucleus was centrally located and stained dark purple under Wright's stain. The measurements of the nucleus for males were (6.14 ± 0.81 µm × 4.44 ± 0.88 µm) and for females were (6.32 ± 0.82 µm × 4.79 ± 0.88 µm). Size means of the erythrocytes for males was (140.41 ± 49.34 μ^2) and for females (142.07 ± 54.98 μ^2). Results of erythrocytes measurements are summarized in Table 2.

Table 2. Means of the erythrocytes and erythrocytes nuclei dimensions and erythrocytes size means of the male and female Testudo graeca.

Variable	Sex	N	Mean	SD	Confidence Interval (95%)	P
Erythrocytes Length (µ)	M	100	18.7698	±2.8100	18.2122 – 19.3274	0.279
	F	100	19.1990	±2.9024	18.6231 – 19.7749	
Erythrocytes Width (µ)	M	100	9.5260	±2.2331	9.0829 – 9.9691	0.077
	F	100	9.8410	±2.5096	9.3430 – 10.3390	
Nuclear Length (µ)	M	100	6.1404	±0.8199	5.9777 – 6.3031	0.128
	F	100	6.3244	±0.8200	6.1617 – 6.4871	
Nuclear Width (µ)	M	100	4.4472	±0.8880	4.2710 – 4.6234	0.008*
	F	100	4.7940	±.8878	4.6178 – 4.9702	
Erythrocytes Size (μ^2)	M	100	140.4161	±49.3495	130.6241 – 150.2081	0.128
	F	100	142.0770	±54.9891	141.1660 – 162.9880	

*P value of less than 0.05 indicates a significant difference between the compared means of male and female tortoises.

White blood cells morphology

Granulocytes

Granulocytes include the leukocytes that contain specific granules that identify the cell lineage. These cells include heterophils, eosinophils, and basophils.

Heterophils - The heterophil (Fig. 2c) was the most abundant leukocyte found in blood. It is equivalent to a mammalian neutrophil. It contained large, eosinophilic and round cytoplasmic granules. The cytoplasm, which can be difficult to visualize, was light blue or clear. The nucleus was frequently displaced toward the edge of the cell and appeared basophilic with dense chromatin. Heterophil measurements in males were (length 15.53 ± 2.7 µm and width 13.49 ± 2.60 µm) and in females were (length 15.48 ± 2.52 µm and width 12.88 ± 2.54 µm). Heterphils size means of the male was (172.72 ± 58.60 μ^2) and in the female was (167.05 ± 49.24 μ^2). Results of heterophils measurements are summarized in Table 3.

Eosinophils - The eosinophil (Fig. 2d) was distinguished by its round eosinophilic cytoplasmic granules which do not fill the colorless cytoplasm. The nucleus contains coarse, clumped chromatin and stained red. It was round to oval, single or bi-lobed and eccentrically placed within the cytoplasm. Its measurements in males were (length 14.48 ± 1.54 µm and width 10.72 ± 1.7 µm) and in females were (length 14.19 ± 1.81 µm and width 10.08 ± 1.3 µm). Eosinophil size means of the male was (122.84 ± 26.24 μ^2) and in female was (118.33 ± 28.72 μ^2). Results of eosinophils measurements are summarized in Table 4.

Table 3. Means of the heteroplils dimensions and heterophils size means of the male and female Testudo graeca.

Variable	Sex	No. cells	Mean	SD	Confidence Interval (95%)	P
Heterophil Length (µ)	M	30	15.5317	± 2.7275	14.5132 – 16.5501	0.959
	F	30	15.4893	± 2.5236	14.5470 – 16.4317	
HeterophilWidth (µ)	M	30	13.4960	± 2.6061	12.5229 – 14.4691	0.396
	F	30	12.8823	± 2.5412	11.9334 – 13.8312	
Heterophil Size (µ²)	M	30	172.7200	±58.6019	150.837– 194.6023	0.396
	F	30	167.0567	±49.2439	138.668– 175.4446	

*P value of less than 0.05 indicates a significant difference between the compared means of male and female tortoises.

Table 4. Means of the eosinophils dimensions and eosinophils size means of the male and female Testudo graeca.

Variable	Sex	No. cells	Mean	SD	Confidence Interval (95%)	P
Eosinophils Length (µ)	M	30	14.482	±1.5439	13.9055– 15.0585	0.516
	F	30	14.195	±1.8122	13.5183– 14.8717	
Eosinophils Width (µ)	M	30	10.727	±1.7072	10.0895– 11.3645	0.323
	F	30	10..087	±1.3049	8.2145 – 17.9602	
Eosinophils Size (µ²)	M	30	122.840	±26.2439	113.041– 132.6403	0.514
	F	30	118.339	±28.7226	107.614– 129.0645	

*P value of less than 0.05 indicates a significant difference between the compared means of male and female tortoises.

Basophils - The basophil (Fig. 2e) was easily identified by its deeply stained purple, large, round granules that remained tightly adhered to the centrally located nucleus. In some instances the granules completely occluded the nucleus. Its measurements in males were (length 12.18 ± 1.02 µm and width 11.91 ± 0.98 µm) and in females were (length 12.56 ± 1.14 µm and width 12.26 ± 1.18 µm). Basophil size means of the male was (114.89 ± 18.82 µ²) and in female was (121.99 ± 22.06 µ²). Results of basophils measurements are summarized in Table 5.

Table 5. Means of the basophils dimensions and basophils size means of the male and female Testudo graeca.

Variable	Sex	No. cells	Mean	SD	Confidence Interval (95%)	P
Basophils length(µ)	M	30	12.1890	±1.0214	11.8076 – 12.5704	0.098
	F	30	12.5610	±1.1469	12.1327 – 12.9893	
Basophils Width(µ)	M	30	11.913.	±.9831	11.5459 – 12.2801	0.103
	F	30	12.2680	±1.1849	11.8255 – 12.7105	
Basophils Size (µ²)	M	30	114.8967	±18.8289	107.8658–121.927	0.087
	F	30	121.9933	±22.0619	113.755– 130.231	

*P value of less than 0.05 indicates a significant difference between the compared means of male and female tortoises.

Mononuclear Cells

The mononuclear cells include lymphocytes and monocytes. These cells generally lack significant lobulation of the nucleus and do not contain an abundance of cytoplasmic granules.

Lymphocytes - The lymphocytes (Fig. 2e) contained a small amount of blue staining cytoplasm and a round nucleus with a fine reticular pattern. The lymphocyte was more spheroid than the thrombocyte, with a nuclear to cytoplasmic ratio of greater than one. Its measurements in males

were (length 9.15 ± 2.17 µm and width 7.70 ± 1.77 µm) and in females were (length 10.10 ± 2.43 µm and width 8.71 ± 2.15 µm). Lymphocytes size means of the male was (58.15 ± 27.20 µ²) and in female was (73.04 ± 32.08 µ²). Results of lymphocytes measurements are summarized in Table 6.

Table 6. Means of the lymphocytes dimensions and lymphocytes size means of the male and female Testudo graeca.

Variable	Sex	No. cells	Mean	SD	Confidence Interval (95%)	P
Lymphocytes Length (µ)	M	30	9.1590	±2.1794	8.3452 – 9.9728	0.100
	F	30	10.1000	±2.4377	9.1898 – 11.0102	
Lymphocytes Width (µ)	M	30	7.7027	±1.7778	7.0388 – 8.3688	0.055
	F	30	8.7133	±2.1590	7.9072 – 9.5195	
Lymphocytes Size (µ²)	M	30	58.1533	±27.2083	47.9936 – 68.3131	0.047
	F	30	73.0467	±32.0832	60.7868 – 85.3065	

*P value of less than 0.05 indicates a significant difference between the compared means of male and female tortoises.

Monocytes - The monocyte (Fig. 2f) contained a large amount of light blue-gray, finely granular or vacuolated cytoplasm and an oval or indented nucleus with a dense chromatin pattern. Monocytes in males were (length 14.67 ± 2.53 µm and width 10.28 ± 2.05 µm) and in females were (length14.99 ± 2.83 µm and width 10.91 ± 1.93). Size means of the monocyte in male was (118.32 ± 49.34 µ²) and in female was (125.74 ± 59.97 µ²). Results of monocytes measurements are summarized in Table 7.

Table 7. Means of the monocytes dimensions and monocytes size of the male female Testudo graeca.

Variable	Sex	No. cells	Mean	SD	Confidence Interval (95%)	P
Monocytes length(µ)	M	30	14.6703	±2.5399	13.7219 – 15.618	0.639
	F	30	14.9920	±2.8387	13.9320 – 16.052	
Monocytes Width (µ)	M	30	10.2810	±2.0578	9.5126 – 11.0494	0.227
	F	30	10.9190	±1.9378	10.1954 – 11.642	
Monocytes Size (µ²)	M	30	118.3220	±49.3461	99.8959 – 136.74	0.625
	F	30	125.7467	±59.9797	103.349 – 148.14	

*P value of less than 0.05 indicates a significant difference between the compared means of male and female tortoises.

Thrombocytes - The thrombocytes (Fig. 2g) were ellipsoidal cells that contained round densely stained nucleus. The cytoplasm was clear and the thrombocytes tended to clump together. These latter two identifying characteristics help in distinguishing the thrombocytes from the lymphocytes. The thrombocytes in males were (length 6.18 ± 0.92 x width 4.59 ± 0.95) and in females were (length 6.29 ± 1.00 and width 4.62 ± 1.02). Thrombocyte size means of the male was (22.70 ± 7.14 µ²) and in female was (23.21 ± 7.59 µ²). Results of thrombocytes measurements are summarized in Table 8.

Table 8. Means of the thrombocytes dimensions and thrombocytes size means of the male and female Testudo graeca.

Variable	Sex	No. cells	Mean	SD	Confidence Interval (95%)	P
Thrombocytes Length (µ)	M	30	6.1880	±0.9253	5.8425 – 6.5335	0.682
	F	30	6.2900	±1.0052	5.9146 – 6.6654	
Thrombocytes Width (µ)	M	30	4.5900	±0.9565	4.2328 – 4.9472	0.887
	F	30	4.620	±1.0282	4.2401 – 5.0079	
Thrombocytes Size (µ²)	M	30	22.7013	±7.1405	20.035 – 25.367	0.776
	F	30	23.2187	±7.5972	20.381 – 26.055	

*P value of less than 0.05 indicates a significant difference between the compared means of male and female tortoises.

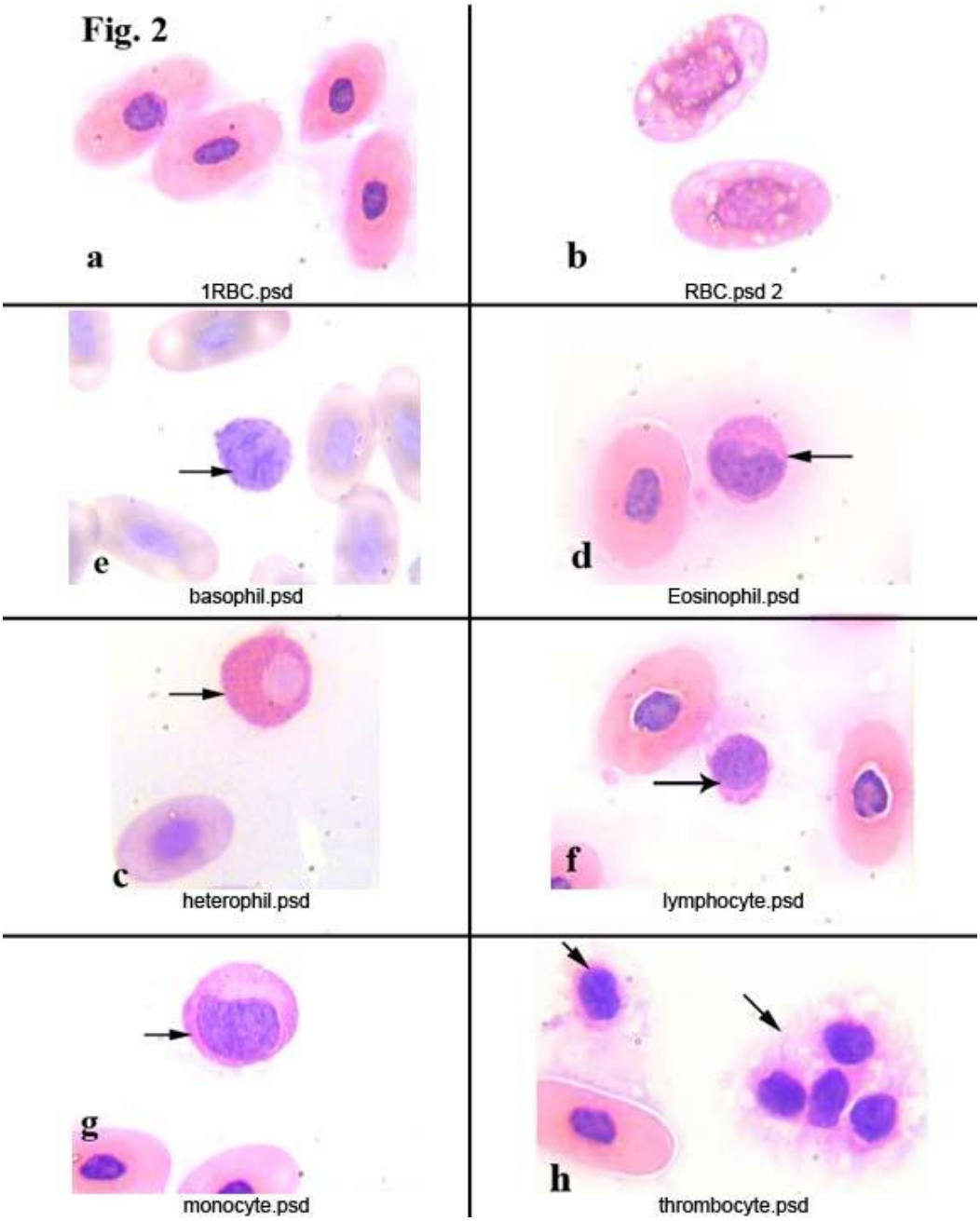

Light micrograph of Wright's stained blood smears from the desert tortoise Testudo graeca showing: (a) Erythrocytes, (b) Erythrocytes with prominent vacuoles, (c) Heterophil (arrow) and erythrocyte, (d) Eosinophil (arrow) and erythrocyte, (e) Basophil (arrow) and erythrocyte, (f) Lymphocyte (arrow) and erythrocyte, (g) Monocyte (arrow) and erythrocyte, (h) Clumps of thrombocytes (arrows) and erythrocyte. (Wright stain ×1000)

Morphological and histological results of the liver

The liver of tortoise is situated in the abdominal cavity transverse to the long axis of the body. It is dark red in the fresh condition. It was composed of two lobes, right and left (Fig. 3a). The left lobe is slight larger than the right one. The two lobes were connected with a narrow band of connective

tissue. In a section examined under low power, the parenchyma of the tortoise liver is seen to be composed of intersinusoidal cords of hepatocytes (Figs. 3b and c). The parenchymal cells (hepatocytes) arranged as cords of cells with vascular sinusoid spaces between the cords. The cords radiate from central vein which are the centers of the classic hepatic lobules (Fig. 3b). Hepatic cells were polygonal and of different sizes and their nuclei were spherical or ovoid (Figs. 3c and d). The portal areas (hepatic triad) present and comprise branches of portal vein, hepatic artery and bile duct, often also with a lymphatic vessel, lying in a small amount of connective tissue (Figs. 3d and e). Within the lobule, there is a fine meshwork of reticular and collagenous fibers around the sinusoids and within the perisinusoidal spaces (Fig. 3f).

The spleen of tortoise is the most important immune organ and it is the body's largest filter of the blood. The spleen appeared grossly as round or oval structure. It was located in the abdomen of tortoise under the stomach (Fig. 4a). Sections of tortoise spleen showed normal splenic structure. The organ was surrounded by a fibrous capsule of connective tissue, stemming from which are trabeculae that support the large vasculature (Fig. 4b). The connective tissue capsule and trabeculae extending from it were clearly identified. The parenchyma (splenic pulp) formed of lymphoid tissue and is of two distinct types; white and red pulps (Fig. 4c). The white pulp composed of central arteriole surrounded with aggregation of lymphoid tissues (Fig. 4c, d and e). The red pulp is more abundant and formed of vascular sinuses filled with blood cells (Fig. 4d, f and g).

DISCUSSION

This study represents the first attempt to develop baseline health parameters for the desert tortoise *Testudo graeca*. The original goal for this study was to study the morphological characteristics of the blood cells and the anatomy of the liver and spleen. The data presented will provide the veterinary clinician with specific hematological data which will allow for a more comprehensive medical assessment in tortoise clinical cases.

Our findings related to carapace and plastron measurements suggest that there is minimal variation in the size of the tortoises. It was interesting to note that the female tortoises were larger and heavier than the male tortoises in this study. Diaz-Figueroa (2005) and McRae et al. (1981) reported the same observations with gopher tortoise. In general, male tortoises are larger than female tortoises (Landers et al., 1982; Smith, 1995). This difference may be the result of older and larger male tortoises being removed from the population.

Hematology and blood biochemical parameters are essential to assess the health and physiological status of stoic animals like the gopher tortoise. Although one hundred-sixty blood samples are routinely collected from tortoises to perform complete blood counts, morphologic criteria for distinguishing the various circulating blood cells have not been established in the desert tortoise *Testudo graeca*. Alleman et al. (1992) described the morphological features and cytochemical staining characteristics of circulating blood cells for the desert tortoise. However, these same features also need to be described for the desert tortoise *Testudo graeca*. The hematological parameters measured in this study were considered to be within reference limits for captive chelonian species. The findings suggest that these tortoises are, in general, healthy. The complete blood counts in tortoises captured during the fall were significantly lower than in the spring. The same seasonal variation was noted in gopher tortoises from Florida (Taylor and Jacobson, 1992). Lower total white blood cell counts are not an uncommon finding in reptiles during the fall. As the environmental temperature decreases, the reptile’s metabolic rate and immune function also decrease. Lymphocytes were the predominant white cell found in these tortoises. The lymphocytes play several important roles in the reptile, including producing antibodies and attacking foreign materials (natural killer cells).

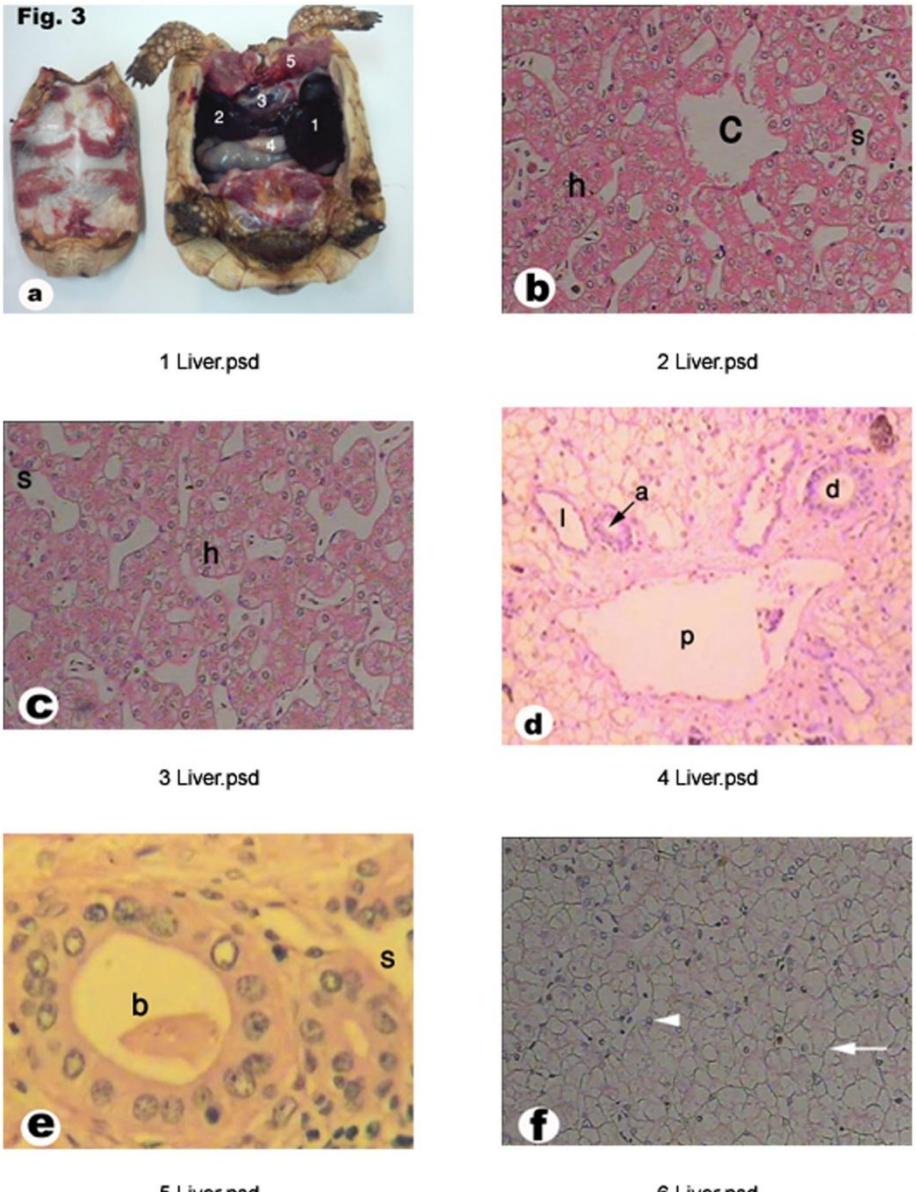

Fig. 3: (a) *Photograph showing the Viscera of the tortoise. 1- Left lobe of liver, 2- Right lobe of liver, 3- Heart, 4- Stomach, 5- Pectoralis muscles.* ***(b)*** *Light micrograph of liver tissue from tortoise. c- Central vein, h- sheets of hepatocytes, s- Blood sinusoid containing red blood cells. (H & E ×400)*

(c) *Light micrograph of liver tissue from tortoise showing cords of hepatocytes (h) with their nuclei and the blood sinusoids (s). (H & E ×400)*

(d) *Light micrograph of tortoise liver showing the portal area with a branch of the portal vein (p), a branch of the hepatic artery (a), a bile duct (b) and a lymphatic vessel (l). (H & E ×160)*

(e) *High magnification of light micrograph of tortoise liver showing the bile duct (b) and sinusoids (s). (H & E ×800)*

(f) *High magnification of Light micrograph of the liver parenchyma showing a typical reticulum (arrow) and hepatocytes (arrow heads). (H & E ×400)*

Morphological and histological results of the spleen

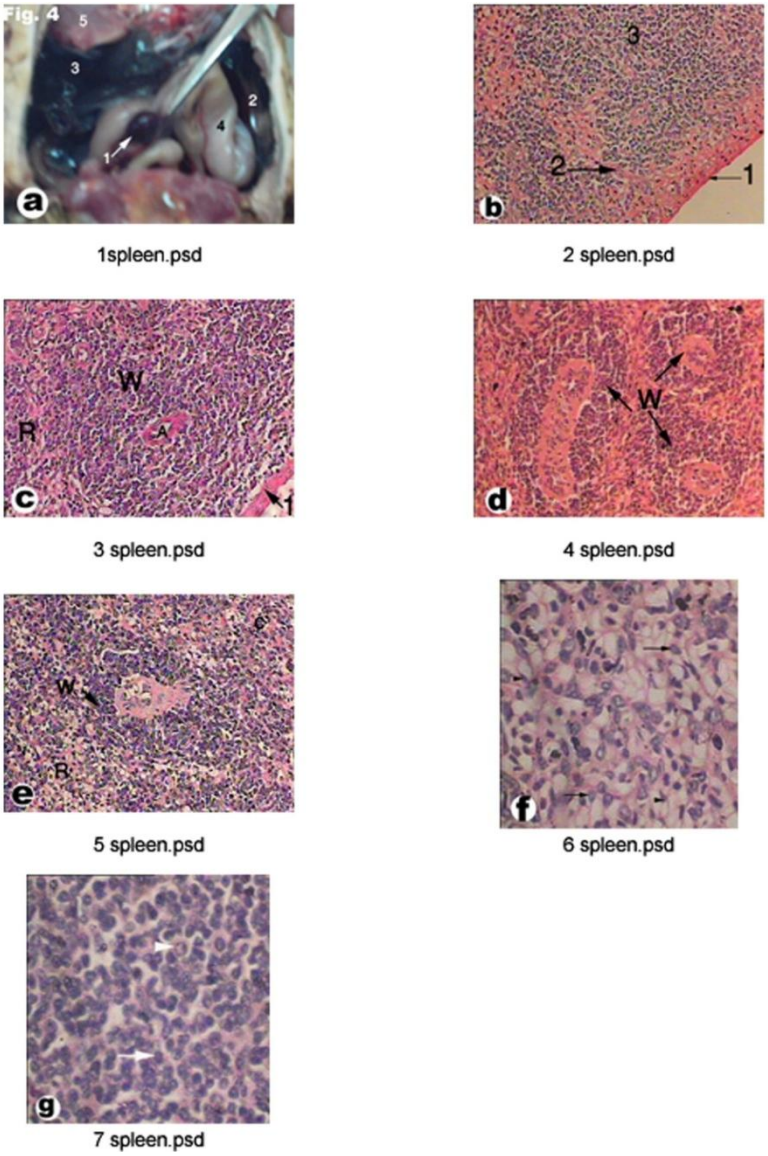

Fig. 4: (a)*Topography of the liver and spleen of tortoise. 1- spleen, 2- left lobe of liver, 3- Right lobe of liver, 4- stomach, 5- Pectoralis muscles.*

(b) *Light micrograph of spleen tissue from tortoise. 1- Capsule, 2- Trabecula, 3- Parenchyma. (H & E ×200)*

(c) *Light micrograph of spleen tissue from tortoise. 1- Capsule, A- Central arteriole, W- White pulp, R- Red pulp. (H & E ×400)*

(d) *Light micrograph of spleen tissue from tortoise showing three white pulps (W) in the splenic parenchyma. (H & E ×400)*

(e) *Light micrograph of spleen tissue from tortoise showing one white pulp (W) and the rest of the parenchyma is red pulp (R), consisting of cellular cords (c) and numerous venous sinuses. (H & E ×400)*

(f) *High magnification of Light micrograph of red pulp of the spleen, showing a typical reticulum and its associated reticular cells. Within the meshes are lymphocytes (arrows), fibroblasts and free macrophages (arrow head).*
(H & E ×800)

(g) *High magnification of Light micrograph of white pulp of the spleen, showing lymphocytes (arrow) and plasma cell (arrow head). (H & E ×800)*

Erythrocytes are morphologically similar among various species of reptiles (Saint Girons, 1970). The mature erythrocytes were nucleated ellipsoidal cells with pink stained cytoplasm, which are consistent with that reported in desert tortoise (Alleman et al., 1992), in European pond turtles (Metin et al., 2006) and in green turtles (Samour et al., 1984). The erythrocyte measurements are also in agreement with the results of Colagar and Jafari (2007), and Ugˇurtas et al. (2003).

Some erythrocytes in the desert tortoise *Testudo graeca* had small intracytoplasmic inclusions. Similar round or irrigular intracytoplasmic inclusions have been described in the erythrocytes of several species of reptiles (Campbell, 2004), in water dragon (Mayer et al., 2005), in desert tortoise (Alleman et al., 1992), in Juvenile Loggerhead Sea turtle (Casal et al., 2007) and in green sea turtles (Work et al., 1998). These intracytoplasmic inclusions were considered ultrastructurally to represent a degenerate organelle, possibly mitochondria (Alleman, et al., 1992). In mammals, the nuclear lobulation is distinct, but this is not a prominent feature of turtle granulocytes.

Saint Girons (1970) reported the presence of eosinophils, azurophils, neutrophils and plasma cells in reptiles. While, Sypek and Borysenko (1988) reported eosinophils, heterophils, basophils, monocytes and lymphocytes. According to Canfield (1998), the mammalian neutrophil is equivalent to the non mammalian heterophil. The morphological characteristics obtained by light microscopy of erythrocytes, thrombocytes, monocytes and lymphocytes were similar to those seen in other reptilian species (Alleman et al., 1992; Egammi and Sasso, 1988 and Work et al., 1998).

The heterophil contains large, eosinophilic, ovoid, cytoplasmic granules with eccentric nucleus. These features are similar to those described for heterophils from Loggerhead Sea turtle (Casal et al., 2007) and green sea turtles (Work et al. 1998). However, other reptiles, particularly the snakes, yellow rat snake (*Elaphe obsolete quadrivittata*), eastern diamond back rattle snake (*Crotalus adamanteus*) and the king cobra (*Ophiophagus hannah*), had two morphological variations of heterophils by electron microscope; one variant contained a homogenous population of electon-dense intracytoplasmic granules and the other variant contained some granules that were electron dense whereas other granules similar in size and shape, suggesting different developmental stages of heterophils in the circulation (Bounous et al., 1996; Alleman et al., 1999).

The eosinophil is distinguished by its round, eosinophilic cytoplasmic granules and the nucleus is round to oval, single or bi-lobed, and eccentrically placed within the cytoplasm. Eosinophils from desert tortoise were homogenous in size as in Loggerhead turtles (Casal et al., 2007), unlike eosinophils from green turtles (Work et al. 1998) and Kemp's ridley turtles (Cannon, 1996), which are large as well as small. Work et al. (1998) suspected that the large eosinophils in green turtles represent activated cells in response to a parasitic infestation or other inflammatory stimulus.

The lymphocyte contains a small amount of blue staining cytoplasm and a round nucleus with a fine reticular pattern. These characteristics are similar to those described for heterophils from loggerhead sea turtle (Casal et al., 2007) and green sea turtles (Work et al. 1998).

The monocyte contains a large amount of light blue-gray, finely granular or vacuolated cytoplasm, and an oval or indented nucleus. These characteristics are similar to those described for heterophils from Loggerhead Sea turtle (Casal et al., 2007) and green sea turtles (Work et al., 1998). However, other authors didn't identify monocyte in the blood of green turtles (Wood and Ebanks, 1984; Aguirre et al., 1995) or Kemp's ridley turtles (Cannon et al., 1996).

The thrombocytes were oval-shaped cells contain round, densely staining nucleus, although sometimes were observed round thrombocytes, similar to those seen in Loggerhead Sea turtle (Casal et al., 2007) and green sea turtles (Work et al. 1998).

Concerning the morphology of the liver of the desert tortoise *Testudo graeca,* the results of the present work have many similarities to that described by Marycz and Rogowska, 2007 in Horsefield's (*Testudo horsefieldi*) and Hermann's tortoises (*Testudo hermanni*). Generally, within *Testudinata,* the liver had very similar shape and morphology. The differences most often concerned with the mass of this organ, which at carnivorous tortoises was relatively greater (Crile and Quiring,

1940). While this organ could appeared as long single lobe and spindle – shaped organ at snakes, or the multilobe form at other reptiles (Webster and Webster, 1974).

Concerning the morphology of the spleen of the desert tortoise *Testudo graeca,* our results revealed that it has red and white pulps that come in agreement with that mentioned by Borysenko, 2005 in the snapping turtle (*Chelydra serpentine*).

In conclusion; this study is the first attempt to characterize the health status of the desert tortoise *Testudo graeca*. In general, our findings suggest that these tortoises are in good health. However, some of our findings suggest that these keystone species should continue to be monitored to protect them into the future.

REFERENCES

1. Aguirre, A.A., Balazs, G.H., Spraker, T.R., and Gross, T.S., 1995. Adrenal and hematological responses to stress in juvenile green turtles (chelonian mydas) with and without fibropapillomas. Physiol. Zool., 68: 831-854.
2. Alleman, A.R., Jacobson, E.R., and Raskin, R.E., 1992. Morphologic and cytochemical characteristics of blood cells from the desert tortoise (*Gopherus agassizii*). Am. J. Vet. Res., 53:1645-1651.
3. Alleman, A.R., Jacobson, E.R., and Raskin, R.E., 1999. Morphologic, cytochemical staining and ultrastructure characteristics of blood cells from eastern diamondback rattlesnake (*Crotalus adamanteus*). Am. J. Vet. Res., 60:507-514.
4. Borysenko M., 1976. Changes in spleen histology in response to antigenic stimulation in the snapping turtle (*chelydra serpentina*). Journal of morphology, 149 (2): 224-241.
5. Bounous, D.I., Dotson, T.K., Brooks, R.L., and Ramsay, E.C., 1996. Cytochemical staining and ultrastructural characteristics of peripheral blood leucocytes from the yellow rat snake (*Elaphe obsoleta quadrivitatta*). Comp. Haemathol. Int., 6: 86-91.
6. Campbell, T. W., 2004. Hematology of reptiles. In: Veterinary hematology and clinical chemistry (M. A. Thrall, D. L. Baker ends). Philadelphia, PA: Lippincott Williams and Wilkins, pp. 259-276.
7. Canfield, P.J., 1998. Comparative cell morphology in the peripheral blood film from exotic and native animals. Aust. Vet. J., 76: 793-800.
8. Cannon, M.S., Freed, D.A., and Freed, P.S., 1996. The leukocytes of the roughtail gecko *Cytopodion scabrum*: a bright-field and phase-contrast study. Anat. Histol. Embryol., 25: 11-14.
9. Casal, A.B., Freire, F., Bautista-Harris, G., Arencebia, A., and Oros, J., 2007. Ultrastructural characteristics of blood cells of juvenile loggerhead sea turtles (*caretta caretta*). Anat. Histol. Embryol., 36: 332-335.
10. Christopher, M.M., Berry, K.H., Henen, B.T., and Nagy, K.A., 2003. Clinical disease and laboratory abnormalities in free-ranging desert tortoises in California (1990-1995). Journal of Wildlife Diseases, 39 (1): 35-56.
11. Christopher, M.M., Brigmon, R., and Jacobson, E.R., 1994. Seasonal alterations in plasma B-hydroxybutyrate and related biochemical parameters in the desert tortoise (*Gopherus agassizii*). Comp. Biochem. Physiol., 108: 303-310.
12. Christopher, M.M., Wallis, I., and Berry, K.H., 1997. cvAn International Conference. Abbema, J.V. (ed.). Wildlife Conservation Society Turtle Recovery Program and the New York Turtle and Tortoise Society, New York, New York, 76-82.
13. Colagor, H., and Jafari, N., 2007. Red blood cell morphology and plasma proteins electrophoresis of the european pond terrapin (*EMYS ORBICULARIS)*. African Journal of Biotechnology, 6 (13): 1578-1581.
14. Crile, G., and Quiring D., 1940. A record of the body weight and certain organ and gland of 3690 animals. The Ohio Journal of Science, XL, 5: 219-259.
15. Diaz-Figueroa, O., 2005. characterizing the health status of the louisiana gopher tortoise (*gopherus polyphemus*). Master thesis, the Graduate Faculty of the Louisiana State University and Agricultural and Mechanical College.
16. Dickinson, V.M., Duck, T., Schwalbe, C.R., and Jarchow, J.L., 1995. Health studies of free ranging Mojave Desert tortoises in Utah and Arizona. Arizona Game and Fish Department Research branch Technical Report No. 21, Phoenix, Arizona, 70-79.
17. Dickinson, V.M., Jarchow, J.L., and Trueblood, M.H., 1996. Health studies of freeranging Sonoran Desert tortoises in Arizona. Arizona Game and Fish Department Research branch Technical Report No. 24, Phoenix, Arizona, 79.
18. Dickinson, V.M., Jarchow, J.L., and Trueblood, M.H., 2002. Hematology and plasma biochemistry reference range values for free ranging desert tortoises in Arizona. Journal of Wildlife Diseases, 38: 143-153.
19. Drury, R.A.B., and Wallington, E.A., 1980: Carleton's Histological Techniques. 5th ed. Oxford. New York. London.
20. Egami, M.I., and Sasso, W.S., 1988. Cytochemical observations of blood cells of *Bothrops jararaca* (Reptilia Squamata). Rev. Bras. Biol., 48: 155–159.
21. Friar, W., 1964. Turtle family relationships as determined by serological tests. In: Taxonomic Biochemistry and Serology. Leone, C.A. (ed.). Ronald Press, New York, 535-544. From experimental infection. Folia parasitological, 54: 13-18.

22. Hartman, F.A., and Lessler, M.A., 1964. Erythrocyte measurements in fishes, amphibian, and reptiles. Biol. Bull. Mar. Biol. Lab., 126: 83-88.
23. Jackson, O.F., 1991. Chelonians. In: Manualof exotic pets, Beynon, P.H., and Cooper J.E. (eds.). British Small Animal Veterinary Association, Cheltenham, UK, 221-243.
24. Jacobson, E.R., and Origgi, F., 2002. Use of Serology in Reptile Medicine. Seminars in Avian and Exotic Pet Medicine 11(1): 33-45.
25. Jacobson, E.R., Schumacher, J., and Green, M., 1992. Field and clinical techniques for sampling and handling blood for hematologic and selected biochemical determinations in desert tortoise, *Xerobates agassizii*. Copeia, 1: 237-241.
26. Knotková, Z., Doubek, J., Knotek, Z., and Hájková, P., 2002. Blood cell morphology and plasma biochemistry in russian tortoises (*agrionemys horsfieldi)*. Acta Vet. Brno., 71:191-198.
27. Landers, J.L., McRae, W.A., and Garner, J. A., 1982. Growth and maturity of the gopher tortoise in southeastern Georgia. Bull. Flor.St. Mus. Biol. Sci. 27(2): 81-110.
28. Marycz, K., and Rogowska, K., 2007. The liver morphology and topography of horsfields (testudo horsfieldi) and hermanns (t. hermanni) terrestrial tortoises. Electronic journal of polish agricultural universities, 10: 1-9.
29. Mayer, J., Knoll, J., Innis, C., and Mitchell, M.A., 2005. Characterizing the hematologic and plasma chemistry profiles of captive chinese water dragons (*Physignathus oncincinus)*. J. Herpetological Medicine and Surgery, 15(3): 219-223.
30. McRae, W.A., Landers, J.L., and Cleveland, G.D., 1981. Sexual dimorphism in the gopher tortoise (*Gopherus polyphemus*). Herpetologica, 37: 46-52.
31. Metin, K., Türkozan, O., Kargin, F., Basimogglu, Y., Taskavak, E. and Koca, S., 2006. blood cell morphology and plasma biochemistry of the captive european pond turtle *(Emys orbicularis*). Acta Vet. Brno., 75: 49-55.
32. Muro, J., Ramis, A., Pastor, J., Velarde, R., Tarres, J., and Lavin, S., 1998. Chronic rhinitis associated with herpesviral infection in captive spur-thighed totoise from Spain. Journal of Wildlife Diseases, 34: 487-495.
33. Rosskopf, W.J., 1982. Normal hemogram and blood chemistry values for California desert tortoises. Veterinary Medicine/Small Animal Clinician, 77: 85-87.
34. Ryerson, D.L., 1943. Separation of two acidophilic granulocytes of turtle blood, with suggested phylogene relationships. Anat. Rec., 85: 25-46.
35. Saint Girons, M.C., 1970. Morphology of the circulating blood cells. *In*: Gans, C. (ed.). London: Academic Press Inc., 73-90.
36. Samour, H.J., Risley, D., March, T., Savage, B., Nieva, O., and Jones, D.M., 1984. Blood sampling technique in reptiles. The veterinary record, 114: 472-476.
37. Seal, U.S., 1964. Vertebrate distribution of serum ceruloplasmin and sialic acid and the effects of pregnancy. Comp. Biochem. Physiol., 13: 143-159.
38. Smith, L.L., 1995. Nesting ecology, female home range and activity, and population size-class structure of the gopher tortoise, *Gopherus polyphemus*, on the Katharine Ordway Preserve, Putnam County. Florida. Bull. Florida Mus. Nat. Hist., 37: 97-126.
39. Sypek, J., and Borysenko, M., 1988. Reptiles. *In*: Rowley, A.F., Ratcliffe, N.A. (eds.). Vertebrate blood cells. Cambridge, England: Cambridge University Press, 211-256.
40. Taylor, R.W. and Jacobson, E.R., 1982. Hematology and serum chemistry of the gopher tortoise, *Gopherus polyphemus*. Comparative Biochemichal Physiology A, 72: 425-428.
41. Thorson, T.B., 1968. Body fluids partitioning in reptilia. Copeia, 592-601.
42. Ugˇurtas, S.H., Sevinc, M. and Yldrmhan, H., 2003. Erythrocyte size and morphology of some tortoises and turtles from turey. Zoological Studies, 42 (1): 173-178.
43. Webster D., and Webster M., 1974. Comparative vertebrate morphology. Academic Pres Londyn and New York.
44. Wood, F.E., and Ebanks, G.K., 1984. Blood cytology and hematology of the green sea turtle, Chelonia-mydas. Herpetologica, 40: 331-336.
45. Work, T.M., Raskin, R.E., Balazs, G.H., and Whittaker, S.D., 1998. Morphologic and cytochemical characteristics of blood cells from Hawaiian green turtles. Am. J. Vet. Res., 59: 1252-1257.

INDIVIDUAL IDENTIFICATION IN ROMANIAN SHEEP BREEDS USING MICROSATELLITE MARKERS

STELIANA ELVIRA, MARIA KEVORKIAN, MARIA ADINA MANEA, S.E. GEORGESCU, MIHAELA ZAULET, ANCA DINISCHIOTU, MARIETA COSTACHE
University of Bucharest, Molecular Biology Center, Splaiul Independenţei 91-95, Bucharest

Genetic diversity, inbreeding level and parentage analysis can be important tools in the conservation of wild and endangered species which exhibit higher heterozygosity levels. Individual heterozygosity is more closely related to the degree of inbreeding. The aim of this study was to analyze the genetic characteristics of sheep breeds in Romania through the use of microsatellite molecular markers. Consequently, we have selected ten microsatellite loci that were amplified by multiplex PCR reaction in order to estimate the differences between individuals due to their high allelic variation. We have obtained a correct amplification for all microsatellites.

Key words: sheep, microsatellites, PCR multiplex, genetic diversity.

The investigation of genetic relationships among populations has traditionally been based on the analysis of allele frequencies at different loci as an estimate of genetic variability, since a comparison of population parameters allows for an inference of their evolutionary history.

Microsatellites were originally utilized for genetic mapping and afterwards have been extensively used for linkage analyses in association with disease susceptibility genes. Also they have proven useful in the analysis of paternity, linkage analyses, population genetics and other genetic studies (Goldstein and Pollock, 1997). Their variation is mainly explained by factors such as genetic drift, gene flow and mutation, since they are generally considered non-selective markers (Boyce et al., 1996).

They can be used in tracking alleles through a population (Arranz et al. 1998; Wimmers et al. 2000), to estimate effective population size and to gain insight into the degree of population substructure including both the amount of migration between subpopulations and genetic relationship among the various subpopulations.

The number of studies using microsatellite information in sheep breeds has so far been somewhat limited (Arranz et al., 1998, 2001; Farid et al., 2000; Pariset et al., 2003).

In this study we analyzed four breeds that were formed after the breeding of local breeds with other non-indigenous breeds. Botosani Karakul is a breed that was formed after the inbreeding of the Turcana breed with the Karakul breed from Germany and URSS, while Carabasa (Blackhead Ruda) is a variety of the Ruda breed. Palas Milk Line and Palas Meat Line are two lines that were created at the Palas Institute. The first one was obtained after inbreeding between Ostfrize and Awassi with different Merinos breeds while the second one was obtained after the inbreeding between Ile de France breeds and Palas Merinos.

MATERIALS AND METHODS

Blood samples were collected in EDTA-treated plastic vacutainers from different sheep breeds: Botosani Karakul, Blackhead Ruda, Palas Milk Line and Palas Meat Line Breed. The isolation of genomic DNA from fresh blood was performed with Wizard Genomic DNA Extraction Kit (Promega).

The ten microsatellite markers used in this study were: Oar FCB 20, Oar CP34, MAF 70, MAF 214, MAF 65, Oar FCB 11, Oar CP20, BM 143, MCM42 and HSC. Microsatellites were selected for the polymorphism content and the good efficiency of amplification. The primer sequences for these microsatellites are shown in Table 1. For each set of primers we optimized the PCR conditions by

varying the annealing temperature between 52-62˚C on a gradient thermocycler IQCycler (BioRad). After determining the optimum temperature of 59˚C, the amplification reactions were carried out in 25 µL final volume and consisted of 1X PCR Buffer, $MgCl_2$, 200µM dNTPs, DNA template (50 ng), 0.5 units of AmpliTaq Gold DNA Polymerase and nuclease free water. The quantity for each primer was adjusted based on the amplitude of peaks obtained in monoplex reactions. PCR multiplex amplifications were performed using a program with 34 cycles. Denaturation was performed at 95˚C for 30 seconds, annealing at 59˚C for 30 seconds and extension at 72˚C for 1 minute. The first denaturation step was of 10 minutes at 95˚C and the final extension was of 50 minutes at 72˚C.

Table 1: Primers sequences.

Primer	Sequence
Oar FCB 11 F Oar FCB 11 R	GCAAGCAGGTTCTTTACCACTAGCACC GGCCTGAACTCACAAGTTGATATATCTATCAC
OAR FcB20 F OAR FcB20 R	GGAAAACCCCCATATATACCTATAC AAATGTGTTTAAGATTCCATACATGTG
Oar CP34 F Oar CP34 R	GCTGAACAATGTGATATGTTCAGG GGGACAATACTGTCTTAGATGCTGC
MAF70 F MAF70 R	CACGGAGTCACAAAGAGTCAGACC GCAGGACTCTACGGGGCCTTTGC
BM143 F BM143 R	ACCTGGGAAGCCTCCATATC CTGCAGGCAGATTCTTTATCG
McM 42 F McM 42 R	CATCTTTCAAAAGAACTCCGAAAGTG CTTGGAATCCTTCCTAACTTTCGG
MAF 65 F MAF 65 R	AAAGGCCAGAGTATGCAATTAGGAG CCACTCCTCCTGAGAATATAACATG
MAF214 F MAF214 R	AATGCAGGAGATCTGAGGCAGGGACG GGGTGATCTTAGGGAGGTTTTGGAGG
HSC F HSC R	CTGCCAATGCAGAGACACAAGA GTCTGTCTCCTGTCTTGTCATC
OAR CP20 F OAR CP20 R	GGCATTTCATGGCTTTAGCAGG GTTTGATCCCCTGGAGGAGGAAACGG

In order to detect the microsatellite loci, we used the forward primers labeled with four different fluorescent dyes: PET, VIC, 6-FAM, NED.

The PCR products were submitted to the analysis of individual fragments by capillary electrophoresis, with an automated sequencer ABI 310 (Applied Biosystems), using the Gene Scan-500 LIZ Size Standard, according to the manufacturer's specifications. The results were examined with the GeneScan 3.1.2 and Genotyper 2.5.2 Softwares (AppliedBiosystems).

RESULTS AND DISCUSSIONS

The goal of this study was to analyze the polymorphism of a set of ten microsatellites within different sheep breeds from Romania.

In order to amplify the microsatellite loci we performed two multiplex PCR reactions as follows: 2-Plex reaction for OAR Fcb 11 and OAR Fcb 20 and 8-Plex reaction for OAR CP20, OAR CP 34, MAF 70, MAF 214, MAF 65, BM 143, McM42, and HSC. All ten microsatellites were correctly amplified and the obtained sizes were comparable with those existing in the literature (Table 2).

Table 2 Characteristics of the ten microsatellites analyzed.

Marker	Chromosome location	Dye	Size (bp)
Oar FCB 11	2	NED	146
OAR FCB20	2	NED	91-100
Oar CP34	3	FAM	107-115
MAF70	4	FAM	132-136
BM143	6	PET	105-121
McM 42	9	VIC	86-94
MAF 65	15	VIC	124-129
MAF214	16	PET	191-193
HSC	20	VIC	272-278
OAR CP20	21	FAM	74-76

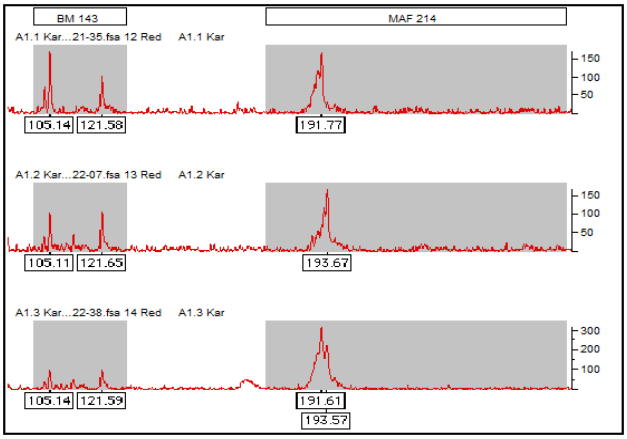

Figure 1: Genotyper software analysis of PCR multiplex amplification products for BM143 and MAF214 microsatellite loci.

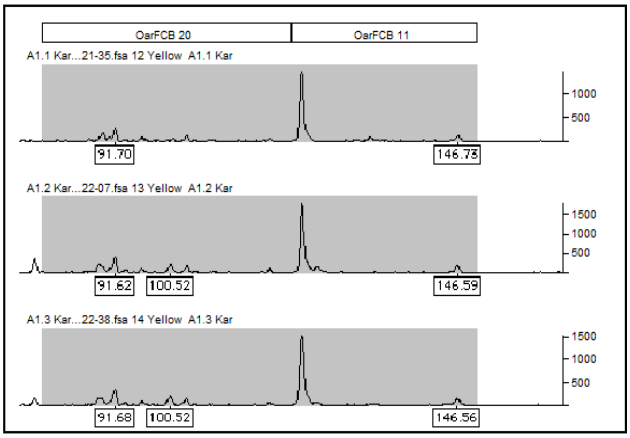

Figure 2: Genotyper software analysis of PCR multiplex amplification products for OarFCB20 and OarFCB11 microsatellite loci.

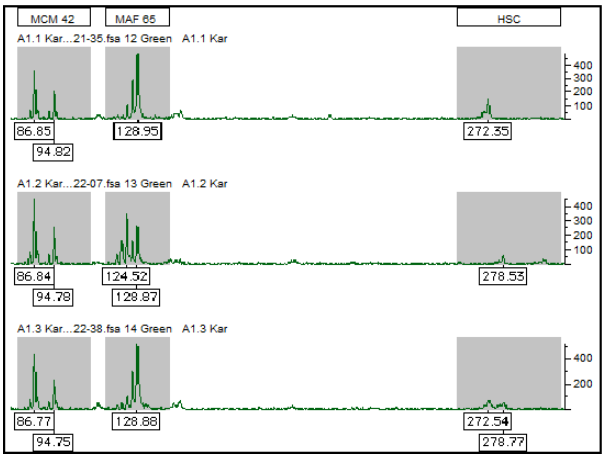

Figure 3: Genotyper software analysis of PCR multiplex amplification products for McM42, MAF65 and HSC microsatellite locus.

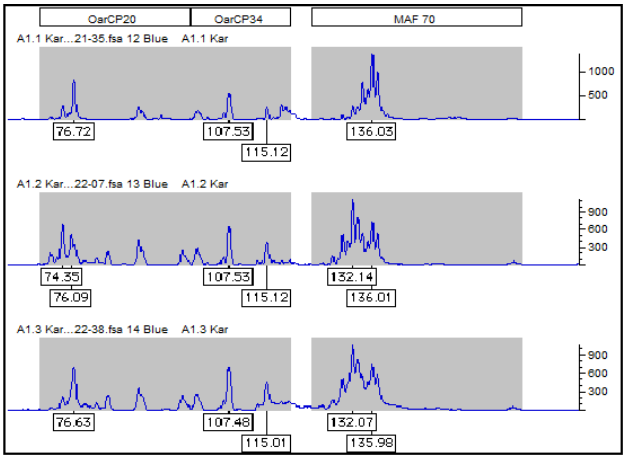

Figure 4: Genotyper software analysis of PCR amplification products for OarCP20, OarCP34 and MAF70 microsatellite loci.

The genotypes for these loci were determined in four Romanian breeds: Botosani Karakul, Carabasa, Palas Milk Line and Palas Meat Line. The electrophoregrams obtained for one individual from the Botosani Karakul breed for the loci analyzed are shown in Figures 1-4. The size of the alleles at individual loci varied between 74 and 278 bp. The number of allele peaks depends on whether the analyzed animal is homozygote or heterozygote.

CONCLUSIONS

Highly variable loci such as microsatellites provide a large amount of genetic information allowing alternative approaches based on individual genotypes, which help to clarify the genetic relationships between populations or breeds.

The technique used in the present study is considered a very good method for individual identification and genetic distance evaluation within different sheep breeds.

The obtained results highlight a correct amplification of all ten microsatellites and therefore this preliminary work contributes to the evaluation of genetic diversity, and molecular characterization of different Romanian sheep breeds.

REFERENCES

1. Alvarez, I., Royo, L.J., Fernandez, I., Gutierrez, J.P., Gomez, E., Goyache, F., 2004. Genetic relationships and admixture among sheep breeds from Northern Spain assessed using microsatellites.
2. Arranz, J. J., Y. Bayon, and F. San Primitivo. 1998. Genetic relationships among Spanish sheep using microsatellites. Anim. Genet. 29:435–440.
3. Arranz, J. J., Y. Bayo´n, and F. SanPrimitivo. 2001. Differentiation among Spanish sheep breeds using microsatellites. Genet. Sel. Evol. 33:529–542.
4. Boyce, W.M., Hedrick, P.W., Muggli-Cockett, N.E., Kalinowski, S., Penedo, M.C., Ramey, R.R., 1996. Genetic variation of major histocompatibility complex and microsatellite loci: a comparison in Bighorn sheep. Genetics 145, 421-433.
5. Goldstein, D.B., Pollock, D.D., 1997. Launching microsatellites: a review of mutation processes and methods of phylogenetic inference. J. Hered. 88, 335-342.
6. J. Anim. Sci. (82), 2246–2252.
7. Peter, C., Brufford, M., Perez, T., Dalamitra, S., Hewitt, G., Erhardt, G., ECONOGENE Consortium, 2007. Genetic diversity and subdivision of 57 European and Middle-Eastern sheep breeds. Anim.Genet. (38) 37–44.
8. Rendo, F., Irondo, B.M., Jugo, L.I., Aguirre, A., Vicario, A., Estonba, A., 2004. Tracking diversity and differentiation in six sheep breeds from the North Iberian Peninsula through DNA variation. Small Rumin. Res. (52), 195–202.
9. Sodhi, M., Mukesh, M., Bhatia, S., 2006. Characterizing Nali and Chokla sheep differentiation with microsatellite markers. Small Rumin. Res. (65), 185–192.
10. Wimmers, K.; Ponsuksili, S.; Harge, T.; Valle-Zarate, A.; Mathur, P. K.; Horst, P., 2000: Genetic distinctness of African, Asian and South American local chickens. Anim. Genet. 31: 159–165.

A NEW PCR-RFLP METHOD FOR ANALYZING GENETIC POLYMORPHISM IN THE LEPTIN GENE IN SWINE

ADINA MARIA MANEA, STELIANA KEVORKIAN, S.E. GEORGESCU, ANCA DINISCHIOTU, MARIETA COSTACHE
University of Bucharest, Department of Biochemistry and Molecular Biology, Spl. Independentei 91-95, sector 5, Bucharest

Fatness in pigs is of economic importance because of market incentives for production of lean pork and because increasing fatness enhances the feed costs of production. Leptin, a 16-kDa protein secreted from white adipocytes, is involved in the regulation of food intake, energy expenditure, and whole-body energy balance. Different studies indicated that the T(3469)C polymorphism may be associated with carcass traits (backfat/leanness), average daily gain, litter size, and semen production. The goal of our study was to develop a straightforward and efficient method which can be used to correctly identify the animals that carry the favorable allele for the productive and reproductive traits, in the case of the T(3469)C single nucleotide polymorphism. Our results showed that, by using this technique, it is easy to identify the homozygous (TT or CC), and heterozygous swine and to used these animals in reproduction (if it carries the T allele) or production (if it carries the C allele). The method presented above is reliable, fast and cost-effective, and can be successfully applied in the marker-assisted selection of the pigs.

Key words: swine, leptin gene, polymorphism, PCR-RFLP.

Leptin, the product of the LEP gene, is secreted mainly by adipose tissue and acts as a satiety signal on the hypothalamus, thereby regulating body weight and energy expenditure (Campfield *et al*. 1995). The LEP gene was mapped on pig chromosome 18q13–q21 (Neuenschwander *et al.* 1996) and is composed of three exons and two introns (Bidwell *et al.* 1997), with the coding area formed by the second and third exons.

Leptin may directly influence growth and body composition through physiological and endocrine mechanisms. Consequently, the polymorphisms identified in this gene may be considered as potential genetic markers for production traits. The single nucleotide polymorphism (SNP) T(3469)C was included in different association studies. Associations were found, with production (Chen *et al*., 2004; Jiang and Gibson, 1999; Szydlowski et al., 2004; Urban et al., 2002) and reproduction traits (Chen *et al.*, 2004; Kmiec´ *et al*., 2003; Korwin-Kossakowska *et al*., 2002). Overall, the results of these studies indicate that the T(3469)C polymorphism may be associated with carcass traits (backfat/leanness), average daily gain, little size, and semen production.

In these studies, the C-allele in comparison to the T-allele reduced backfat thickness (Jiang and Gibson, 1999; Urban *et al.*, 2002), increased lean meat percentage (Kulig et al., 2001; Urban *et al.*, 2002), and reduced intramuscular fat (Szydlowski *et al.*, 2004). The association studies that included reproduction traits (Chen *et al.*, 2004; Kmiec´ *et al*., 2003; Korwin-Kossakowska *et al*., 2002) suggest that the T-allele rather than the C-allele is favorable for reproduction.

Our goal was to develop an easy and efficient method which can be used to correctly identify the animals that carry the favorable allele for the productive or reproductive traits, in the case of the T(3469)C SNP.

MATERIALS AND METHODS

We used blood samples from 50 pigs (S.C. Romsuintest Periş), preserved in EDTA anticoagulant. The isolation of genomic DNA from fresh blood was performed with Wizard Genomic DNA Extraction Kit (Promega).

PCR was done using a GeneAmp 9700 PCR System (AppliedBiosystems). The reactions were carried out in 25-µl final volume containing PCR Buffer, MgCl2, 200 µM dNTP, 0.5 µM of each primer (F- CTCCTCCAAACAGAGGGTCA; R-GAGGTTCTCCAGGTCATTCG), 0.5 units of AmpliTaq Gold DNA Polymerase, diluted DNA and nuclease-free water. PCRs were performed in 0.2 ml tubes by 40 cycles with denaturation at 95ºC (30s), annealing at 59°C (30s) and extension at 72°C (60s). The first denaturation step was of 10 minutes at 95ºC and the last extension was of 10 minutes at 72°C.

PCR products were detected by electrophoresis in 2% agarose gel stained with ethidium bromide and then digested with restriction endonuclease *HinfI* at 37°C for 3 hours. Restricted products were analyzed by electrophoresis in 3% agarose gel stained with ethidium bromide.

For sequencing, we used the same conditions like in PCR. The amplified fragments were sequenced by ABI Prism 310 Genetic Analyzer, using the ABI Prism ® BigDye Terminator Cycle Sequencing Reaction Kit after purification with the Wizard System Kit (Promega). The sequences were processed using DNA Sequencing Analysis 5.1 Software (AppliedBiosytems) and the nucleotide sequences were aligned with the BioEdit program and refined manually.

RESULTS AND DISCUSSIONS

For the identification of the T(3469)C SNP we used the PCR-RFLP method. The set of primers was designed to amplify only a 160bp fragment from the LEP gene that contain the T(3469)C SNP. This polymorphism modifies the recognition site for *HinfI* restriction endonuclease (GANTT → G↓ANTC). The PCR conditions were selected in such a way that the two primers could amplify the DNA from homozygote (TT or CC) and heterozygote animals.

Successful amplification and digestion with *HinfI* yielded one, two or three fragments of 58, 102 and/or 160 bp depending in homozygote and heterozygote animals analyzed. For wild type pigs in 3469 position (T) we obtained a band of 160bp. For mutated pigs in 3469 position (C) the enzyme cuts the amplicon in two fragments of 58 and 102 bp. Three bands of 58, 102 and 160 bp are obtained in the case of heterozygous pigs because one allele is T and the other one is C (Figure 1).

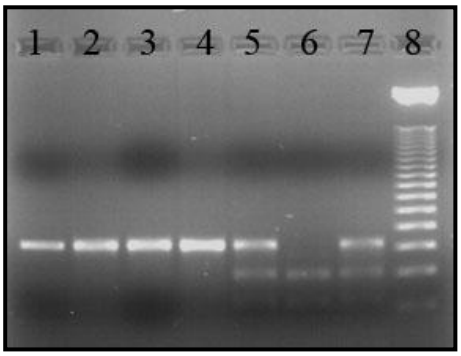

Figure 1: Electrophoresis pattern of a leptin gene fragment after digestion with the HinfI enzyme. Line 1 - uncut PCR product; Line 2, 3, 4 - one fragment of 160 bp indicats homozygousTT pigs; Line 5,7 - three fragments of 58, 102 and 160 bp indicate heterozygous pigs; Line 6 – two fragments of 58 and 102 bp indicate homozygousCC pig; Line 8 - molecular size marker-50 bp DNA Step Ladder.

In our study we identified homozygote (TT and CC) and heterozygote TC animals for the SNP T(3469)C.

To confirm our results we sequenced the 160 bp fragment from the LEP gene. Figures 2 and 3 illustrate the profiles of the homozygous wild type (TT) and mutated (CC) region for the T(3469)C SNP.

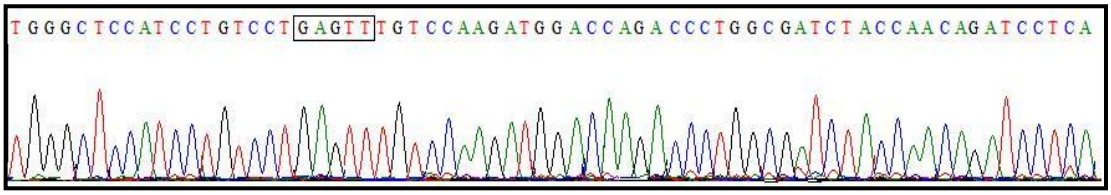

Figure 2: The sequence of the region from the PCR product that contains the SNP T(3469)C inside the recognition site for HinfI for a homozygousTT pig.

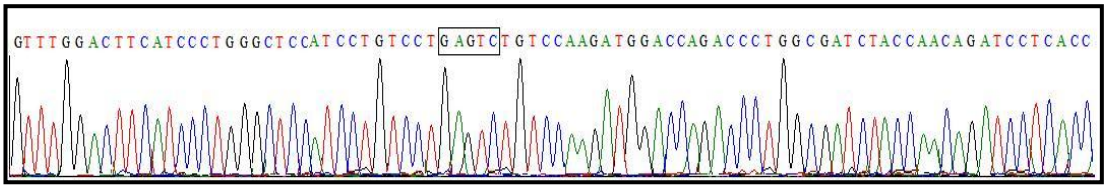

Figure 3: The sequence of the region from the PCR product that contains the SNP T(3469)C inside the recognition site for HinfI for a homozygousTT pig.

The sequence alignment between a region of the leptin gene and our PCR products from the homozygous (TT and CC) (figure 4) was done by BioEdit programme.

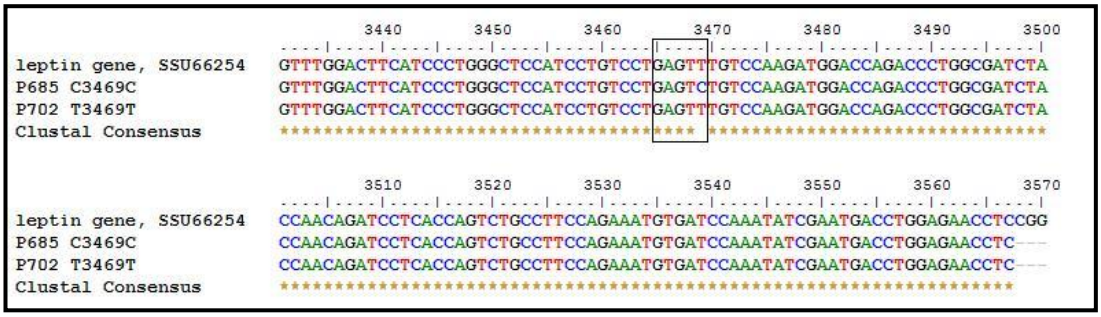

Figure 4: BioEdit fragment sequence alignment of a region of leptin gene and our PCR products from homozygous (TT and CC) pigs.

CONCLUSIONS

The major focus of this study was to develop a PCR-RFLP method in order to identify the swine genotype for the T(3469)C SNP which was associated with productive and reproductive traits. This method could help breeders in their forward selection strategy especially in marker-assisted selection.

Our results showed that, by using this technique, it is easy to identify the animals which have the favorable allele for reproduction and which ones for production. The method presented above is reliable, fast and cost-effective, and can be successfully applied in the wide-scale screening of different pig populations.

REFERENCES

1. Bidwell C.A., Ji S., Frank G.R., Cornelius S.G., Willis G.M., Spurlock M.E. (1997) Cloning and expression of the porcine obese gene. Anim. Biotechnol., 8, 191–206.
2. Campfield L.A., Smith F.J., Guisez Y., Devos R. & Burn P. (1995) Recombinant mouse OB protein: evidence for a peripheral signal linking adiposity and central neural networks. Science 269, 546-9.
3. Chen, C.-C., Chang, T., and Su, H.-Y. (2004). Genetic polymorphisms in porcine leptin gene
4. and their association with reproduction and production traits. Austr. J. Agric. Res. 55, 699–704.
5. Jiang, Z.-H., and Gibson, J. P. (1999). Genetic polymorphisms in the leptin gene and their association with fatness in four pig breeds. Mamm. Genome 10, 191–193.
6. Kmieć, M., Kulig, H., and Konik, A. (2003). Preliminary results on associations between leptin
7. gene (LEP) and some reproduction performance traits of boars. Arch. Tierz. Dummerstorf 46, 63–70.
8. Korwin-Kossakowska, A., Kamyczek, M., Ciećlak, D., Pierzchala, M., and Kurył, J. (2002).
9. The eVect of the polymorphism of leptin (LEP), leptin receptor (LEPR) and osteopontin (OPN) genes on selected reproduction traits of synthetic Line 990 sows. Anim. Sci. Pap. Rep. 20, 159–168.
10. Neuenschwander S., Rettenberg S., Meijerink E., Jorg H., Stranzinger G. (1996) Partial characterization of porcine obesity gene (OBS) and its localization to chromosome 18 by somatic cell hybrids. Anim. Genet., 27, 275–278.
11. Szydlowski, M., Stachowiak, M., Mackowski,M., Kamyczek, M., Eckert, R., Rozycki, M., and
12. Switonski, M. (2004). No major efect of the leptin gene polymorphism on porcine production traits. J. Anim. Breed. Genet. 121, 149–155.
13. Urban, T., Kuciel, J., and Mikolášová, R. (2002). Polymorphism of genes encoding for ryanodine receptor, growth hormone, leptin and MYC protooncogene protein and meat production in Duroc pigs. Czech J. Anim. Sci. 47, 411–417.

CELULE EPITELIALE CILIATE ÎN TIMUSUL NORMAL DE ŞOARECE

CILIATED EPITHELIAL CELLS IN MOUSE THYMUS

MICLĂUŞ V., L. OANA, V. RUS, C. OBER, C. PEŞTEAN
FACULTATEA DE MEDICINĂ VETERINARĂ CLUJ-NAPOCA
vmiclaus@usamvcluj.ro

Histological study of the thymus from 20 young mice, revealed the existence of cavitary formations papered with epithelial cells, different heights, some of them presenting cilia. Numerically cavitary formations and cell without cilia prevail and all other present or all cells with cilia, or only a part of them. At any cavitary formations studied nor even the cells without cilia and the cells with cilia, there were not, microscopicaly, signs of keratinization, which makes us believe that its existence has no connection with the formation of Hassall's corpuscles. The presence of the cells with cilia only in some animals and only in some of cavitary formations, makes us consider its appearance like conjunctural one and having no functional significance for consideration.

Key words: thymus, cavitary formations, ciliated epithelial cells

Celulele epitelio-reticulare din timus sunt dispuse sub formă de reţea tridimensională, alcătuind stroma de suport pentru celulele parenchimului (Raica şi col. 2004). Prin degenerarea şi cheratinizarea unor celule epitelio-reticulare se formează corpusculii Hassall, prezenţi în medulara lobulilor timici, la toate speciile de mamifere. Mai rar au fost semnalată, în medulara lobulilor timici la unele specii, formaţiuni cavitare tapetate de celule epiteliale (Hamar, 1921; Spear, 1938; Kohnen şi Weiss, 1964). Uneori, formaţiunile cavitare sunt tapetate cu celulele epiteliale ciliate. Astfel de formaţiuni au fost semnalate mai ales la animale aflate în diferite stări experimentale sau patologice: câini stresaţi (Oksanen, 1968), şobolan (Oksanen, 1966). Rusu şi col. (1981) descriu la pui de găină splenectomizaţi, formaţiuni cavitare la care celulele epiteliale prezentau microvili.

MATERIAL ŞI METODE

Materialul biologic utilizat în acest studiu a fost reprezentat de 20 şoareci în vârstă de trei luni şi o greutate medie de 22g. După o prealabilă narcoză cu cloroform, animalele au fost sacrificate prin luxaţie atlo-occipitală. După deschiderea cavităţii toracice au fost recoltate fragmente de timus sub formă de felii cu grosimea de aproximativ 5 mm. Piesele recoltate au fost introduse pentru fixare în soluţie Stieve timp de 24 de ore, apoi spălate şi deshidratate cu alcool etilic în concentraţie crescândă (70°, 95°, absolut), clarificate cu alcool butilic (n-Butanol) şi incluse în parafină. Au fost practicate secţiuni seriate cu grosimea de 6 µm şi colorate prin metodele : hematoxilină –eozină şi tricrom Goldner.

REZULTATE ŞI DISCUŢII

Timusul provenit de la toate animalele luate în studiu prezenta la examenul microscopic structură normală, caracteristică animalelor tinere şi sănătoase. Dimensiunea lobulilor, raportul corticală/medulară şi densitatea timocitelor erau în limite normale şi nu au fost semnalate aspecte patologice, nici măcar discrete. În medulara lobulilor timici, alături de corpusculi Hassall relativ mici şi cu structură polimorfă, au fost evidenţiate structuri cavitare de diferite forme şi mărimi. Ele prezintă, de cele mai multe ori, lumen larg şi apar tapetate înspre lumen, cu un rând de celule epiteliale dispuse alăturat, în aşa fel încât imită un epiteliu simplu, singura deosebire fiind faptul că ele nu sunt

aşezate pe o membrană bazală. Forma acestor celule variază de la scunde, la cubice şi chiar prismatice, de la o formaţiune la alta. Menţionăm că în cadrul aceleaşi formaţiuni, celulele sunt comparabile ca formă şi înălţime. Prezenţa unor formaţiuni cavitare tapetate de celule epiteliale nu este neapărat o noutate, astfel de formaţiuni au mai fost evidenţiate atât la şoarece cât şi la alte mamifere. Foarte interesant este faptul că la trei dintre timusurile luate în studiu, o parte dintre aceste formaţiuni cavitare prezintă celule ciliate. Celulele ciliate sunt prezente doar la formaţiunile tapetate de celule cubice sau prismatice, dar şi dintre acestea nu toate prezintă astfel de celule. În unele cazuri, toate celulele epiteliale care tapetează formaţiunea cavitară prezintă cili. Numărul cililor pe fiecare celulă este relativ mare, iar lungimea lor este comparabilă cu a cililor existenţi pe celulele ciliate din căile aerifere extrapulmonare. Formaţiuni cavitare tapetate de celule epiteliale ciliate asemănătoare cu cele din segmentele proximale ale sistemului respirator au mai fost semnalate la şoarece, de Khosla şi Ovalle (1986). Există cavităţi la care celulele epiteliale care le tapetează nu sunt toate ciliate, deşi astfel de celule sunt majoritare. În cadrul acestor formaţiuni, celulele epiteliale sunt comparabile ca aspect morfologic din toate punctele de vedere, singura diferenţă fiind faptul că unele prezintă cili şi altele nu. În alte formaţiuni celulele neciliate sunt majoritare pe când cele ciliate apar sub formă de mici grupuri sau chiar izolate.

Examinarea unui număr mare de formaţiuni cavitare, cu sau fără celule ciliate, a scos în evidenţă faptul că lumenul lor este variabil atât ca formă cât şi ca dimensiuni, iar conţinutul acestuia diferă de asemenea. La unele formaţiuni cavitare, lumenul este ocupat de un exudat seros discret care uneori are aspect uşor reticular. La altele, sunt prezente, în diferite proporţii, timocite şi macrofage în diferite stadii de degenerare şi liză. Există şi situaţii în care numărul celulelor din lumen este mare, alcătuind adevărate conglomerate de timocite aglutinate, aflate în stadii avansate de citoliză.

Apariţia de celule ciliate într-un organ limfopoetic este un fenomen ciudat, la care este greu să-i găseşti o explicaţie. De altfel, comportamentul celulelor epiteliale din timus este destul de particular, aici fiind singurul loc din organism în care celule epiteliale care nu sunt supuse la solicitări mecanice sau iritative, se cheratinizează şi iniţiază formarea de corpusculi Hassall. Observaţiile noastre arată că nu este singurul comportament particular şi în acelaşi timp oarecum ciudat, existenţa de celule ciliate fiind un aspect cel puţin la fel de interesant. Dar, deşi ambele situaţii au ca punct de plecare celulele epiteliale, între ele nu pare a fi o legătură directă. Chiar dacă în lumenul unor formaţiuni cavitare cu celule ciliate există un conţinut reprezentat de celule aparent normale sau aflate in diferite stadii de degenerare sau liză, celulele care delimitează lumenul nu prezintă semne de cheratinizare nici măcar discrete. În această situaţie, apariţia de formaţiuni cavitare cu celule ciliate nu pare a avea vreo legătură cu formarea de corpusculi Hassall. Având în vedere faptul că există formaţiuni cavitare atât cu celule neciliate cât şi cu celule ciliate, este dificil de găsit o explicaţie prezenţei celulelor ciliate, mai ales că formaţiunile cu celule neciliate sunt majoritare şi prezente la mai multe animale. Spear (1938) considera că formaţiunile cavitare cu celule ciliate sunt rămăşiţe ale ductului timo-farigeal. Este un punct de vedere pe care nu îl împărtăşim în totalitate. Numărul formaţiunilor cavitare este prea mare ca să putem accepta că ele sunt formaţiuni vestigiale. Mai mult, dimensiunea foarte diferită a formaţiunilor cavitare şi mai ales faptul că majoritatea nu sunt tapetate de celule ciliate, nu par să susţină acest punct de vedere. Sunt autori care afirmă că formaţiunile cavitare cu celule ciliate cresc ca număr şi dimensiuni odată cu înaintarea în vârstă (Fujiwara şi col. 1988). Şi acest punct de vedere pune la îndoială originea formaţiunilor cavitare din ductul timo-faringeal, care dacă ar fi real, formaţiunile nu ar creşte nici numeric nici în dimensiuni, odată cu vârsta. Apariţia acestor formaţiuni şi mai ales faptul că unele prezintă celule ciliate pare mai degrabă legat de potenţialul celulelor epiteliale de a dezvolta cili sub influenţa unor factori care nu pot fi decelaţi prin examen morfologic. Prezenţa de celule ciliate doar la unele animale şi doar în unele formaţiuni cavitare, sugerează că ele nu sunt absolut necesare pentru buna funcţionare a organului, aşa că existenţa lor nu pare a avea semnificaţie funcţională, cel puţin nu una demnă de

luat în considerare. În această situație, considerăm apariția de celule ciliate în timus ca fiind un fenomen particular, ciudat, care nu influențează semnificativ, sau chiar de loc, activitatea organului.

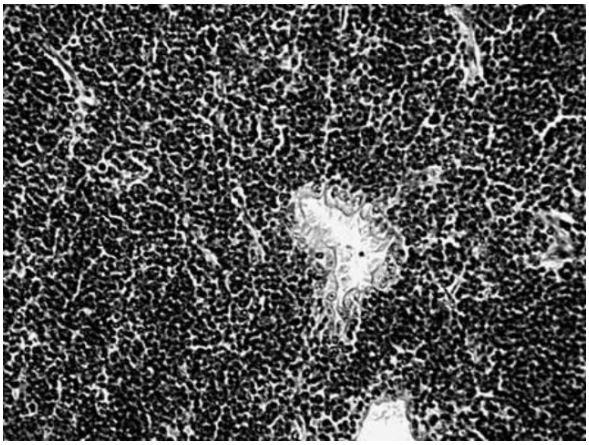

Fig. 1 Formațiune cavitară tapetată de celule epiteliale ciliate (H-E, ob. 40X)

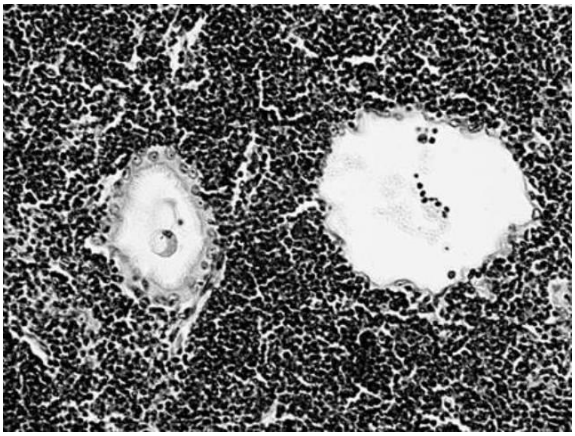

Fig. 2 Formațiune cavitară cu epiteliu ciliat alături de una cu epiteliu neciliat (H-E, ob. 40X)

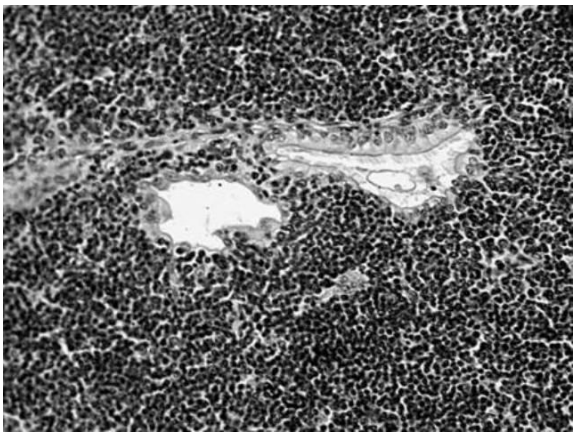

Fig. 3 Formaţiune cavitară cu epiteliu parţial ciliat alături de una cu epiteliu neciliat (H-E, ob. 40X)

CONCLUZII

1. În timusul unor şoareci tineri există formaţiuni cavitare, de diferite forme şi mărimi, tapetate de celule epiteliale, dintre care unele prezintă cili, altele nu, numeric predominând cele cu celule neciliate.
2. Formaţiunile cavitare pot prezenta toate celulele ciliate sau doar o parte dintre ele, cu diferenţe mari sau foarte mari de la o formaţiune la alta, fără ca între cele două tipuri de celule să existe diferenţe de formă sau mărime.
3. Având în vedere că doar la unele animale apar celule ciliate şi că ele nu sunt prezente în toate formaţiunile cavitare, considerăm apariţia lor conjuncturală şi fără o semnificaţie funcţională majoră.

BIBLIOGRAFIE

1. Fujiwara S., H. Kobayashiz and Akira Awayaz, 1988, The Distribution and Structure of FTS Immunoreactive Cells in the Thymus of the Mouse, Arch. Histol. Cytol., Vol. 51, No. 5, p. 467-472
2. Hammar J.H., 1921, The new views as to the morphology of the thymus gland and their beraring on the problem of the function of the thymus. Endocrinology 5: 543-573, 731-760.
3. Kohnen P., Weiss I., 1964, An electron microscopic study of thymic corpuscles in the guinea pigs and the mouse, Anat. Rec. 148 : 29-57.
4. Khosla S., and W.K. Ovalle, 1986, Morphology and distribution of chistic cavities in normal murine thymus, Cell Tisue Res., 246, p. 531-542.
5. Aili Oksanen, (1966), A histologica land histochemical study on the epithelial rossetes and cyst in the thymus of the rat, Acta histochem. Bd. 25, 267-275
6. Aili Oksanen , (1968), The thymus of the adult stressed dog, a predomintly epithelial organ, Acta pathol. Et microbiol. Scandinav. 72, 192-204
7. Raica M., Encica Svetlana, Motoc A., Cimpean Aca Maria, Scridon T., Barsan M., (2006). Structural heterogenity and immunohistochemical profile of Hassall corpuscles in normal human thymus. Ann Anat 188:345-352.
8. Victoria Maria Rusu, C. Crăciun, Cornelia Duca, (1981), Ultrasatructural Changes of the Hypertrophic Epithelial Cells in the Thymus of Splenectomised Chickens, Thymus, 3, 213-222, Elsevier/North-Holland Biomedical Press
9. Spear F.D., 1938, Thymic cyst. N.Y. Medical College and Fower Hospital Bulletin, 1 :142-150.

OBSERVATIONS REGARDING GESTATION ANEMIA AT THE CAT

M. CONDREA
Faculty of Veterinary Medicine Iasi

A hematological research regarding gestation anemia at the cat was conducted. In the 55 cases, pregnant females, several hematological determinations were made. The focus was on the incidence of anemia during cat gestation, on the delimitation of relative anemia from real anemia, on the criteria allowing this delimitation and on how serious real anemia is and the criteria used. Out of the 55 cases investigated, 41 showed anemia, with the hemoglobin's value under 8g/dl (criterion used for non-pregnant females); according to the criterion for pregnant females (the hemoglobin's value under 7g/dl), only 22 cases are compatible with anemia, with real anemia. In our research the cases where the hemoglobin's values were between 7-8g/dl were classified as with relative anemia. This condition is considered to be the result of hemodilution which installs during gestation. Out of the 22 cases of real anemia,9 are characterized by slight anemia (hemoglobin between 6-7g/dl), 8 by a moderate form (hemoglobin between 5-6g/dl) and only 5 may be considered with a serious form of anemia. Normocytic and normochrome anemias are predominant.

Key words: gestation-relative anemia-real anemia-limits

Anemia is one of the most frequent hematological diseases accompanying gestation. The hematological ghanges showing up during gestation led to different interpretations through time. The specialty literature states very often the *gestation anemia.*

Going deeper into the knowledge regarding gestation physiology showed the fact that some changes of the erythrocytes ballance may be apparent. Thus one speaks about a relative anemia, a dilution anemia, on the background of disproportion installing between the plasmatic volume and the erythrocytes volume. The functional status specific to gestation determines an increase of the plasmatic volume of 45-50% as compared to an increase of only 25% of the erythrocytes volume.

On the other hand the requirements to which the female's body is submitted during gestation frequently determines the installation of real anemia, sometimes with serious consequences in the normal development of gestation. It is important to establish the limit between the two expressions of the erythocytes ballance, apparent anemia and real anemia.

In the specialty literature there is no unique criterion regarding the delimitation of these two pathophysiologic entities, as well as the degree of severity. Being familiar with the etiopathogenesis and knowing the diagnosis of the so called gestation anemia is an important element in approaching a new therapy and an adequate prophylaxis.

MATERIAL AND METHOD

A hematological research regarding gestation anemia at the cat was conducted. The investigation was made, using the *classic* criteria, on a number of 55 cases of pregnant females, brought to the veterinary clinic for investigations.

The investigation of the erythrocytes ballance was made via lab tests comprising: dosing of hemoglobin, determination of hematocrit, counting of erythrocytes, calculus of erythrocytes indicators (VEM, CHEM), examination of the peripheric blood smear, sideremia's determination.

The determinations were effected by using the veterinary hematologic analyser and the biochemical analyser, as well as some classic methods (examination of the blood smear).

RESULTS AND DISCUSSIONS

In the specialty literature several clinical and paraclinical criteria are suggested for the investigation of the erythrocytes ballance. Among these, the most frequently used are the determination of the hemoglobin and hematocrit's concentration, the determination of the

erythrocytes number, the erythrocytes indexes, completed with specific tests like: sideremia, seric feritine, saturation coefficient of transferina, reticulocytes etc.

The criterion used in this paper was the dicrease of hemoglobin under 7g/dl and of hematocrit under 27% (criteria taken over from literature and adapted to the cat). The classic criteria are for diagnosing anemia outside gestation are hemoglobin less than 8g/dl and hematocrit less than 30%.

Using these criteria we noticed that out of the 55 cases (pregnant females) investigated, 22 (40,0%) had the hemoglobin under 7g/dl and only 8 (14,54%) had the hematocrit under 27%.

The hemoglobin's values bewteen 7g/dl and 8g/dl were found in 19 (34,54%) cases from the 55 cases taken into discussion, during the hematocrit between 27 and 29% was found in 7 (12,72%) cases.

Using the already mentioned criteria we found out that out of the cases only 40,0% are with real anemia and in 34,54% there is a false anemia, of dilution.

From our analysis it results that the hemoglobin and hematocrit's values are not corelated to the anemia's diagnosis, hemoglobin is low in a bigger number of cases as compared to the hematocrit.

Having regard to how serious the anemia is, there are no unique criteria of appreciation. Some authors (2,4) consider that anemia is serious if hemoglobin goes below 4g/dl, others (1,3) when the values of hemoglobin are under 5g/dl.

In this paper we used the hemoglobin's values as a criterion in appreciating how serious the anemia is: values between 6-7g/dl, slight anemia; 5-6g/dl, moderate anemia; less than 5g/dl, serious anemia.

Among the cases with real anemia (hemoglobin's values under 7g/dl) we discovered that 9 cases are with slight anemia, 8 cases – with moderat anemia and 5 cases with serious anemia.

It is obvious that the easy forms of anemia are predominant and together with the moderate ones they get to aproximately 85%.

Among the anemias, it is obvious that, based on the erythrocytes indicators calculus, normocytic and normochrome anemias are predominant.

The general analysis of the results show the increased frequency of anemias associated to gestation at the cat and the necessity to differ between the real disturbance of the erythrocytes ballance and some relative changes.

CONCLUSIONS

1.Out of the 55 cases of pregnant females investigated regarding the erythrocyt

es ballance, in 41 (74,54%) there is a dicrease of these values under the physiologic limits.

2.Out of the 41 cases with dicrease of the erythrocytes ballance, only in 22 there is a dicrease of hemoglobin under 7g/dl, and this situation allowed us to state that it is a real anemia.

3.In the other 19 cases the hemoglobin's values were between 7-8g/dl, and based on this criterion these cases are with relative anemia.

4.Among the cases with real anemia, 9 (44.9%) cases showed a slight anemia (hemoglobin between 6-7g/dl) and 8 (36,36%) cases, a moderate anemia (hemoglobin between 5-6g/dl).

5.In 5 (22,72%) cases there is serious anemia (hemoglobin under 5g/dl).

6.The erythrocyte indicators showed that normocytic and normochrome anemias are predominant; only in 5 cases there is a hiposideremia.

BIBLIOGRAPHY

1. Condrea M. – Etiopathogenetic Aspects in Anemic Conditions at the Dog. Lucr. st. USAMV Med. vet. Vol. 48 (7), 127-131, 2005.
2. Condrea M, - Observation Regarding some Bloody Reactions in Chronic Bleedings at the Dog. Lucr. st. USAMV Med. vet. Vol. 48 (7), 170-172, 2005
3. Jaques Wallach. Afectiuni hematologice. In interpretarea testelor de diagnostic. Ed. St. Medic. Ro., 7, 2001, 448-450.
4. Olaru G.,Predic Dragana, Chiriac Roxana, -Anemia si sarcina. Obstetrica, vol.3, nr.2, VI, 2007

OBSERVATIONS REGARDING ANEMIA ASSOCIATED TO CHRONIC GASTROENTEROPATHIES AT THE CAT

M. CONDREA
Faculty of Veterinary Medicine Iasi

A number of 50 cases of chronic gastroenteropathies in cats of different rases and ages, were studied regarding the erythrocytes ballance. In 18 (36%) of these cases we found that digestive disturbances were associated to anemias. The results obtained in this research confirmed that the anemias associated to chronic gastroenteropathies present a etiopathogenetic diversity. Thus, the first place was taken by iron lack anemias 14 (77,77%), being followed by vitamin B_{12} and/or folic acid lack anemias 3 (16,66%) şi hemolitic anemias 1 (5,55%). There was a problem in differenciating iron lack anemias from those due to iron blocking on the background of cytokins intervention (inflammation anemias). The determination of the level of seric feritine, known as an important marker of the iron deposits in the body, but also as an accute phase reactant, brought information regarding the differential diagnosis of the two types of anemia. The level of seric feritine was under the physiologic inferior limit of the species in 7 cases, including first of all the majority of the cases with mycrocytes and hypochrome anemia, with the hemoglobin's value under 5 g/dl; in 4 cases, the feritine's mycrocytes and normochrome anemia, predominantly, but also from the other categories; in 3 cases the feritine's value was over the normal superior limit of the species, mainly in the cases with slight anemia. Out of the 14 cases with iron lack anemia only 9 answered the therapy with iron products, while 2 answered the association of iron to erythropietin.

Key words: chronic gastroenteropathy-anemia-cytokins-feritinemia

It is well-known in the specialty literature that gastro-intestinal chronic diseases are accompanied by aproximately 30% of anemic conditions. Anemic hypoxia generates a couple of self-contained clinical which participate in the alteration of life quality.

The most frequent anemias associated to chronic gastroenteropathies are the ones due to maldigestion, malabsorption, gastrointestinal blood losses, acţiunii proinflammatory cytokins, medular invasion (in neoplasias), secondary hemolysis etc. In chronic gastroenteropathies as well, anemia feripriva is well represented, followed by inflammation, megaloblastic anemia and hemolitic anemia.

The etiopathogenetic and diagnosis problems are generated by the delimitations at the level of iron lack anemias and inflammation anemias.

MATERIAL AND METHOD

A number of 50 cases with chronic gastroenteropathies at the cat were chosen for research. Rendering evident the anemic conditions was made via hematologic and biochemical examination, using the veterinary hematologic analyser, MS, the biochemical analyser as well as some classic methods of blood smear investigation and reticulocytes counting.

We determined the hemoglobin, the hematocrit, the number of erythrocytes, VEM, CHEM, sideremia, reticulocytes, seric feritin. The results obtained were processed and interpreted for better highlighting the causes, mechanisms, some diagnosis peculiarities, profilactic and therapeutic orientation.

RESULTS AND DISCUSSIONS

The results obtained show the fact that in the 50 cases with chronic gastroenteropathies which were hematologically and biochemically investigated for rendering evident the erythrocyte ballance, in 18 (36.0%) of them we can notice a disturbance of this one, respectively an anemic condition.

In the literature publications (4) it is mentioned that an average of 1/3 out of the cases diagnosed with intestinal inflammatory diseases are accompanied by anemia, the avriation limits being very generous, between 10-70%.

In this study we noticed that the anemic conditions associated to chronic gastroenteropathies present an etiopathogenetic diversity. The first place is taken by iron lack anemias, 14 (77.77%) cases, followed by vitamin B_{12} and folic acid lack anemias, 3 (16.66%) and hemolitic anemias 1 (5.55%).

In the case of anemias associated to chronic gastroenteropathies, one of the problems which complicates the etiopathogeny and diagnosis, and in the same way the therapy, is represented by the difference between iron lack (anemia feriprivaand a blocking of at the level of the monocytic-macrophagic system (inflammation anemia).

Frequently the short of iron may be the result of a disballance between contribution and necessities, with different percentages involvement of one or another of the links participating in providing the best level of iron in the body. In the anemia of chronic gastroenteropathies, the causes of iron deficit may be represented by: reduced contribution, background of a nutritional deficit or consecutively with maldigestion and malabsorption, and increased losses by means of hidden bleedings, met in the digestive inflammatory processes as well as by means of pronounced epithelial exfoliations in such pathologic processes.

In the chronic inflammations accompanying some gastroenteropathies, the iron lack is also the result of cytokins intervention, mainly IL1, TNF, INFα, INFβ, which will produce erythopoiesis supression, by means of multiple mechanisms. Among the citokins *abilities*, with implications in erythropoiesis, we can number: inhibition of secretion and release of erythropoietin; encouragement (stimulation) of iron deposits at the level of the monocytic – macrophagic system; blocking of iron release from deposits to the erythroid cells; dicrease of iron absorption of the digestive level; dicrease of transferin level; diminution of transferin receptors level, erythropoietin receptors level etc.

The means by which iron can be taken over to macrophags are: transferinic receptor, macrophagic protein associated to natural resistence, hemoglobinic receptor, lactoferin, erythrofagocitosis (3,5). Citokins modulate these depositing mechanisms of iron at the level of macrophags.

It would be good to differentiate iron lack anemia from the so called inflammation anemia, due to some defficiencies of iron metabolism.

The classic routine examinations, used in the diagnosis of the two types of anemia (anemia feripriva and inflammation anemia), frequent in the chronic diseases in general and especially in the chronic gastroenteropathies, they are not enough for rendering evident the complexity of the mechanisms which generated these disturbances of the erythrocytes ballance. The differential diagnosis of the two frequent types of anemias is difficult because the two etiopathogenies overlap in various proportions, at a certain moment. The level of hemoglobin, the erythrocytes size, the hemoglobin charge, the reticulocytes percentage, the value of sideremia cannot offer us information about the mechanisms or predominance of one mechanism or another, on which these disturbances were based. In this context the therapeutic approach is also difficult and sometime less efficient. It's necessary to figure out by means of lab tests which are the ways that diturb the normal development of erythropoiesis.

In this context, the level of seric feritin represents an important marker for iron deposits in the body and a useful test for differentiating anemia feripriva from inflammation anemias (4).

In iron lack anemias the level of feritin is low as compared to iron defficiency in inflammation anemias where the level of feritin is normal or high.

It is necessary to mention that feritin, as a reactant of accute phase, increases in inflammations and out of this reason, a value between apparently normal limits dows not always exclude an iron lack anemia. Only a level under 30 ng/l is a certain marker of iron lack, while in the absence of a hepatopathy, a value over 200 ng/l excludes this diagnosis (3,5).

To complete the diagnosis, the dosage of reactive C protein offers us information about the level of inflammation.

The level of transferin may offer some information regarding the etiopathogeny of iron lack; thus, in chrnic inflammations the value of transferin increases even under the conditions of iron lack, because the cases of hipoalbuminemia are frequently accompanied by a dicrease of transferin.

All the 14 cases with iron lack showed a dicrease of blood iron (values between 35.2-75.5µg/dl) accompanied by micro and normocitosis and hypo and normochromia.

According to the level of hemoglobin shown in the 14 cases mentioned above, we notice a wide range of anemic conditions, from easy forms, menţionate hemoglobin 6-7g/dl (3 cases) to moderate forms, hemoglobin 5-6g/dl (6 cases) and severe forms, hemoglobin under 5g/dl (5 cases).

The values of the derived erythrocytes constants as well as the peripheric blood smear examination showed: normocytic and normochrome anemias in 5 cases; microcytic and normochrome anemias 6 cases; andmicrocytic and hypochrome anemias in 3 cases.

We can notice a a tight correlation between the level of hemoglobin on the one hand and the concentation in the average erythrocyte hemoglobin on the other hand. The gradual evolution of the changes in iron lack anemias is well-known in hematology (1,2,6).

The level of seric feritin was under the physiologic inferior limit of the species in 7 cases, including first of all the main part of the cases with microcytic and hypochrome anemia, with the hemoglobin's value under 5 g/dl; in 4 cases, the feritin's value were between the normal limits of the species, predominantly cases with microcytic and normochrome anemia, but also from the other categories; in 3 cases the feritin's value was over the normal value of the species, predominantly cases with easy forms of anemia.

Out of the 14 cases with iron lack anemia, only 9 answered the therapy with iron products, parenterally administrated and succeeding in re-establishing the hemoglobin's values and improving the general condition of the animals.

The association of iron-based products with erythropoietin allowed the recovery of the normal level of hemoglobin from 2 to 5 cases.

The general analysis of the results obtained show the increased frequency of anemias associated to chronic gastroenteropathies, mechanisms complexity and some difficulties regarding differential diagnosis. In order to render evident some mechanisms that come up on the background of citokins intervention and which complicate the diagnosis, a more ample approach is necessary for some links of iron metabolism, as well as transferinemia, feritinemia etc.

CONCLUSIONS

1.50 dogs with chronic gastroenteropathies were hematologically and biochemically investigated; in 18 of the cases (36%) we discovered an anemic condition.

2.The anemic conditions associated to chronic gastroenteropathies present an etiopathogenetic diversity; the first place is taken by iron lack anemias, 14 (77.77%) cases, followed by B_{12} vitamin and/or folic acid lack anemias, 3 (16.66%), and hemolitic anemias 1 (5.55%).

3.In the 14 cases with iron lack we noticed a dicrease of the blood iron (values between 35.2-75.5µg/dl) accompanied by micro or normocytosis and hypo or normochromia.

4.In the 14 cases mentioned above we noticed a wide range of anemic conditions, of easy forms, hemoglobin 6-7g/dl (3 cases); in moderate forms, hemoglobin 5-6g/dl (6 cases); and severe cases, hemoglobin under 5g/dl (5 cases).

5.The values of the derived erythrocytes constants as well as the peripheric blood smear showed: normocytic and normochromic anemias in 5 cases; microcytic and normochromic anemias in 6 cases; and microcytic and hypochromic anemias in 3 cases.

6.The level of seric feritin was under the physiologic inferior limit of the species in 7 cases; in 4 cases the feritin's values were between the normal limits of the species; in 3 cases the feritin's values were over the superior normal limit of the species.

7.Out of the 14 cases with iron lack anemias, only 9 answered the therapy with iron products parentally administered, succeeding in re-establishing the hemoglobin's values and in improving the general condition of the animals.

8.The association of the iron-based products with erythropoietin allowed the recovery of the normal level of hemoglobin in 2 of the 5 cases.

BIBLIOGRAPHY

1. Condrea M. – Etiopathogetic Aspects in Anemic Conditions at the Dog. Lucr. st. USAMV Med. vet. Vol. 48 (7), 157-161, 2005.
2. Condrea M.- Observation Regarding some Bloody Reactions in Chronic Bleedings at the Dog. Lucr. st. USAMV Med. vet. Vol. 48 (7), 170-172, 2005
3. Gasche C.,Lomer M.C.E.,Cavill I.,Weiss G. –Iron anemia and inflammatory bowel disease. Gut, 2004, 53: 1.190-7
4. Lupu Anca, Diculescu Mircea, Stoicescu Adriana, -Anemia în bolile inflamatorii intestinale idiopatice. Revista Gastro.ro, nr. 2. 2005
5. Nicolae Ilinca, Paune Emilia, Stamatin Luminita, Dulgheru Lucretia, - Profilul feritinei serice intr-un proces inflamator. DermatoVenerol. (Buc.), 50: 169-172, 2005
6. Teodorescu Exarcu I.- Fiziologia si fiziopatologia hemodinamicii, vol I, Editura medicala, Bucuresti, 1984

CARCINOMUL OCULAR SCUAMOCELULAR LA BOVINE

BOVINE OCULAR SQUAMOUS CELL CARCINOMA

OTILIA COŢOFAN[1], GABRIELA URSACHI[2], T. URSACHI[3], ŞTEFANIA ANDERCO[2]
[1]Facultatea de Medicină Veterinară Iaşi
[2]Direcţia Veterinară şi pentru Siguranţa Alimentelor
[3]SC Lumi SRL

The squamous cell ocular carcinoma or the epitheliom is the most frequent form of epithelian cancer in bovines (Bos Taurus and Bos indicus) , sheep and other mammalian species, signaled only in the goats. The prevalence of the disease in the oxen varies between 0.8 and 5% of the number. It affects the races with white hair and depigmented face (especially Hereford) and less their half-breeds and very seldom the depigmented races, the maximum frequency being registered at the age of 5-8 years old.

The solitary, exophydic, solid and firm tumor is constituted of a conglomerate of big , adjacent, nodules, separated by the minimum or moderate stroma in the superficial area, from isles, trabeculas, and cordons of epithelial hyperplasia cells. In the center of the tumor nodules, the cells become spindle -shaped and are disposed in concentric blades forming cancer pearls.

Key words: Bovine, carcinoma,squamous cell

Carcinomul ocular scuamocelular sau epiteliomul este cea mai frecventă formă de cancer epitelial la bovine (Bos taurus şi Bos indicus), ovine şi alte mamifere, semnalată numai la capră. Prevalenţa bolii la taurine variază între 0,8 şi 5% din efective. Afectează rasele cu păr alb şi faţă depigmentată (în special, hereford), şi mai puţin metişii lor şi foarte rar rasele depigmentate, frecvenţa maximă fiind înregistrată la vârsta de 5-8 ani.

Etiologia este polifactorială şi include factori genetici, RUV, infecţia cu Papillovirusuri, imunodeficite, carenţa de iod (1), iritaţii mecanice cronice produse de insecte şi paraziţi, poluanţi din mediu etc. Hormonajul, ca factor de risc, este incriminat în carcinomul bureletului cornual la boii bătrâni din India (6).

Debutează prin leziuni precanceroase graduale: plăci albe şi netede pe conjunctivă, papiloame, acantoame, carcinoame ,, in situ“ ulcerante, tumori solide cu creştere exofitică şi endofitică.

Zonele cele mai afectate de carcinomul scuamocelular ocular sunt joncţiunile corneosclerale şi mucocutanate, pleoapele, conjunctiva şi membrana nictitantă. Leziunile sunt bilaterale în 35% din cazuri, unilaterale şi multiple în 28% din cazuri. Expansiunea tumorii este urmată de invazia locală în ţesuturile moi adiacente şi retrobulbare, în cartilajul nictitant şi ţesutul osos, mai rar în camera anterioară sau posterioară a globului ocular. Metastazează în limfonodurile parotidiene şi submandibulare şi, la distanţă, în pulmoni, ficat şi alte organe (2, 3, 5).

Leziunile secundare progresiei tumorale sunt: necroze, ulceraţii, hemoragii, infecţii supurative.

MATERIAL ŞI METODĂ

Materialul de studiu a fost reprezentat de o formaţiune tumorală extirpată chirurgical de pe pleoapa a treia de la o bovină de rasă Hereford.

Formaţiunea tumorală a fost fixată în formaldehidă 10%, fasonată şi refixată în lichid fixator Bouin. Fragmentele de tumoare au fost incluse la parafină, secţionate la 5-6 µm şi colorate prin metodele HEA, Pappenheim şi PAS.

REZULTATE ŞI DISCUŢII

Examen macroscopic

Tumoră oculară, localizată pe pleoapa a treia stângă, a fost extirpată chirurgical de la o bovină de rasă Hereford în vârstă de 7 ani. Tumora avea diametru de 1,5 cm, consistență fermă şi margini neregulate, culoare maronie, zone de necroză şi ulcerație la suprafață, suprafața de secțiune de culoare gălbuie, având mici zone de culoare roşietică.

Histopatologic, tumora solitară, exofitică şi solidă, fermă, este constituită dintr-un conglomerat de noduli mari, adiacenți, despărțiți de stromă minimă sau moderată în zona superficială, din insule, trabecule şi cordoane de celule epiteliale hiperplaziate. Patostructurile sunt alcătuite din celule bazale periferice, mici, foarte bazofile, cu nuclei rotunzi, mari, cu cromatina grosolană, nucleoli proeminenți şi numeroase figuri mitotice.

Celulele medioinsulare provenite din keratinocite sunt mari, cu desmozomi alterați, cu citoplasma abundentă, şi bazofilă, nuclei mari, hipercromatici sau veziculoşi, nucleolați şi mitoze atipice. În centrul nodulilor tumorali şi a unor trabecule infiltrante, celulele centrale devin fusiforme şi se dispun în lame concentrice formând perlele canceroase sau globi keratozici, a căror încărcare cu keratină este masivă (tipurile orto- şi hiperkeratozic), minimă sau absentă (tipul parakeratozic, puțin diferențiat). Celulele din cordoanele profunde, infiltrante, sunt mai alungie, mai mici, cu raport N/C mai mare şi indice mitotic ridicat, sprijinite fiind pe membrane bazale discontinui.

Stroma tumorală este variabilă şi conține infiltrații celulare cu monocite-macrofage, limfocite şi plasmocite, atestând agresivitatea şi antigenicitatea tumorii care declanşează reacții imunologice.

Observațiile morfopatologice confirmă informațiile bibliografice din literatura de specialitate.

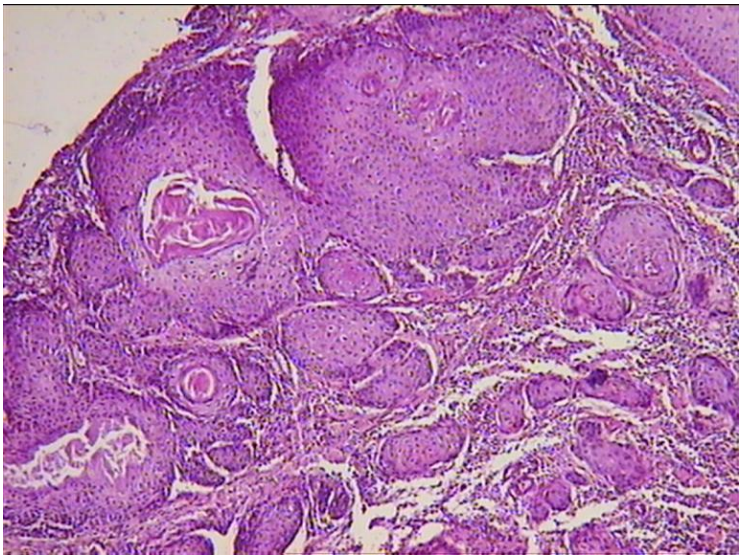

Fig.1.Conglomerat de noduli, insule şi trabecule epiteliale. PAS x 40

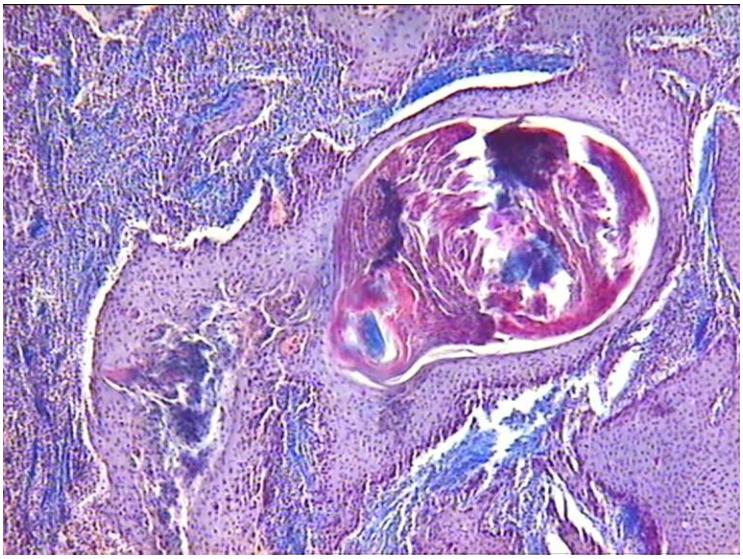

Fig.2. Insulă epidermoidă endofitică cu globi keratozici.
HEA x 40

CONCLUZII

1. Se prezintă aspectele macroscopice şi microscopice ale carcinomului scvamocelular cu localizare oculară la o bovină de rasă Holstein.
2. Microscopic, formaţiunea tumorală sunt constituită din noduli, insule, trabecule şi cordoane de keratinocite maligne cu globi keratinici şi sromă infiltrată cu macrofage, limfocite şi plasmocite.

BIBLIOGRAFIE

1. Anderson, DE; Pope, LS; Stephens, D.- Nutrition and eye cancer in catlle. J natl Cancer Inst, 45(4): 697-707,1970
2. Baba, A.I. – Oncologie comparată. Edit. Academiei Române, Bucureşti, 2002
3. Gowing, N.F.C. – A colour Atlas of Tumor Histopathology, Wolfe Medical Publ. Holland, 1980
4. Heeney, J.L.; Valli, V.E.-Bovine ocular squamous cell carcinoma. An epidemilogical perspective.,Can j Comp Med., 49(1):21-26,1985.
5. Jubb, K. V. F., Kennedy, P. C., Palmer,N. - in Pathology of Domestic Animals. Academic Press New York – London, 1993
6. Theilen, H. G., Madewell, R: B: -Veterinary Cancer Medicine. Lea and Febiger, Philadelphia, 1987

POLIARTERITA NODOASĂ

POLYARTERITIS NODOSA

OTILIA COŢOFAN[1], GABRIELA URSACHI[2], ŞTEFANIA ANDERCO[2], LILIANA TOFAN[2]
[1]Facultatea de Medicină Veterinară Iaşi
[2]Direcţia Sanitară Veterinară şi pentru Siguranţa Alimentelor Iaşi

Polyaretitys nodosa (PAN) was diagnosed histologically in a pig of 6 months, that presented in the necropsy a hemorrhagic diathesis and discrete fibrinonecrotic foci on the intestine. The specific lesions were present in the muscular arteries of middle and small caliber and in the arterioles from the kidney, spleen, mesenteric lymphonodes, liver, lungs and intestinal tube, more emphasized at the level of bifurcations. The modifications are segmental, acute and chronic, evolving from fibrinoid necrosis to the polyphasic, transmural, neutrophilic, leucocytoclastic, macrophagic, lympho-plasmocitic and, finally fibrotic vasculitis. The elastolisis predisposes to micro-aneurisms and micro-hemorrhages. Unlike the perivascularitis, the inflammatory process is extended to the surrounding tissues. In the kidney, the polyarteritis was associated with extensive microthromboses and suppurative or hyperplasic glomerulonephritis with the characteristic sclerosis of the vascular pole.

Key words: polyarteritis nodosa, pig, fibrinoid necrosis

Poliarterita nodoasă (PAN), sin. panarterita, periarterita nodoasă, boala lui Kussmaul este o afecţiune primară neinfecţioasă a arterelor musculare de calibru mijlociu şi mic, periferice sau viscerale, caracterizată prin leziuni segmentale şi polifazice diseminate în lungul vaselor, localizate de predilecţie în punctele de bifurcaţie. Este un proces patologic complex în care leziunile acute coexistă cu cele cronice şi alternează cu zone de perete indemn. Este inclusă în grupul ”bolilor de colagen“ cu patogeneză (auto)imună, echivalentă morfologic cu fenomenul Arthus şi boala serului. În dezvoltarea PAN se succed necroza fibrinoidă multifocală a mediei, infiltrarea inflamatorie transmurală cu granulocite urmate de mononucleare şi fibroza reparatorie în adventiţie, invazia întregului perete fiind asociată cu extensiunea inflamaţiei imune la distanţă, în ţesuturile înconjurătoare. Nu afectează aorta, capilarele şi venulele, leziunile vaselor coronare fiind prezente numai în varianta Kawasaki semnalată la câine.

PAN este frecventă la om şi şobolan şi foarte rară la alte specii. (şoareci, câini, pisici, porci, primate) (6), oi (9).

Localizările cele mai frecvente se găsesc în rinichi (în peste 80% din cazuri) urmate de piele, muşchi scheletic, tub gastrointestinal, ficat, pancreas, miocard, splină, pulmoni, suprarenale, vezică urinară, uter, meninge şi encefal (3,7,8).

În lucrarea de faţă se prezintă leziunile de PAN identificate histologic în mai multe organe, ale căror aspecte macroscopice sugerau evoluţia unei viroze.

MATERIAL ŞI METODE

Un cadavru de porc în vârstă de 6 luni a prezentat leziuni hemoragice diseminate în mai multe organe, focare fibrino-necrotice miliare pe intestin, infarcte mici în splină, uşoară înmuiere şi pichetaj hemoragic miliar în SNC.

Au fost prelevate probe din mai multe organe care au fost fixate în formaldehidă 10%, incluse în parafină, secţionate la 5 µm şi colorate prin metodele HE, HEA, Pappenheim, periodic acid Schiff, orceină.

REZULTATE ŞI DISCUŢII

Rinichi. Pot fi surprinse toate fazele de evoluţie a bolii sub forma leziunilor simple (individuale), asociate sau suprapuse.

Leziunile cele mai complexe şi grave sunt observate în arterele arcuate şi interlobulare, în arteriolele preglomerulare şi în glomeruli.

PAN debutează prin edemul intimei cu tumefierea endoteliului şi dilacerarea stratului subendotelial. Insudarea plasmei, precipitarea fibrinei şi constituirea fibrinoidului în medie, apoi în toată grosimea peretelui, evoluează spre necroză fibrinoidă foarte amplă care se prezintă sub forma unui coagul dens, omogen, bazofil şi intens PAS pozitiv, concomitent cu leiomioliză şi elastoliză caracteristică. Proprietăţile chemotactice ale fibrinei şi fibrinoidului induc infiltrarea masivă a peretelui cu granulocite neutrofile şi eozinofile şi în ţesuturile perivasculare. După fagocitarea fibrinei, granulocitele degenerează, fragmentele lor nucleare creind aspectul de "vasculită leucocitoclastică" acută. Protezele eliberate produc înmuierea peretelui arterial, urmată de dilataţia sacciformă (anevrismul adevărat) sau de dilacerarea mediei şi infiltrarea ei cu sânge (anevrismul disecant) (Fig.10), de hemoragii perivasculare, tromboze şi infarcte.

În evoluţia subacută a PAN, granulocitele sunt înlocuite de un ţesut de granulaţie format din monocite-macrofage, limfocite, plasmocite şi celule adventiţiale care invadează peretele şi masa trombotică, asociindu-se cu hiperplazia endoteliului în segmentele adiacente. În forma cronică se dezvoltă ţesut conjunctiv bogat în colagen realizând fibroza cicatriceală a peretelui şi depunerea fibrelor sub formă stratificat concentrică în jurul arterelor şi la distanţă, în ţesuturile vecine, îngroşarea segmentală a arterei formând noduli moniliformi (de unde denumirea de ,, arterită nodoasă") care uneori pot fi sesizaţi prin palpare (6

În glomeruli se constată fie necroza fibrinoidă a arteriolei preglomerulare cu tromboză şi obliterarea lumenului, microtromboze capilare extensive, necroze focale şi invazie de granulocite, fie hiperplazia endoteliomezangială şi a celulelor epiteliale ale capsulei Bowman ("semilunele" epiteliale).

Interstiţiul periglomerular este bogat infiltrat cu granulocite sau cu monocite-macrofage, histiocite şi limfocite în evoluţia acută, fibrozat în evoluţia cronică, colagenizarea polului vascular fiind caracteristică PAN cronice.

În unele zone, în apropierea vaselor inflamate au fost prezente aglomerări nodulare de celule mari cu nuclei voluminoşi şi cromatină laxă şi câteva celule gigante multinucleate dispersate, demonstrând posibilitatea formării granuloamelor imune şi în PAN (2).

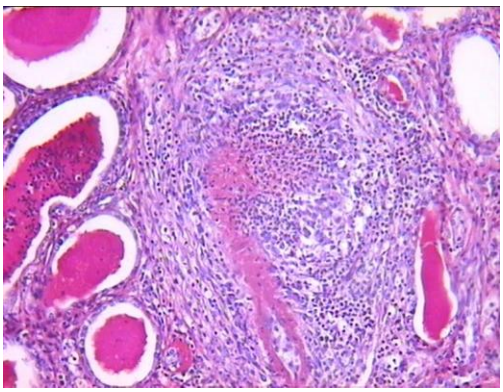

Fig.1. Rinichi-bifurcaţie arterială, necroză fibrinoidă, reacţie inflamatorie polimorfă.PAS x 100

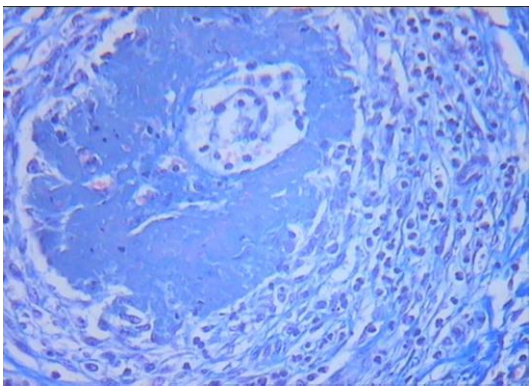

Fig. 2. Rinichi. Panarterită.Necroză fibrinoidă şi infiltrat celular polimorf. HEAx200

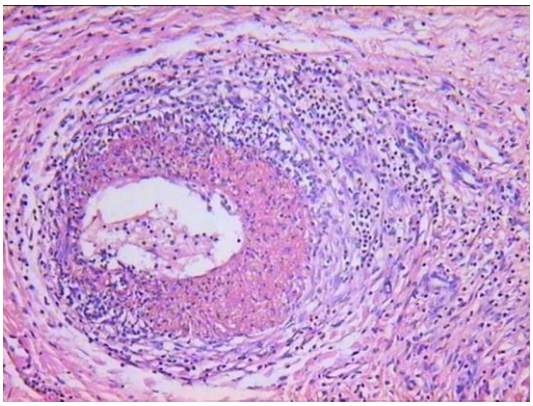

Fig.3 Rinichi. Necroză fibrinoidă, inflamația transmurală polifazică.

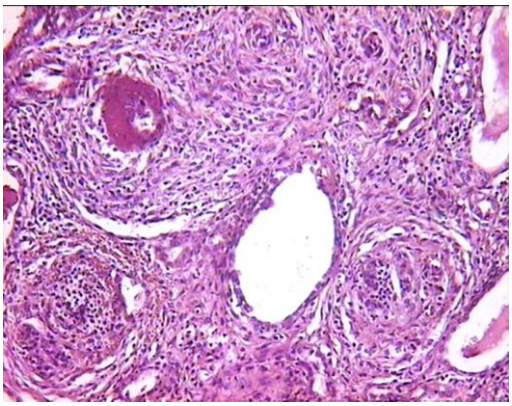

Fig.4. Rinichi. Necroza fibrinoidă a arterei intertubulare. Orceinăx100 PAS x 100

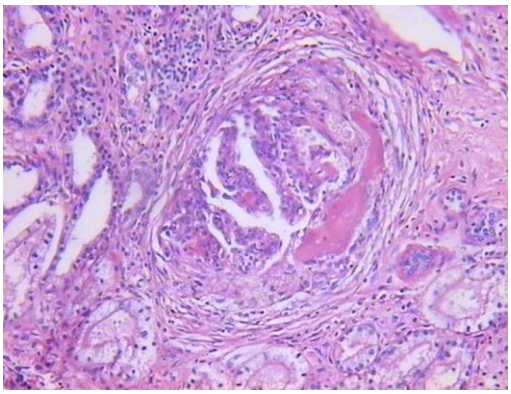

Fig.5. Glomerulită polimorfonucleară. HEAx100

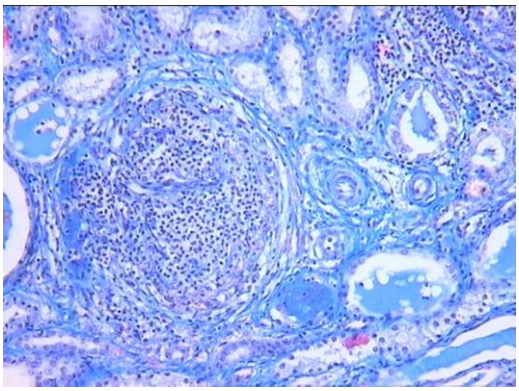

Fig.6. Glomerulonefrită epitelială cronică. PASx100

În splină, leziunile de PAN acută, asemănătoare celor din rinichi, au constat din necroza fibrinoidă extensivă, infiltrații ale pereților arteriali cu granulocite şi cu monocite-macrofage, mai ales în zona marginală a foliculilor, aspecte leucocitoclastice şi granuloame epitelioide pe fond de hiperemie severă cu zone de necroză hemoragică (infarcte) (Fig.7, Fig.8).

În ficat au fost identificate artere şi arterioleinterlobulare cu degenerare şi necroză fibrinoidă şi infiltrate leucocitare variabile interlobulare (Fig. 9, Fig. 10).

În miocard au fost observate leziunile discrete de tumefiere şi proliferare a endoteliului, fibrinoidoza mediei şi infiltrat inflamator cu mononucleare (Fig.11).

În limfonodurile mezenterice, leziunile arteriale au fost identice cu cele din arterele arcuate: necroza fibrinoidă, infiltrația cu granulocite neutrofile, eozinofile şi limfocite şi noduli de celule epitelioide, aspecte leucocitoclastice, microhemoragii şi infarcte mici ale corticalei.(Fig.12).

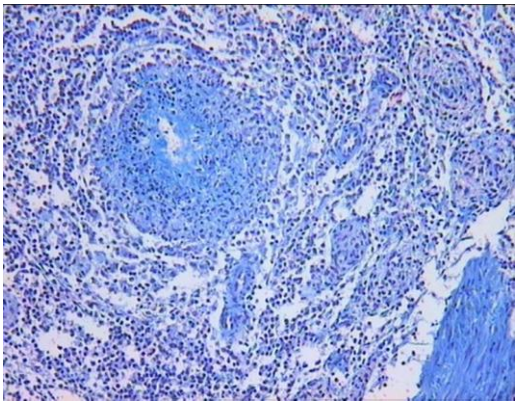

Fig.7. Splină. Panarterită. HEA x100

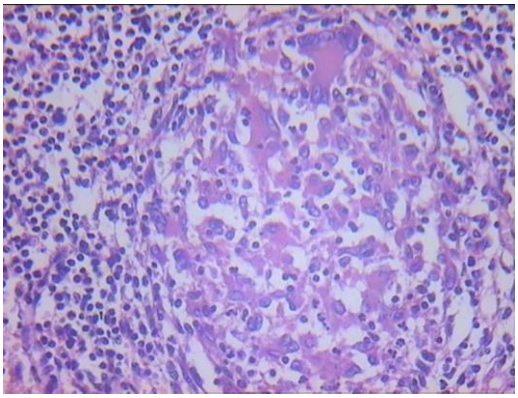

Fig.8.Splină. Granulom epiteliodo-gigant. PAS x200

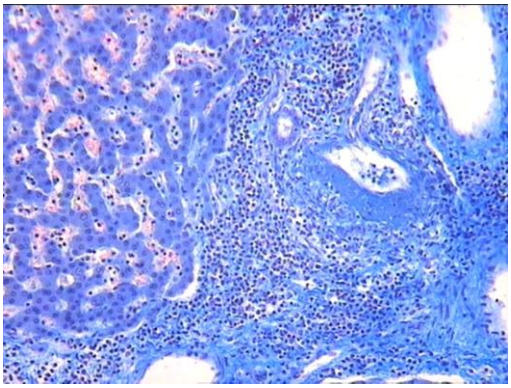

Fig. 9. Ficat.Necroza fibrinoidă, medioarterită leucocitoclastică şi reacţie inflamatorie polifazică interlobulară. HEAx100

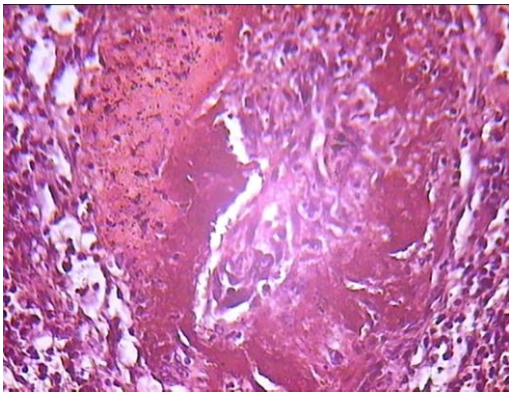

Fig.10.Splină. Necroză fibrinoidă, hiperplazie endotelială, anevrism disecant. Orceină x200

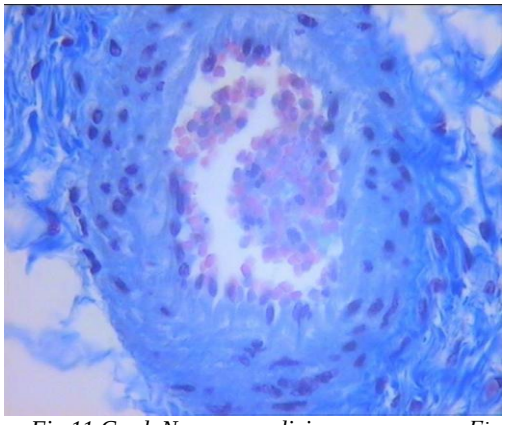

Fig.11.Cord. Necroza mediei mononuclear.HEAx400

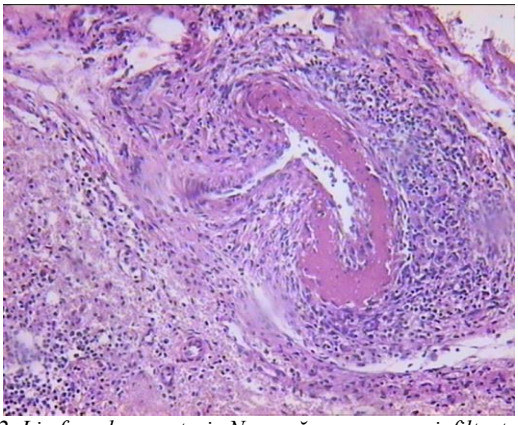

Fig.12. Limfonod mezenteric.Necroză cu infiltrat fibrinoidă şi infiltrat celular polimorf. PAS x 100

PAN este singura ”vasculită“ adevărată deosebindu-se de alte procese inflamatorii arteriale în care nu există necroză fibrinoidă semnificativă sau invazia celulară a peretelui, procesul inflamator fiind restricționat numai la adventiție (perivascularită) sau numai la intimă (endovasculită). În literatură se disting mai multe forme anatomoclinice de PAN: tipul macroscopic sau clasic, tipul microscopic sau de hipersensibilitate şi tipul granulomatos (9). Diferitele forme de arterită se deosebesc prin natura reacției inflamatorii, tipurile şi dimensiunile vaselor afectate, vârsta leziunilor şi electivitatea topografică a PAN.

Consecințele PAN sunt dependente de tromboză cu ischemie acută sau cronică urmată de infarcte în rinichi, splină, limfonoduri, pulmoni, uneori în miocard şi sistem nervos, de anevrisme şi hemoragii, atrofii secundare şi fibroză. La porcii mai în vârstă de 1,5 ani este descrisă PAN cu localizări în SNC sub formă de cavitații multiple, neregulate, bine delimitate, de diverse dimensiuni şi hemoragii în cerebrum, îngroşare difuză a meningelui cu echimoze şi deformări nodulare pe traseul arterelor meningeale. Histologic, leziunile de panarterită nodoasă coexistă cu focare de malacie, tumefiere astrocitară, lipomacrofagie, hemosideroză şi glioză (4).

Diagnosticul diferențial vizează alte procese inflamatorii perivasculare cronice cu patogeneză imună: arterita temporală şi arterita gigantocelulară la om, trombangeita obliterantă, granulomatoza alergică Wegner etc (4)

În etilogia PAN au fost incriminați mai mulți factori: antigenul VHB, la om, hipersensibilitatea față de medicamente (sulfamide, penicilină, tiouracil etc), agenți infecțioşi (virusul FCM, virusul AIE, streptococi, stafilococi)(1), factori genetici. Studiile experimentale converg spre ipoteza unei patogeneze iminologice conform căreia complexe imine circulante precipitate pe endoteliu sau în peretele arterial, precum şi complexele formate ”in situ (cu anticorpi circulanți anti-componente celulare)“ inițiază activarea sistemului complement şi declanşează reacții degenerative şi inflamatorii Cu toate acestea, antigenul responsabil rămâne necunoscut (9).

CONCLUZII

1. Poliarterita nodoasă (PAN) a fost diagnosticată histologic la un porc în vârstă de 6 luni care a prezentat la necropsie diateză hemoragică şi focare fibrinonecrotice discrete pe intestin.
2. Leziunile specifice au fost prezente în arterele musculare de calibru mijlociu şi mic şi în arteriolele din rinichi, splină, limfonoduri mezenterice, ficat, pulmoni şi tubul intestinal, mai evidente la nivelul bifurcațiilor.
3. Modificările sunt segmentale, diseminate în lungul vaselor, acute şi cronice evoluând de la necroza fibrinoidă la vasculita transmurală polifazică, neutrofilică, leucocitoclastică, macrofagică, limfoplasmocitară şi nodular-fibrozantă.
4. În rinichi periarterita s-a asociat cu microtromboze extensive şi glomerulită supurativă sau hiperplazică cu scleroza caracteristică a polului vascular.

BIBLIOGRAFIE

1. Belizna, C.Cristina; Hamidou, A.Mohamed; Levesque, Hervé; Guillevin Loic and Shoenfeld, Yehuda - Infection and vasculitis, Reumatology 48, 475- 482, 2009.A.
2. Buchanan, N.; Berkowitz, F.; Gold, C.; Freinkel, A.L.; Briede, W.-Granulomatous Glomerulonephritis and Fulminant Polyarteritis Nodosa in a child-S.A. Medical Journal, 1057-1059, 26 june, 1976.
3. Liu ,Chen- Hsuan, Chiang, Yan-Han ; M Chu, Redman; Pang,F. Victor and LEE, Chin- Cheng - High Incidence of Polyarteritis Nodosa in the Brains of Culled Sows, J. Vet. Med Sei. 67; 125- 125,2005.
4. McGAVIN, D., ZACHARY, J.F., - Pathologic Basis of veterinary Disease. Fourth Edition. Mosby Elsevier, 2007.
5. Moraru.i – Anatomie patologică. Ed. Medicală, Bucureşti, 1980
6. Porter, B.F, FROST, P. and Hubbard, G.B.- Polyarteritis Nodosa in a Cynomolgus Macaque (Macaca fascicularis), BrieF Comunications and case reports, Vet Pathol: 570- 573, 2003.
7. Hamin, A.N. - Polyarteritis nodosa in a sow. Aust Vet J. 56: 343-344, 1980
8. Schock, S.F.E.; Scholes, Howie, F.E. and Buxton, D.- Cerebral Segmental Polyarteritis of Unknown Aetiology in Sheep, Jurnal of Comparative Pathology, 283-287, 2009.
9. Sternberg, S. S.-Diagnostic surgical, Pathology, Raven Press, LTD, New York, 1989

RINOTRAHEITA INFECȚIOASĂ BOVINĂ COMPLICATĂ CU SEPTICEMIE

THE INFECTIOUS BOVINE COMPLICATED RHINOTRACHEITIS WITH SEPTICEMIA

OTILIA COȚOFAN[1]-, ȘTEFANIA MERTICARIU-ANDERCO[2], GABRIELA URSACHI[2]
[1]LSVS Iasi,
[2]FMV. Iaşi

In the paper, we present the results of the serological, bacteriological and histopathological investigations, carried out on a number of 6 cattle infected with the IBR-IPV virus, with Staphylococcus and Pasteurella spp (detected on aerobe media), presenting lesions of tracheobronchitis and gangrenous bronchopneumonia. The lesions of the encephalon are the result of septicemia bacterial superinfections. The phase of degradation of the neuronal apoptotic process is very well illustrated and characterized through the retraction of the cellular body, the homogenization of the cytoplasm, the decrease of the nuclars sizes and the organization of the chromatin in semicircular filaments stratified under the cariolema.

Key words: Bovine,rinotracheitis; septicemia, apoptosis

Rinotraheita infecțioasă a bovinelor (IBR) este o boală infectocontagioasă, specifică bovinelor, produsă de un virus din familia Herpesviridae, genul Herpesvirus, (acest virus cauzează boli respiratorii, poate provoca conjuctivită, avorturi, encefalită şi infecții generalizate sistemice. Rinotraheita infecțioasă a bovinelor are caracter epizootic și evoluție acută caracterizată morfoclinic prin inflamația mucoaselor căilor respiratorii anterioare, a mucoasei traheale, conjunctivale şi vaginale. De cele mai multe ori aceasta boală evoluează împreună atât cu Parainfluența III cât şi cu Diareea virală- boala mucoaselor (BVD-MD) şi se poate complica cu diverse infecții bacteriene.

MATERIAL ŞI METODĂ

Complexul morbid a fost identificat într-un efectiv mixt de bovine (bovine indigene si bovine provinite din Olanda, Germania, Cehoslovacia, în urma comerțului intracomunitar), cu probleme de sanatate. O femelă tânără în vârsta de 24 luni, provenită din efectivul SC ”P” de taurine de import în care a evoluat IBR complicată cu PI-3, Staphylococus spp., Pasteurella spp. și alți germeni, a prezentat semne generale grave și simptomatologie respiratorie severă, motive pentru care a fost sacrificata de necesitate. Rinotraheita infecțioasă a bovinelor (IBR-IPV) a fost diagnosticată prin examene serologice (ELISA) efectuate la animalele în viață, fiind confirmată ulterior de IDSA Bucureşti. Din cele 14 animalele care au fost grav bolnave, fie au fost sacrificate de necesitate sau găsite moarte (6 bovine), de la 6 dintre ele au fost aduse la LSVS Iasi, probe (capul, organele interne și os lung) pentru analize de laborator. S-au efectuat examene bacteriologice, toxicologice şi histologice (inclusiv testul rapid Biorad pentru diagnostic ESB). Examenul histopatologic a fost efectuat pe fragmente de pulmon, rinichi, ficat și sistem nervos central, probele de creier fiind aduse la LSVS Iaşi pentru monitorizarea EST. Fragmentele de țesut nervos au fost fixate în formol salin 10%, incluse în parafină, secționate la 5 µm şi colorate prin metodele HE, HEA, PAS, Pappenheim.

REZULTATE OBȚINUTE

La examenul anatomopatologic s-au constat: cahexie, jetaj mucopurulent, traheobronşită purulentă şi bronhopneumonie gangrenoasă anteropulmonară cu emfizem interstițial sever în lobii diagfragmatici. Creierul a prezentat hiperemie meningeală accentuată, edem al substanței nervoase şi hemoragii punctiforme diseminate.

La examenul bacteriologic pe medii aerobe s-au pus în evidență *Staphylococcus spp., Pasteurella spp*. doar din pulmoni proveniți de la două cadavre, netratate cu antibiotice.

Histopatologic, în encefal au fost remarcate leziuni nespecifice care se întâlnesc la majoritatea virozelor neurotrope şi respiratorii stabilite în literatura de specialitate: alterări ale neuronilor(Fig.1.,Fig.2.)(cromatoliză centrală, vacuolizarea citoplasmei, picnoze şi carioliză), demielinizări, hiperemie, hemoragii, edem, modificari spongiforme pericelulare în substanța cenuşie, precum şi meningoencefalită limfomonocitară cu gliozǎ difuzǎ, satelitoze, neuronofagii, noduli gliali şi manşoane perivasculare frecvente (Fig.3., fig. 5.). Panvasculita limfomonocitară (Fig.4,) reflectă reacțiile imune declanşate de virus.

Leziunile atribuite florei de asociație identificată bacteriologic sau evidențiată în secțiuni colorate prin metoda Pappenheim sunt: embolii masive cu bacterii polimorfe (coci, cocobacili, bacili) (Fig.6.) congestie şi edem perivascular și pericelular, tromboze septice, microhemoragii, microfocare diseminate de malacie şi prezența granulocitelor în infiltratele celulare inflamatorii polimorfe la 2 vaci cu bronhopneumonie gangrenoasă urmată de septicemie.

Au fost considerat tipice pentru infecția anaerobă secundară a creierului: emboliile bacilare şi trombozele septice, necroza pereților vasculari(Fig.6.), emfizemul de fermentație intramural şi perivascular(Fig.7.), edemul masiv vasogen și toxigen, malacia necroza epiteliului ependimar cu lichefierea substanței nervoase periependimare(Fig.8.) şi absența reacției inflamatorii prin inhibiția diapedezei în zonele adiacente aglomerărilor bacilare.

Aspecte inedite pot fi atribuite apoptozei neuronale. Unii neuroni voluminoşi au corpurile deformate şi retractate lăsând spații pericelulare largi şi clare. Citoplasma apare omogenă. Nucleii sunt rotunzi şi uşor contractați, cisterna perinucleară fiind dilatată; şi au carioplasma tulbure şi un nucleol tumefiat. Sub cariolemă se găsesc mai multe jurubițe semicirculare de cromatină, strateficate şi intens hematoxilinice (Fig.9, Fig.10.). Aspectele nucleare sunt considerate expresia hipercromatozei marginale sau periferice, componentă a procesului apoptotic(9) care precede fragmentarea celulei în corpi apoptotici(7).

Fasciculele de fibre nervoase sunt afectate de mielinoclazie şi axonoliză în zonele adiacente celulelor intrate în procesul de autodistrugere.

Nu este exclusă activarea endonucleazelor şi/sau a nucleazelor lizozomale prin diversele toxine (histotoxine, neurotoxine, exotoxine) elaborate de bacteriile septicemice.

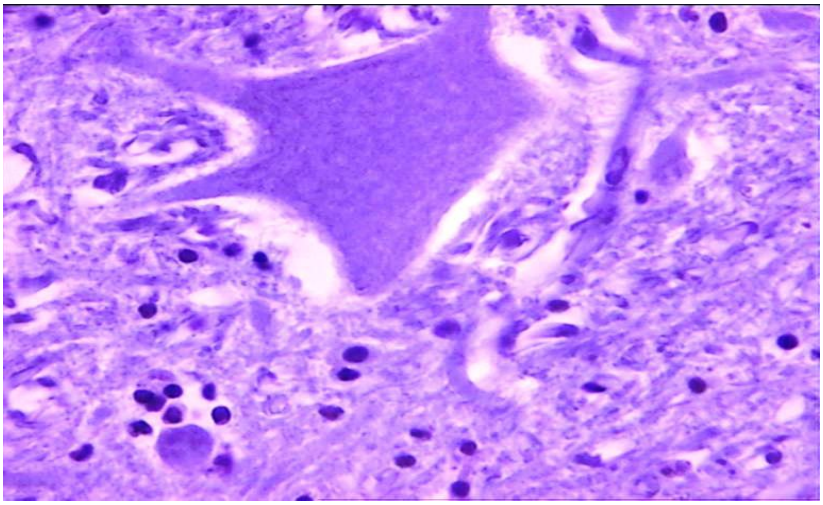

Fig. 1. Trunchi cerebral.
Degenerare neuronală, glioză. HEA x 400.

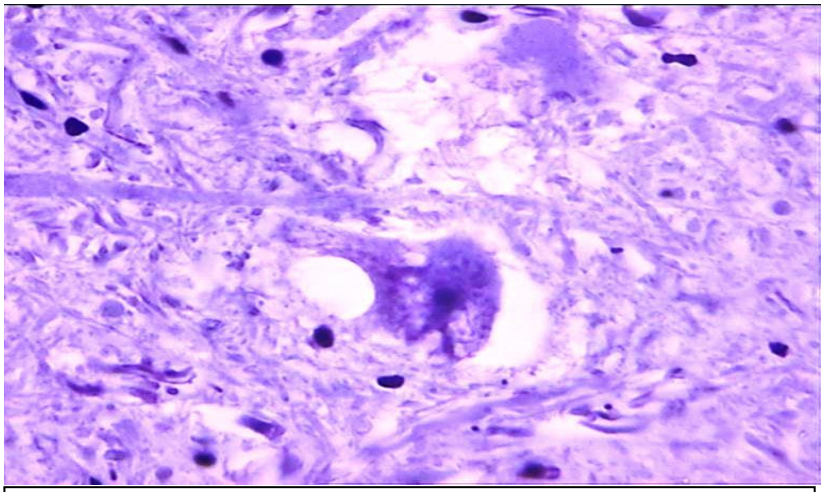

Fig.2. Trunchi cerebral.
Distrofie granulo-vacuolară neuronală cu picnoză, edem pericelular şi spongioză. HEA x 400.

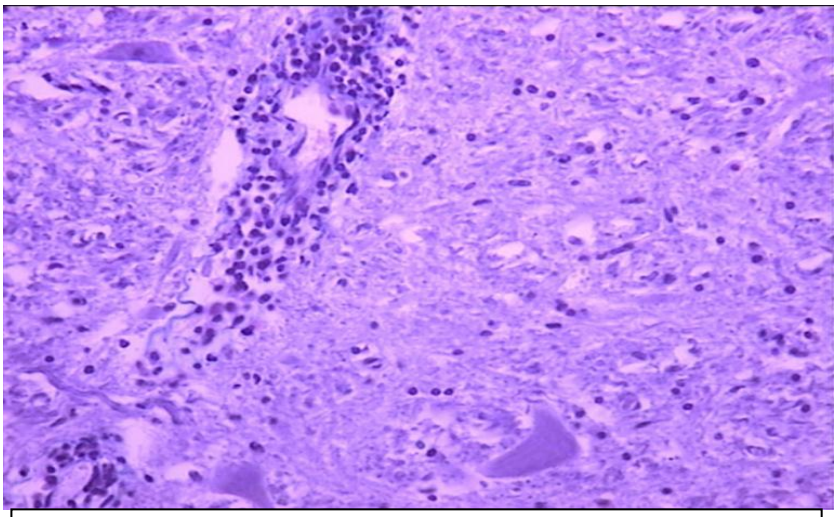

Fig.3. Trunchi cerebral.
Perivascularită cu mononucleare. HEA x 200.

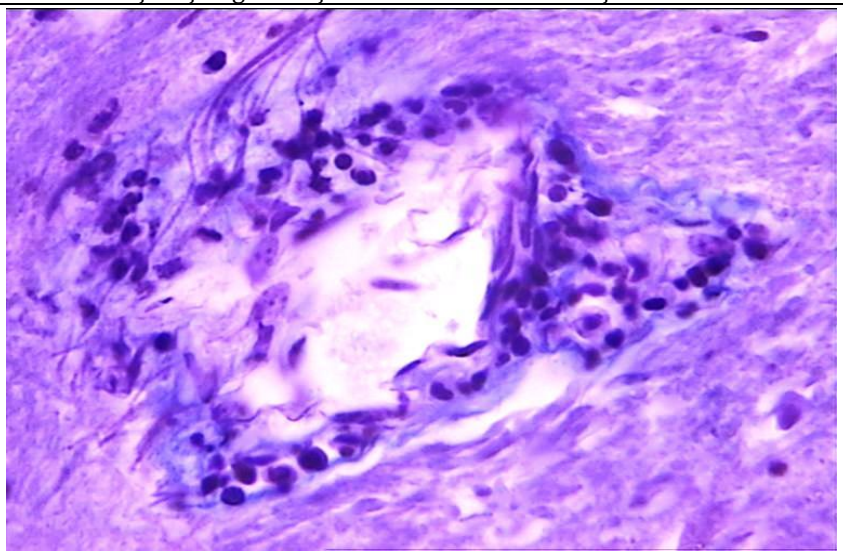

Fig.4. Bovina. Trunchi cerebral.
Panarterită limfomononucleară. HEA x 400.

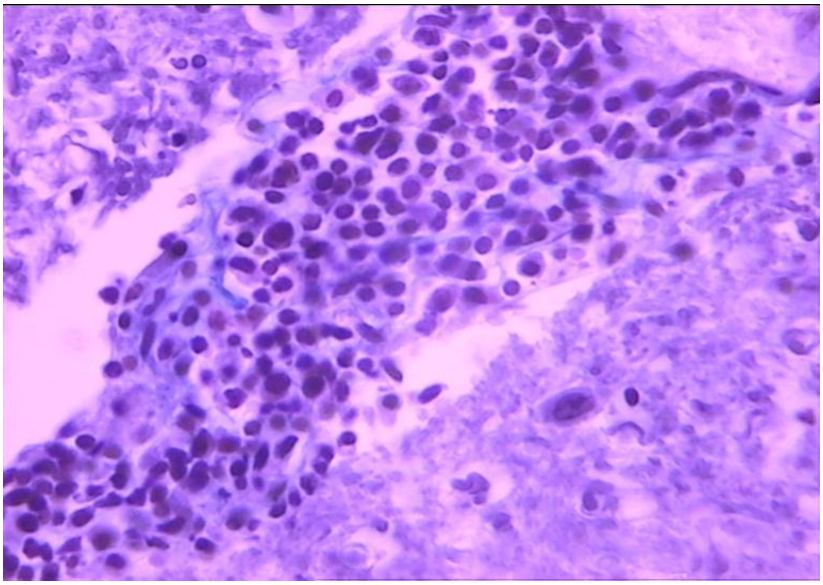

Fig.5. Trunchi cerebral.
Manşon perivasculare cu mononucleare. HEA x 400.

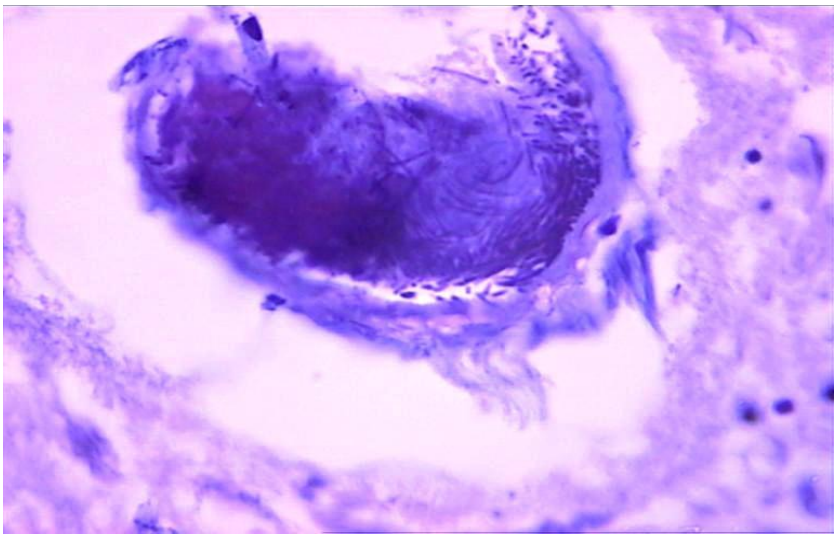

Fig.6. Necroza peretelui vascular şi edem masiv în jur.
Embol bacterian polimorf (coci, cocobacili, bacili). HEA x 400.

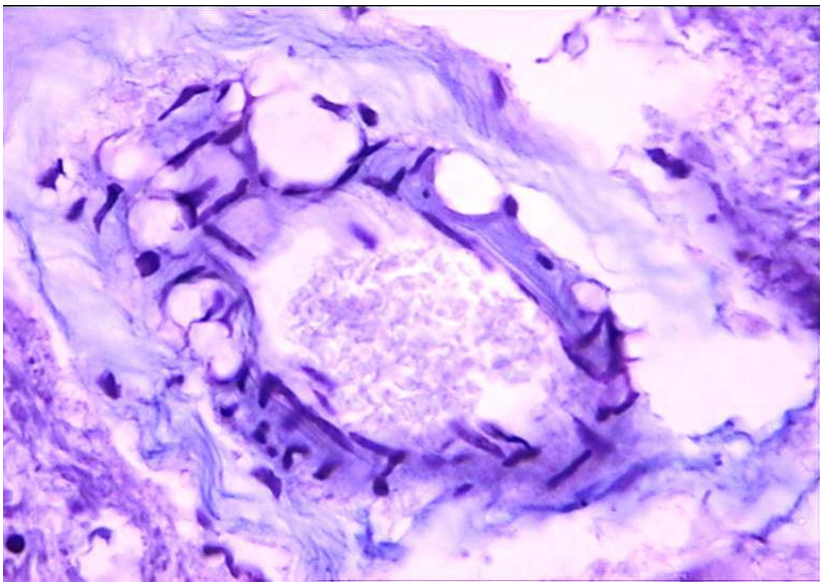

Fig.7. Vacă. Trunchi cerebral.
Bule, vacuole de gaze în media unei artere cât afara peretelui vascular. HEA x 400

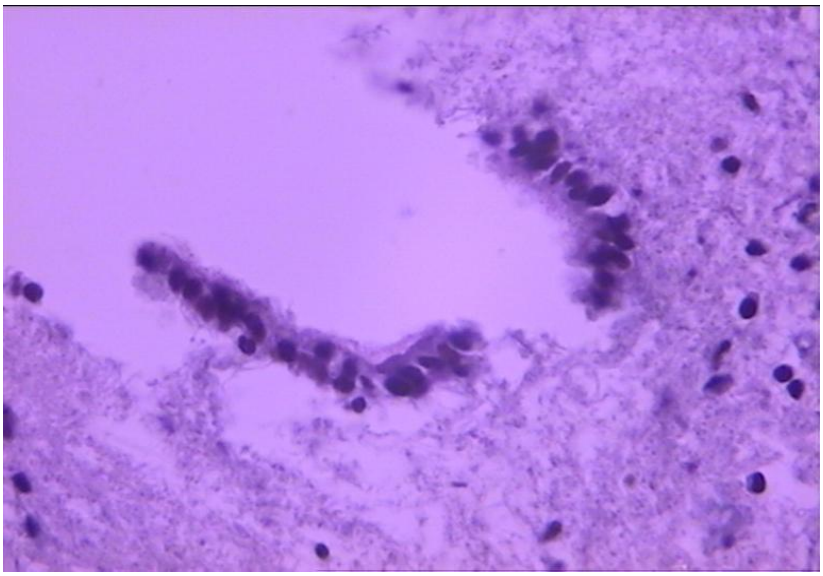

Fig. 8. Trunchi cerebral.
Necroza epiteliului ependimar, emfizem, edem şi lichefierea ţesutului periependimar. HEA X 400

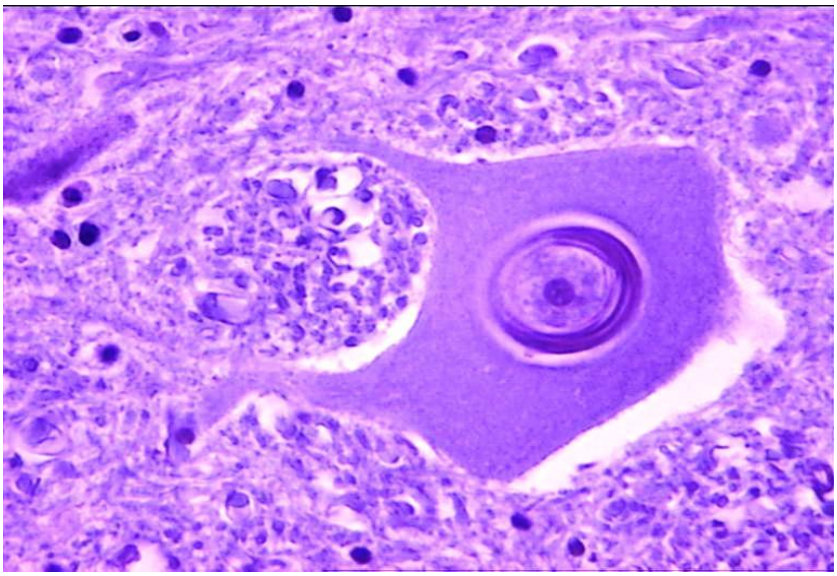

Fig.9. Vacă. Trunchi cerebral.
Apoptoză neuronală, spongioză, mielinoliză. HEA x 400

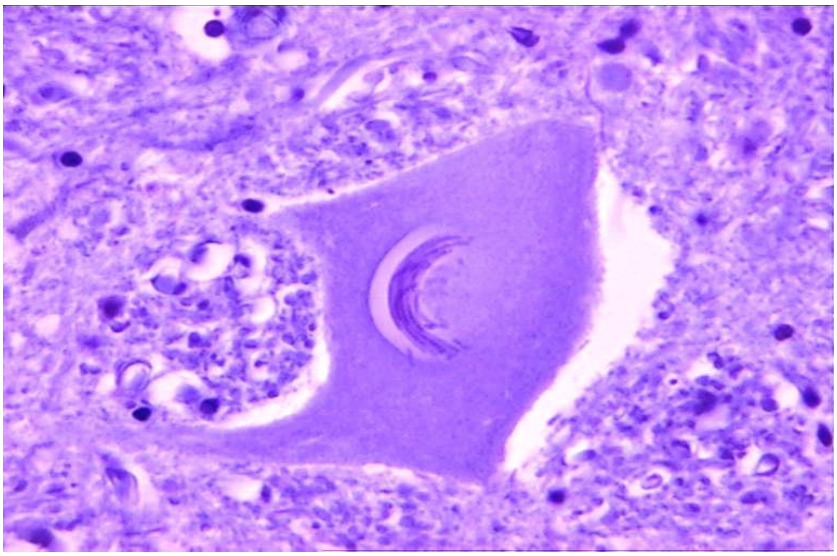

Fig.10. Vacă. Trunchi cerebral.
Apoptoză neuronală, hipercromatoză marginală, debut de cromatoliză. HEA x 400

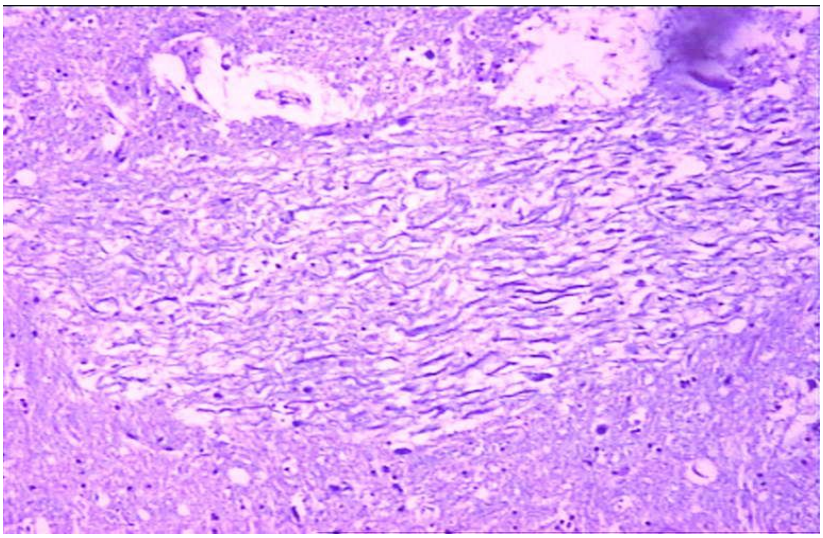

Fig.11. Trunchi cerebral.
Degenerarea fibrelor nervoase. Demielinizare. PAS x100

CONCLUZII

1. Sunt prezentate rezultatele investigaţiilor serologice, bacteriologice şi histopatologice efectuate la 6 taurine infectate cu virusul IBR-IPV, cu Staphylococcus spp. şi Pasteurella spp., prezentând anatomoclinic leziuni de traheobronşită şi bronhopneumonie gangrenoasă.
2. Leziunile encefalului sunt rezultatul însumării efectelor infecţiei virale constând în meningoencefalită nesupurativă, cu cele ale suprainfecţiilor bacteriene septicemice.
3. Leziunile produse de flora anaerobă, evidenţiată histologic prin coloraţii special, au fost reprezentate de embolii, necroze ale pereţilor vasculari, emfizem intramural şi perivascular, edem invadant şi microfocare de malacie şi demielinizare, leziuni alterative cu reacţie celulară minimă.
4. Retractarea corpului celular şi omogenizarea citoplasmei, micşorarea nucleului şi organizarea cromatinei în filamente semicirculare stratificate sub cariolemă sunt considerate aspecte ale procesului apoptotic.

BIBLIOGRAFIE

1. BRUGERE PICOUX, JEANNE – Actualites en patologie bovine. Ecole nationale veterinaire d'Alfort, Edition "Chaire de pathologie medicale du betail et des animaux de basse – cour" Jeudi, 20 juin 2002.
2. FONTAINE J.J. - UP. D'Histologie et Anatomie pathologique, Anatomie patologique speciale, lesions du systeme nerveux, DSBP – ENVA , september 2002.
3. JUBB, K.V.F., HUXTABLE, C.R. – The nervous system. In: JUBB, K.V.F., KENNEDY, P.C., PALMER, N. – Pathology of Domestic Animals. Academic Press, New York – London, 1993.
4. McGAVIN, D., ZACHARY, J.F., - Pathologic Basis of veterinary Disease. Fourth Edition. Mosby Elsevier, 2007
5. PAUL, I., COŢOFAN OTILIA – Contribuţii la morfopatologia Rinotraheitei-vulvovaginitei infecţioase(IBR-IPV) a taurinelor. Lucrări ştiinţifice, seria, Zootehnie-Medicină veterinară, pag. 87-88, 1977.
6. PAUL, I. – Etiomorfopatologie veterinară. Vol. I., Edit. ALL, Bucureşti, 1996.
7. PAUL, I. – Probleme de patologie generală, Edit. PIM, Iaşi, 2007.
8. PERIANU T. – Bolile infecţioase ale animalelor. Viroze. Vol. II, Ed. Universitas XXI, laşi, 2005.
9. RIEDE, U.N., WERNER, M. – Color Atlas of Pathology: Pathologic Principles, associated Diseases, Sequela. Thieme Stuttgart-New York, 2004.

ASPECTE CITOLOGICE ALE EPANŞAMENTELOR CAVITARE LA CARNIVORELE DOMESTICE

CYTOLOGICAL EVALUATION OF THE EFFUSIONS ON SMALL ANIMALS

CORINA DRAGU, O.Z OPREAN
Facultatea de Medicină Veterinară, Iaşi
dragu.corina@yahoo.com

The cytologic exam of the effusions represents a valuable instrument in the diagnosis of diseases which have in pathology an increased accumulation of the fluid in serous body cavities.

16 samples of effusions were harvested for this study from which 6 were plural effusions, 8 peritoneal effusions and 2 from pericardium cavity. The samples were examined from two points of view: quantitative – total number of nucleate cells by haemocytometer method and qualitative – smear stained May-Grünwald Giemsa.

After cytological interpretation we could diagnose the samples after the basic classes of effusions: 7 samples (43,75%) non-inflammatory (passive, chylous and hemorrhagic), 6 samples (37,5%) inflammatory, 2 samples (12,5%) were associated with neoplastic process and 1 sample couldn't be classified because of the high number of anaplastic cells.

In passive non-inflammatory effusions we found small amount of nucleate cells, mainly mesothelial cells. The small and well differentiated lymphocytes define the chylous effusion. In inflammatory effusions the neutrophils represent the predominant cell population. Specific degenerated changes in neutrophils suggest the presence of sepsis. The neoplastic effusions were hemorrhagic and inflammatory associated with the presence of neoplastic cells.

Key words: effusion, cytology, mesothelial cells, small animals

Epanşamentele cavitare reprezintă acumulări în exces de lichid la nivelul cavităţilor seroase. Examenul citologic al lichidelor de puncţie reprezintă un important examen paraclinic ce urmăreşte evidenţierea tipurilor celulare şi a modificărilor morfologiei acestora, contribuind la identificarea sau diferenţierea leziunilor tisulare rezultate în urma a numeroase procese patologice, precum insuficienţă cardiacă, insuficienţă hepatică, tulburări de metabolism, procese tumorale (2, 5).

Acest examen poate fi utilizat singur sau în asociere cu examenul histologic în scopul de a stabili un diagnostic nosologic de certitudine. În unele cazuri acest examen aduce informaţii suplimentare ce permit luarea de decizii adaptate în ceea ce priveşte tratamentul sau orientarea către alte examene paraclinice.

MATERIAL ŞI METODĂ

Au fost investigat 16 probe de lichid provenite de la 10 câini şi 6 pisici, de rase şi vârste diferite, ce au prezentat semne clinice caracteristice acumulărilor lichidiene mono- sau policavitare.

Dintre cele 16 probe, 6 au fost obţinute prin puncţia cavităţii pleurale, 8 de la nivelul cavităţii peritoneale şi 2 din cavitatea pericardică. La probele luate în studiu au fost analizate caracterele chimice şi microscopice. Evaluarea chimică a următit determinarea concentraţiei de proteine totale (PT) din lichid prin refractometrie.

Examenul citologic s-a efectuat cantitativ prin determinarea numărului total de celule nucleate (NTCN/µl lichid de puncţie), utilizând metoda hemocitometrică (camera de numărat Bürker-Türk) şi calitativ prin examinarea microscopică a frotiurilor etalate din sediment după centrifugare la 1000 rpm, timp de 10 minute şi colorate prin metoda May-Grünwald Giemsa.

Pe baza NTCN şi PT s-a realizat o clasificare a epanşamentelor în 3 clase etiopatogenetice: transsudat, transsudat modificat şi exsudat. Ulterior, folosindu-ne de clasificarea propusă de

Crespeau F, 2007, am încadrat leziunea observată la examinarea microscopică a preparatelor în epanşament neinflamator, epanşament inflamator şi epanşament asociat unui proces neoplazic (4).

La analiza microscopică a preparatelor citologice s-a urmărit atât identificarea, morfologia şi proporţia principalelor tipuri celulare normale, cât şi evidenţierea unei populaţii celulare anormale şi caracterizarea acesteia.

REZULTATE ŞI DISCUŢII

Rezultatele privind variaţiile NTCN/µl şi ale concentraţiei de PT din epanşamentele examinate sunt prezentate în **Tabelul nr.1**.

Pe baza acestor valori s-a realizat încadrarea prelevatelor în principalele clase etio-patogenetice în conformitate cu valorile de referinţă cunoscute (*Cowell R.L. şi colab., 2006*) (3).

Dintre cele 11 probe evaluate cantitativ, o singură probă se încadrează în categoria transsudate, 5 probe au fost transsudate modificate, iar 5 probe, exsudate.

Transsudatul s-a caracterizat prin celularitate scăzută (21/µl) şi conţinut mic în proteine (1,8 g/dl).

Dintre transsudatele modificate, 4 s-au caracterizat prin NTCN între 1800-3700/µl şi PT între 2,4 şi 4 g/dl. O singură probă cu aspect macroscopic lactescent, prelevată din cavitatea pleurală de la o pisică a prezentat un NTCN de 21 000/µl şi o concentraţie de PT de 4 g/dl. Asocierea datelor cantitative şi a aspectului macroscopic cu evaluarea celularităţii (aproape exclusiv limfoidă) ne-a permis încadrarea acestei probe în categoria transsudat modificat. Datele din literatura de specialitate consideră epanşamentul limfatic ca fiind de tip transsudat modificat datorită faptului că această acumulare de lichid se realizează în lipsa oricărei reacţii inflamatorii a pereţilor vasculari (1).

Exsudatul s-a caracterizat prin număr mare de celule nucelate (6900-45000/µl) şi un conţinut crescut în proteine (3,2-6 g/dl).

Tabel nr. 1

Limitele de variaţie ale parametrilor cantitativi (NTCN şi PT) ai epanşamentelor cavitare investigate, utilizate pentru încadrarea etio-patogenetică în conformitate cu valorile de referinţă cunoscute

Clasă etiopatogenetică / **Parametri Determinaţi**	**Transsudat**	**Transsudat modificat**	**Exsudat**
NTCN / µl	21 **(<1500)*	1800-3700 21000[a] ** (1000-7000)*	6900-45000 **(>7000)*
PT (g/dl)	1,8 **(<2,5)*	2,4-4 **(2,5-7,5)*	3,2-6 **(>3)*

** Valori de referenţă (după Cowell R.L. şi colab., 2006) epanşament limfatic*

Rezultatele examenului citologic al preparatelor microscopice constituie suportul încadrării citologice a epanşamentelor în tipul neinflamator, inflamator şi neoplazic. Din probele examinate în prezentul studiu, 7 probe au avut caracter neinflamator, 6 probe caracter inflamator, iar 2 probe au fost de tip neoplazic (un limfom mediastinal, la o pisică şi un carcinom la un câine).

În **Tabelul nr. 2** se prezintă numărul de prelevate din cavitaţile pleurală, peritoneală şi pericardică încadrate după tipul celular predominant. Astfel, la nivelul cavităţii pleurale predomină epanşamentele neinflamatorii (3/6), urmate de cele neoplazice (2/6) şi cele inflamatorii (1/6), iar în cavitatea peritoneală, epanşamentele neinflamatorii şi cele inflamatori s-au identificat în proporţii egale (4/8). Dintre cele două prelevate din cavitatea pericardică unul a fost încadrat ca epanşament

inflamator, iar unul neîncadrat, datorită dificultăţii de diferenţiere a reactivităţii mezoteliale de proliferarea tumorală.

Tabel nr. 2

Încadrarea epanşamentelor cavitare după criteriile citologice identificate în preparatele microscopice

Încadrare citologică / Lichid cavitar	Epanşament neinflamator	Epanşament inflamator	Epanşament asociat unei neoplazii	Epanşament neîncadrat
Lichid pleural	3/6	1/6	2/6	0/6
Lichid peritoneal	4/8	4/8	0/8	0/8
Lichid pericardic	0/2	1/2	0/2	½
TOTAL	7/16	6/16	2/16	1/16

Preparatele citologice din transsudate şi transsudatele modificate apărute datorită extravazării pasive neinflamatorii (epanşament pasiv) sunt sărace în celule, dintre acestea predominând celulele mononucleate (celule mezoteliale izolate sau sub formă de placarde, limfocite mature, un număr mic de neutrofile) **(Fig. 1A)**.

În epanşamentul limfatic a fost identificat un număr mare de limfocite mici şi macrofage spumoase. La unul din cazuri, pe lângă limfocitele mici, a fost evidenţiat un număr important de limfoblaste rezultat al asocierii unui limfom cu un chilotorax **(Fig. 1B)**.

Epanşamentul hemoragic obţinut de la un câine cu traumatism a relevat, la examenul citologic, abundenţa hematiilor, a celulelor albe sanguine parţial degradate şi a macrofagelor active (eritrofagocitoză şi citofagocitoză), fiind posibil diagnosticul unei hemoragii intracavitare mai vechi de 24 de ore **(Fig. 1C)**.

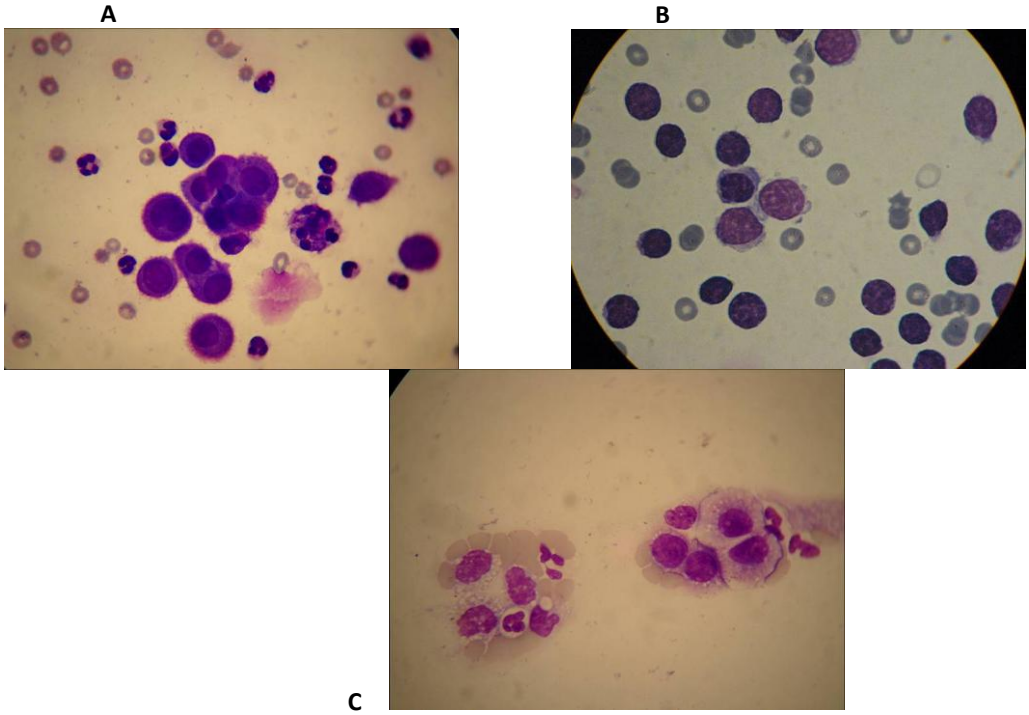

***Fig. 1 A**. Câine. Epanşament peritoneal. Reacţie hiperplazică mezotelială; **B.** Pisică. Epanşament pleural. Limfocite mici şi mari pe un fond hemoragic moderat. Limfom asociat cu un chilotorax; **C.** Câine. Epanşament peritoneal. Celule mezoteliale activate şi macrofage active. (MGG, x 1000)*

Preparatele citologice din exsudate au evidenţiat evoluţia unor procese inflamatorii atât în forma seroasă, cât şi în forma purulentă. Inflamaţia seroasă s-a caracterizat din punct de vedere citologic prin neta predominanţă a granulocitelor neutrofile nemodificate **(Fig. 2A)**.

Inflamaţia purulentă s-a caracterizat citologic prin degenerarea hidropică a neutrofilelor şi prezenţa microorganismelor. Neutrofilele degenerate se diferenţiază de cele normale prin talia mai mare, gonflarea nucleului, cromatina fină şi citoplasmă abundentă **(Fig. 2B)**.

În epanşamentul pleural asociat unui carcinom diagnosticat la un câine, pe un fond intens hemoragic şi inflamator au fost observate celule tumorale de tip epitelial, izolate sau sub formă de placarde celulare de dimensiuni mari, prezentând numeroase atipii celulare **(Fig. 3A)**.

A

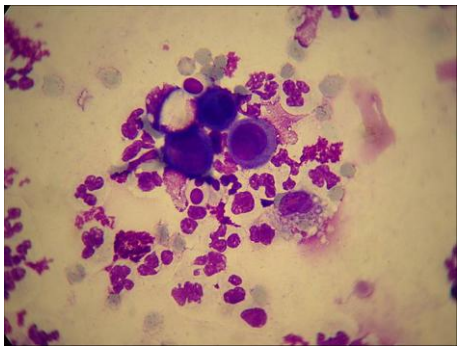

B

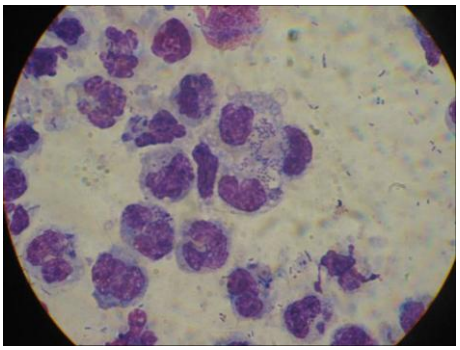

***Fig. 2 A**. Câine. Epanşament peritoneal. Neutrofile, celule mezoteliale şi macrofage; **B**. Pisică. Epanşament pleural. Neutrofile degenerate, macrofage. (MGG, x 1000)*

Interpretarea citologică a probelor recoltate de la nivelul cavităţii pericardice s-a dovedit a fi dificilă datorită unei puternice hiperplazii a mezoteliului, celulele mezoteliale prezentând caracteristici celulare ce pot fi greu de diferenţiat de criteriile de malignitate: anizocitoză, anizocarioză, nuclei multipli, dispunere sub formă de placarde celulare **(Fig. 3B)**. De asemenea, o probă de epanşament pericardic nu a putut fi încadrată datorită marcantei anaplazii a celulelor **(Fig. 3C)**.

A.

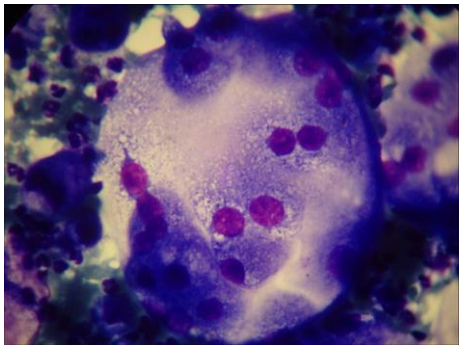

B.

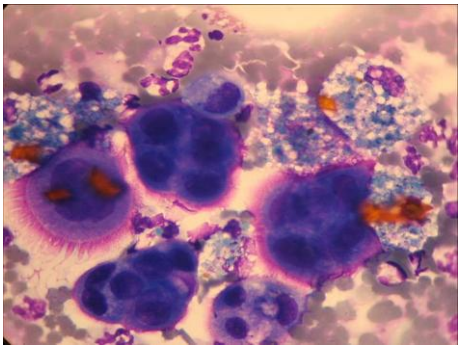

C. 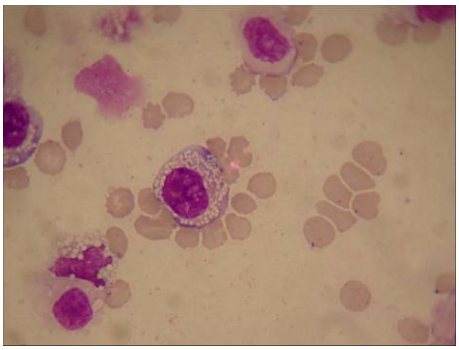

Fig. 3 A. *Câine. Epanşament pleural. Placardă celulară masivă de celule epiteliale maligne. Carcinom; B. Câine. Epanşament pericardic. Hiperplazie mezotelială; C. Câine. Epanşament pericardic. Celule anaplazice. (MGG, x 1000)*

CONCLUZII

Examinarea chimică şi citologică a celor 16 probe de epanşament cavitar evaluate în acest studiu a permis extragerea următoarelor concluzii:

1. Examenul citologic cantitativ şi determinarea concentraţiei proteinelor totale ale epanşamentelor cavitare ne-a permis încadrarea acestora în principalele clase etio-patogenetice: transsudat (1), transsudat modificat (5) şi exsudat (5).
2. Examinarea citologică calitativă a preparatelor citologice completează informaţiile examenului cantitativ şi permite încadrarea epanşamentelor cavitare în tipurile neinflamator (7), inflamator (6) şi neoplazic (2).
3. În prezentul studiu s-au diagnosticat prin examen citologic două procese tumorale: un limfom mediastinal la pisică şi un carcinom la câine, ambele însoţite de exfolierea celulelor tumorale în lichidul pleural.
4. Interpretarea citologică a epanşamentului pericardic s-a dovedit a fi dificilă datorită modificărilor morfologiei celulelor şi a dificultăţii diferenţierii hiperplaziei mezoteliale de procesul neoplazic.
5. Faţă de încadrarea tradiţională după conţinutul proteic a epanşamentelor cavitare în transsudat, transsudat modificat şi exsudat, examinarea citologică a acestora conduce la clasificarea în epanşamente neinflamatorii, inflamatorii şi neoplazice, pe care o considerăm mai utilă în diagnosticul etiologic (nosologic).

BIBLIOGRAFIE

1. Alleman AR - Abdominal, thoracic, and pericardial effusions, Vet. Clin. Small Anim. (33), 2003
2. Connally H.E. – Cytology and Fluid Analysis of the Acute Abdomen, Clinical Tecniques in Small Animal Practice, Vol. 18, (1), 2003
3. Cowell R.L., Tyler R.D., Meinkoth J.H – Guide Pratique de Cytologie et Hematologie du chien et du chat, Ed. Med'Com, Paris, 2006
4. Creaspeau F - Cytologie des épanchements cavitaires du chien et du chat, Curs de citologie, Ecole Nationale Veterinaire d'Alfort, 2007
5. Fourel C., Jongh O., Magnol J.P. – Cytologie des epanchaments cancereux, Rec. Med. Vet., 166 (11), 1990

ASPECTE ELECTRONO-OPTICE ÎN LOBUL ROZ AL GLANDEI HARDER LA IEPURELE DE CASĂ *(ORYCTOLAGUS CUNICULUS)*

ELECTRON MICROSCOPY ASPECTS INSIDE THE PINK LOBE OF HARDERIAN GLAND IN RABBITS (*ORYCTOLAGUS CUNICULUS*)

ELENA CĂTĂLINA FLOREA, C. V. COTEA, CARMEN SOLCAN
FMV Iaşi

From the pink lobe of five rabbits, 3-6 months old, fragments of 1 mm³ have been sampled, which have been led up through the transmission electron microscopy technique for obtaining serial sections with a thickness of 1000 Å. In the cytoplasm of glandular epithelial cells, we have noticed large vacuoles of 3750-5000 nm diameter, with intimate contact with the smooth endoplasmic reticulum structured of numerous channels, microvesicles and flat saccules. In the neighbourhood of the endoplasmic reticulum, mitochondria presenting cristae with tubular aspect were noticed. Perinucleary, at the cellular apical zone, we have noticed inside the cytoplasm the flat saccules of Golgi apparatus, in number of 3 up to 5, macrovesicles and condensed vesicles with a homogeneous and dense aspect, due to the presence of proteoglycans. The presence of the large vacuoles, which had also been noticed in light microscopy technique pleaded for an abundant lipid secretion for the pink lobe of the Harderian gland in rabbits. The cytochemical staining had also evidenced a secretion that contains proteoglycans. The images obtained through transmission electron microscopy elucidated the mechanism of elaboration and the nature of secretion.

Key words: rabbit, Harderian gland, pink lobe, electron microscopy.

În urma studierii literaturii de specialitate privind aspectele electrono-microscopice ale celulelor epiteliale glandulare din formaţiunile secretorii ale lobului roz al glandei Harder la iepure, s-a evidenţiat lipsa unor cercetări aprofundate în această direcţie (1, 2, 3, 4, 5, 6, 7, 8, 9), impunându-se astfel iniţierea prezentei cercetări.

MATERIAL ŞI METODE

Investigaţiile electrono-microscopice au fost efectuate cu ajutorul microscopului electronic cu transmisie Phillips CM 100.

Din lobul roz de la 5 iepuri (fig.1, fig.2) au fost recoltate fragmente de un mm^3, prefixate în glutaraldehidă 2% în tampon fosfat şi apoi fixate în tetraoxid de osmiu sol. 4% în tampon fosfat. După spălare, deshidratare şi colorare, acestea au fost incluse în EPON. Prin secţionarea la ultramicrotomul Reichert, s-au obţinut secţiuni cu grosimi de 60-150 nm, care după colorare au fost analizate la microscopul electronic cu transmisie. Imaginile electrono-microscopice au fost obţinute la microscopul electronic prin fotografierea principalelor aspecte ce interesează structura ultrafină a lobului alb din complexul glandular Harder.

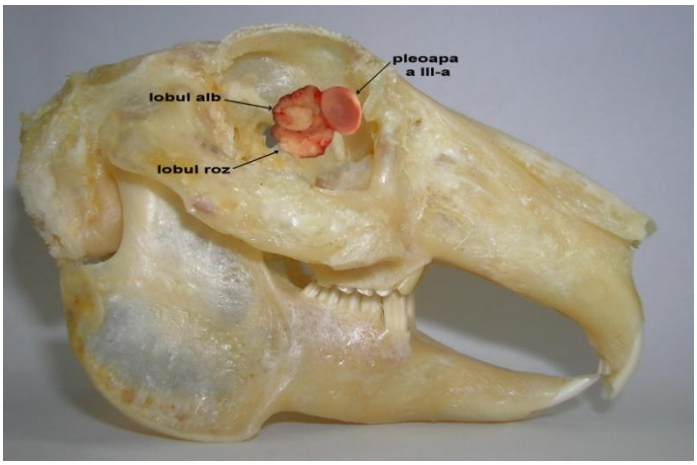

Fig.1 Localizarea glandei Harder la nivelul orbitei, la iepure.

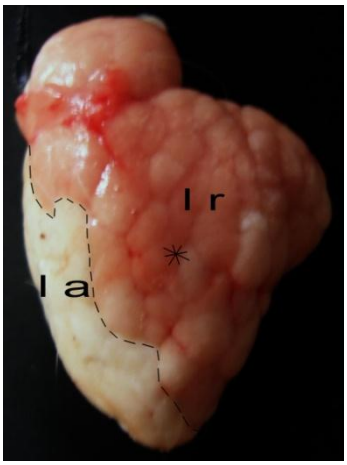

Fig.2 Glandă Harder detaşată de pleoapa a III-a (faţa de contact cu orbita) la iepurele de casă:
la - lobul alb
lr - lobul roz (asterisc)

REZULTATE OBŢINUTE ŞI DISCUŢII

În lobul roz al glandei Harder de iepure, la microscopul electronic a fost evidenţiată ultrastructura celulelor epiteliale glandulare şi prezenţa organitelor intracitoplasmatice.

Acinii glandulari ai lobului roz sunt structuraţi din celule prismatice 12-14 µm, în care nucleii pot avea poziţii variate, dar de obicei sunt situaţi în porţiunea bazală (fig.12, fig. 13, fig.14, fig.16, fig.17).

Citoplasma conţine numeroase picături lipidice, iar în urma dizolvării acestora pot fi evidenţiate vacuolele care în celulele glandulare ale lobului roz, au dimensiuni mari (3750-5000 nm) (fig.3, fig.4, fig.5, fig.6, fig.7, fig.8, fig.9, fig.10, fig.15, fig.17). La suprafaţa internă a membranelor s-a evidenţiat un precipitat de culoare închisă, fiind probabil un compus chimic rezultat în urma reacţiei dintre lipide şi tetraoxidul de osmiu (fig.8).

Picăturile lipidice vin în contact intim cu tubii, cisternele şi veziculele reticulului endoplasmic neted şi cu membrana externă a mitocondriilor din zonele în care acestea sunt prezente. Prezenţa acestor legături între elementele reticulului endoplasmic neted, picăturile de lipide şi membrana externă a mitocondriilor demonstrează cooperarea în vederea metabolizării lipidelor pentru furnizarea moleculelor de ATP necesare proceselor metabolice din celulă pentru o secreţie crescută atât de lipide cât şi de proteoglicani.

Reticulul endoplasmic a fost observat în secţiunile ultrafine ca un organit ce se prezintă ca o reţea structurată din saci, cisterne, tubi şi vezicule cu diametru de 30-60 nm, delimitate de o endomembrană de 6-7 nm. În lobul roz s-a evidenţiat frecvent reticulul enoplasmic neted, iar cel rugos cu prezenţa ribozomilor se mai remarcă în măsura în care se elaborează proteoglicani. Cisterna perinucleară de 15-30 nm a reticulului endoplasmatic este prezentă pe zone întinse în secţiuni. Frecvent s-a evidenţiat prezenţa reticulului endoplasmic neted, strâns legat de endomembranele ce conţin lipide (fig.13, fig.14).

Aparatul Golgi în citoplasma celulelor epiteliale glandulare este dispus supranuclear, între nucleu şi polul apical al acestora. Fiecare exemplar constă într-o stivă de cisterne (saci) ce apare asociată cu vezicule mici (microvezicule), cunoscute sub denumirea de vezicule Golgi periferice. În unele secţiuni s-a observat că cisternele şi veziculele interacţionează cu tubii reticulului endoplasmic.

Elementele structurale ale sacilor aplatizaţi se orientează cu faţa trans (concavă) spre polul apical al celulelor epiteliale. Faţa convexă a acestora este în contact intim cu microveziculele (veziculele de transfer) care apar cu un conţinut omogen, pe faţa cis (imatură) a sacilor. Având în vedere activitatea secretorie în celulele epiteliale glandulare din lobul alb, în vederea elaborării proteoglicanilor în cisternele reticulului endoplasmic rugos, microveziculele cu un conţinut omogen sunt interpretate ca provenind din pensarea cisternelor reticulului endoplasmic. Diametrul lumenului sacilor, în regiunea centrală unde ei se recurbează, apare mic de 6,5-8 nm, iar la extremităţi sunt destinşi de secreţia crescută şi acumulată în această zonă. Numărul sacilor, în cadrul celulelor epiteliale, într-un exemplar este de 4-8. Partea laterală a sacilor în unele cazuri se uneşte cu elementele reticulului endoplasmic.

Aparatul Golgi intervine prin intermediul sulfotransferazei în sulfatarea poliozidelor. În lobul roz al glandei Harder, celulele epiteliale glandulare, prin complexul Golgi, participă la elaborarea hidraţilor de carbon şi apoi acestea se complexează cu proteinele în structurile golgiene prin intermediul transferazelor şi glucozaminidazelor realizându-se elaborarea proteoglicanilor, prezenţi în coloraţia PAS a unităţilor secretorii.

Mitocondriile au dimensiunea de 0,5-1 µm şi pe secţiune numărul lor variază în câmpul microscopic (1-5). De obicei apar în contact intim cu tubii şi cisternele reticulului endoplasmic. Cele două membrane ale mitocondriei se evidenţiază cu grosimea de 6-7 nm, ce delimitează un compartiment extern de 7,5-8,5 nm şi un compartimentul intern sau matricea mitocondrială. Cristaele mitocondriale apar lamelare, septale şi uneori tubulare. De obicei sunt orientate perpendicular pe axul mare al organitului. În unele mitocondrii s-au evidenţiat cristaele ramificate şi încrucişate în reţea, ce determină compartimentarea matricei mitocondriale (fig.9, fig.10, fig.11, fig.16, fig.17).

Frecvenţa ridicată a cristaelor mitocondriale o atribuim intervenţiei lor prin particulele elementare (particulele F1), ce conţin F1-ATP-aza. Matricea mitocondrială apare fin granulară datorită conţinutului ridicat în vitamine (A, complex B şi C), granule de glicogen, lipide, riboproteine (ribozomi), ioni (K+, Na+, Ca2+, Mg2+) şi acizi nucleici (ADN mit şi ARN mit). Mitocondria este sediul metabolismului celular aerob (oxigen dependent), care include cele 3 procese biochimice cruciale: ciclul Krebs (ciclul acidului citric), oxidarea acizilor graşi şi fosforilarea oxidativă. Efectuarea proceselor biochimice specifice mitocondriilor din celulele epiteliale din lobul roz este posibilă datorită existenţei unui mozaic de enzime localizate în cele 4 compartimente ale structurii mitocondriale: membrana externă, membrana internă cu cristae şi particule elementare, compartimentul extern (spaţiul intermembranar) şi compartimentul intern (matricea mitocondrială). Prin aceste procese, în mitocondriile celulelor epiteliale glandulare se generează practic întreaga cantitate de energie (ATP) necesară proceselor metabolice din celulă. Pentru a asigura un aport continuu de acizi graşi, respectiv piruvat, celulele dispun de depozite de lipide sub formă de picături (vacuolele din imagini) şi glucide. Lipidele generează de 6 ori mai multă energie decât o masă egală de glicogen hidratat şi de aceea se remarcă prezenţa a numeroase picături de lipide în citoplasmă.

Toate enzimele implicate în lanţul respirator, respectiv în sistemul transportor de hidrogen şi de electroni (succinat dehidrogenaza, flavoenzimele, citocromii) sunt localizate în membrana internă şi sunt cuplate cu complexul F1, ce determină realizarea procesului de fosforilare oxidativă prin care se generează ATP. În citoplasma celulelor epiteliale glandulare s-au observat mitocondrii în stare condensată sau în stare de contracţie în care volumul organitului se reduce mult, spaţiul extern se şterge, iar cristele mitocondriale se tasează.

Foarte rar au fost surprinse mitocondrii în stare de umflare (balonizare), când organitul acumulează o cantitate sporită de apă şi volumul se măreşte considerabil, cristaele mitocondriale se şterg, iar cele 2 membrane, internă şi externă, se apropie. Aceste procese sunt fiziologice şi reversibile, în cadrul desfăşurării activităţii mitocondriilor din citoplasma celulelor epiteliale glandulare, fiind incluse în ciclul balonare-contracţie.

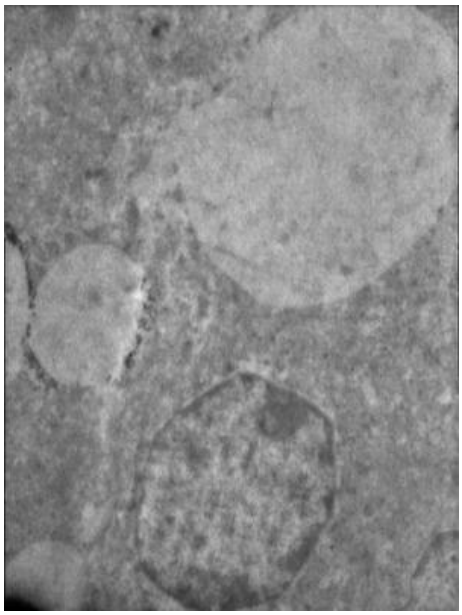

Fig.3 Vacuole de dimensiuni mari 3750 – 5000 nm în citoplasma celulelor epiteliale glandulare. X2400

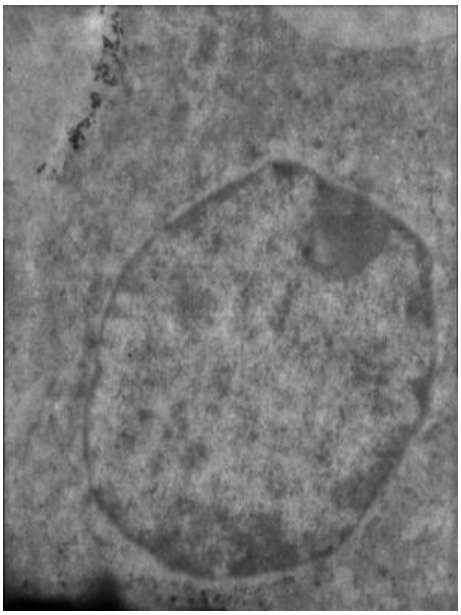

Fig.4 Vacuole de dimensiuni mari 3750 – 5000 nm în citoplasma celulelor epiteliale glandulare. X4400

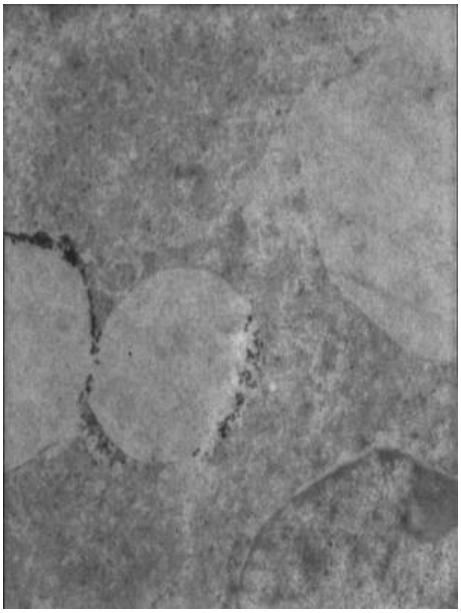

Fig.5 Vacuole de dimensiuni mari 3750 – 5000 nm în citoplasma celulelor epiteliale glandulare. X3400

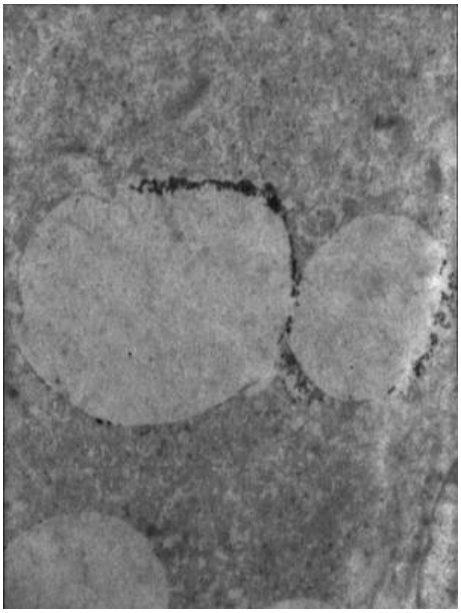

Fig.6 Vacuole de dimensiuni mari 3750 – 5000 nm în citoplasma celulelor epiteliale glandulare. X3400

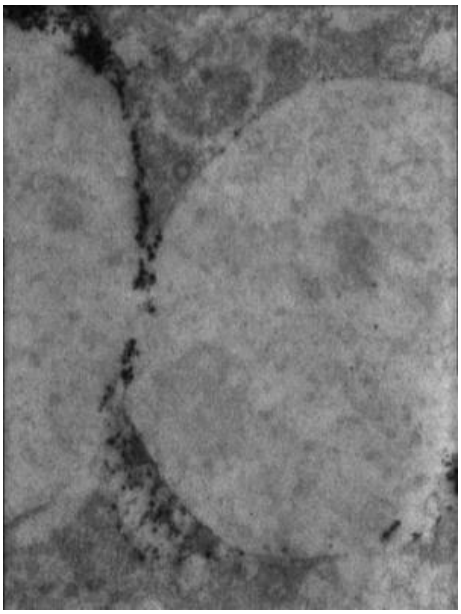

Fig.7 Vacuole de dimensiuni mari 3750 – 5000 nm în citoplasma celulelor epiteliale glandulare. X8700

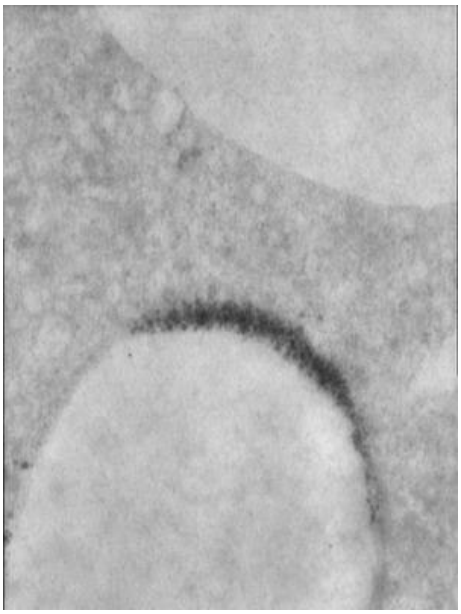

Fig.8 Vacuole cu depozit pe endomembrană. X8700

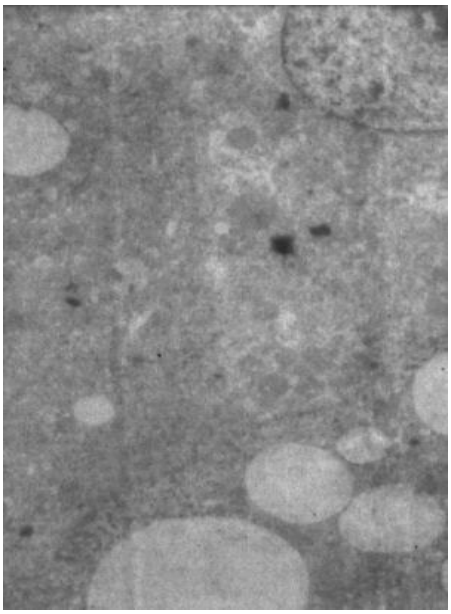

Fig.9 Vacuole în vecinătatea unui grup de mitocondrii. X1250

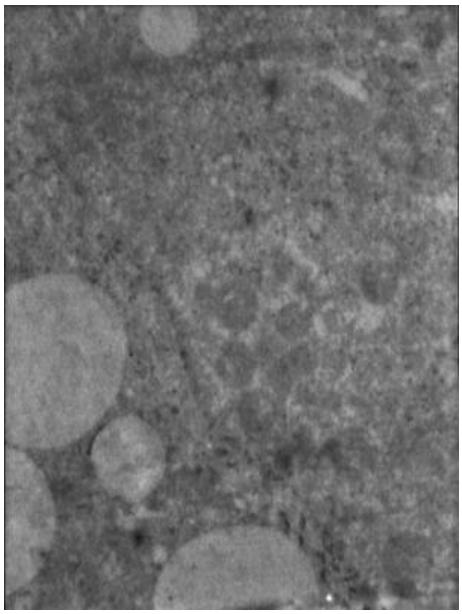

Fig.10 Vacuole în vecinătatea unui grup de mitocondrii. X2400

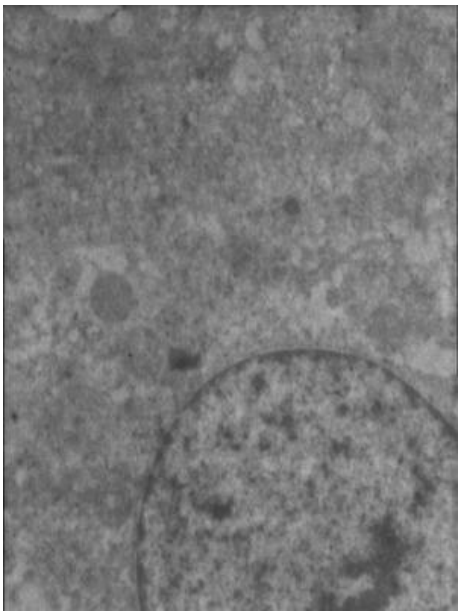

Fig.11 Numeroase mitocondrii în vecinătatea nucleolemei. X2400

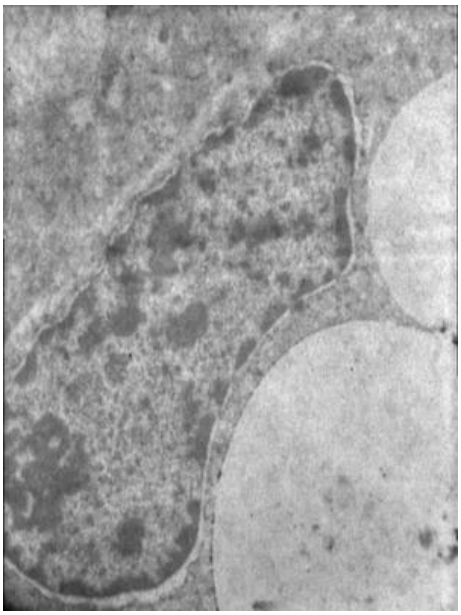

Fig.12 Nucleul celulei epiteliale glandulare împins la periferie de către vacuole cu dimensiuni de 5000 nm. X3400

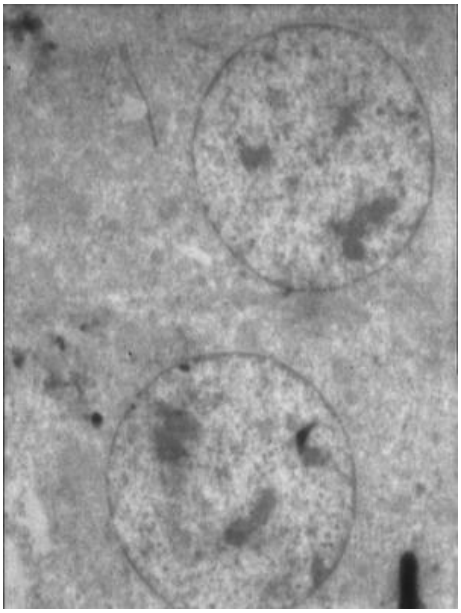

Fig.13 Elemente structurale ale reticulului endoplasmic neted în vecinătatea nucleilor a două celule epiteliale glandulare. X1650

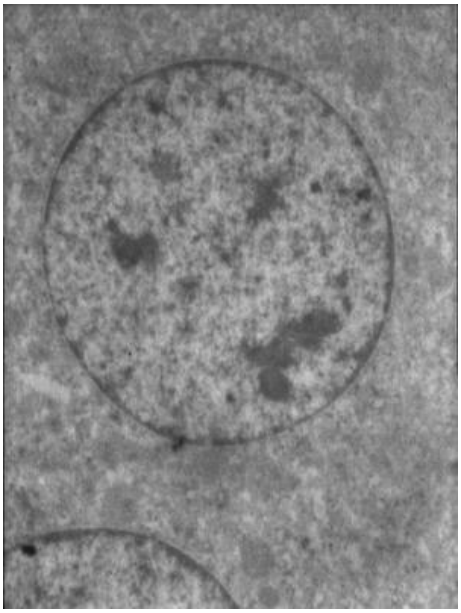

Fig.14 Elemente structurale ale reticulului endoplasmic neted în vecinătatea nucleilor a două celule epiteliale glandulare. X2400

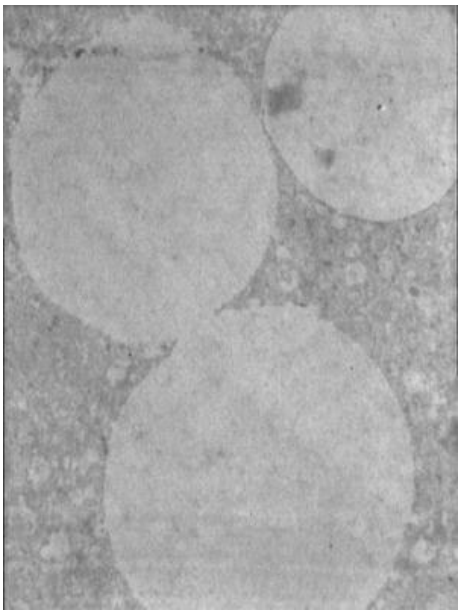

Fig.15 Trei vacuole de dimensiuni mari în citoplasma celulelor epiteliale glandulare. X3400

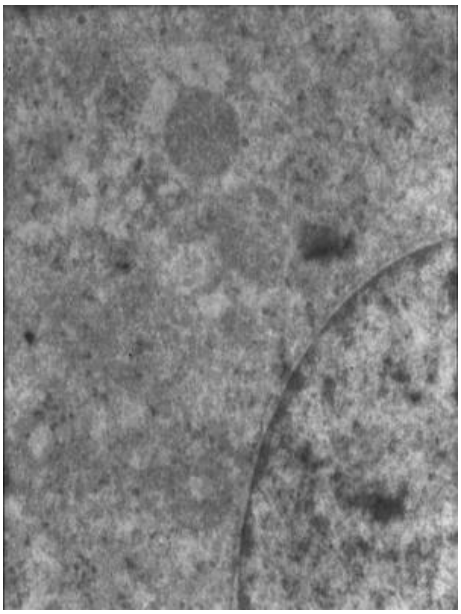

Fig.16 Mitocondrii în vecinătatea nucleului unei celulele epiteliale glandulare. X4400

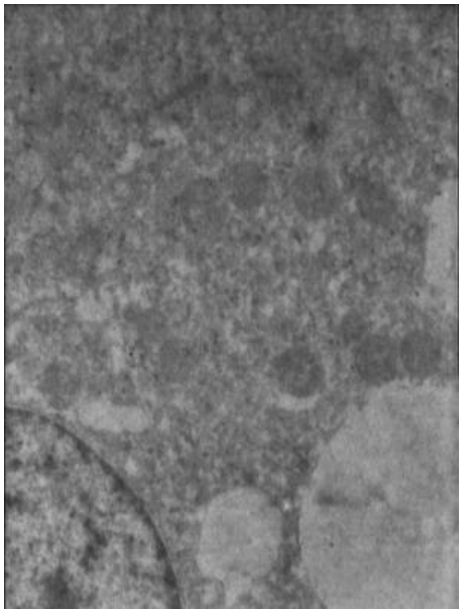

Fig.17 Mitocondrii grupate şi vacuole, în vecinătatea nucleului celulei epiteliale glandulare. X 2400

CONCLUZII

Nucleii din celule prismatice ce structurează acinii glandulari ai lobului roz, pot avea poziţii variate, dar de obicei sunt situaţi in porţiunea bazală.

Citoplasma celulelor glandulare ale lobului roz conţine vacuolele de dimensiuni mari (3750-5000 nm) ce vin în contact intim cu tubii, cisternele şi veziculele reticulului endoplasmic neted şi cu membrana externă a mitocondriilor, ceea ce sugerează cooperarea în vederea metabolizării lipidelor pentru furnizarea moleculelor de ATP necesare proceselor metabolice din celulă. La suprafaţa internă a endomembranelor vacuolelor s-a evidenţiat un precipitat de culoare închisă, fiind probabil un compus chimic rezultat în urma reacţiei dintre lipide şi tetraoxidul de osmiu.

În lobul roz s-a evidenţiat frecvent reticulul enoplasmic neted, iar cel rugos cu prezenţa ribozomilor, se mai remarcă în măsura în care se elaborează proteoglicani. Cisterna perinucleară de 15-30 nm a reticulului endoplasmatic este prezentă pe zone întinse în secţiuni.

Celulele epiteliale glandulare, prin complexul Golgi, participă la elaborarea hidraţilor de carbon şi apoi acestea se complexează cu proteinele în structurile golgiene prin intermediul transferazelor şi glucozaminidazelor realizându-se elaborarea proteoglicanilor, prezenţi în coloraţia PAS a unităţilor secretorii.

Mitocondriile au dimensiunea de 0,5-1 µm şi apar de obicei în contact intim cu tubii şi cisternele reticulului endoplasmic. Toate enzimele implicate în lanţul respirator, respectiv în sistemul transportor de hidrogen şi de electroni (succinat dehidrogenaza, flavoenzimele, citocromii) sunt localizate în membrana internă mitocondrială şi sunt cuplate cu complexul F1, ce determină realizarea procesului de fosforilare oxidativă prin care se generează ATP.

BIBLIOGRAFIE

1. Björkman N., Nicander L., Schantz Birgitta – On the histology and the ultrastructure of the Harderian gland in rabbits, Z. Zellforsch. 52, p. 93-104, 1960.
2. Cotea C. – Histologie specială, Ed. Tehnopress, Iaşi, 2003.
3. Florea Elena Cătălina, Cotea C., Solcan Carmen – Citochimia lobului roz al glandei Harder la iepurele de casă (Oryctolagus cuniculus). Lucr. Şt., Vol. 51(10), Med. Vet., p. 69-73, Iaşi, 2008.
4. Hillenius W.J., Phillips D.A., Rehorek J. Susan – A new lacrimal gland with an excretory duct in red and fallow deer by Johann Jacob Harder (1694): English translation and historical perspective, Annals of Anatomy, Elsevier, 2006.
5. Kazuhiko S., Satoshi O. – Postnatal development of the Harderian gland in the rabbit: light and electron microscopic observation, Microscopy research and technique 37, 572-582, 1997.
6. Kühnel W. – Struktur und Cytochimie der Harderschen Drüse von Kanichen, Z. Zellforsch. 119, p. 384-404, 1971.
7. Payne A.P. – The Harderian gland: a tercentennial review, Journal of Anatomy, 1994.
8. Rehorek Susan J., Smith T. J. – The primate Harderian gland: Does it really exist?, Annals of Anatomy 188, 319-327, 2006.
9. Rehorek Susan J., Hillenius W.J., Sanjur J., Chapman N.G. – One gland, two lobes: Organogenesis of the „Harderian" and „nictitans" glands of the Chinese muntjac (Muntiacus reevesi) and the fallow deer (Dama dama), Annals of Anatomy 189, 434-446, 2007.

ULTRASTRUCTURA LOBULUI ALB AL GLANDEI HARDER LA IEPURELE DE CASĂ (*ORYCTOLAGUS CUNICULUS*)

ULTRASTRUCTURE OF THE WHITE LOBE OF HARDERIAN GLAND IN RABBITS (*ORYCTOLAGUS CUNICULUS*)

ELENA CĂTĂLINA FLOREA, C. V. COTEA, CARMEN SOLCAN
FMV Iaşi

From the white lobe of five rabbits, 3-6 months old, fragments of 1 mm³ have been sampled, which have been led up through the transmission electron microscopy technique for obtaining serial sections with a thickness of 1000 Å. In the cytoplasm of glandular epithelial cells, we have noticed small vacuoles of 1250-2500 nm diameter, with intimate contact with the smooth endoplasmic reticulum structured of numerous channels, microvesicles and flat saccules. The mitochondria are presenting numerous cristae with various morphology and usually placed in the neighbourhood of the endoplasmic reticulum. The Golgi apparatus is placed near the nucleus and has a variable number of flat saccules, macrovesicles and condensed vesicles. These are evident with a homogeneous and dense aspect, due to the presence the secretion product represented by proteoglycans. In the cytoplasm there are evident small vacuoles of 1250-2500 nm diameter that demonstrate their initial contain in lipid drops. These were observed through the optical microscopy too and they plead for the confirmation of lipidic secretion in the white lobe of rabbit's Harderian gland. The images obtained through transmission electron microscopy elucidated the mechanism of elaboration and the nature of secretion.

Key words: rabbit, Harderian gland, white lobe, ultrastructure.

Din literatura consultată, privind aspectele electrono-microscopice ale celulelor epiteliale glandulare din formațiunile secretorii ale lobului alb al glandei Harder la iepure, s-a evidențiat lipsa unor cercetări aprofundate în această direcție (1 ,2, 3, 4, 5, 6, 7, 8, 9). Având în vedere acest aspect, s-a întreprins prezentul studiu.

MATERIAL ŞI METODE

Din lobul alb de la 5 iepuri (fig.1, fig.2) au fost recoltate fragmente de un mm^3, prefixate în glutaraldehidă 2% în tampon fosfat şi apoi fixate în tetraoxid de osmiu sol. 4% în tampon fosfat. După spălare, deshidratare şi colorare, acestea au fost incluse în EPON. Prin secționarea la ultramicrotomul Reichert, s-au obținut secțiuni cu grosimi de 60-150 nm, care după colorare au fost analizate la microscopul electronic cu transmisie Phillips CM 100. Imaginile electrono-microscopice au fost obținute la acest microscop prin fotografierea principalelor aspecte ce interesează structura ultrafină a lobului alb din complexul glandular Harder.

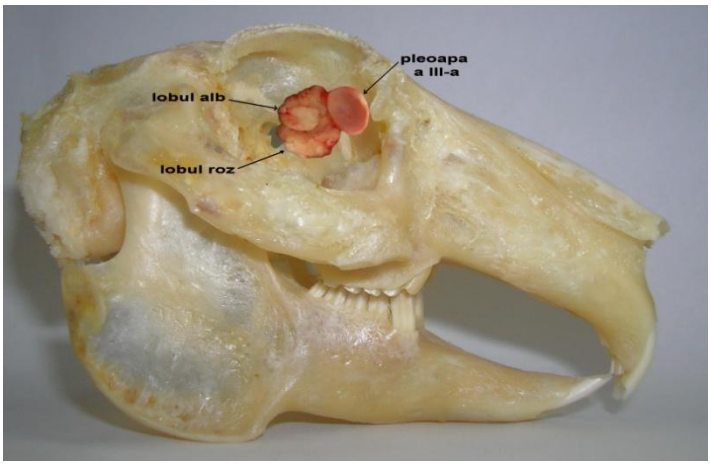

Fig.1 Localizarea glandei Harder la nivelul orbitei, la iepure.

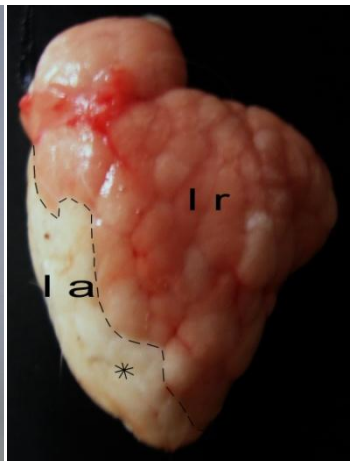

Fig.2 Glandă Harder detaşată de pleoapa a III-a (faţa de contact cu orbita) la iepurele de casă:
la - lobul alb (asterisc)
lr - lobul roz

REZULTATE ŞI DISCUŢII

În lobul alb al glandei Harder de iepure, la microscopul electronic a fost evidenţiată ultrastructura celulelor epiteliale glandulare şi prezenţa organitelor intracitoplasmatice.

Acinii glandulari ai lobului alb sunt structuraţi din celule prismatice cu înălţimea de 11-15 µm, între care s-au observat joncţiuni de adezivitate (desmozomi în pată) (fig.8). La edificarea acestor structuri participă plasmalemele adiacente la distanţă de 30-35 nm, materialul intercelular dens la fluxul de electroni, cu aspect filamentos, densificări sub formă de disc pe frontul citoplasmatic şi linkerii, reprezentaţi de microfilamente ce se detaşează din materialul dens intercelular, străbat plasmalemele, traversează apoi discurile interne şi se ancorează de microfilamentele de actină ale citoscheletului.

Nucleii celulelor sunt plasaţi de regulă în treimea bazală (fig.5), iar citoplasma conţine numeroase picături lipidice de dimensiuni mici care în urma dizolvării în solvenţii organici folosiţi se remarcă sub aspect de vacuole. Cromatina are aspect dens şi este localizată pe faţa internă a nucleolemei, uneori apare dispersată în zona citoplasmatică dintre endomembrana internă a nucleului şi nucleu. Cromatina este structurată din granule fine care se aglomerează şi sub formă de piramide pe faţa internă a nucleolemei (fig.9).

Mitocondriile sunt numeroase şi uşor alungite, cu dimensiunea de 0,5-1 µm şi pe secţiune numărul lor variază în câmpul microscopic (1-5). De obicei apar în contact intim cu tubii şi cisternele reticulului endoplasmic. Cele două membrane ale mitocondriei se evidenţiază cu grosimea de 6-7 nm, ce delimitează un compartiment extern de 7,5-8,5 nm şi compartimentul intern sau matricea mitocondrială. Cristaele mitocondriale apar lamelare, septale şi uneori tubulare. De obicei sunt orientate perpendicular pe axul mare al organitului. În unele mitocondrii s-au evidenţiat cristaele ramificate şi încrucişate în reţea, ce determină compartimentarea matricei mitocondriale. Frecvenţa ridicată a cristaelor mitocondriale o atribuim intervenţiei lor prin particulele elementare (particulele F1), ce conţin F1-ATP-aza.

Matricea mitocondrială apare fin granulară datorită conţinutului ridicat în vitamine (A, complex B şi C), granule de glicogen, lipide, riboproteine (ribozomi), ioni (K+, Na+, Ca2+, Mg2+) şi acizi

nucleici (ADN mit şi ARN mit). Mitocondria este sediul metabolismului celular aerob (oxigen dependent), care include cele 3 procese biochimice cruciale: ciclul Krebs (ciclul acidului citric), oxidarea acizilor graşi şi fosforilarea oxidativă. Efectuarea proceselor biochimice specifice mitocondriilor din celulele epiteliale din lobul alb este posibilă datorită existenţei unui mozaic de enzime localizate în cele 4 compartimente ale structurii mitocondriale: membrana externă, membrana internă cu cristae şi particule elementare, compartimentul extern (spaţiul intermembranar) şi compartimentul intern (matricea mitocondrială). Prin aceste procese, în mitocondriile celulelor epiteliale glandulare se generează practic întreaga cantitate de energie (ATP) necesară proceselor metabolice din celulă.

Pentru a asigura un aport continuu de acizi graşi, respectiv piruvat, celulele dispun de depozite de lipide sub formă de picături (vacuolele din imagini) şi glucide. Lipidele generează de 6 ori mai multă energie decât o masă egală de glicogen hidratat şi de aceea se remarcă prezenţa a numeroase picături de lipide în citoplasmă. Toate enzimele implicate în lanţul respirator, respectiv în sistemul transportor de hidrogen şi de electroni (succinat dehidrogenaza, flavoenzimele, citocromii) sunt localizate în membrana internă şi sunt cuplate cu complexul F1, ce determină realizarea procesului de fosforilare oxidativă prin care se generează ATP. În citoplasma celulelor epiteliale glandulare s-au observat mitocondrii în stare condensată sau în stare de contracţie în care volumul organitului se reduce mult, spaţiul extern se şterge, iar cristaele mitocondriale se tasează.

Foarte rar au fost surprinse mitocondrii în stare de umflare (balonizare), când organitul acumulează o cantitate sporită de apă şi volumul se măreşte considerabil, cristaele mitocondriale se şterg, iar cele 2 membrane, internă şi externă, se apropie. Aceste procese sunt fiziologice şi reversibile, în cadrul desfăşurării activităţii mitocondriilor din citoplasma celulelor epiteliale glandulare, fiind incluse în ciclul balonare-contracţie (fig.6, fig.10, fig.13, fig.14).

Aparatul Golgi, în citoplasma celulelor epiteliale glandulare este dispus supranuclear, între nucleu şi polul apical al acestora. Acesta apare în secţiunile ultrafine în mai multe exemplare distincte. Fiecare exemplar constă într-o stivă de cisterne (saci) ce apare asociată cu vezicule mici (microvezicule), cunoscute sub denumirea de vezicule Golgi periferice. În unele secţiuni s-a observat că cisternele şi veziculele interacţionează cu tubii reticulului endoplasmic (fig.4, fig.11).

Elementele structurale ale sacilor aplatizaţi se orientează cu faţa trans (concavă) spre polul apical al celulelor epiteliale. Faţa convexă a acestora este în contact intim cu microveziculele (veziculele de transfer) care apar cu un conţinut omogen, pe faţa cis (imatură) a sacilor. Având în vedere activitatea secretorie în celulele epiteliale glandulare din lobul alb, în vederea elaborării proteoglicanilor în cisternele reticulului endoplasmic rugos, microveziculele cu un conţinut omogen sunt interpretate ca provenind din pensarea cisternelor reticulului. Aceste microvezicule sunt cavităţi eliptice sau sferoidale cu dimensiunea în secţiunile ultrafine de 30-70 nm şi sunt localizate pe faţa imatură a sacilor golgieni. Unele microvezicule au fost surprinse unite cu sacii golgieni şi în acest mod se realizează vărsarea conţinutului acestora. Sacii golgieni au aspect turtit şi sunt separaţi prin spaţii de 25-35 nm. Diametrul lumenului sacilor, în regiunea centrală unde ei se recurbează, apare mic de 6,5-8 nm, iar la extremităţi sunt destinşi de secreţia crescută şi acumulată în această zonă. Numărul sacilor, în cadrul celulelor epiteliale, într-un exemplar este de 4-8. Partea laterală a sacilor în unele cazuri se uneşte cu elementele reticulului endoplasmic.

Macroveziculele care au fost surprinse ca nişte cavităţi sferoidale au diametrul de 250-500 nm şi sunt numeroase în celulele epiteliale glandulare. În aceste celule, macroveziculele au un conţinut amorf sau granular heterogen la fluxul de electroni şi se plasează pe faţa trans a complexului Golgi, constituind veziculele de secreţie sau veziculele de condensare pline cu proteoglicani (fig.15). Organizarea chimică a complexului Golgi demonstrează prezenţa enzimelor marker: tiaminopirofosfataza (TPP), nucleoziddifosfataza (NDP) şi glicoziltransferaza.

Prezenţa sulfotransferazei demonstrează intervenţia aparatului Golgi în sulfatarea poliozidelor. În lobul alb, celulele epiteliale glandulare, prin complexul Golgi, participă la elaborarea hidraţilor de carbon şi apoi acestea se complexează cu proteinele în structurile golgiene prin

intermediul transferazelor şi glucozaminidazelor realizându-se elaborarea proteoglicanilor, prezenţi în colorația PAS a unităților secretorii.

Reticulul endoplasmic a fost observat în secţiunile ultrafine ca un organit ce se prezintă ca o rețea structurată din saci, cisterne, tubi şi vezicule cu diametru de 30-60 nm, delimitate de o endomembrană de 6-7 nm. Cisterna perinucleară de 15-30 nm a reticulului endoplasmatic este prezentă pe zone întinse în secţiuni. În lobul alb s-a evidenţiat frecvent reticulul enoplasmic neted, iar cel rugos cu prezența ribozomilor se mai remarcă în măsura în care se elaborează proteoglicani. Frecvent s-a evidenţiat prezența reticulului endoplasmic neted, strâns legat de endomembranele ce conţin lipide (fig.5, fig.7, fig.13, fig.14).

Vacuolele lipidice, în celulele glandulare ale lobului alb, au dimensiuni reduse (1250-2500 nm) şi sunt delimitate de endomembrane (fig.3, fig.7, fig.10, fig.12, fig.13, fig.14, fig.16, fig.17). Acestea vin în contact intim cu tubii, cisternele şi veziculele reticulului endoplasmic neted şi cu membrana externă a mitocondriilor din zonele în care acestea sunt prezente. Prezența acestor legături între elementele reticulului endoplasmic neted, picăturile de lipide şi membrana externă a mitocondriilor demonstrează cooperarea în vederea metabolizării lipidelor pentru furnizarea moleculelor de ATP necesare proceselor metabolice din celulă pentru o secreție crescută atât de lipide cât şi de proteoglicani.

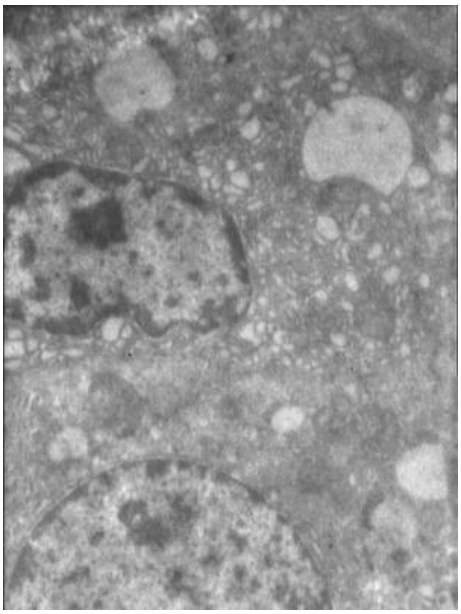

Fig.3 Vacuole cu dimensiuni de 1250 nm - 2500 nm în citoplasma celulelor epiteliale glandulare. X2400

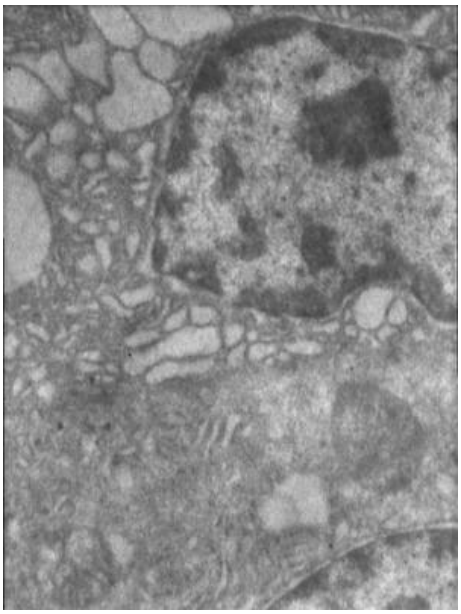

Fig.4 Componente structurale ale aparatului Golgi în vecinătatea nucleului celulei epiteliale glandulare. X4400

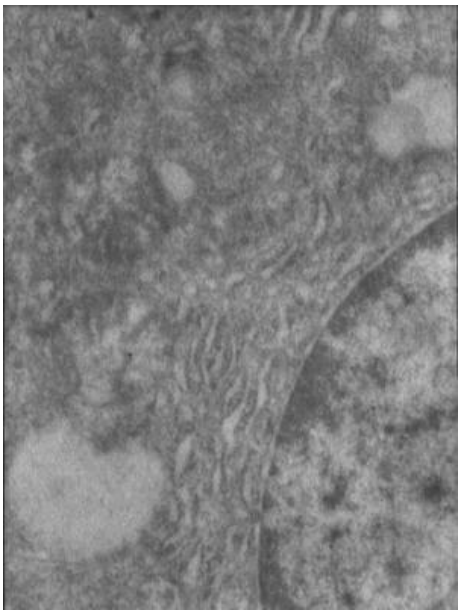

Fig.5 Reticul endoplasmic neted în vecinătatea nucleului şi a vacuolelor. X6200

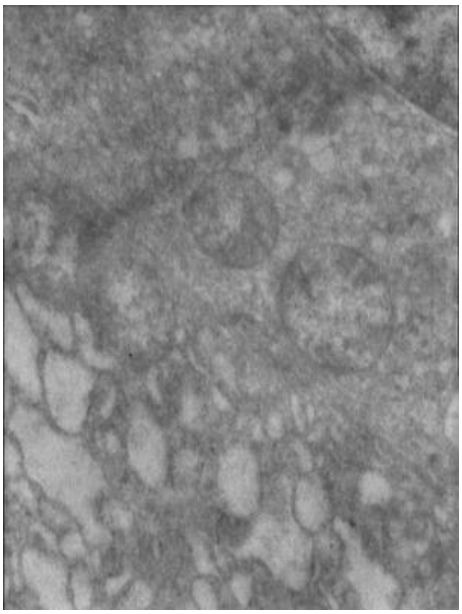

Fig.6 Mitocondrii cu cristae de aspect polimorf în contact intim cu tubii reculului endoplasmic şi vacuolele. X6200

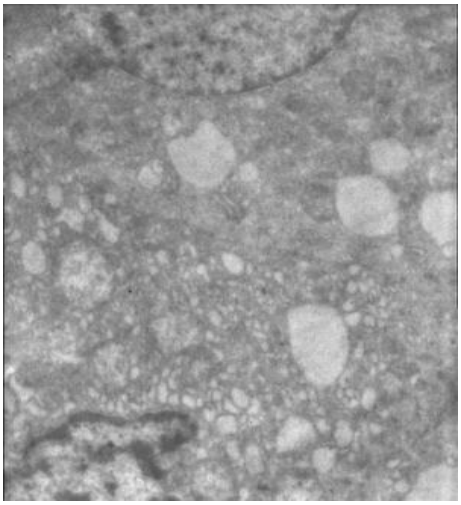

Fig.7 Vacuole mici dispersate în citoplasmă şi elemente ale reticulului endoplasmic. X2400

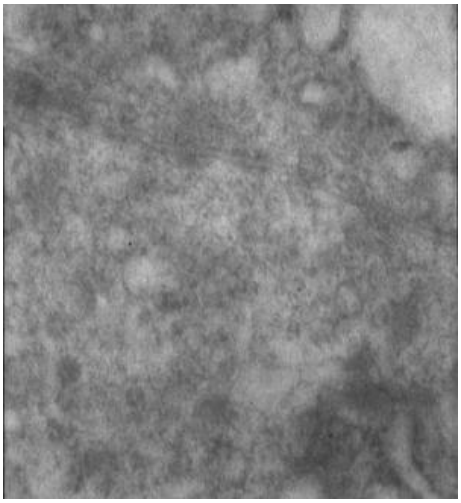

Fig.8 Joncțiuni de tip desmozomi în pată între două celule epiteliale glandulare şi vacuole mici în citoplasmă. X16000

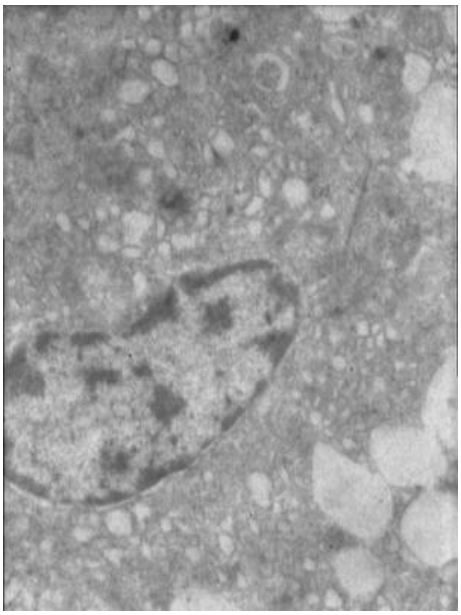

Fig.9 Cromatina de aspect dens localizată pe faţa internă a membranei nucleare. X3400

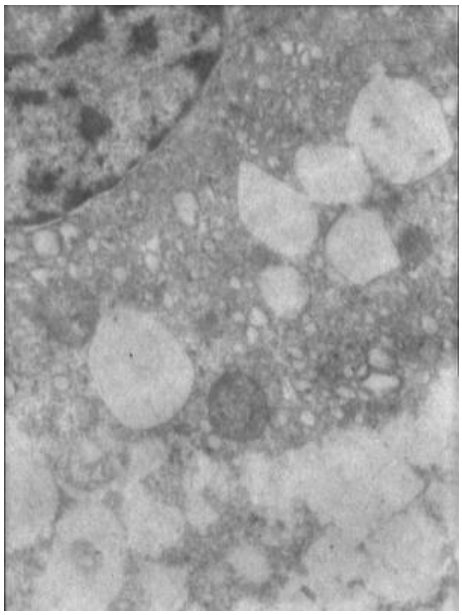

Fig.10 Numeroase vacuole în citoplasmă şi o mitocondrie cu structura caracteristică. X3400

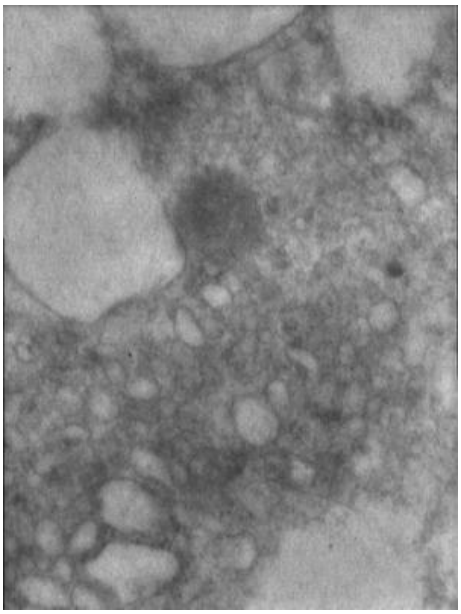

Fig.11 Elemente ale aparatului Golgi şi o veziculă condensată ce conţine proteoglicani. X8700

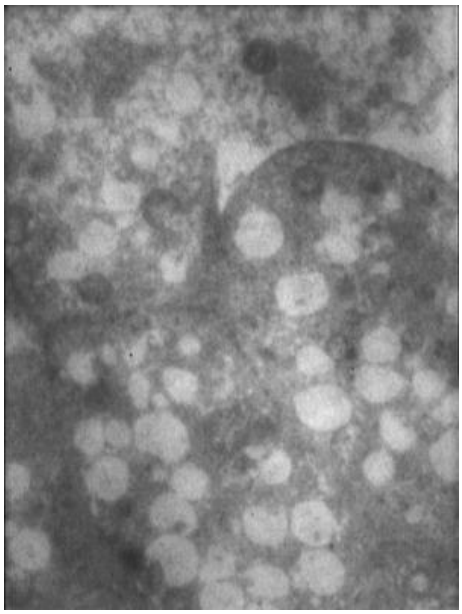

Fig.12 Vacuole frecvente cu dimensiuni de 1250 nm - 2500 nm. X1650

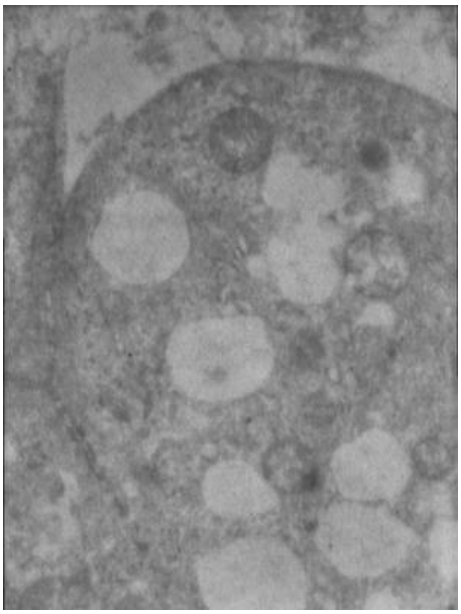

Fig.13 Vacuole în contact cu mitocondriile şi cu tubii lipsiţi de ribozomi ai reticulului endoplasmic. X3400

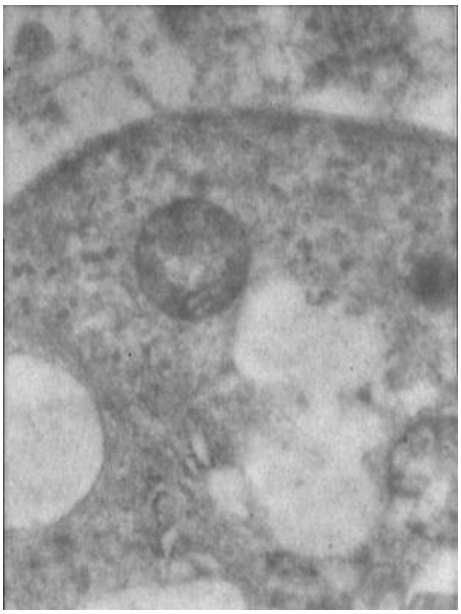

Fig.14 Vacuole în contact cu mitocondriile şi cu tubii lipsiţi de ribozomi ai reticulului endoplasmic. X6200

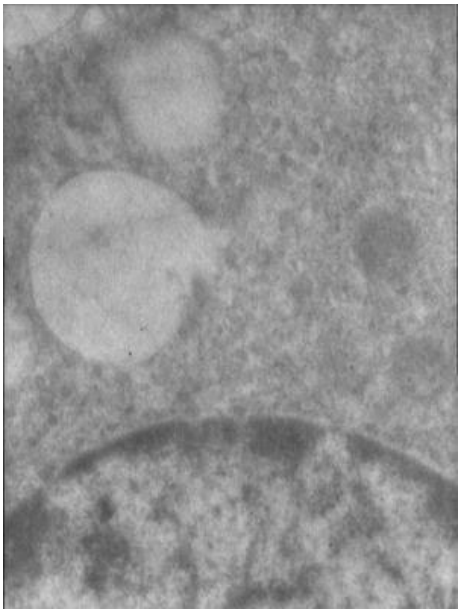

Fig.15 Vezicule condensate pline cu secreţie de natură proteoglicanică şi vacuole. X6200

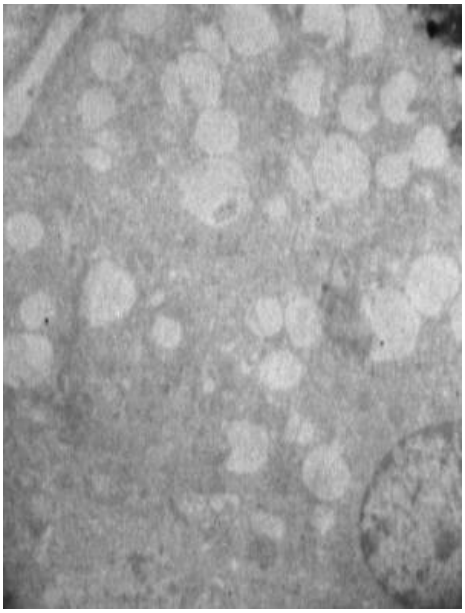

Fig.16 Numeroase vacuole în citoplasma celulelor epiteliale glandulare. X1100

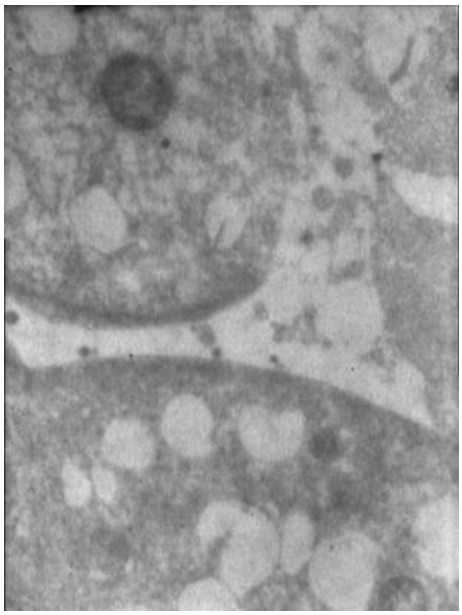

Fig.17 Vacuole de diferite dimensiuni şi mitocondrii în celule epiteliale glandulare. X2400

CONCLUZII

1. Joncțiunile dintre celule prismatice ale acinilor glandulari ai lobului alb sunt de tip desmozomi în pată la edificarea cărora participă plasmalemele adiacente la distanță de 30-35 nm, materialul intercelular dens la fluxul de electroni, cu aspect filamentos, densificări sub formă de disc pe frontul citoplasmatic şi linkerii, reprezentați de microfilamente ce se detaşează din materialul dens intercelular, străbat plasmalemele, traversează apoi discurile interne şi se ancorează de microfilamentele de actină ale citoscheletului.

2. Nucleii celulelor sunt plasați de regulă în treimea bazală, iar cromatina are aspect dens şi este localizată pe fața internă a nucleolemei.

3. Mitocondriile sunt numeroase şi uşor alungite, cu dimensiunea de 0,5-1 µm şi pe secțiune numărul lor variază în câmpul microscopic (1-5). De obicei apar în contact intim cu tubii şi cisternele reticulului endoplasmic. Cele două endomembrane se evidențiază cu grosimea de 6-7 nm, ce delimitează un compartiment extern de 7,5-8,5 nm şi compartimentul intern sau matricea mitocondrială. În aceste organite ale celulelor epiteliale glandulare se generează practic întreaga cantitate de energie (ATP) necesară proceselor metabolice din celulă.

4. Aparatul Golgi, în citoplasma celulelor epiteliale glandulare ale lobului alb, este dispus supranuclear, între nucleu şi polul apical al acestora. Acesta apare în secțiunile ultrafine în mai multe exemplare distincte. Fiecare exemplar constă într-o stivă de cisterne (saci), ce apare asociată cu vezicule mici (microvezicule) cunoscute sub denumirea de vezicule Golgi periferice. Macroveziculele au un conținut amorf sau granular heterogen la fluxul de electroni şi se plasează pe fața trans a complexului Golgi, constituind veziculele de secreție sau veziculele de condensare pline cu proteoglicani. În unele secțiuni s-a observat că cisternele şi veziculele interacționează cu tubii reticulului endoplasmic

5. Reticulul endoplasmic a fost observat în secţiunile ultrafine ca un organit ce se prezintă ca o reţea structurată din saci, cisterne, tubi şi vezicule cu diametru de 30-60 nm, delimitate de o endomembrană de 6-7 nm. Frecvent s-a evidenţiat prezenţa reticulului endoplasmic neted, strâns legat de endomembranele ce conţin lipide.

6. Vacuolele lipidice, în celulele glandulare ale lobului alb, au dimensiuni reduse (1250-2500 nm) şi sunt delimitate de endomembrane. Acestea vin în contact intim cu tubii, cisternele şi veziculele reticulului endoplasmic neted şi cu membrana externă a mitocondriilor, ceea ce demonstrează cooperarea în vederea metabolizării lipidelor pentru furnizarea moleculelor de ATP necesare proceselor metabolice din celulă pentru o secreţie crescută atât de lipide, cât şi de proteoglicani.

BIBLIOGRAFIE

1. Björkman N., Nicander L., Schantz Birgitta – On the histology and the ultrastructure of the Harderian gland in rabbits, Z. Zellforsch. 52, p. 93-104, 1960.
2. Cotea C. – Histologie specială, Ed. Tehnopress, Iaşi, 2003.
3. Florea Elena Cătălina, Cotea C., Solcan Carmen – Contribuţii la morfologia lobului alb al glandei Harder la iepurele de casă (Oryctolagus cuniculus). Lucr. Şt., Vol. 51(10), Med. Vet., p. 64-68, Iaşi, 2008.
4. Hillenius W.J., Phillips D.A., Rehorek J. Susan – A new lacrimal gland with an excretory duct in red and fallow deer by Johann Jacob Harder (1694): English translation and historical perspective, Annals of Anatomy, Elsevier, 2006.
5. Kazuhiko S., Satoshi O. – Postnatal development of the Harderian gland in the rabbit: light and electron microscopic observation, Microscopy research and technique 37, 572-582, 1997.
6. Kühnel W. – Struktur und Cytochimie der Harderschen Drüse von Kanichen, Z. Zellforsch. 119, p. 384-404, 1971.
7. Payne A.P. – The Harderian gland: a tercentennial review, Journal of Anatomy, 1994.
8. Rehorek Susan J., Smith T. J. – The primate Harderian gland: Does it really exist?, Annals of Anatomy 188, 319-327, 2006.
9. Rehorek Susan J., Hillenius W.J., Sanjur J., Chapman N.G. – One gland, two lobes: Organogenesis of the „Harderian" and „nictitans" glands of the Chinese muntjac (Muntiacus reevesi) and the fallow deer (Dama dama), Annals of Anatomy 189, 434-446, 2007.

CÂTEVA DATE PRIVIND MORFOLOGIA RABIEI LA BOVINE ŞI PORCINE

A FEW DATA REGARDING THE RABIES MORPHOLOGY IN THE BOVINES AND PIGS

ŞTEFANIA MERTICARIU-ANDERCO[1], OTILIA COŢOFAV2, GABRIELA URSACHI[1], AGAVRILOAIEI GEANNI[3]
[1]LSVS Iasi
[2]FMV Iasi
[3]LSVS Botoşani

Within LSVS Iasi the rabies was diagnosed in nine adult cattle and in a calf through three laboratory tests: IFD, histological and biosample on white mice. In the cows we histologically,identified non-specific circulatory disorders, annular perivascular hemorrhages, and degenerative lesions of the Purkinje cells and of the ganglion cells from the Ammon's horn, varying in intensity from minimum to notable. The prolipherative lesions of glyal type are minor, but the inclusiogenesis is always present in the cerebellum , in adults, in the cerebellum and in the Ammon's horn in beef. In the rabies at pigs, the regressive lesions of the neurons and the hyperplasic inflammatory reaction located in the Ammon's horn, the cerebral trunk, the cerebellum and the meninx are more ample and expressed through perivascular cuffs, diffuse gliosis, glial nodules with the pre-stages of satellitosis and neuronophagia, leptomeningitis and plexichoroiditis. The inclusions being absent, the diagnosis was established through the IFD tests and the biosample on mice.

Key words: rabies, bovines, pigs.

Rabia este o zoonoză majoră pentru care tehnicile de diagnostic au fost standardizate internaţional. Atâta vreme cât nu există leziuni patognomonice evidente pentru rabie, diagnosticul poate fi efectuat numai în laborator. Tehnicile de laborator se execută de preferinţă numai pe ţesut din sistemul nervos central (SNC) prelevat din cutia craniană. Ţesuturile preferate sunt hipocampul, cerebelul şi bulbul.

MATERIAL ŞI METODE

Pe baza datelor înregistrate în laboratorul de virusologie din cadrul LSVS Iasi in decursul aniilor 2002 – 2008 (lunile ianuarie-februarie), pe teritoriul judeţului Iaşi s-a constatat o creştere a incidenţei turbării la animalele sălbatice şi domestice. Cele mai multe cazuri de turbare au fost confirmate la vulpi, al căror număr a crescut alarmant. În majoritatea cazurilor, vulpile bolnave au pătruns în localităţi şi chiar în curţile oamenilor, crescând riscul răspândirii turbării la animale domestice şi la om prin muşcătură, zgârietură etc.

În perioada de studiu analizele de laborator au fost efectuate pe un număr de 639 probe, prin trei metode de lucru şi anume: testul de imunofluorescenţă directă pe amprete de creier (IFD), examenul histologic şi bioproba de şoareci albi de laborator, au fost confirmate la 40 de cazuri de turbare la animale sălbatice şi domestice. Cazuistica anuală a variat între 0 (în 2003) şi 23 (în 2008), numărul cel mai mare de cazuri înregistrându-se la vulpi (80%) şi mult mai mic la taurine (5%), câine, pisică, jder, dihor, porc, vidra (câte 2,5%).

Suplimentar au fost investigate 15 taurine, 13 ovine, 5 suine şi alte specii de animale domestice, sălbatice şi de laborator.

Ridicarea anamnezei şi examinarea clinică şi anatomopatologică au fost urmate de prelevarea probelor pentru examenele de laborator. Pentru investigaţiile histopatologice au fost recoltate câte 5 fragmente din diferite segmente ale SNC care au fixate în acetonă, incluse în parafină și colorate prin metodele: HE, HEA, Mann, Sellers.

REZULTATE ŞI DISCUŢII

Turbarea la taurine. Au fost luate în studiu 10 taurine (9 adulte şi un viţel), care au murit sau au fost sacrificate de necesitate datorită unor simptome neurologice grave sugerând rabia. Examinarea anatomopatologică a evidenţiat împăstarea rumenului şi foiosului la o vacă, plăgi muscate localizate la extrimităţile distale ale membrelor posterioare, escoriaţii, echimoze în diverse regiuni corporale. Leziunile histopatologice, recomandate de literatura de specialitate sunt clasificate, în funcţie de topografie şi importanţă în:

Leziuni cerebrospinale (nevraxiale): nespecifice (degenerare neuronală, glioză, manşoane perivasculare, noduli Babeş, leptomeningită şi ganglionevrită, uneori şi ependimită) şi specifice, patognomonice (corpusculii virali intracitoplasmatici Babeş Negri) şi extra nevraxiale (sialită nesupurativă cu necroze şi incluzii în celulele epiteliale ale glandelor salivare (sialoadenita parotidă nesupurativă cu necroze şi incluzii la rumegătoare produsă de virusul silvatic şi uneori incluzii în retină şi în medulosuprarenală) .

Leziunile nevraxiale acute sunt reprezentate de ectazii vasculare şi edem, microtromboze şi hemoragii diapedetice în spaţiile Virchow-Robin(Fig. 1) sub aspectul unor inele perivasculare, situate mai frecvent în etajele inferioare ale creierului şi în măduva spinală unde pot deveni vizibile cu ochiul liber, precum şi de o inflamaţie (meningoencefalomielită) nesupurativă multifocală exprimată prin manşoane perivasculare, noduli Babeş, glioză difuză, degenerare neuronală, leptomeningită şi ganglionevrită . În general severitatea leziunilor reflectă durata bolii clinice, fără legătură cu perioada de latenţă.

La taurinele investigate, leziunile de menigoencefalită au fost discrete sau absente.

Manşoanele perivasculare sau perivascularitele care alternează de obicei cu inelele hemoragice, se formează prin acumularea mononuclearelor în spaţiile Virchow-Robin unde se dispun pe unul sau mai multe straturi. Manşoanele sunt alcătuite în special din limfocite printre care se găsesc macrofage, plasmocite şi histiocite. În raport direct cu reacţia inflamatorie slabă sau absentă, manşoanele sunt în număr foarte mic şi foarte subţiri.

Nodulii rabici ai lui Babeş sunt aglomerări de microglii şi se găsesc atât în substanţa albă cât şi în cea cenuşie. În substanţa cenuşie sunt precedaţi de microglioză focală cu satelitoză în jurul unor neuroni degeneraţi şi apoi de neuronofagie. La rumegătoare, animale deosebit de susceptibile la infecţia rabică, nodulii rabici sunt foarte mici şi rari, iar prestadiile de microglioză, satelitoză şi neuronofagie sunt discrete, proporţionale cu gradul alterării neuronilor, mai mic decât la alte specii, deşi incluziogeneza poate fi proeminentă.

Numărul de celule gliale din noduli variază între 6 şi 10 celule, printre ele găsindu-se şi un număr variabil de limfocite şi monocite -macrofage.

Microglioza difuză este şi ea concordantă cu amploarea inflamaţiei-meningoencefalomielită nesupurativă – de obicei slabă, rareori proeminentă. Este mai evidentă în substanţa cenuşie, între punte şi hipotalamus şi în măduva spinală din zona cervicală(în ambele coarne, dorsale şi/sau ventrale) cu variabilă extensie spre bulb.

Degenerarea neuronală este variabilă: de obicei foarte uşoară sau minimă. Totuşi, în unele secţiuni leziunile alterative ale substanţei nervoase sunt mai evidente şi constau în necrobioza şi liza celulelor Purkinje (în special), şi în lichefierea focală a ţesutului nervos (Fig. 2), dar chiar şi în aceste situaţii pot fi observate incluzii sporadice (Fig. 3). Este posibil ca o parte din aceste zone de ramoliţie

să fie produse de autoliză sau de fixarea defectuoasă a ţesutului nervos. În unele forme uşoare se constată suplimentar degenerarea oligodendrogliei şi astrocitelor.

Leptomeningita limfomacrofagică (limfohistiocitară) se poate observa în formele uşoare ale bolii fiind legată de inflamaţia parenchimului subiacent şi se exteriorizează prin congestie, infiltrarea edematoasă şi cu celule mononucleare a piei şi spaţiilor arahnoidiene.

Leziunile ganglionilor nervoşi nu a fost cercetată .

Periependimita nesupurativă, rară, cu evoluţie difuză sau nodulară şi cu acumularea celulelor limfohistiocitare sub epiteliul canalului ependimar şi al ventriculului IV, nu a fost observată la taurine.

Leziunile specifice sunt reprezentate de *incluziile virale* prezente în citoplasma celulelor Purkinje la erbivore şi mai rar, in celulele ganglionare din restul sistemului nervos, cunoscute sub numele de "corpusculii Babes-Negri" in ţara noastră și "corpusculii Negri" în majoritatea tărilor occidentale.

Incluziile se formează în neuronii aparent normali rareori în neuronii degeneraţi şi/sau în zonele de inflamaţie severă.(Fig. 4, Fig. 5, Fig.6)

Corpusculii au poziţie strict intracitoplasmatică, dimensiuni variind între 1 și 30 µm , formă rotundă în corpul celular şi ovală în dendrite (mai frecvent, în dendritele celulelor Purkinje); (Fig. 7) şi când sunt dubli, pot fi simetrici, “ în oglindă ” (Fig.8); sunt unici sau multipli în aceeaşi celulă şi înconjuraţi de un halo clar subţire. Au tendinţă de a se forma în neuroni cei mai voluminoşi, în special în celulele Purkinje din cerebel şi în celulele piramidale din hipocamp la taurine.

Incluziile se evidenţiază specific prin metodele de colorare Mann, Lentz, Sellers, Muronţev etc pe amprete sau pe secţiuni obţinute prin includere în parafină, dar pot fi observate şi în coloraţile HE sau HEA sub forma corpusculilor eozinofilici. În microscopia optică, în deosebi în coloraţia Mann, corpusculii au o structură complexă, morulată fiind constituiţi dintr-o masă fundamendală oxifilă şi granulaţii bazofile – corpusculii Volpino.(Fig. 9, Fig.10.)

La viţel, leziunile sunt asemănătoare, iar corpusculii au fost prezenţi atât în cerebel cât şi în cornul lui Ammon (Fig. 11)

Cercetările de microscopie electronică ale lui Miyamoto şi Matsumoto (1967, citaţi 40) au demonstrat structura foarte complexă a acestor incluzii. Ele sunt agregate de nucleopcapside virale care se transformă într-o matrice omogenă. În interiorul unui corpuscul se găsesc una sau mai multe zone clare mici numite *corpi interiori* (engl. “inner bodies”) care reprezintă invaginări ale citoplasmei cu componentele ei şi virioni maturi ce înmuguresc din reticulul endoplasmic. Incluziile lipsite de “inner bodies” sunt cunoscute sub numele *corpii Lyssa.*

Numărul corpusculilor variază în funcţie de diverşi parametri. Incluziile sunt produse de virusul sălbatic, şi doar în proporţie de 30% de virusul de stradă, dar lipsesc în infecţia cu virusul fix. Incluziogeneza este independentă cu perioada de incubaţie, dar dependentă de durata bolii clinice, putând să lipsească la animalele eutanasiate înainte de apariţia semnelor clinice; incluziogeneza este invers proporţională cu gradul degenerării neuronale şi cu modificările inflamatorii din ţesutul nervos. Topografia nevraxială este dependentă de specia infectată. Ele se produc aproape constant la şoarecele alb care este animalul – test.

Incluziile rabice Babeş-Negri vor trebui diferenţiate de incluziunile numeroase, acidofile, strălucitoare, unghiuloase, cu diametrul până la 1 µm care pot apare în neuronii mai mari din bulb şi măduva la oile bătrâne (Fig.12).

Virusurile fixe care şi-au pierdut capacitatea de negrigeneză, uneori şi infecţiile negrigene, pot exprima corpusculi hipercromatici intranucleari care pot fi observaţi în celulele stratului extern al cornului lui Ammon. (Fig. 13)

Prezenţa corpusculilor Babeş-Negri este un indiciu sigur de turbare. Absenţa lor insă, nu exclude existenţa bolii.

Faţă de acest mers al infecţiilor acute, se admite şi existenţa unor infecţii latente, care se acutizează cu ocazia unor şocuri vaccinale, a gestaţiei, oboselii nervoase, etc., precum şi forme cronice (la carnivore)(Braund, 1986).

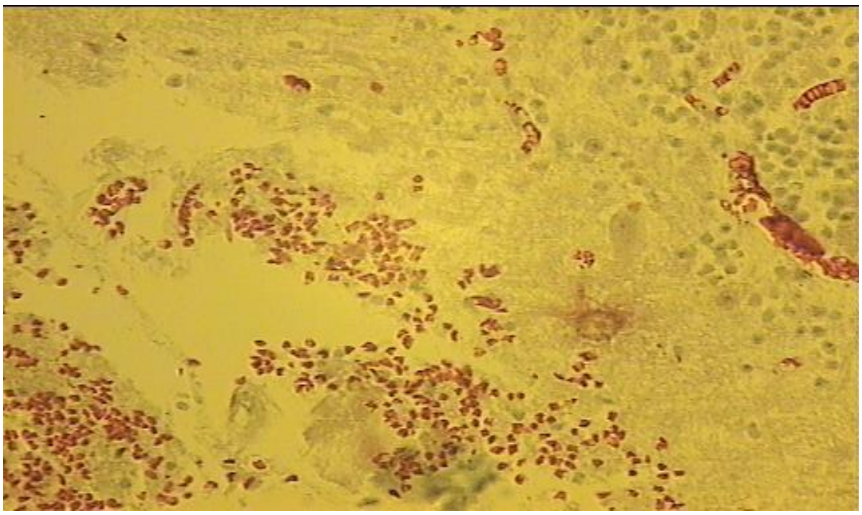

Fig.1. Rabie bovină. Caz 2. Cerebel. Infiltraţii hemoragice şi microtromboze. HEA X 400

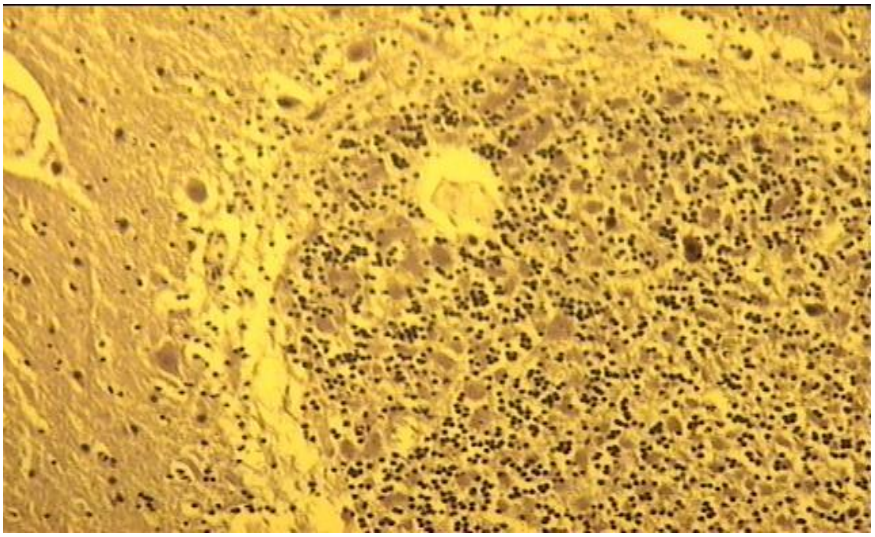

Fig.2. Rabie bovină. Caz 2. Cerebel, degenerescenţa celulelor Purkinje, glioza, abenţa incluziilor. HEA X 100

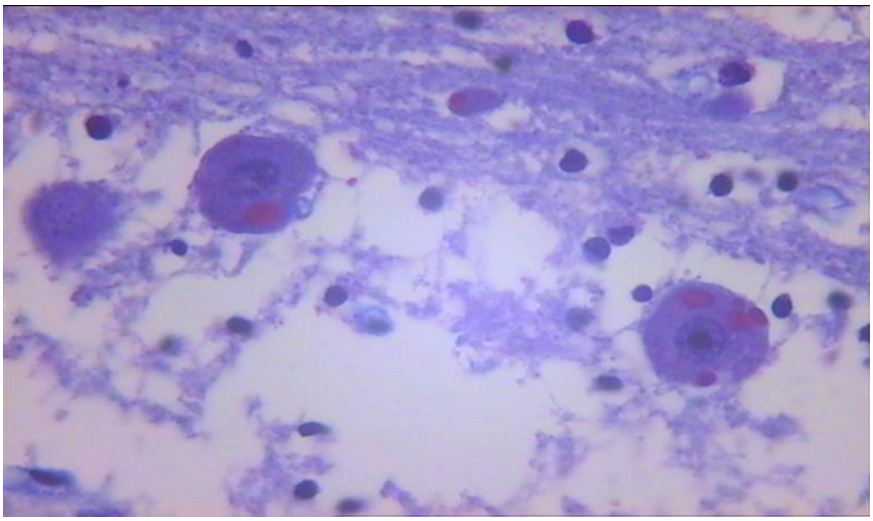

Fig.3.Rabie bovină. Caz 5. Cerebel, celule Purkinje cu corpusculi Babeș-Negri, leziuni malacice. Mann X 200

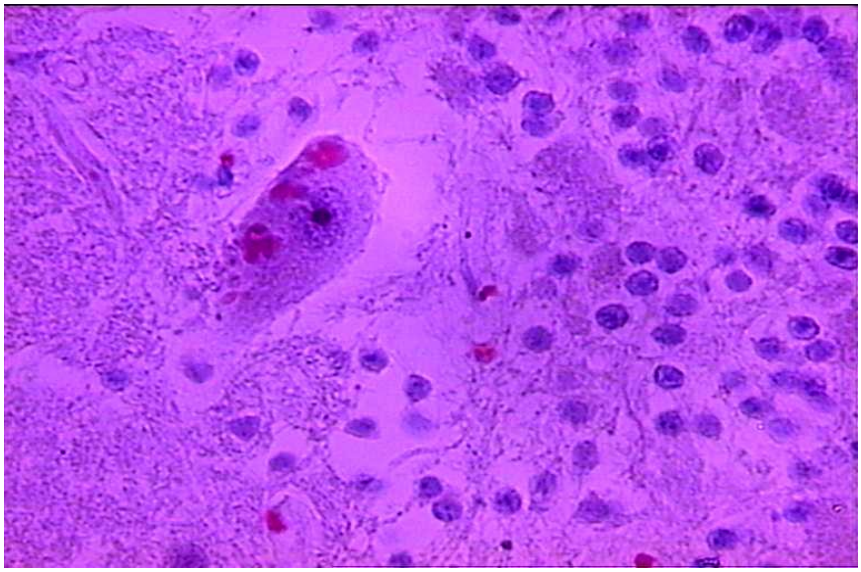

Fig. 4. Rabie la vacă. Caz 2. Cerebel, celule Purkinje cu corpusculi Babes-Negri. Mann X 400

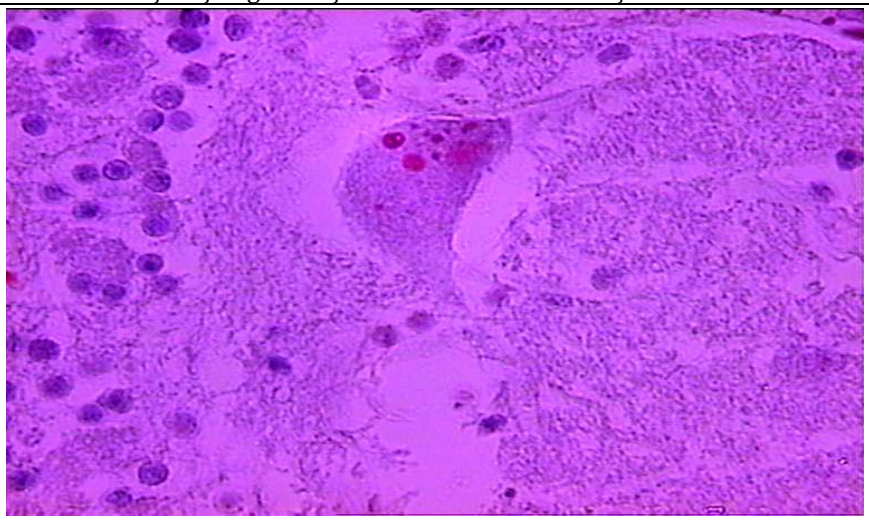

Fig. 5. Rabie bovină. Caz 2. Cerebel, celule Purkinje cu corpusculi Babes-Negri şi periferalizarea nucleului. HEA X 400

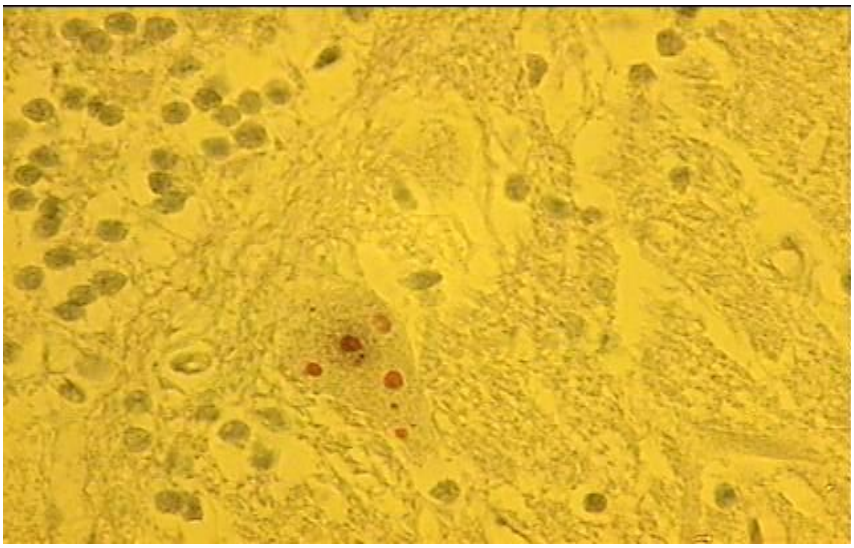

Fig.6. Rabie bovină. Caz 2. Cerebel, celula Purkinje cu corpusculi Babeş-Negri, HEA X 400

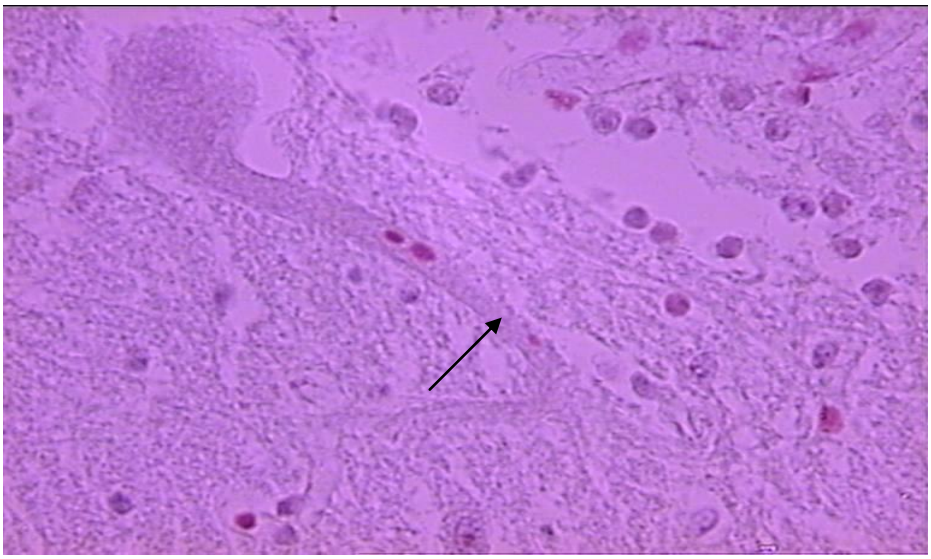

Fig.7. Rabie la vacă. Caz 2. Cerebel, celula Purkinje cu corpusculi Babeş-Negri în corp şi in axon. Col. Mann X 400

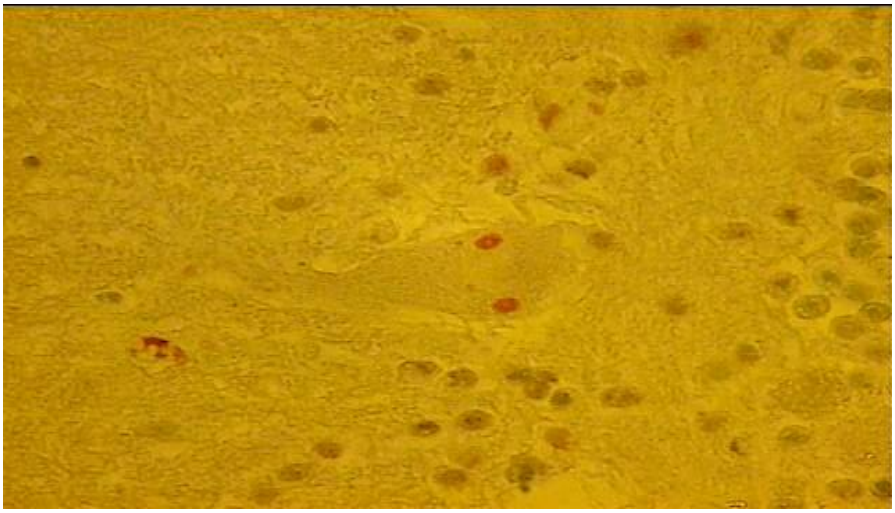

Fig.8. Rabie bovină. Caz 2. Cerebel, celula Purkinje cu corpusculi Babes-Negri în oglindă, HEA X 400

Fig.9.Rabie bovina. Caz 1. Cerebel, Celulă Purkinje cu corpusculi Babeş-Negri şi granulaţii Volpino. Mann X 1000

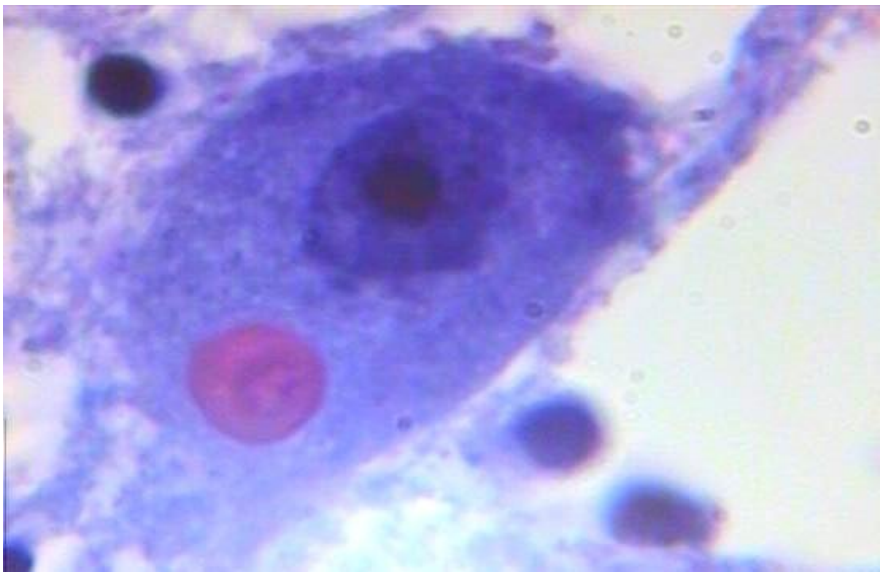

Fig.10.Rabie bovina. Caz .7. Cerebel, Celulă Purkinje cu corpuscul Babeş-Negri cu granulaţii Volpino. Mann X 1000

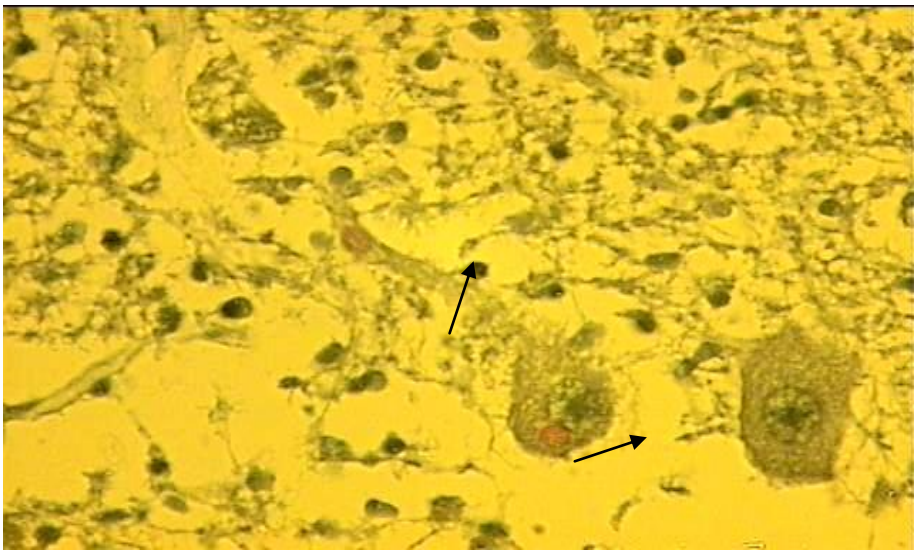

Fig. 11. Rabie la vitel. Caz 4. Cerebel. Celulă Purkinje cu corpusculi Babes-Negri ovali corp şi în axon. Col. Mann x 400

Fig. 12. Oaie. Măduvă. Incluzii oxifile intracitoplasmatice. HEA x 400

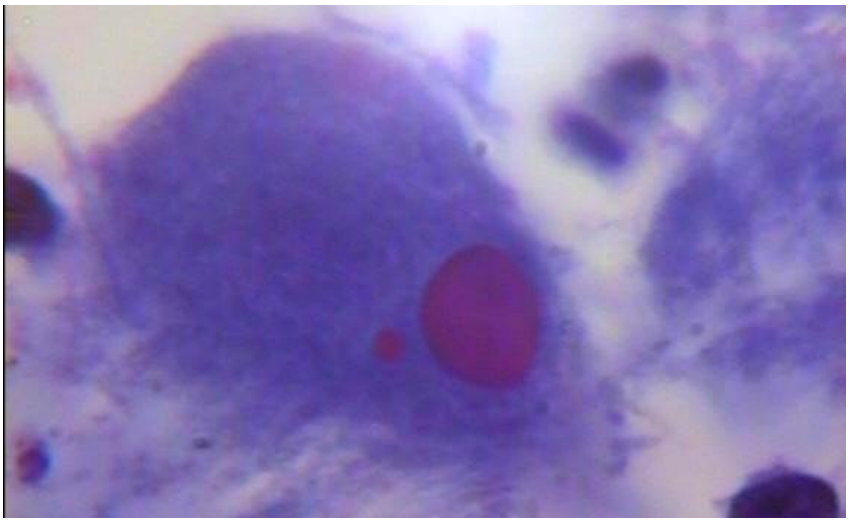

Fig. 13. Rabie la bovină. Caz 9. Cerebel, celula Purkinje cu corpusculi oxifili. HEA x 1000

Turbare la porc

S-au efectuat investigaţii virusologice si histologice în direcţia rabiei la 5 porci domestici suspecţi de turbare. La un porc, testul IFD şi bioproba pe şoarece au fost pozitive. Boala a apărut în urma contactului cu o vulpe din mediul silvatic, diagnosticată anterior cu turbare, la care toate testele de laborator au fost pozitive.

Pentru investigaţiile histopatologice au fost recoltate fragmente din diferite segmente ale SNC, fixate în acetonă, incluse în parafină, secţionate la 5 µm şi colorate prin metodele: HE, HEA, Mann.

S-au evidenţiat leziuni histologice severe în SNC. Leziunile acute, nespecifice, au fost reprezentate de hiperemie, stază cu început de coagulare în lumenul vascular şi o uşoară infiltraţie edematoasă perivasculară şi pericelulară. (Fig 14). Modificările alterative s-au manifestat prin tigroliză, degenerare granulară, necrobioză şi necroze ischemice ale neuronilor în cerebel şi trunchiul cerebral. (Fig 15). Manşoanele perivasculare, de grosimi variabile, au fost mai numeroase în trunchiul cerebral, mai ales în cornul lui Ammon. În spaţiile Virchow-Robin se găsesc numeroase celule mononucleare dispuse pe 1-10 straturi (Fig. 17, Fig.18) constituite din limfocite, histiocite, macrofage, celule microgliale şi plasmocite. Glioza este mai intensă decât la taurine, atât în formă difuză, (Fig. 16) cât şi micronodulară. Nodulii gliali sunt formaţi prin aglomerarea a 7-20 de celule (Fig 19). Leptomeningita se manifestă prin îngroşarea arahnoidei şi piei mater, prin hiperemie şi infiltraţie edematoasă şi mononucleară. Plexurile choroide sunt infiltrate difuz cu limfocite şi histiomonocite. (Fig.20)

Leziunile histologice patognomonice, corpusculii Babeş-Negri, nu au fost observaţi. *Corpusculii fluorescenţi,* pusi in evidenţă prin testul de imunofluorescenţă directă pe frotiuri din ţesutul nervos (trunchi cerebral, corn Ammon, emisfera cerebrală, cerebel), au dimensiuni variabile, de la punctiforme pâna la marimea unui bob de orez la obiectiv 40. Boala a fost diagnosticată pe baza examenelor IFD (Fig. 21) şi bioprobei pe şoarece, ambele pozitive.

Informaţiile din literatura de specialitate susţin că reacţia inflamatorie la porc este slab exprimată sau absentă. Spre deosebire de rumegătoare, la care modificările degenerative neuronale şi reacţia inflamatorie sunt slabe sau absente, la porc leziunile regresive ale neuronilor şi reacţia inflamatorie hiperplazică localizate în cornul lui Ammon, în trunchiul cerebral, cerebel şi meningele adiacent sunt mult mai ample, predominând manşoanele perivasculare limfomacrofagice, glioza

difuză, nodulii gliali, şi leptomeningita. De asemeni, prin absenţa incluziilor, se poate afirma faptul că, cel puţin în acest caz, incluziogeneza este invers proporţională cu intensitatea reacţiei inflamatorii.

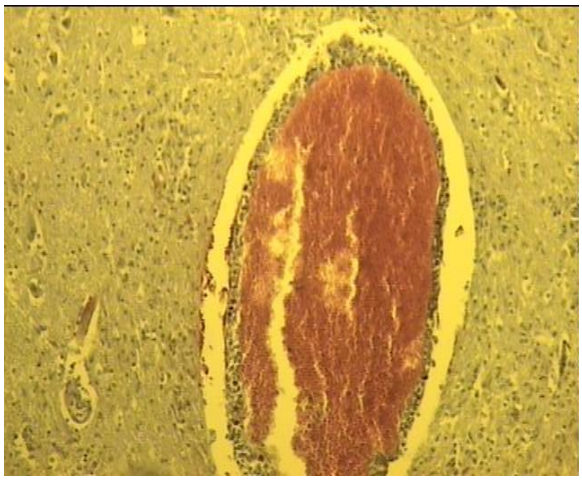

Fig.14. Rabie la porc. Trunchi cerebral. Perivascularita, stază, edem . HEA x 100

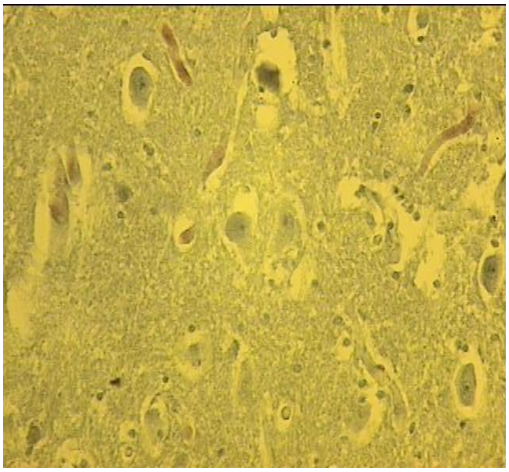

Fig.15. Rabie la porc. Trunchi cerebral. Degenerescenta neuronala, CID. HEA x 200

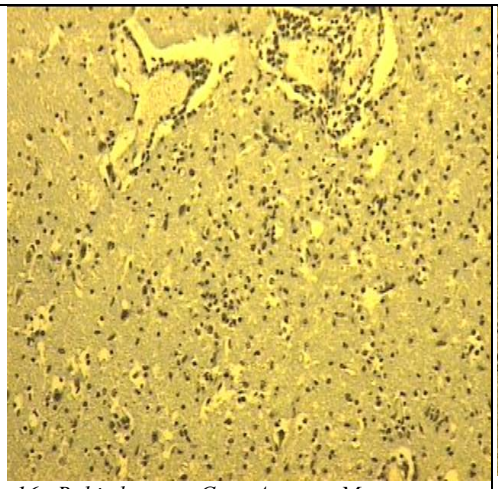

Fig. 16. Rabie la porc. Corn Ammon. Manşoane perivasculare limfohistiocitare şi gliozǎ difuzǎ. HEA x 100

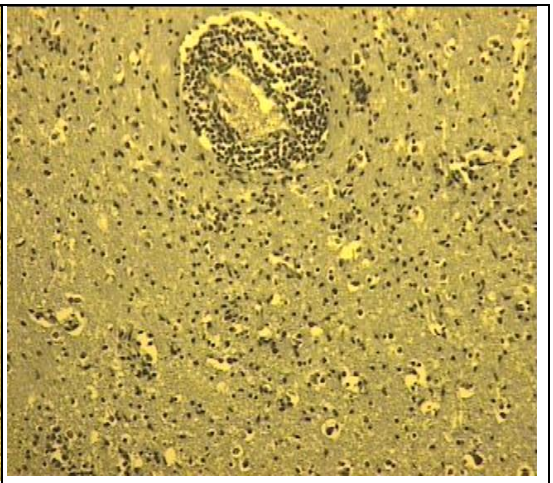

Fig.17. Rabie la porc. Corn Ammon. Perivascularită cu mononucleare, gliozǎ difuzǎ şi micronoduli gliali. HEA x 100

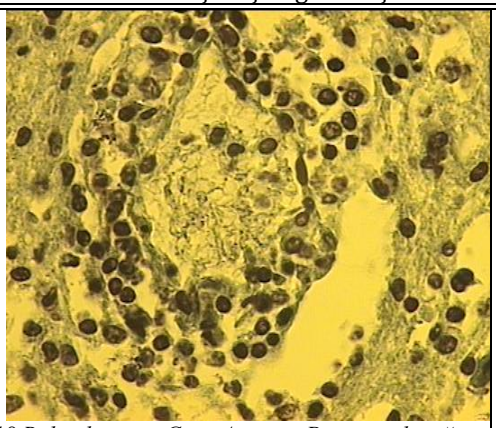

Fig.18.Rabie la porc. Corn Ammon. Perivascularită limfohistiocitară şi macrofagică. HEA x 400

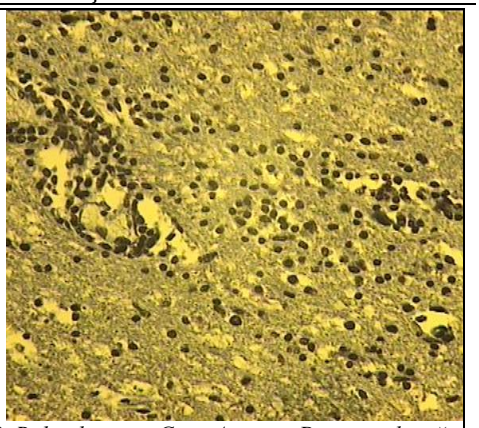

Fig.19. Rabie la porc. Corn Ammon. Perivascularită şi infiltraţie difuză limfomononucleară. HEA x 200

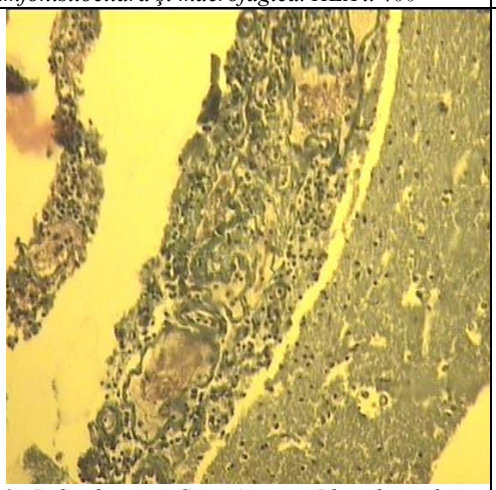

Fig.20. Rabie la porc. Corn Ammon. Plexichoroidită cu celule mononucleare.HEAx 100

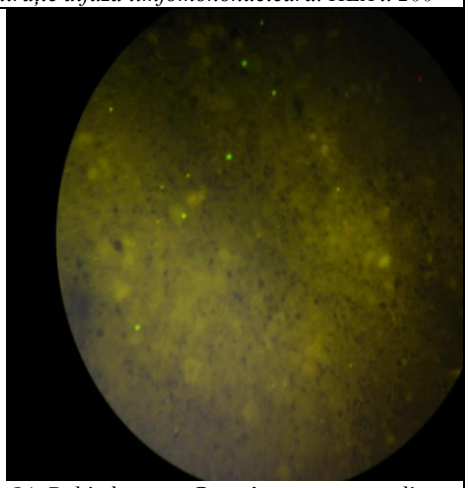

Fig.21. Rabie la porc. Corn Amon. corpusculi fluorescenţi specifici. IFD

CONCLUZII

1.Turbarea a fost diagnosticată la nouă taurine adulte şi la un viţel prin intermediul a trei teste de laborator; IFD, histologic şi bioproba pe şoareci albi.

2. Histologic, la taurine au fost identificate tulburări circulatorii nespecifice, și hemoragiile inelare perivasculare, discrete, leziuni degenerative ale celulelor Purkinje şi ale celulelor ganglionare din cornul lui Ammon, variind ca intensitate de la minime la notabile și leziunile proliferative de tip glial minore.

3. Incluziogeneza este totdeauna prezentă în cerebel şi inconstant în cornul lui Ammon şi în trunchiul cerebral la adulte, în cerebel şi în cornul lui Ammon la viţel.

4. Corpusculii intracitoplasmatici apar acidofili, unici sau multipli, inegali, rotunjiţi, ovalari sau muriformi, omogeni sau cu granulaţii bazofile Volpino, uneori simetrici (topografie " în oglindă "), localizaţi în corpul celular sau în prelungirile axonale. La viţel, incluziile au fost prezente atât în cerebel, cât şi în cornul lui Ammon.

5. În turbare la porc leziunile regresive ale neuronilor şi reacţia inflamatorie hiperplazică localizate în cornul lui Ammon, trunchiul cerebral, cerebel şi meninge sunt mai ample şi exprimate

prin manşoane perivasculare, glioză difuză, noduli gliali cu prestadiile de satelitoză şi neuronofagie, leptomeningită şi plexichoroidită.

6. Spre deosebire de taurine, incluziile intracitoplasmatice Babes Negri nu au fost identificate în secţiuni, , diagnosticul stabilindu-se prin testele IFD şi bioproba pe şoareci.

BIBLIOGRAFIE

1. ALEXANDRU, N., - Morfopatologie: Investigaţia histologică în diagnostic, tipo. L.C.S.V.D., Bucureşti, 1995.
2. BRUGERE PICOUX, JEANNE – Actualites en patologie bovine. Ecole nationale veterinaire d'Alfort, Edition "Chaire de pathologie medicale du betail et des animaux de basse – cour" Jeudi, 20 juin 2002.
3. FONTAINE, J.J. - UP D'Histologie et Anatomie pathologique DSBP – ENVA, Anatomie patologique speciale, lesions du systeme nerveux, september 2002.
4. GUARDA F., MANDELLI G. – Tratatto di Anatomia Patologia Veterinaria. Ed. UTET Torino, 1989.
5. McGAVIN, D. Mc., ZACHARY, J.F., - Pathologic Basis of Veterinary Disease. Fourth Edition. Mosby Elsevier, 2007.
6. JUBB, K.V.F., HUXTABLE, C.R. – The nervous system. In: JUBB, K.V.F., KENNEDY, P.C., PALMER, N. – Pathology of Domestic Animals. Academic Press, New York – London, 1993.
7. PAUL, I. – Etiomorfopatologie veterinară. Vol. I., Edit. ALL, Bucureşti, 1996.
8. PERIANU T. – Bolile infecţioase ale animalelor. Viroze. Vol. II, Ed. Universitas XXI, Iaşi, 2005.

CÂTEVA ASPECTE MORFOLOGICE ALE RINOTRAHEITEI INFECTIOASE BOVINE

A FEW MORPHOLOGICAL ASPECTS IN THE INFECTIOUS BOVINE RHINOTRACHEITIS

ŞTEFANIA MERTICARIU-ANDERCO, GABRIELA URSACHI
LSVS Iasi

The study presents 6 positive cases of infectious bovine Rhinotracheitis, morphlogical the investigations were carried out on a number of 206 samples of serum through the Elisa-Kit technique Testing IBR gB antibodies and 6 samples of brain and organs coming from the bovines with ELISA positive reaction at IBR-IPV confirmed also by IDSA Bucharest. In the necropsy we noticed: bronchopneumonia in different evolution stages, including the purulent one, areas of pulmonary extensive emphysema, hemorrhages, the degeneration of parenchymous organs in bovines, and in a calf we noticed an accentuated hyperemia of the snout – "the red snout disease" , unilateral keratitis, fibrino - hemorrhagic and purulent inflammation of the anterior respiratory and digestive tracts ways, necroses and some erosive-ulcerative lesions oral cavity, pharynx, and esophagus. The histopathological examination of the brain emphasized non- suppuration meningoencephalitis, more frequent and more severe in the young animals. The intranuclear, acidophilic viral inclusions have been obseved in the neurons and perivascular glial cells (astrocytes) at the level of the cerebral trunk and Ammon's horn.

Key words: ELISA, non-suppuration meningoencephalitis, viral intranuclear inclusions.

Rinotraheita infectioasă bovină este o maladie infectioasa, înalt contagioasă cauzată de herpesvirus Bovin 1 (BHV-1). In afara de bolile respiratorii, acest virus cauzează conjuctivita, vulvovaginita, avorturi, encefalita şi infectii sistemice generalizate. Deşi datele clinice pot sugera IBR, semnele respiratorii patologice nu sunt limitate la IBR. Astfel, este necesara confirmarea de laborator(teste ELISA pentru detecţia anticorpilor BHV-1 in ser sau lapte, examene histopatologice, RT-PCR, izolarea virusului pe culturi celulare).

MATERIAL ŞI METODE

În LSVS Iaşi – laboratorul de virusologie, în cadrul programului de supraveghere a evoluţiei Rinotraheitei infectioase bovine, in anul 2007 s-au analizat 206 probe de ser prin tehnica Elisa - Kit Testare Anticorpi IBR gB(majoritatea bovine examinate provin din UE: Cehia, Olanda, Germania, Ungaria) si 6 probe de creier si organe provenite de la bovine reactionate ELISA pozitiv la IBR-IPV (confirmate ulterior de IDSA Bucureşti), prin examen histologic.

Pentru diagnosticul rinotraheitei infectioaeă bovine s-au efectuat examene serologice pe probe de ser (ELISA), bacteriologice din organe interne, toxicologice şi histologice.. Examenul histopatologic a fost efectuat pe fragmente de pulmon, rinichi, ficat şi sistem nervos central provenite de la 6 bovine. Fragmentele de ţesut nervos au fost fixate în formol salin 10%, incluse în parafină, secţionate la 5 µm şi colorate prin metodele HEA, PAS.

Testul imunoenzimatic(ELISA) pentru detectia anticorpilor specifici anti virusul rinotraheitei bovine (BHV-1) in ser, plasma sau lapte bovin utilizeaza anticorpi monoclonali specifici anti IBR gB.

REZULTATE OBŢINUTE

Bovinele adulte (vacile de lapte) afectate, din ferma SC "P" SRL, prezentau urmatoarele semne clinice: hipertermie, jetaj seros sau jetaj mucopurulent cu miros fetid, salivţie abundentă,

conjunctivită cu epiforă, respiraţie accelerată, dispneică, uneori bucală. Unele prezentau tuse umedă şi inflamatia tegumentului din regiunea botului.

La necropsie s-au observat: bronhopneumonie în diferite stadii evolutive, zone de emfizem pulmonar extensiv, hemoragii, degenerarea organele parenchimatoase.

Bacteriologic, s-au evidenţiat Staphylococus sp., Pasteurella spp şi anaerobi doar la 2 bovine din pulmon netratate cu antibiotic.

În literatură sunt semnalate, deasemeni, infecţii genitale, necroze ovariene, mastite, mamite (Mc Gavin şi Zachary, 2007).

Fig.1. Taurine. Caz 1. Pneumonie lobară anteropulmonară. Emfizem pulmonar interlobular extensive în lobii diafragmateci.

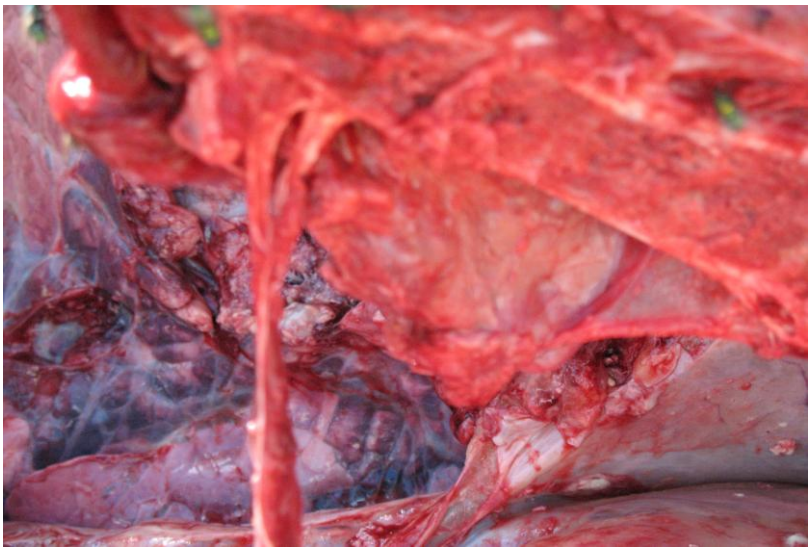

Fig. 2. Caz. Nr. 2. Vaca. Pulmon fata cardiaca. Brohopneumonie.

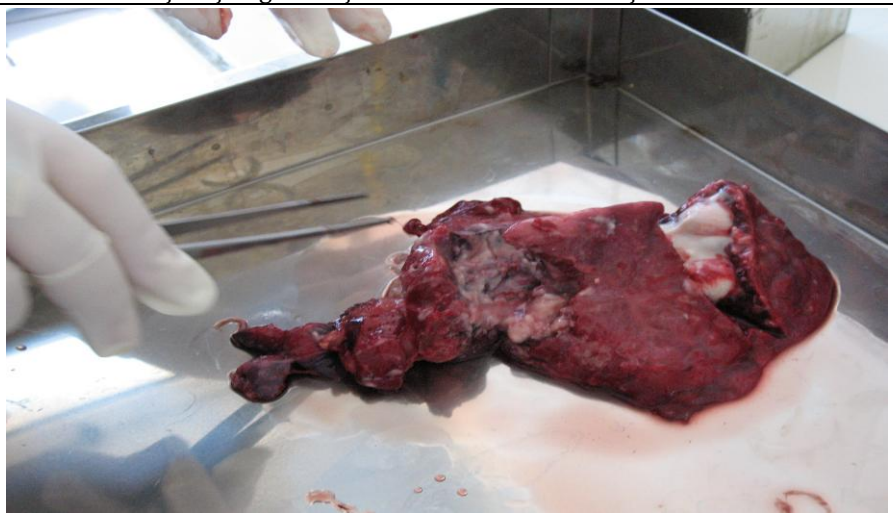

Fig. 3. Caz nr. 3.. Brohopneumonie purulenta.

Viteii atinsi de boală din aceeaşii fermă, erau cahectici, cu grave probleme respiratorii, cu dispnee, tuse şi hipertermie 41.5grade C. Anatomopatologic, au prezentat constant leziuni ulcerative pe fondul congestionat al mucoaselor bucale şi nazale.

La un vitel in varsta de 2 luni s-a observat accentuată hiperemie a botului – ”boala botului roşu” (asa cum este numita in literatura de specialitate), cheratită parenchimatoasă unilaterală, inflamaţie fibrino-hemoragică, difteroidă, purulentă ale mucoasei căilor respiratorii anterioare, cat si a celor digestive anterioare, precum si necroze şi unele modificări erozive - ulcerative ale mucoaselor cavităţi bucale, faringelui, şi esofagului. Mamei vitelului s-au prelevat probe de sange la care s-auefectuat Testul Elisa specific pentru detectia anticorpilor specifici anti virusul rinotraheitei bovine (BHV-1) din ser, al carui rezultat a fost pozitiv.

Ca şi la animalele adulte, se descoperă inflamaţii catarale, hemoragice, fibrinohemoragice, difteroide, purulente sau gangrenoase, în funcţie de speciile microbiene care au participat la suprainfecţie cu acumularea exsudatului şi uneori concrementizarea lui şi obstrucţia căilor respiratorii datorită căreia se instalează dispneea. În pulmon se găseşte brohopneumonia de aspiraţie în lobii anteriori cu aspect de hepatizaţie şi carnificaţie, supuraţie şi infiltraţie purulentă difuză, lichefierea ţesutului pulmonar şi uneori emfizem interstiţial în lobii diafragmatici.

În literatură sunt menţionate şi alte leziuni viscerale: rumenită ulcerativă, enterită şi hepatită multifocală la viţeii nou născuţi, infecţii sistemice la animalele tinere. În sistemul nervos central au fost prezente congestia meningelui şi hemoragii punctiforme disseminate pe faţa ventral a creierului.

Examenul histopatologic al creierului a evidenţiat leziuni de meningoencefalită nesupurativă, mai frecventă şi mai accentuată la animalele tinere. Ele au constat în: degenerări neuronale, (Fig. 9), glioză şi infiltraţii limfomonocitare cu puţine granulocite neutrofile la debutul inflamaţiei (Fig. 4), satelitoze, neuronofagii, noduli gliali şi procese reparatorii gliocitare (Fig. 5). În unele cazuri, toate etajele sunt invadate de mononucleare (Fig. 6), în altele celulele inflamatorii predomină în bulb şi în cornul lui Ammon (Fig. 7, Fig. 8).

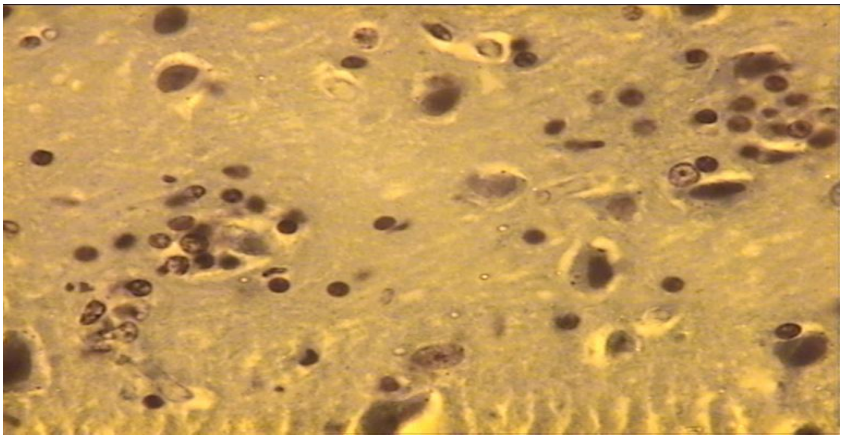

Fig. 4. Creier vitel., Noduli gliali. Edem. HEA x 400

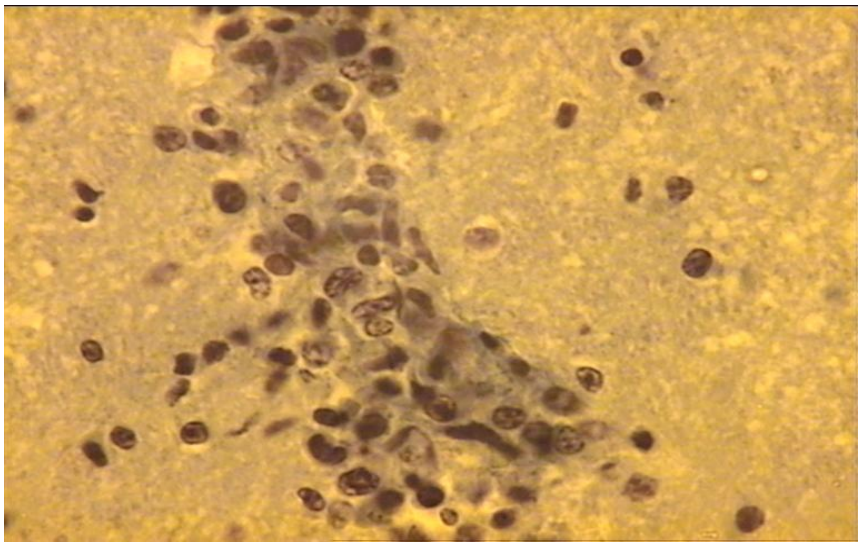

Fig. 5. Creier vitel. Proces de cicatrizare gliala. HEA x400

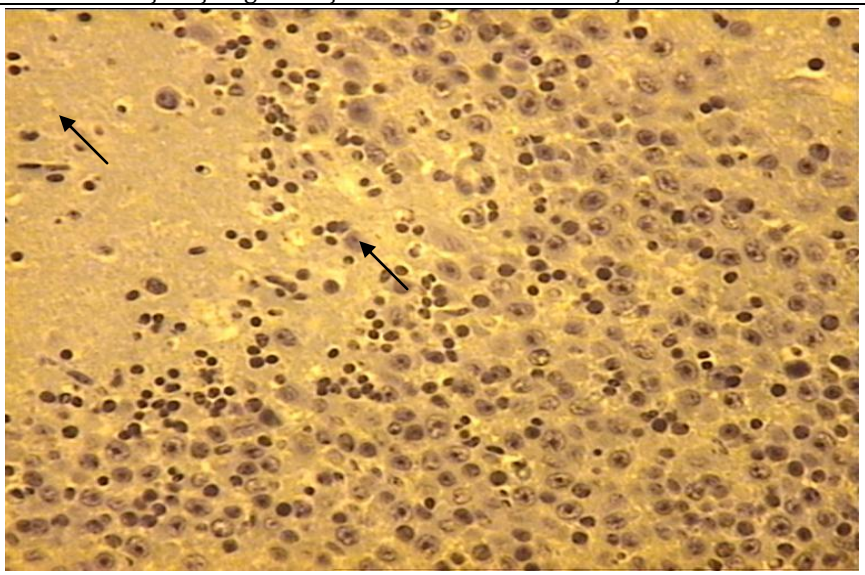

Fig. 6. Creier vitel. Encefalita limfohistiomacrofagică, incluzii virale intranucleare.
HEA x 200

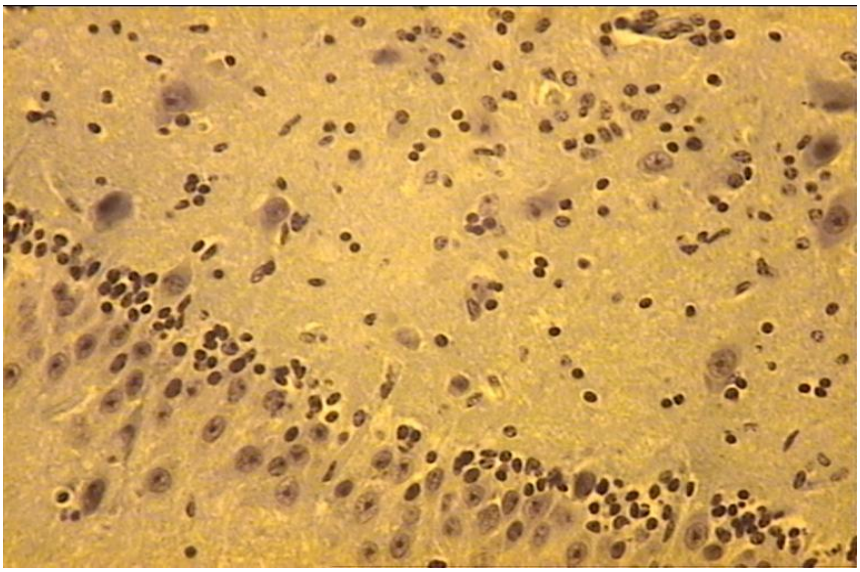

Fig. 7. Creier vitel. Corn Ammon.Glioza, satelitoze, neuronofagie.
HEA x 200

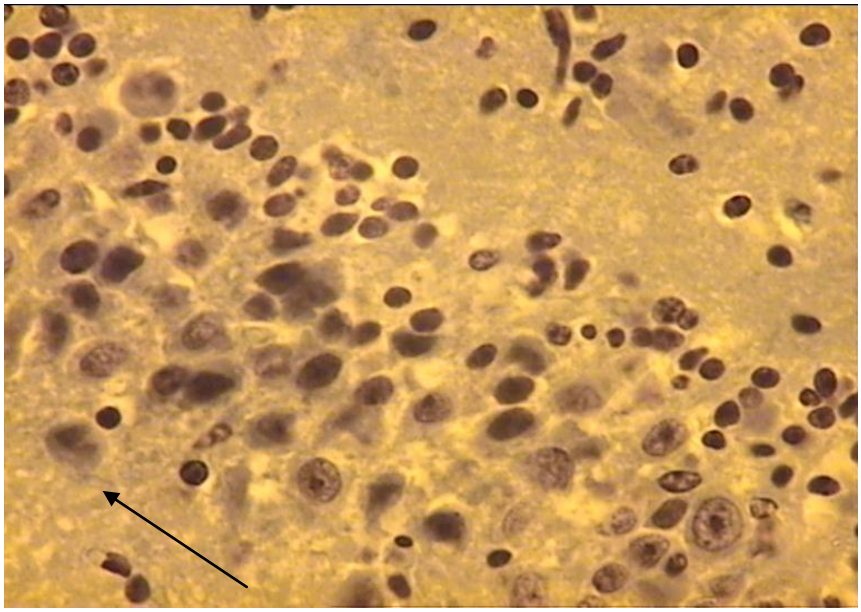

Fig. 8. IBR bovină. Corn Ammon. Incluzii intranucleare (sageata). Encefalită limfomacrofagică. HEAx400

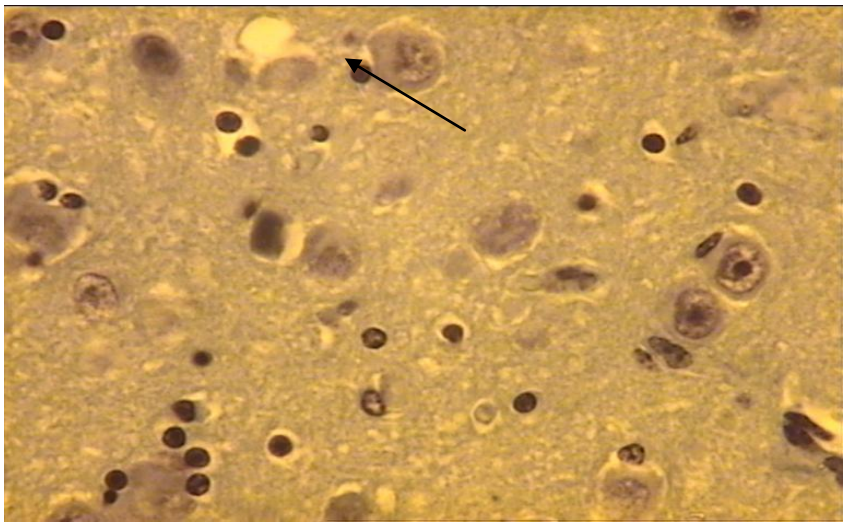

Fig. 9. IBR bovină. Creier Vitel. Incluzie intranucleare(sageata). Degenerare neuronală. Satelitoza. HEA x 400

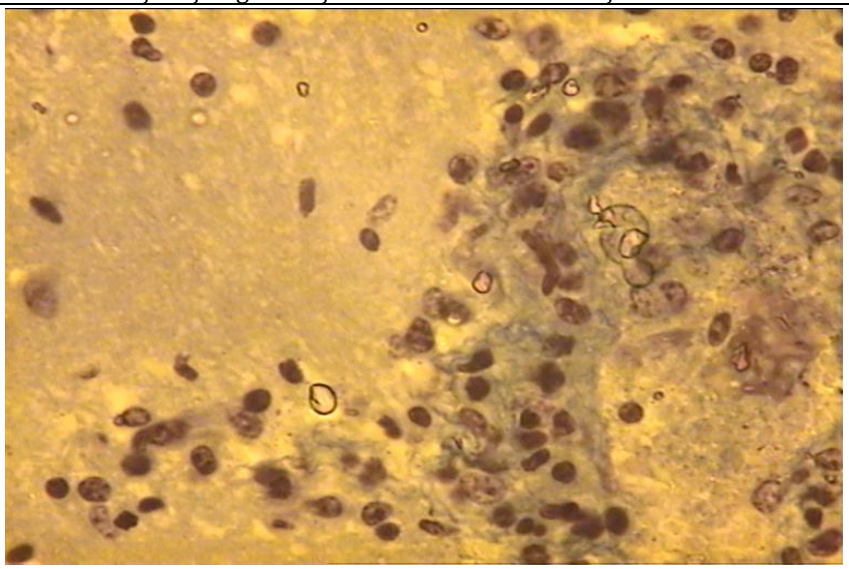

Fig. 10. Tromboza si perivasculita limfomacrofagică, HEA x 400

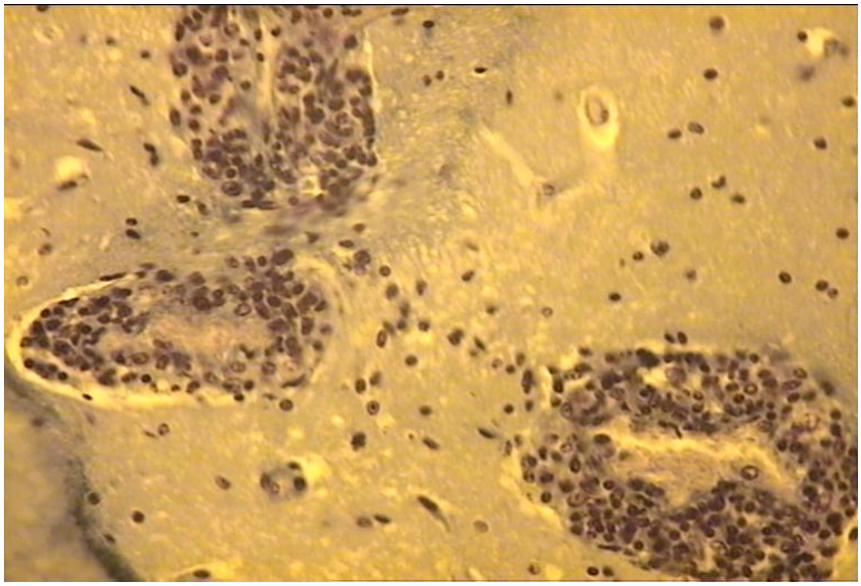

Fig. 11. Creier vitel. Vasculite limfohistiocitare, , HEA

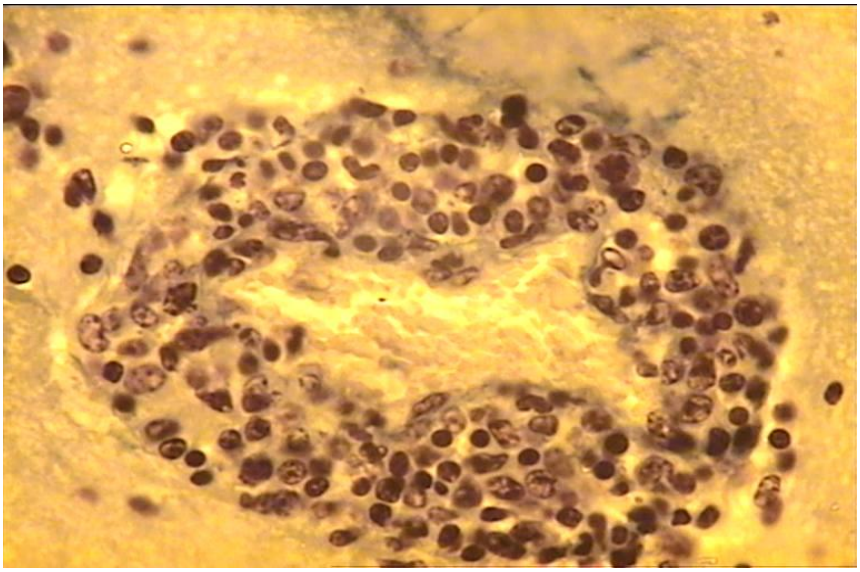

Fig. 12. Creier vitel. Vasculita limfohistiocitara, congestie, şi edem perivascular. HEA x400

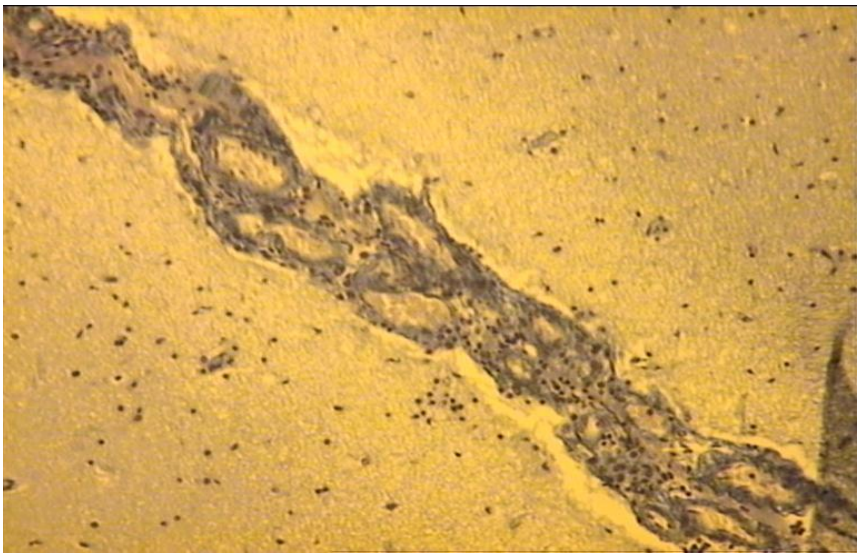

Fig. 13. Creier vitel. Hiperplazie vasculare.Vasculite limfomonucleare, congestie, edem cerebral vascular. HEA x 100

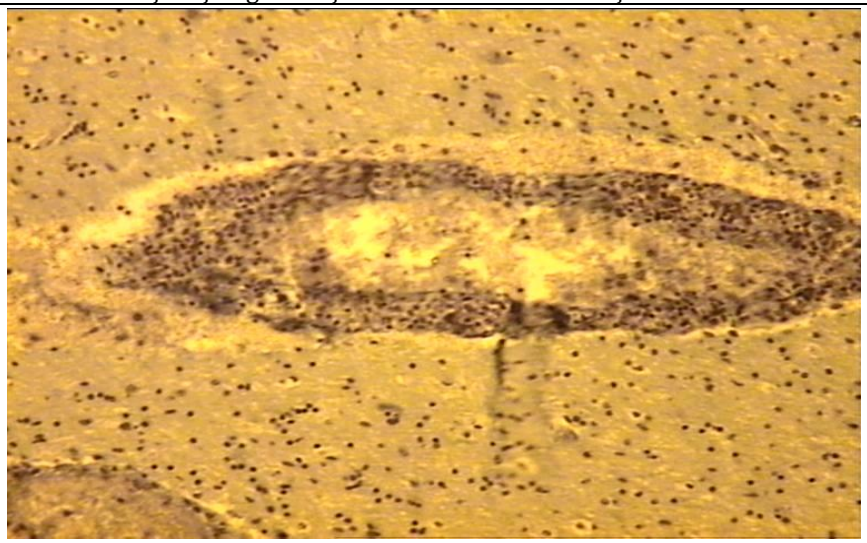

Fig.14. Creier vitel. Perivasculita limfomonunucleara, congestie, hemoragie, glioza. HEA x 100

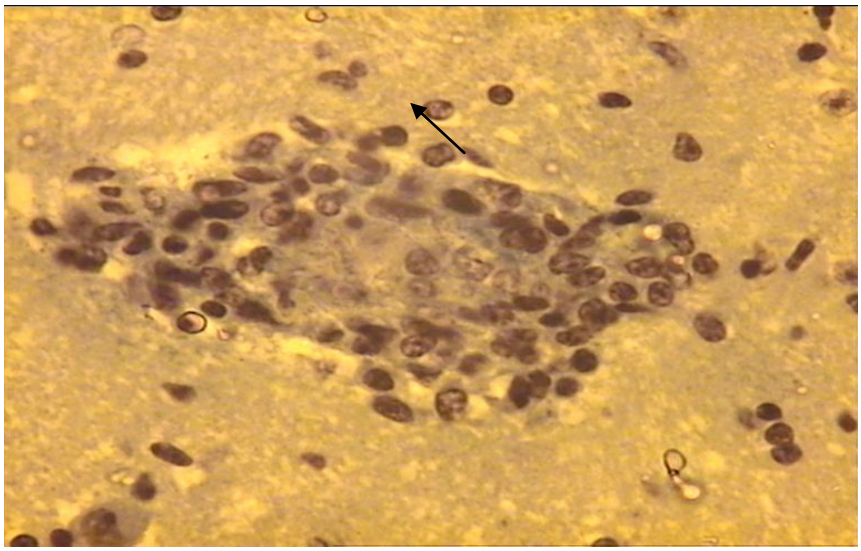

Fig. 15. Perivasculita limfohistiocitara cu tromboza vasculara. HEA x 400

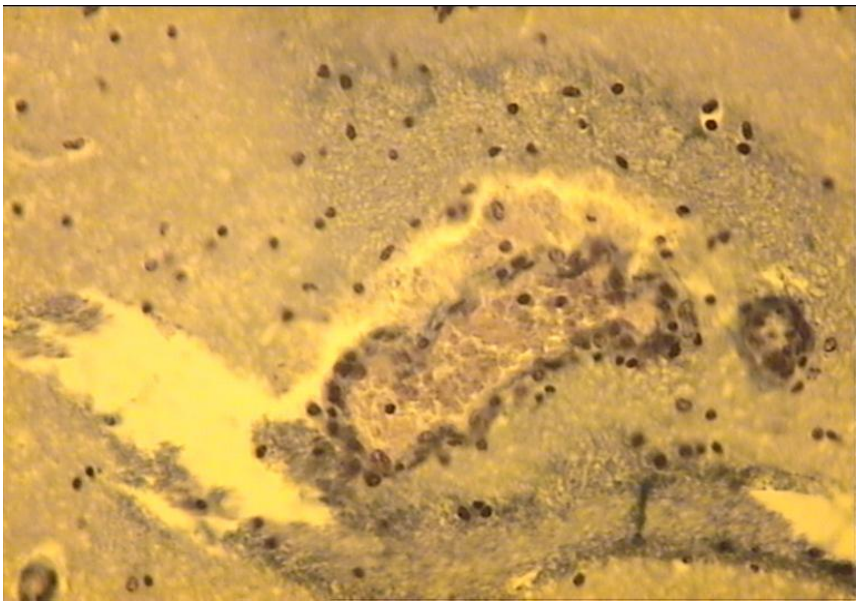

Fig. 16. Creier vitel. Congestie şi edem. HEA x 200

În toate cazurile, vasele sunt afectate. În unele se observă congestie, fenomene de tromboză, transvazarea transsudatului cu formarea edemului perivascular şi pericelular (Fig. 4, fig.13, fig. 16.), leucocitoză şi diapedeza limfomonocitară (Fig. 10), proliferarea şi migrarea microgliilor în jurul vaselor (Fig.11) şi constituirea manşoanelor celulare perivasculare de diferite grosimi(Fig.12). Uneori sunt evidente fenomenele de activare, proliferare, stratificare a celulelor endoteliale care împreună cu manşoanelor pot duce la obliterarea lumenului vascular (Fig.15). În apropierea vaselor afectate se găsesc focare de leucomalacie.

Incluziile virale intranucleare, acidofile, sunt decelabile în creierul de viţel la nivelul trunchiului cerebral (Fig.6, Fig.9) şi al cornului lui Ammon (Fig.8), precum şi în neuroni şi celulele gliale (astrocite) din manşoanele perivasculare (Fig.15).

În literatură se specifică tropismul particular al unor tulpini virale pentru SNC. În infecţia experimentală, BHV-5 infectează şi se replică în mucoasa nazală şi apoi pătrunde în SNC prin transport axonal retrograd utilizând nervii trigemeni şi olfactivi. Virusul poate rămâne latent în celulele ganglionare nervoase producând recrudescenţe după stress sau imunosupresie. Infecţia virală respiratorie se complică cu diverşi germeni, infecţia sinergică cu Mannheimia haemolytica producând pneumonie. (Mc Gavin şi Zacharay, 2007).

CONCLUZII

1. La necropsie, leziunile predominante evidenţiate au fost: bronhopneumonie in diferite stadii evolutive(inclusiv purulentă), zone de emfizem pulmonar extensiv, hemoragii, degenerarea organele parenchimatoase, iar la un viţel s-a observat o accentuată hiperemie a botului – ”boala botului roşu”, cheratită parenchimatoasă unilaterală, inflamaţie fibrino-hemoragică, difteroidă, purulentă ale mucoasei căilor respiratorii anterioare, cat si a celor digestive anterioare, precum si necroze şi unele modificări erozive - ulcerative ale mucoaselor cavităţi bucale, faringelui, şi esofagului.
2. Examenul histopatologic al creierului a evidenţiat leziuni de meningoencefalită nesupurativă, mai accentuată la animalele tinere. În unele cazuri, substanţa albă este

invadată aproape în totalitate de mononucleare, în altele celulele inflamatorii predomină în substanţa nervoasă din bulb sau din cornul lui Ammon.

3. În toate cazurile sunt prezente tromboza, edemul perivascular şi pericelular, glioza, diapedeza limfomonocitară, manşoanele celulare perivasculare de diferite grosimi şi nodulii gliali.
4. Incluziile virale intranucleare, acidofile, au fost evidenţiate în neuronii din trunchiul cerebral şi cornul lui Ammon, precum şi în celulele gliale din manşoanele perivasculare

BIBLIOGRAFIE

1. BRUGERE PICOUX, JEANNE – Actualites en patologie bovine. Ecole nationale veterinaire d'Alfort, Edition "Chaire de pathologie medicale du betail et des animaux de basse – cour" Jeudi, 20 juin 2002.
2. FONTAINE J.J. - UP. D'Histologie et Anatomie pathologique, Anatomie patologique speciale, lesions du systeme nerveux, DSBP – ENVA , september 2002.
3. JUBB, K.V.F., HUXTABLE, C.R. – The nervous system. In: JUBB, K.V.F., KENNEDY, P.C., PALMER, N. – Pathology of Domestic Animals. Academic Press, New York – London, 1993.
4. McGAVIN, D., ZACHARY, J.F., - Pathologic Basis of veterinary Disease. Fourth Edition. Mosby Elsevier, 2007
5. PAUL, I., COŢOFAN OTILIA – Contribuţii la morfopatologia Rinotraheitei-vulvovaginitei infecţioase(IBR-IPV) a taurinelor. Lucrări ştiinţifice, seria, Zootehnie-Medicină veterinară, pag. 87-88, 1977.
6. PAUL, I. – Etiomorfopatologie veterinară. Vol. I., Edit. ALL, Bucureşti, 1996.
7. PAUL, I. – probleme de patologie generală, Edit. PIM, Iaşi, 2007.
8. PERIANU T. – Bolile infecţioase ale animalelor. Viroze. Vol. II, Ed. Universitas XXI, Iaşi, 2005.
9. RIEDE, U.N., WERNER, M. – Color Atlas of Pathology: Pathologic Principles, associated Diseases, Sequela. Thieme Stuttgart-New York, 2004.

LEZIUNILE NEVRAXIALE ŞI VISCERALE ÎN SEPTICEMIA ACUTĂ CU *ERYSIPELOTHRIX RHUSIOPATHIAE* LA PORC.

THE NEURAXIAL AND VISCERAL LESIONS IN THE ACUTE SEPTICEMIA WITH ERYSIPELOTHRIX RHUSIOPATHIAE AT THE PIG

ŞTEFANIA MERTICARIU-ANDERCO[1]
OTILIA COŢOFAN[2], GABRIELA URSACHI[1]
[1]LSVS Iasi
[2]FMV. Iaşi

In the present paper there are presented the observations regarding an episode of acute disease, manifested microscopically through vascula, dominating lesion, that were represented by hyperemia, septic thrombosis, hemorrhages, diffuse intravascular coagulation (CID), massive leucocytosis with monocytosis, capillary embolisms with free and phagocyted germs and secondary degenerative-necrotic lesions of the parenchymatous cells. The tumefaction and vacuolization of the endothelium, fibrinoid degeneration and necrosis of the small arteries and arterioles, the invasion of the walls by the leukocytes, the dispersion of macrophages with germs in the perivascular tissue have characterized the evolution of periarthritis nodosa. The inflammatory lesions of the SNC are atypical in the absence of perivascular lymphohystiocytic cuffs.

Key words: rujet, central nervous system, monocytosis.

Rujetul este o boală infecţioasă transmisibilă, specifică suinelor, rar întâlnită la alte specii de mamifere şi păsări şi accidental la om sub formă de pseudo – erizipel (*„Erizipelul Rosenbach*”), septicemică, caracterizată prin hipertermie, tulburări generale grave şi prin leziuni de dermatită eritematoasă, urticariformă sau gangrenoasă (Perianu,T)(11).

Agentul etiologic principal al rujetului, *Erysipelothrix rhusiopathiae* (cunoscut în trecut şi sub denumirile de *Erysipelothrix insidiosa, Bacterium rhusiopathiae etc*.) este un bacil fin, scurt, subţire, drept sau încurbat. Evoluţia bolii la porc, are forme evolutive: fulgerătoare (rujetul alb), acute (erizipelul septicemic), subacute şi cronice cu localizări. Factori favorizanţi sunt: aflatoxinele, stres termic, oboseala, etc. (Paul I.).

În lucrarea de faţă sunt prezentate observaţiile asupra unui episod de boală acută, manifestat microscopic prin leziuni vasculare, dominante, care sunt reprezentate de hiperemie, tromboze septice, hemoragii, CID, leucocitoză masivă cu monocitoză, embolii capilare cu germeni liberi şi fagocitaţi şi leziuni secundare degenerative-necrotice ale celulelor parenchimatoase, creşterea indicelului apoptotic, tumefierea şi vacuolizarea endoteliului, degenerarea şi necroza fibrinoidă a arterelor musculare mici şi a arteriolelor, invazia pereţilor de către lecocite, dispersarea macrofagelor cu germeni în ţesutul nervos perivascular caracterizează evoluţia panarteritei nodoase. Iar leziunile inflamatorii ale SNC sunt atipice prin absenţa manşoanelor limfohistiocitare perivasculare.

MATERIAL ŞI METODĂ

Investigaţiile au fost efectuate pe 39 de porci la care s-au efectuat examene bacteriologice, histopatologice, micologice, parazitologice, toxicologice şi bioproba pe şoareci. Pentru examenul histopatologic, s-au prelevat fragmente din rinichi, pulmon, splină, ficat şi fragmente din diferite segmente ale SNC. Fragmentele din organele interne au fost fixate în formaldehidă 10%, iar fragmentele de SNC au fost fixate in formol salin 10%, incluse în parafină, secţionate la 5-6 µm şi colorate prin metoda HE, HEA, PAS.

REZULTATE ŞI DISCUŢII

Examenele necropsice au relevat următoarele leziuni : cianoza pielii, extremităţilor şi abdomenului, conjunctivita catarală. Ţesutul conjunctiv subcutanat în aceste regiuni şi grăsimea erau de asemenea de culoare roşietică. Mucoasa gastrică, mai ales în zona fundică şi pilorică, apărea roşie-închisă, congestionată, uneori chiar hemoragică. Enterita era catarală, iar limfonodurile şi plăcile Payer apareau congestionate şi tumefiate sau asociat cu congestia splinei, cu consistenţa crescută şi a ficatului. Rinichii erau congestionaţi, de culoare roşie – brună, cu puncte hemoragice în zonele corticală şi medulară, iar pulmonii congestionaţi şi edemaţiaţi cu hemoragii miliare diseminate în toţi lobii.

Examenul virusologic prin testul de imunofluorescenţă directă pe frotiuri din măduva sternală pentru detecţia antigenului specific Pestei porcine clasice a fost negativ.

Examenul micologic din intestin si stomac efectuat pe mediul de cultura special Sabouraud a evidenţiat rare levuri de Candida spp.

Examenul bacteriologic efectuat pe medii uzuale au relevat bacili fini diplo, in V, si grămezi neregulate, Gram pozitive. Acesti bacili au fost cultivaţi pe medii speciale selective, ca geloza – sânge si Drigalski, care au fost pozitive. Testele biochimice au fost: TSI + - +; MIU + + - .

Examenul histologic al unor fragmente de **SNC** relevă grave leziuni endoteliale exprimate prin tumefierea şi/sau vacuolizarea celulelor endoteliale, exfolierea lor sau ruperea stratului endotelial. Consecutiv acestor modificări şi expunerii colagenului subendotelial, în arterele musculare mici şi în arteriole este facilitată insudarea plasmei în peretele vascular, polimerizarea fibrinei şi formarea fibrinoidului determinând degenerarea fibrinoidă caracterizată prin apariţia în perete a unui material proteic fibrilar sau omogen, colorat în roz sau bleu cu HEA, intens PAS pozitiv. Procesul continuă cu necroza fibrinoidă. Lezarea endoteliului permite aderarea, multiplicarea bacteriilor, iniţierea trombozei septice şi declanşarea unei reacţii inflamatorii.

Şocul septicemic este cauza hiperemiei în capilare şi a coagulării intravasculare difuze care se recunoaşte prin prezenţa mulajelor proteice omogene acidofile şi bazofile, intens PAS pozitive, obliterante, în lumenul capilarelor – microtrombii fibrinohialini. (Fig.2).

Fig. 1. Pete cutanate mari, de culoare roşie difuze, imprecis delimitate.

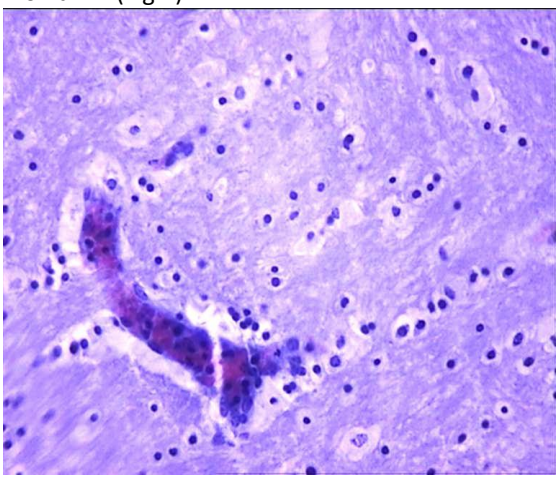

Fig.2. Scoarţa cerebrală. Tromboză, edem, perivascular şi pericelular, macrofagie. HEA x 200.

Prezenţa bacteriilor în sângele circulant exercită un chimiotactism pozitiv asupra leucocitelor cu acumularea macro- şi microfagelor în vasele infectate şi în teritoriile perivasculare. Spre deosebire de listerioză, monocitele-macrofage predomină numeric asupra neutrofilelor, iar activitatea lor endocitantă şi digestivă se exercită atât asupra bacteriilor, cât şi asupra eritrocitelor şi corpilor

apoptotici. Microtrombozele septic măresc permeabilitatea pereţilor vasculari permiţând exoseroza şi formarea edemului perivascular vasogenic concomitent cu cel pericelular toxiemic (Fig.3, fig. 4).

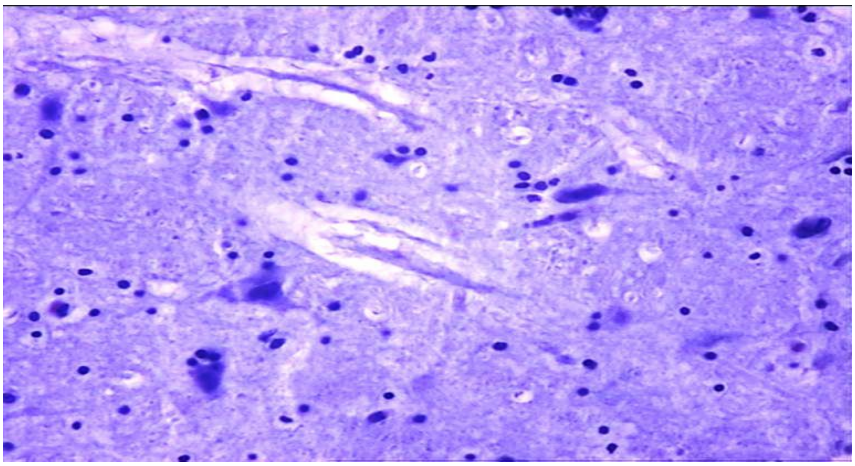

Fig.3. Trunchi cerebral. Edem vasogen, glioză. HEA x 200.

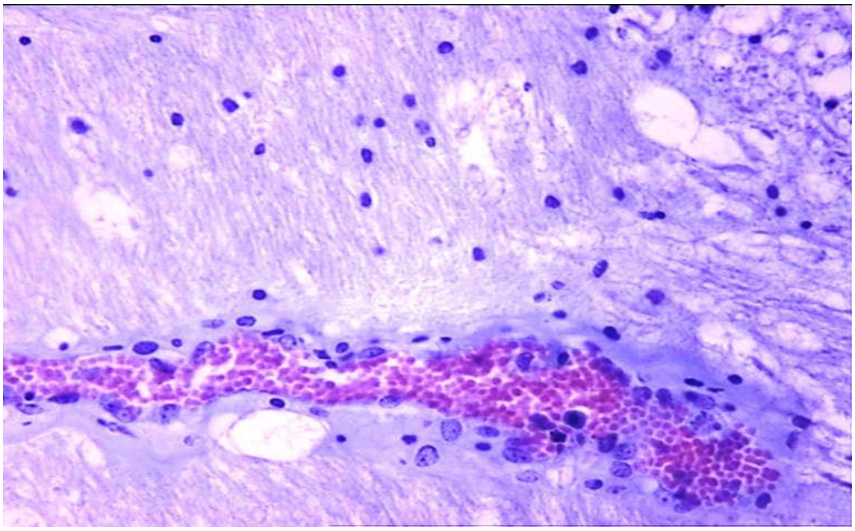

Fig.4. Scoarţa cerebrală. Congestie, edem. HEA x 200

Difuzarea eritrocitelor împreună cu monocitele-macrofage generează hemoragiile plasate în apropierea vaselor (Fig.5.) sau la distanţă, în substanţa nervoasă (Fig. 6), baza pichetajului miliar diseminat observat macroscopic.

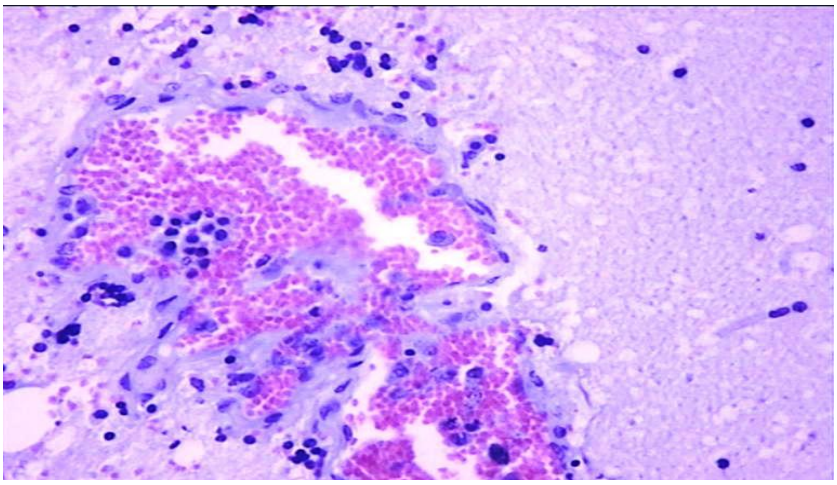

Fig. 5. Cerebel. Hemoragie, infiltrat inflamator polimorf. HEA x 200.

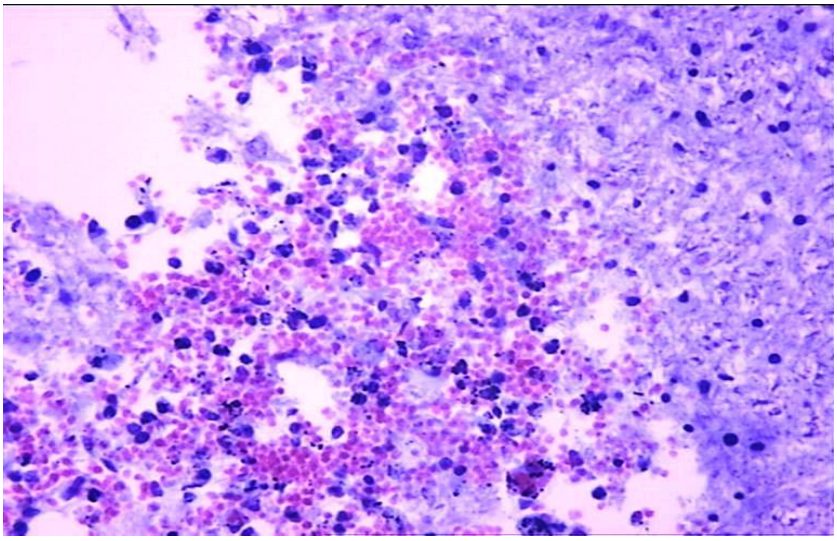

Fig. 6. Scoarța cerebrală. Hemoragie, infiltrat leucocitar, eritrofagocitoză, focare de ramolisment. HEA x 200.

Macrofagele și neutrofilele din masele fibrinoeritrocitare, migrează în substanța nervoasă (Fig. 7)

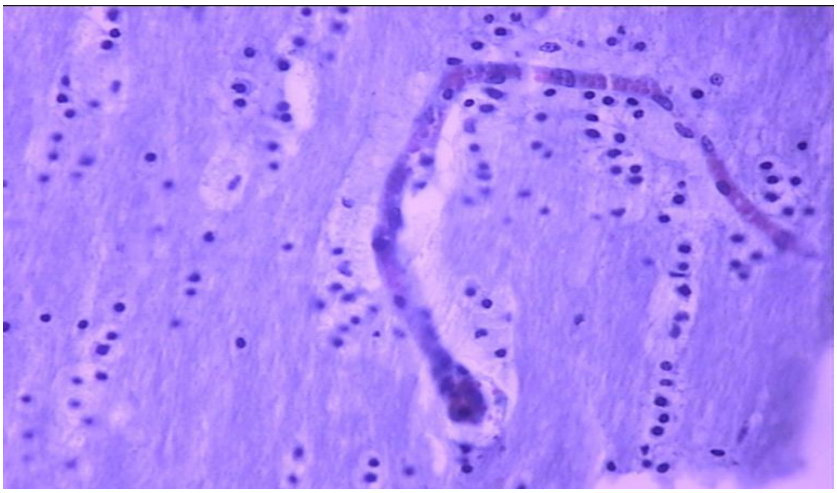

Fig. 7. Scoarţa cerebrală. Microtromboză, edem, infiltrat inflamator polimorf. HEA x 200.

Tulburările circulatorii şi toxinele bacteriene afectează neuronii ale căror leziuni constau în: cromatoliză centrală (Fig. 8.), necroză ischemică în trunchiul cerebral (Fig.9) şi cerebel şi vacuolizarea celulelor gliale, neuronilor şi neuropilului (Fig. 10); ultima leziune, bine exprimată, obligă la diagnostic diferenţial cu alte afecţiuni componente ale sindromului “status spongious”.

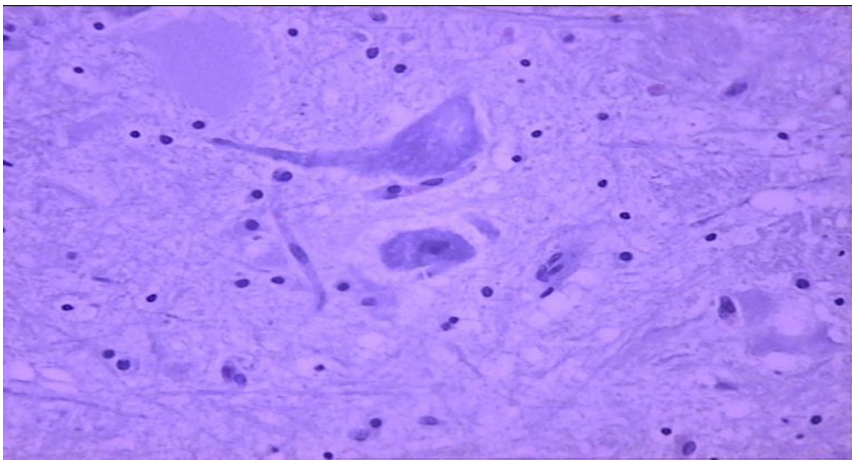

Fig.8. Trunchi cerebral. Cromatoliză centrală. HEA x 200.

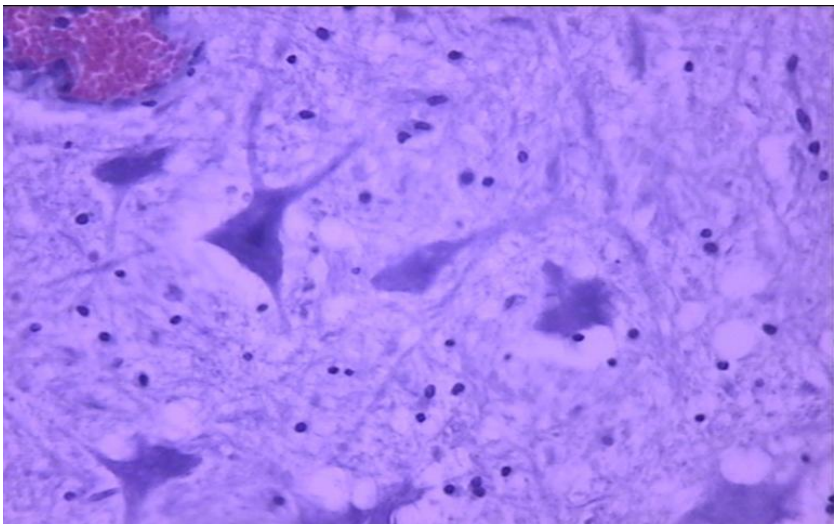

Fig.9. Porc. Trunchi cerebral. Necroză ischemică neuronală. HEAx200.

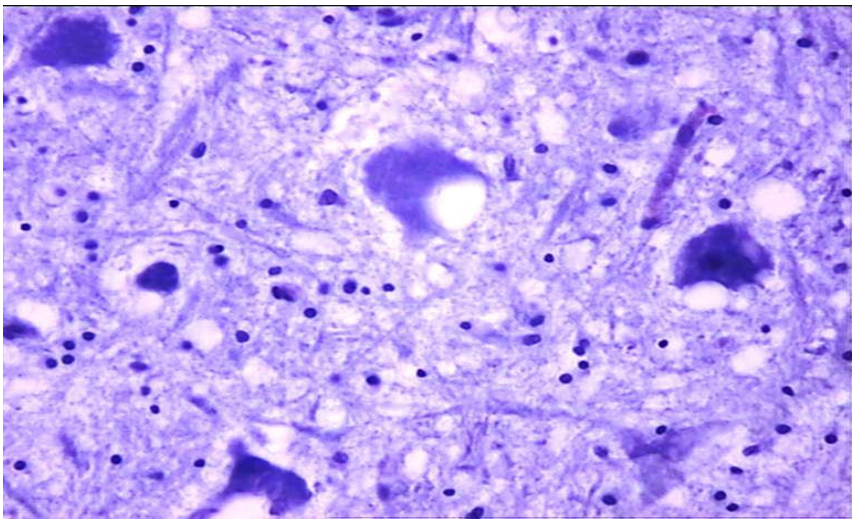

Fig. 10. Trunchi cerebral. Vacuolizarea neuronilor și neuropilului. HEA x 200.

Reacția inflamatorie impune activarea, proliferarea şi migrarea celulelor gliale care se alătură celulelor imigrate în faza exsudativă. În substanța albă, oligodendrogliile se dispun în lungul axonilor degenerați (“dendroglioză fasciculară”)(Fig.11) , iar în substanța cenuşie aspect de satelitoză, neuronofagie şi mici noduli limfomonocitari (Fig.12). Sunt vizibile aspecte de apoptoză, (“indicele apoptotic”) fiind semnificativ crescut; precum și de fagocitarea corpilor apoptotici și a eritrocitelor extravazate de către macrofage(Fig. 13).

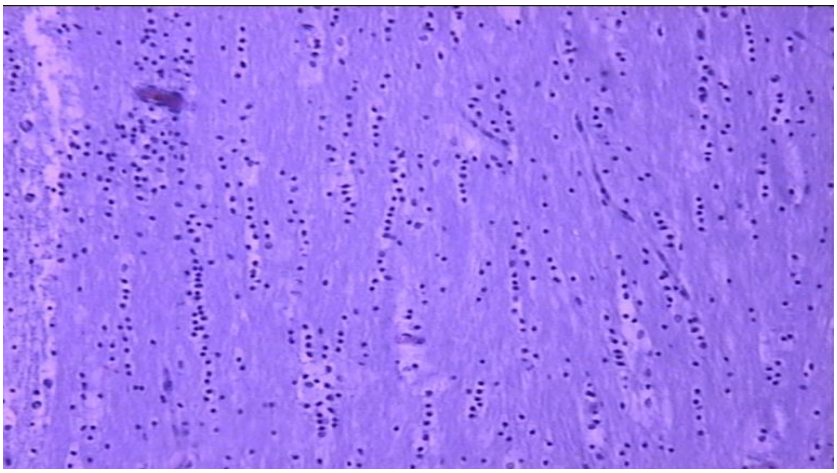

Fig. 11. Scoarța cerebrală. Coagulare intravasculară diseminată(CID), oligodendroglioză fasciculată. HEAx100.

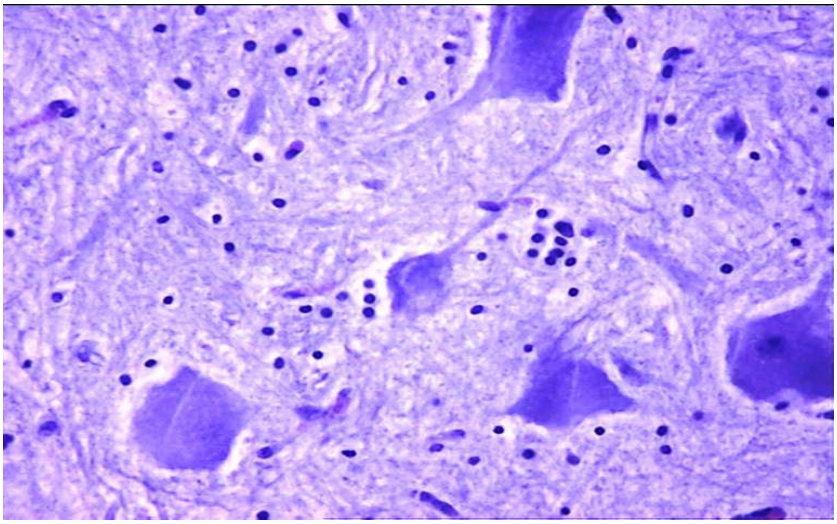

Fig.12. Trunchi cerebral. Necroza ischemică a neuronilor, micronoduli gliali. HEAx200.

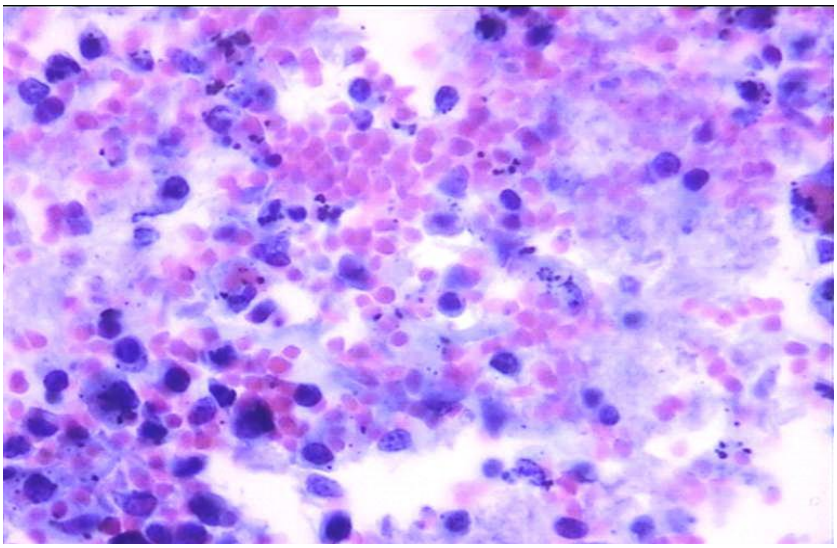

Fig.13. Scoarţa cerebrală. Hemoragie parenchimatoasă cu eritrofagocitoză şi corpi apoptotici în macrofage. HEAx400.

În unele vase meningeale, hiperemia se asociază cu tumefierea endoteliului, degenerarea fibrinoidă focală, infiltrarea mediei cu celule inflamatorii polimorfe şi debut de fibroză, conturând-se leziunea de vasculită (arteriolită şi flebită) limfomacrofagică (Fig.14).

Ca urmare a vasculopatiilor (stază, trombembolism, inflamaţii), în substanţa nervoasă apar zone de malacie şi invazia de macrofage care, după îndepărtarea deşeurilor mielinicese vor transforma în lipomacrofage (corpi granuloşi).

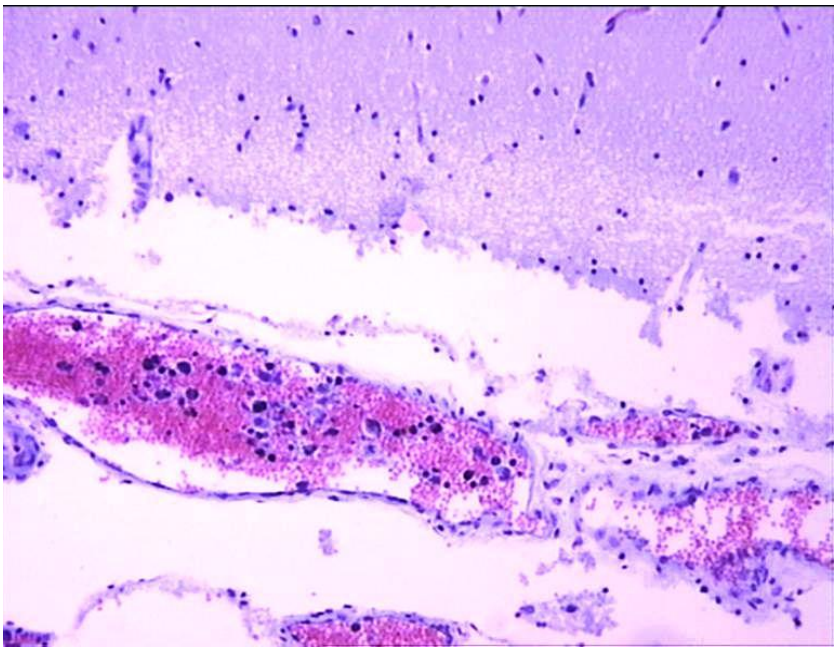

Fig.14. Scoarţa cerebrală. Congestie leptomeningeală, edem perivascular, leucocitoză circulantă. HEAx100.

Splina. Leziunea microscopică de tumefiere corespunde unei inflamaţii acute. Pulpa roşie fiind mult destinsă, cu structura sinusală ştearsă cu stază, şi infiltrată cu leucocite (fig.15.).

Populaţia leucocitară este reprezentată de monocite şi macrofage cu germeni fagocitaţi, granulocite neutrofile şi puţine limfocite, amestecate cu rare megariocite, eritrofage, rare plasmocite cu corpi Russel, corpi apoptotici liberi şi fagocitaţi, fragmente nucleare. (Fig.16)

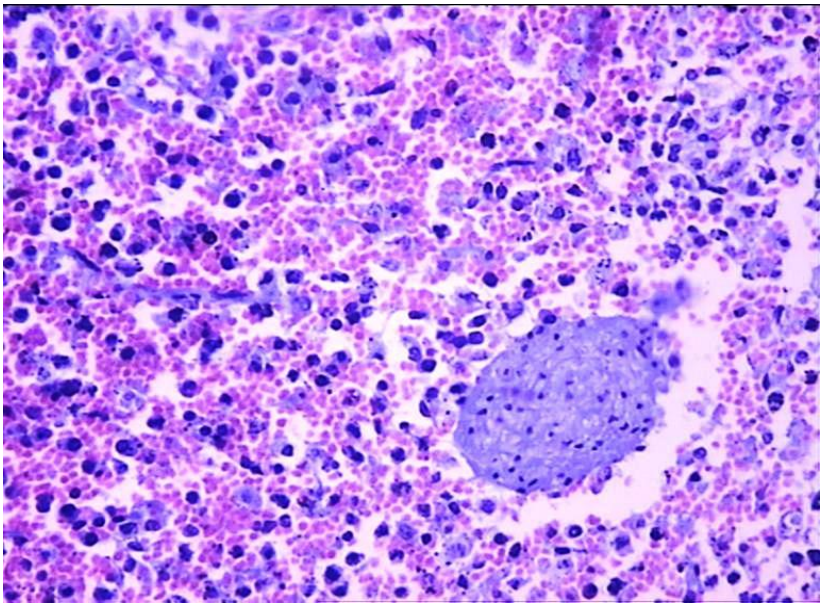

Fig.15. Splină. Congestie, polimorfism celular. HEA x 200.

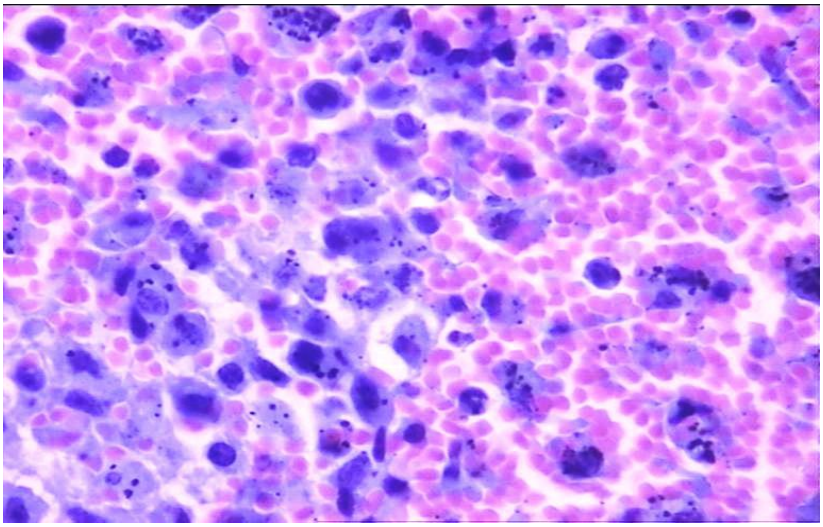

Fig. 16. Splină. Congestie, macrofage active, eritrofagocitoză, HEA x 400.

Nodulii limfoizi, sunt în majoritate mici și rarefiați (Fig.17).

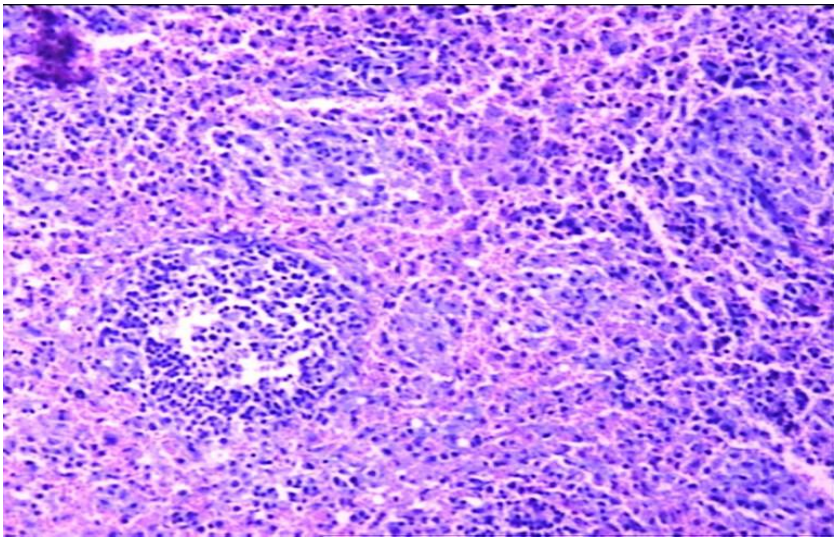

Fig. 17. Splină. Tumefiere acută, depopulare limfoidă în noduli. HEA x 100.

Într-un caz, nodulii sunt mai mari, constituiți din limfocite, plasmocite, celule dendritice, monocite active şi puține granulocite neutrofile, zona marginală lărgită fiind dominată de macrofage mari(Fig.18).

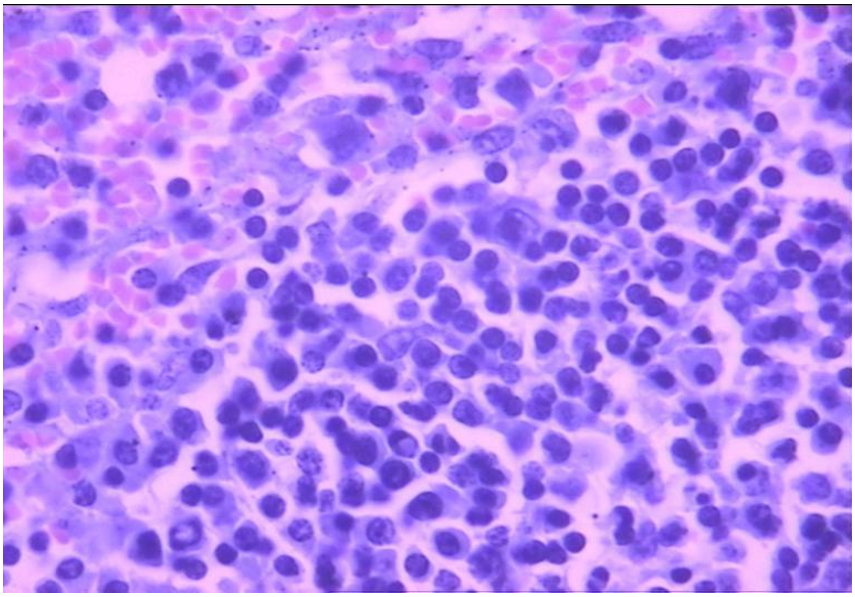

Fig. 18. Splină. Nodul limfoid: macrofage, limfoplasmocite în necrobioză şi apoptoză. HEA x 400.

Rinichi. Pichetajul fin observat la inspecţie corespunde unor zone hiperemiate şi microhemoragii din corticală şi din medulară. Glomerulii tumefiaţi, având ghemul capilar destins prin hiperemie sau microtromboze septice, infiltraţi cu proteine plasmatice exsudate şi leucocite, (Fig.19) se topesc progresiv transformându-se în umbre. Un număr mare de leucocite se observă şi în capilarele interstiţiale microtrombozate. Nefrocitele suferă degenerarea granulară şi necroza de coagulare.

Zona corticomedulară este hiperemiată, în lumenul vaselor mari observându-se un număr disproporţionat de mare de leucocite (fig.20).

Zona medulară, constant hiperemiată, prezintă microtromboze, distrofie hidroprotidică severă, necroze litice şi de coagulare ale epiteliului tubular, cilindri proteici şi celulari, leucocitoza cu macrofagie remarcabilă (Fig.21.), apoptoză accentuată cu corpi apoptotici în lumenul nefronilor şi fagocitaţi în celulele epiteliale învecinate.

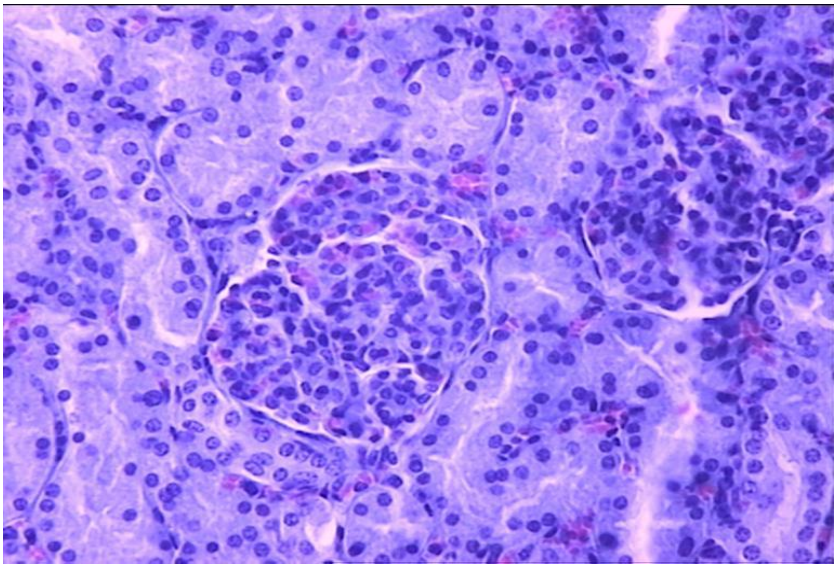

Fig. 19. Rinichi. Macrofage cu germeni în capilarele glomerulare şi interstiţiale. HEAx200.

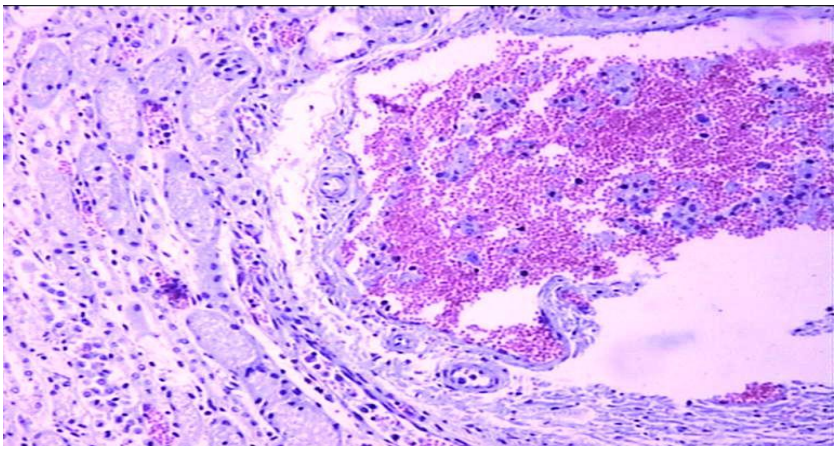

Fig. 20. Rinichi. Hiperemie, leucocitoză. HEAx100.

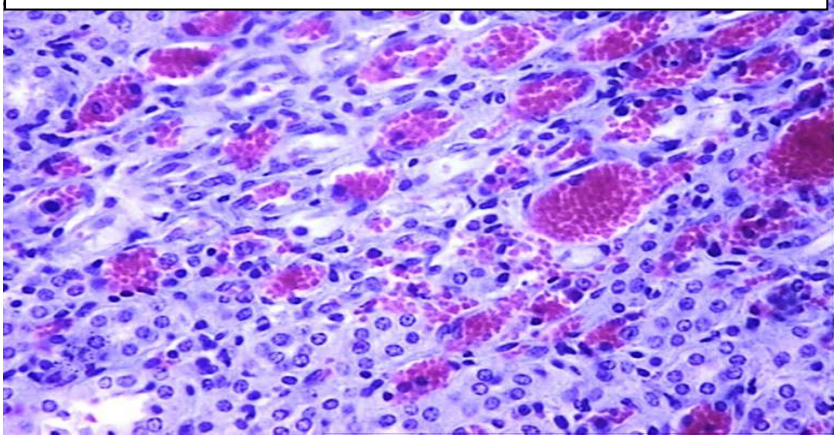

Fig. 21. Rinichi. Hiperemie, macrofage cu germeni în tubi şi în vasele medulare. HEAx200.

Pulmonii. Leziunile multifocale cu aspect congestivo-hemoragic sunt centrate pe vasele cu trombemboli septici. În jurul vaselor trombozate, ţesutul pulmonar este congestionat şi infiltrat hemoragic. Capilarele din pereţii alveolari sunt blocate de microtrombi fibrinohialini(CID) consecinţă a septicotoxiemiei, iar pereţii alveolari se îngroaşă foarte mult prin afluirea şi tasarea spaţiului interbazal cu granulocite-neutrofile şi monocito-macrofage încărcate cu bacterii(Fig. 22, 23, 24)

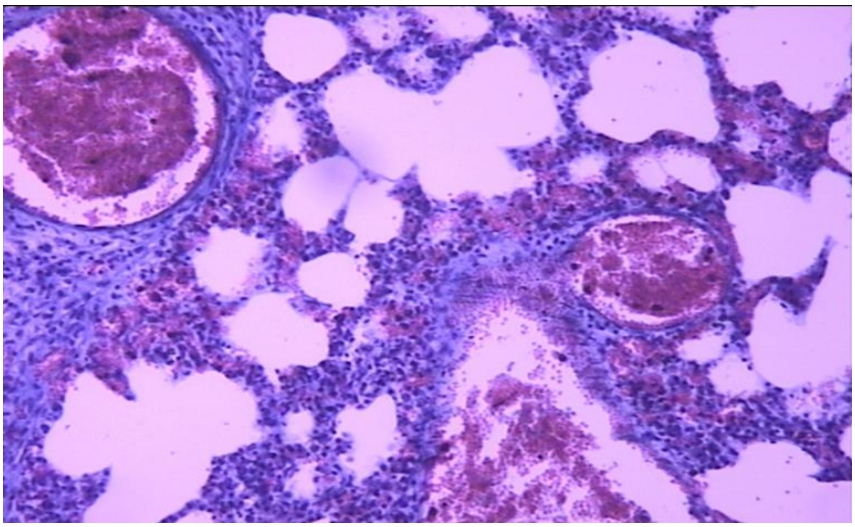

Fig. 22. Pulmon. Trombemboli septici, infiltrat leucocitar în stromă. HEAx100.

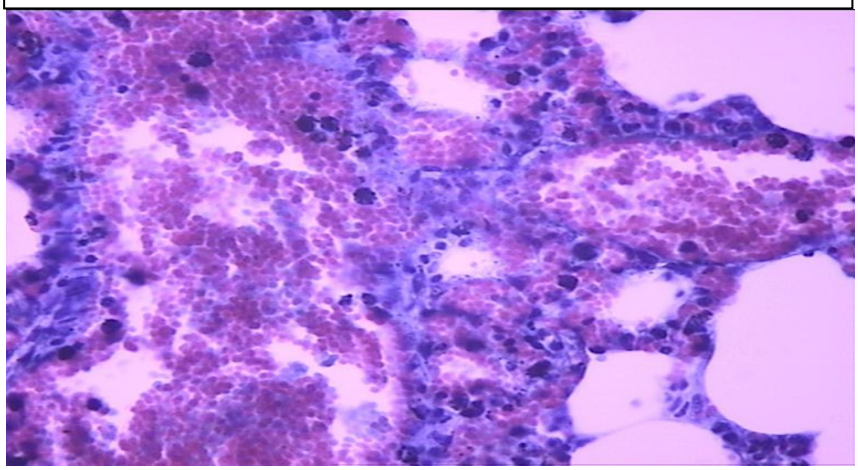

Fig. 23. Pulmon. Staza, trombembol septic, hemoragii intraalveolare, macrofage cu germeni, trombembol septic, HEA x 200.

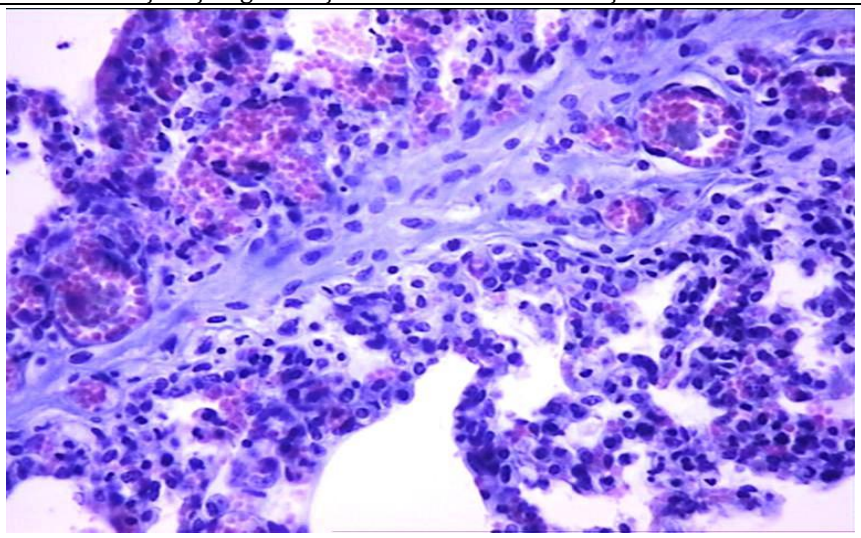

Fig.24. Pulmon. Macrofage cu germeni în capilare şi alveole. HEAx200.

CONCLUZII

1. Prin metode specifice de laborator au fost investigate 3 cazuri de rujet acut la suine, manifestat microscopic prin leziuni poliviscerale. Leziunle vasculare, predominante, au fost reprezentate de hiperemie, tromboze septice, hemoragii, CID, neutrofilie şi monocitoză, embolii capilare cu germeni liberi şi fagocitaţi şi leziuni secundare degenerative-necrotice ale celulelor parenchimatoase.

2. Tumefierea şi vacuolizarea endoteliului, degenerarea şi necroza fibrinoidă a arterelor musculare mici şi a arteriolelor, invazia pereţilor vasculari de către lecocite şi debutul fibrilogenezei, caracterizează evoluţia panarteritei nodoase.

3. În SNC, leziunile inflamatorii, lipsite de manşoane limfohistiocitare perivasculare, conţin macrofage cu germeni fagocitaţi.

BIBLIOGRAFIE

1. ALEXANDRU, N., - Morfopatologie: Investigaţia histologică în diagnostic, tipo. L.C.S.V.D., Bucureşti, 1995.
2. FONTAINE J.J. - UP. D'Histologie et Anatomie pathologique DSBP – ENVA, Anatomie patologique speciale, lesions du systeme nerveux, september 2002.
3. JUBB, K.V.F., HUXTABLE, C.R. – The nervous system. In: JUBB, K.V.F., KENNEDY, P.C., PALMER, N. – Pathology of Domestic Animals. Academic Press, New York – London, 1993.
4. Mc.GAVIN, D., ZACHARY, J.F., - Pathologic Basis of veterinary Disease. Fourth Edition. Mosby Elsevier, 2007
5. LONG, J.F. – Pathogenesis of porcine poliencephalomyelitis. In: Comparative Pathobiology of viral Diseases. Vol. I. Boca Raton, FL, CRC Press, 1985.
6. PAUL, I. – Etiomorfopatologie veterinară. Vol. I., Edit. ALL, Bucureşti, 1996.
7. PERIANU T. – Bolile infecţioase ale animalelor. Bacterioze, vol. I, Ed. Fundaţiei "Chemarea", Iaşi, 1996.

APRECIERI ASUPRA GENEZEI FOLICULILOR POLIOVOCITARI LA PISICA DOMESTICĂ

CONSIDERATIONS ON THE GENESIS OF POLIOVOCITAR FOLLICLES IN CAT

V. MICLĂUŞ, L. OANA, C. PEŞTEAN, V. RUS, C. OBER
FACULTATEA DE MEDICINĂ VETERINARĂ CLUJ-NAPOCA
vmiclaus@usamvcluj.ro

The ovaries from four cats aged 8 -12 months were processed histologically. Besides ovarian follicles with normal structure, polyovocitar follicles were highlighted. Most numerous were in primordial stage and ovocytes were placed inside of its in two aspects: in the form of nests and in the form of belts. We believe that polyovocitar follicles having nests aspect resulted in intrauterine life, from the complete breaking up of the sexual belts and attaching of some neighbouring, ovocytes to a follicle. Those in belts form were formed during the same period, by an incomplete breaking up of sexual belts so shorter or longer fragments formed by stringed ovocytes, are contained in a follicle. The two mechanisms lead to the formation of poliovocitar follicules and most being formed by incomplete breaking up of sexual belts.

Key words: polyovocitar follicles, domestic cat

Celulele germinale primordiale din cordoanele sexuale de generaţia a doua formează, prin diviziune şi diferenţiere, ovogoniile care iniţiază prima diviziune meiotică. Această diviziune nu se finalizează, ovocitele primare rămânând blocate în profază, o perioadă lungă de timp. La un moment dat, cordoanele sexuale se fragmentează şi începe formarea foliculilor ovarieni primordiali. Fiecare folicul primordial este format dintr-un ovocit primar, înconjurat de un rând de celule aplatizate, denumite celule foliculare (Raica şi col., 2004).

Formarea ovocitelor primare la pisicile domestice începe din ziua 40 de dezvoltare embrionară şi se extinde pe o perioadă lungă, care după unii autori este posibil să se încheie la 8 zile după fătare (Peters şi McNatty, 1980). Proliferarea celulelor germinale sau eventuala existenţă a unor celule germinale stem la adult, sunt aspecte care au facut obiectul unor cercetări (Jonson şi col.,2004; Bukovsky şi col.,2004). Dacă la pisică există astfel de celule stem sau dacă numărul ovocitelor necesare pentru întreaga viaţă este stabilit la naştere, nu se cunoaşte (Bristol-Gould şi Woodruff, 2006).

În mod normal, foliculii ovarieni conţin un singur ovocit, dar mai mulţi autori au atras atenţia asupra existenţei de foliculi care conţin două sau mai multe ovocite. Studiind acest fenomen la 15 specii, Telfer şi Gosden (1987) au ajuns la concluzia că cei mai mulţi există la iepure, după care urmează maimuţa, omul, pisica, câinele etc. Condiţiile în care s-au format foliculii poliovocitari a constituit şi încă mai constituie, subiect de discuţie şi chiar de controversă. Stoeckel (1899) cit. de Kennedy,(1924)susţinea că ei se formează prin diviziunea amitotică a ovocitelor primare, în timp ce Waldayer (1870), cit. de Kennedy, (1924) considera că diviziunea mitotică a ovocitelor primare ar fi dus la formarea de foliculi poliovocitari. Shehata (1974) susţine că ei ar fi rezultat din înglobarea a două sau mai multe ovocite într-un folicul, în stadiul iniţial de formare a foliculilor primordiali. El invoca drept cauză a acestui eveniment o posibilă rată de proliferare a ovocitelor primare mai rapidă decât a celor somatice, rezultând un număr insuficient de celule somatice care să înconjoare fiecare ovocit în parte. Un nivel crescut de estrogeni, de origine farmaceutică (dietilstilbestron) sau din mediul înconjurător (fitoestrogeni, pesticide cu efect estrogenic), pot influenţa foliculogeneza, cu apariţia de foliculi poliovocitari (Guillette and More, 2006). Deşi s-au formulat mai multe ipoteze referitoare la geneza foliculilor poliovocitari, problema nu este nici pe departe elucidată.

MATERIAL ŞI METODE

Materialul biologic utilizat în acest studiu a fost reprezentat de patru pisici, clinic sănătoase, în vârstă de 8-10 luni, prezentate pentru ovariectomie la disciplina de Anesteziologie şi Propedeutică Chirurgicală. Ovariectomia s-a executat sub neuroleptanalgezie (acepromazină şi ketamină) prin celiotomie pe linia albă între cicatricea ombilicală şi pubis. După identificarea ovarelor s-a procedat la ablația lor după o prealabilă ligatură cu Dexon pe pediculul ovarian. Închiderea plăgii operatorii s-a făcut prin sutură bietajată. Ovarele au fost secționate pe linie mediană şi introduse pentru fixare în soluție Stieve timp de 24 de ore. În continuare piesele au fost spălate şi deshidratate cu alcool etilic în concentrație crescândă (70°, 95°, absolut), clarificate cu alcool butilic (n-Butanol) şi incluse în parafină. Au fost practicate secțiuni seriate cu grosimea de 5 µm şi colorate cu metoda tricrom Goldner.

REZULTATE ŞI DISCUȚII

Ovarul pisicilor luate în studiu prezenta un număr mare de foliculi ovarieni, în toate stadiile de maturare, dar fără corpi galbeni. Pe lângă foliculii obişnuiți, au fost evidențiați unii care conțineau mai mult de un ovocit, adică erau foliculi poliovocitari (Fig.1). Au fost evidențiați astfel de foliculi în primele trei stadii (primordial, primar, antral), relativ numeroşi în stadiul de folicul primordial, numărul lor scăzând cu fiecare etapă de maturare foliculară, mai existând un număr mic în stadiul de folicul antral, dar nici unul în stadiul de folicul matur. Numărul cel mai mare de foliculi poliovocitari primordiali, sunt cei care conțin două ovocite. Ele au structură comparabilă cu cele din foliculii monoovocitari şi nu prezintă semne de degenerare. Cele două ovocite apar strâns alăturate şi înconjurate de celule foliculare turtite. În cazul foliculilor poliovocitari primordiali care conțin mai mult de două ovocite, există două modalități de dispunere a acestora, sub formă de cuiburi (Fig. 2) şi sub formă de cordoane(Fig. 3) Cuiburile cele mai numeroase sunt formate din trei ovocite strâns alăturate, înconjurate foarte distinct de celule foliculare turtite, dar în număr mai mic sunt şi cuiburi mai mari, unele formate din mai mult de zece ovocite. Cordoanele sunt scurte în marea majoritate a cazurilor, formate din trei ovocite înşiruite, dar strâns alăturate, dar sunt şi cordoane care conțin patru, cinci sau peste cinci ovocite). În unele zone, astfel de cordoane apar dispuse oarecum paralele între ele şi despărțite net unele de altele prin stromă conjunctivă. Dispunerea sub formă de cordoane o aminteşte pe cea din viața intrauterină unde ovocitele primare sunt cuprinse în cordoanele sexuale (Raica şi col., 2004).

Dintre teoriile de formare a foliculilor poliovocitari, cea mai plauzibilă ni se pare cea a lui Shehata (1974) care susține că ei ar fi rezultat din înglobarea a două sau mai multe ovocite într-un folicul, în stadiul inițial de formare a foliculilor primordiali. Şi în investigația efectuată de noi, existența de foliculi poliovocitari care conțin ovocite dispuse sub formă de cuiburi susțin acest punct de vedere, mai ales că în unele cazuri cuiburile sunt formate din număr mare de celule îngrămădite. Acest punct de vedere stabileşte momentul formării foliculilor poliovocitari şi una dintre posibilele modalități de formare a lor. Spunem una deoarece după părerea noastră nu este singura modalitate de formare a foliculilor poliovocitari. Investigația noastră aduce argumente pe baza cărora noi putem spune că, mai există cel puțin o modalitate de formare a acestor foliculi particulari. Argumentele la care ne referim sunt reprezentate de existența de foliculi poliovocitari primordiali în care ovocitele strâns alăturate, sunt înşiruite sub formă de cordoane de diferite lungimi. Aici este destul de greu de crezut că ovocitele respective au rezultat prin fragmentarea cordoanelor sexuale şi ulterior s-au înşiruit pentru a fi înconjurate de celule foliculare. Mai degrabă credem că fragmentarea cordoanelor sexuale nu a fost completă, rămânând porțiuni de cordoane, mai scurte sau mai lungi, în care ovocitele au rămas ataşate aşa cum erau ele în cordoanele sexuale. Celulele foliculare au înconjurat acele fragmente de cordoane cu formarea de foliculi poliovocitari alungiți, cu aspect de cordon. Mai

mult, în investigaţia efectuată de noi, numărul foliculilor poliovocitari cu aspect de cordon este mai mare decât a celor cu aspect de cuiburi. Chiar şi cele care conţin două ovocite par mai degrabă formate prin cel de-al doilea mecanism deşi este posibil să fi rezultat şi din două ovocite carte iniţial au fost separate. Noi suntem tentaţi să credem că dacă nu în exclusivitate, cel puţin în marea majoritate a cazurilor şi foliculii poliovocitari formaţi din două ovocite sunt din categoria celor în formă de cordon şi s-au format prin acelaşi mecanism. Dar argumentele cele mai convingătoare în susţinerea acestui punct de vedere, le reprezintă foliculii formaţi din mai multe ovocite înşiruite şi mai ales acele zone în care apar foliculi cu aspect de cordon în număr mai mare, dispuşi paralel şi separaţi prin stromă conjunctivă. În acele zone nu numai că există mulţi foliculi poliovocitari cu aspect de cordon, dar dispunerea paralelă şi mai ales separarea lor ne fac să credem că ei au rămas aşa din viaţa intrauterină şi sunt rezultatul nefragmentării totale a cordoanelor sexuale. Motivele acestei nefragmentări totale nu pot fi apreciate pe investigaţia morfologică făcută de noi pe ovare la care, procesele la care facem referinţă s-au derulat cu mult timp înainte.

Aspectele surprinse de noi în această investigaţie ne fac să credem că punctul de vedere susţinut de Sheata (1974) pare corect deoarece stabileşte momentul în care se formează foliculii poliovocitari şi aduce argumente plauzibile pentru a susţine o posibilă modalitate de formare a lor. Dar, noi considerăm că nu este singura modalitate de formare a acestor foliculi particulari şi suntem tentaţi să credem că, nu numai că nu este singura, dar nici măcar nu este cea mai frecventă. Cel puţin în observaţiile noastre, modalitatea cea mai frecventă de formare a foliculilor poliovocitari pare a fi fragmentarea incompletă a cordoanelor sexuale şi abia pe locul doi formarea de astfel de foliculi din ovocite alăturate, dar care au fost iniţial separate.

CONCLUZII

1. Ovarele pisicilor tinere conţin, pe lângă foliculi ovarieni cu structură obişnuită şi foliculi poliovocitari, majoritatea în stadiul de folicul primordial.
2. Dispunerea ovocitelor în foliculii primordiali este sub formă de cuiburi sau cordoane mai scurte sau mai lungi, fie izolate fie paralele între ele.
3. Considerăm că ambele categorii de foliculi poliovocitari s-au format în viaţa intrauterină, prin fragmentarea cordoanelor sexuale, completă în cazul celor în formă de cuib şi incompletă a celor în formă de cordon.
4. Numeric predomină cei în formă de cordon, motiv pentru care considerăm că, majoritatea foliculilor poliovocitari au rezultat din fragmentarea incompletă a cordoanelor sexuale.

BIBLIOGRAFIE

1. Bristol-Gould Sarah ; Woodruff Teresa K., 2006, Folliculogenesis in the domestic cat (Felis catus), Therigenology 66, 5-13;
2. Bukovsky A.; Caudle M.R.;Svetlikova M.; Upadhyaya N.B, 2004, Origin of germ cells and formation of new primary follicles in adult human ovaries, Reprod. Biol. Endocrinol. 75: 411-25;
3. Jonson J.; Canning J.;Kaneko T.; Pru J.K.:Tilly J.L.; 2004, Germline stem cells and follicular renewal in the postnatal mammalian ovary, Nature 428 : 145-50;
4. Kennedy P.W.,1924, The occurence of pollyovular Graafian follicles, J.Anatomy 58: 328-334;
5. Kingsbury B.F.,1913, The morfogenesis of the mammalian ovary, felis domestica, Am.J.Anat. 15, 345-87;
6. Peters H.; McNatty K.P.; 1980, The ovary, Berkeley and Los Angeles, CA: University of California Press;
7. Raica M.; Mederle O.; Căruntu Irina-Draga; Pîntea Alina; Chindriş Anne-Marie, 2004, Histologie teoretică şi practică, Ed. Brumar, Timişoara;
8. Shehata R. 1974, Polyovular Graafian follicles in a newborn kitten with a study of polyovuly in the cat, Acta Anat.(Basel) 98: 21-30

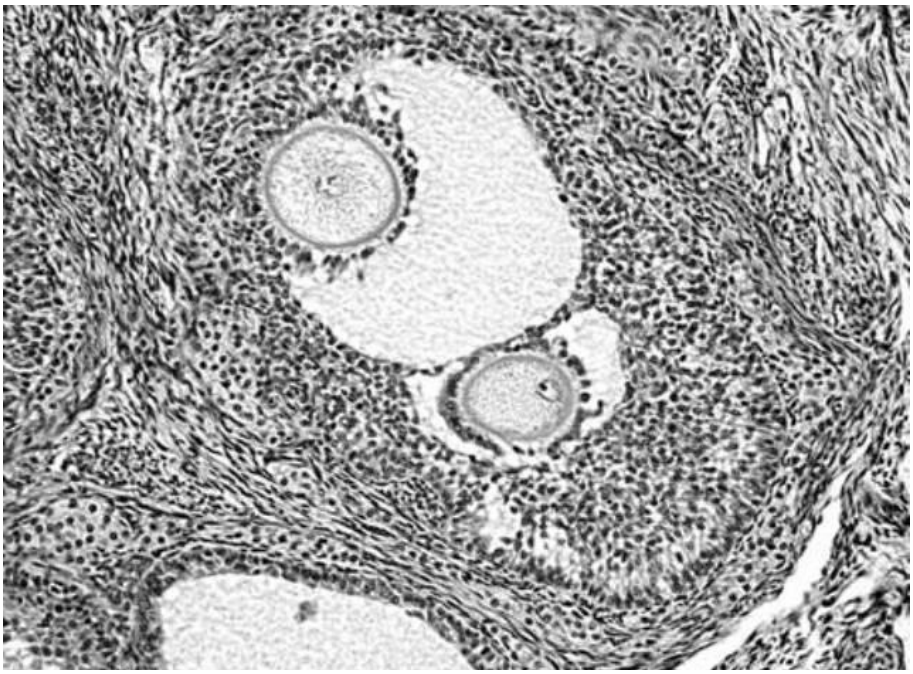

Fig. 1 Folicul poliovocitar (Col. tricrom Goldner, ob. 10X)

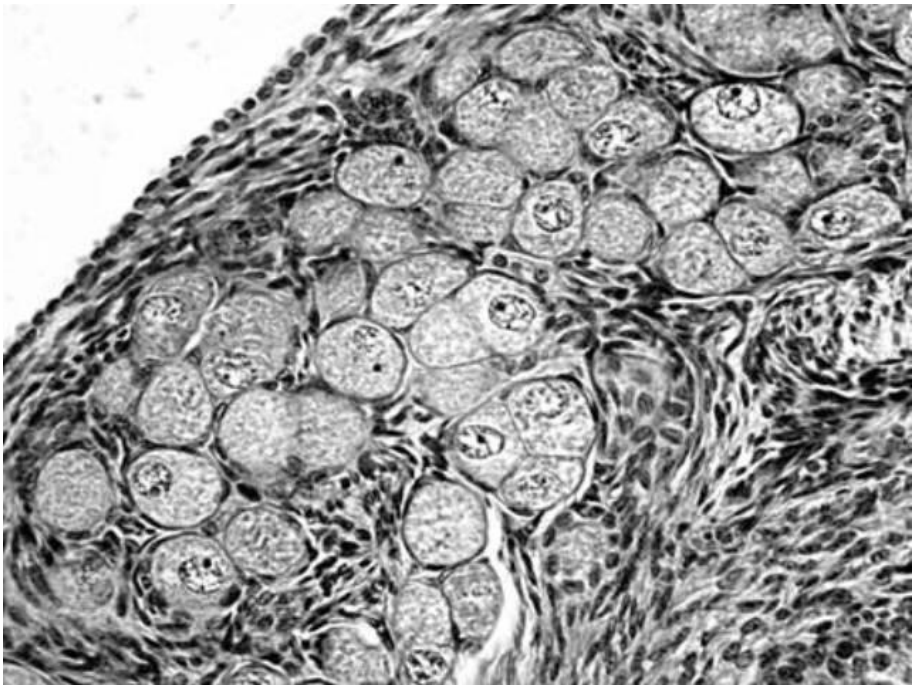

Fig. 2 Folicul primordial poliovocitar, cu dispunerea ovocitelor sub formă de cuib (Col. tricrom Goldner, ob. 40X)

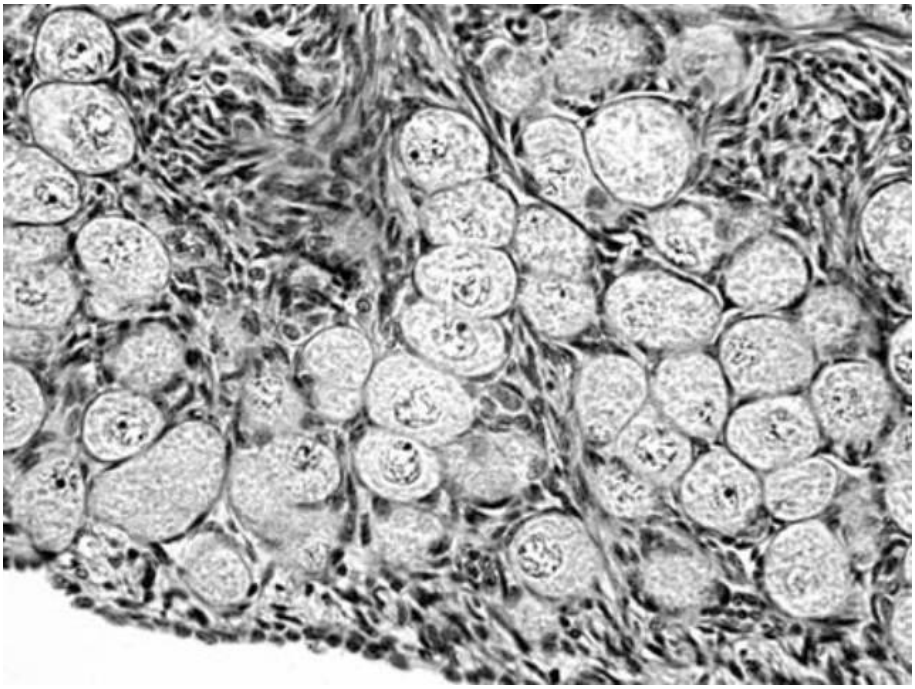

Fig. 3 Folicul primordial poliovocitar, cu dispunerea ovocitelor sub formă de cordon (Col. tricrom Goldner, ob. 40X)

RELEVANŢA MODIFICĂRILOR BIOCHIMICE SANGUINE ÎN DEPISTAREA UNOR DEZECHILIBRE VITAMINO-MINERALE CONSECUTIVE FURAJĂRII NECONTROLATE A PUILOR DE STRUŢ

THE RELEVANCE OF THE BLOOD BIOCHEMICAL MODIFICATIONS FOR DETECTION OF SOME VITAMINO-MINERAL INBALANCES CONSEQUENTIAL TO UNCONTROLLED FEED OF THE OSTRICH CHICKENS

OGNEAN L., CRISTINA CERNEA, M. CERNEA, G. GIURGIU, S. TRÎNCĂ
Universitatea de Ştiinţe Agricole şi Medicină Veterinară Cluj-Napoca
lognean@yahoo.com

The research was carried out in a microfarm initially populated by 4 adult birds and 8 chicks. It consisted of biochemical determinations of the main blood parameters and comparing them with reference values found in specialized literature. The parameters highlighted a vitamin and mineral imbalance caused by deficient and uncontrolled feeding. Testing showed deviations, of more or less importance, in the individual and mean values, compared with the reference values of the Merk Veterinary Manual (2007) and other reference sources. The blood calcium (10.18±0.551 mg/ dl) and phosphorus (2.34±0.875 mg / dl) levels showed relative low values. Magnesium (2.46±0.472 mg / dl, 1.79 - 3.21 mg / dl) sodium (187, 87 ± 62.24 mEq / l, 115-311 mEq / l) and blood lipids (84.765 ± 536 mg / dl) values were shown to be high. Potassium (2.90 ± 0.993 mEq / l) and uric acid values were showed to be between physiological limits for the species.

The wide differences of the reference values found in different sources highlights the need for further statistical studies of the various populations in order to determine the precise reference values for the species. Complex mineral imbalances (low calcium levels, high magnesium, low phosphorus levels) associated with vitamin B deficiencies seriously affected the health of the ostrich chicks causing two deaths. The recuperation of the birds and the normalization of the physiological parameters were based on the introduction of calcium and phosphorus balanced diet, a gradual increase of fibrous feed with succulent feed of 40 %, vitamin B therapy along with reducing stress levels.

Key words: ostrich,chickens, imbalanced diet, biochemical parameter

Intensivizarea excesivă a zootehniei şi industriei alimentare a determinat extinderea epizootiilor şi a unor incidente generatoare de incertitudine si îngrijorare în rândul consumatorilor (descoperirea dioxinei în furajere şi carne etc.), justificând pe deplin valorificarea unor resurse alternative de carne şi ouă. În viitorul apropiat, o astfel de alternativă o poate reprezenta struţul, prin produsele sale şi mai ales prin carnea de calitate. Stările patologice induc modificări mai mult sau mai puţin importante ale componenţilor chimici din plasmă sau ser, determinarea şi interpretarea corectă a parametrilor biochimici făcând posibilă identificarea dezechilibrelor homeostatice, în mod deosebit a disfuncţiilor metabolice. Utilizarea investigaţiile biochimice sanguine în supravegherea şi evaluarea stării de sănatate la animale este deja o componentă uzuală a examenului clinic şi de laborator, oferind cele mai specifice date în depistarea dismetaboliilor şi diagnosticul diferenţial al organopatiilor (Coles, 1986; Hochleithner, 1994).

MATERIALE ŞI METODE

A fost luată în studiu o crescătorie particulară de struţi, recent înfiinţată şi aflată în curs de populare. Efectivul iniţial al fermei a fost format din 4 animale adulte de 2,5 ani (2 masculi şi 2 femele), care a fost complectat în scurt timp cu un lot de 8 pui în vârstă de 3 săptămâni.

Struţii au fost crescuţi în padocuri largi (dotate în sistem gospodăresc), amenajate pe o păşune de deal, la marginea unei păduri, oferind condiţii bune de întreţinere. Lipsit de experienţă, personalul acestei crescătorii (anexă a unei societăţi comerciale) a scăpat de sub control echilibrarea vitamino-minerală a raţiei furajare, supravegherea sănătăţii struţilor şi acţiunea unor factori stresanţi locali (agresarea struţilor de către câinii de pază, muncitori sau chiar vizitatori, şi zgomotele produse de utilajele forestiere din zonă). În raţia furajeră au alternat sortimente de nutreţ concentrat pentru puii de găină, respectiv de curcă, cu adaos de şrot de soia şi făină de lucernă, masa verde fiind asigurată doar de păşunatul în padoc. Amestecarea componentelor furajere s-a făcut manual şi prin aproximaţie, fără măsurători cantitative precise. În cazul puilor de struţ a predominat administrarea la discreţie a concentratelor şi a apei, complectându-se continuu sarea şi recurgând inconstant la anumite preparate de săruri minerale.

La debutul manifestării primului episod clinic au fost recoltate probe de sânge, pe EDTA, care au fost utilizate pentru investigaţiile biochimice efectuate în laboratoarele Clinic şi de Fiziologie ale F.M.V. Cluj-Napoca. Corelat cu evoluţia clinică, la cei 8 pui de struţi au fost determinaţi următorii parametri biochimici: calciu (mg/dl), magneziu (mg/dl), potasiu (mEq/l), natriu (mEq/l), fosfor (mg/dl), acid uric (mg/dl), lipide totale (mg/dl). Determinările s-au bazat pe principiile şi metodele de lucru prezentate în manualul tehnic difuzat de Societatea Hospitex diagnostics (www.hospitex/diagnostic.ro). Interpretarea datelor obţinute a fost corelată cu rezultatele examenelor clinice şi hematologice, pentru analiza finală recurgând la calcule statistice, bazate pe sistemul de operare Windows 2000 şi Programul GraphPad In Stat (ANOVA).

REZULTATE ŞI DISCUŢII

Conform datelor individuale înregistrate la struţii investigaţi, valorile parametrilor hematologici prezintă variaţii largi, ceea ce ne-a determinat ca pentru analiza şi interpretarea rezultatelor obţinute să recurgem la valori de referinţă diferite (tabel 1).

Calcemia a avut valori medii de 10,18 ±0,551 mg/dl, situate sub limitele fiziologice (10,7 – 14 mg/dl) date în *Merck* (2007), tendinţa descrescătoare fiind indicată şi de limitele intervalului de încredere 95% (9,72 – 10,64 mg/dl). Variaţiile valorilor individuale (9,52 - 10,99 mg/dl) corespunde tendinţei de scădere a calcemiei la majoritatea struţilor (tabel 1), determinând în câteva cazuri creşteri ale excitabilităţii neuromusculare, însoţite de convulsii şi spasme musculare. Aceste nivele scăzute ale calciului corespund evoluţiei unei hipocalcemii, care poate fi corelată şi în cazul de faţă cu carenţa şi/sau malabsorbţia vitaminei B, situaţie frecvent întâlnită. După *Ognean şi col.* (2004) există însă, diverşi factori generatori de hipocalcemii: carenţa vitaminei D_3, pH-ul intestinal insuficient de acid, reducerea cantitativă a furajului verde, excesul de acid fitic sau sulfaţi.

Magneziemia a depăşit limitele normale (0,9 – 1,4 mg/dl) la toţi subiecţii, valorile medii fiind de 2,46 ± 0,472 mg/dl. Oscilaţiile acestui parametru au fost cuprinse între 1,79 şi 3,21mg/dl, iar limitele intervalului de încredere 95% între 2,06 – 2,85 mg/dl (tabel 1). În aceste condiţii am putea discuta despre evoluţia unei reale hipermagneziemii, ţinând cont că după *Brown şi Jones* (1996), nivelul magneziului plasmatic se corelează strâns cu aportul alimentar al acestui macroelement. Fără a mai aminti multiplele funcţii în care este implicat magneziul, consemnăm doar că hipermagneziemia produce depresiune nervoasă, atonia tubului digestiv, efecte narcotice, ionizarea şi diminuarea crescută a ionilor de calciu cu apariţia rahitismului, în special la puii de găină (*Ognean şi col.,* 2004*)*. Aceste manifestări explică totodată şi hipocalcemia asociată, indicând încă odată necesitatea menţinerii unui echilibru al raportului Ca/Mg.

Tabel 1.Evoluţia parametrilor biochimici la struţii investigaţi

Nr. crt.	**Ca^{2+} (mg/dl)**	**Mg^{2+} (mg/dl)**	**K^{+} (mEq/l)**	**Na^{+} (mEq/l)**	**P anorg. (mg/dl)**	**Ac. Uric (mg/dl)**	**Lipide tot. mg/dl**
1.	10,54	2,17	2,56	171	1,02	7,60	462,5
2.	9,63	2,66	3,23	115	2,99	9,00	538,8
3.	10,48	2,79	2,63	183	2,76	6,95	576,9
4.	9,52	2,55	3,53	118	2,68	13,70	471,6
5.	10,25	1,92	4,12	188	2,92	3,56	600,9
6.	10,50	2,59	1,53	191	3,41	9,20	486,0
7.	9,54	3,21	1,62	226	1,63	5,90	696,6
8.	10,99	1,79	4,00	311	1,38	6,95	455,0
Medie	10,18	2,46	2,90	187,87	2,34	7,85	536,03
Dev. st.	0,551	0,472	0,993	62,24	0,875	2,958	84,765
Er. st.	0,195	0,167	0,351	22,00	0,309	1,046	29,969
Minima	9,52	1,79	1,53	115	1,02	3,56	455,0
Maxima	10,99	3,21	4,12	311	3,41	13,70	696,6
L. inf. I.C. 95%	9,72	2,06	2,07	135,82	1,61	5,38	465,16
L. sup. I.C. 95%	10,64	2,85	3,73	239,93	3,08	10,33	606,91
Valori de referinţă*	10,7-14,0	-	3,0	147	4,0 – 9,9	-	-

Merk Veterinary Manual, 2007

Potasiemia a avut valoarea medie de 2,90±0,993 mEq/l, încadrabilă în valorile de referinţă (2, 7– 3,1 mEq/l), dar cu creşterea limitei superioare a intervalului de încredere 95% (3,73 mEq/l) şi cu variaţii individuale largi (1,53 - 4,12 mEq/l). Conform datelor individuale, se înregistrează o tendinţa generală spre hiperpotasemie, excepţie făcând doar un singur caz (tabel 1). Pentru a explica acestă tendinţă, menţionăm doar că metabolismul potasiului relaţionează cu cel al sodiului, fosforului, calciului şi în special al magneziului, excreţia de potasiu fiind strâns corelată cu reabsorbţia tubulară a sodiului şi a ionilor de hidrogen.

Natremia a evoluat oscilant, valorile medii (187, 87±62,24 mEq/l) şi cele individuale (115–311 mEq/l), prezentând abateri evidente de la limitele fiziologice apreciate la 147 mEq/l (*Merk Veterinary Manual,* 2007). Conform distribuţiei valorilor individuale, 2 dintre struţi au avut natremia sub limita fiziologică, iar 6 au prezentat nivele superioare celor de referinţă (tabel 1). Pe baza acestor oscilaţii nu se poate contura o tendinţă a evoluţiei natremiei. Referitor la semnificaţia generală a oscilaţiilor natriului plasmatic, amintim doar că hiponatremia apare în carenţa de sare, conducând la aşa-numita "intoxicaţie cu apă", iar hipernatremia se întâlneşte în "intoxicaţia cu sare" sau în stările comatoase (*Ghergariu şi col., 2000*).

Fosfatemia a prezentat nivele semnificativ scăzute, situate mult sub limita inferioară a principalelor valori de referinţă: 4,6-12,3 mg/dl (*Perelman,* 1999*)*; 4,0 – 9,9 mg/dl (*Merk Veterinary Manual,* 2007). În cazul efectivului investigat am înregistrat valori medii de 2,34±0,875 mg/dl ale fosforului anorganic, cu valori ale intervalul de încredere 95% între 1,16-3,08 mg/dl şi prezentând importante variaţii individuale (1,02 - 3,41 mg/dl) (tabel 1). O bună parte dintre manifestările clinice consemnate la struţii investigaţi, se poate atribui hipofosfatemiei care, aşa cum arată *Ghergariu şi col.* (2002*)*, corespunde de regulă deficitului de aport şi însoţeşte rahitismul la majoritatea speciilor. Mecanismele care stau la baza repartizării fosforului în organism şi reglării fosforemiei se corelează strâns cu nivelul calcemiei, esenţială fiind menţinerea raportul plasmatic Ca/P între 1/1-2/1 la mamifere, respectiv între 3/1-3,5/1 la păsări (*Ognean şi col.,* 2004).

Acidul uric plasmatic este un produs catabolic primar al proteinelor şi purinelor la păsări, care reprezintă totodată şi un indicator important pentru evaluarea stării de sănătate la struţi. Spre deosebire de găini, la care *Ghergariu şi col.* (2000) reuşeşte să contureze un nivel sanguin mediu al acidului uric (4,5 mg/dl) în contextul unor variaţii importante legate de vârstă (2,26±1,87 - 8,77±2,37), în cazul struţului *Fowler şi Miller* (2002) raportează limite fiziologice deosebit de largi cuprinse între

1,0 şi 15 mg/dl, care le includ şi pe cele găsite de noi (tabel 1). Creşterea nivelului acidului uric este întâlnită la păsările emaciate, cu afecţiuni renale şi excreţie tubulară redusă (*Perelman, 1999*), iar o hiperuricemie veritabilă la cele cu gută. Există însă şi linii de păsări care prezintă hiperuricemie genetică (*Ghergariu şi col., 2000*).

Lipemia totală a variat între 455 şi 696 mg/dl, valoarea medie fiind de 536±84,765 mg/dl. Din evoluţia datelor individuale reiese tendinţa de creştere a lipemiei, cu predominarea valorilor situate la limita superioară a lotului. Cu toate că în bibliografia studiată nu am găsit referinţe fiziologice pentru acest parametru la struţ, valorile semnificativ crescute faţă de media înregistrată de noi arată evoluţia hiperlipemiei la 4 dintre subiecţi (tabel 1). Dintre numeroasele stări patologice care pot fi însoţite de hiperlipemie (diabet, nefroză, insuficienţa factorilor lipotropi, intoxicaţia cu substanţe hepatotoxice, hipotiroidism, icter mecanic, glomerulonefrită cronică gută), la struţii investigaţi am semnalat evoluţia unui sindrom subicteric.

Din analiza globală a parametrilor biochimici investigaţi la struţii luaţi în studiu, rezultă că există încă serioase probleme în stabilirea valorilor de referinţă la această specie, lacune informaţionale care determină dificultăţi în interpretarea rezultatelor, putând conduce la speculaţii în evaluarea ştiinţifică (*Perelman,1999).* Pe de altă parte, aşa cum s-a întâmplat şi în cazul acestei crescătorii, factori diverşi (vârsta, sexul, sezonul, nutriţia, stresul) asociaţi cu unele greşeli tehnologice au avut efecte deosebit de importante asupra constantelor biochimice, complicând evaluarea şi interpretarea rezultatelor (*Lewandowsky şi col., 1986; Hochleithner, 1994; Fudge, 1996*). În acest context, se înscrie acţiunea unor factori stresanţi şi a unor deficite nutriţionale, determinând la struţii adulţi agitaţie şi agresivitate în cazul masculilor şi producerea de ouă lipsite de coajă în cazul femelelor, manifestări estompate după diminuarea stresului şi echilibrarea raţiei (în special a nivelului fosfocalcic). Aceste dezechilibre metabolice majore (hipocalcemie asociată cu hipermagneziemie şi hipofosforemie) au afectat serios starea de sănătate a puilor de struţi, determinând şi două cazuri de mortalitate. Prin intervenţiile noastre de echilibrare rapidă a raţiei sub aspect vitamino-mineral (vitaminoterapie cu complex B, asociată cu adaus de calciu şi fosfor în furaje) şi al raportului concentrate/fibroase (am crescut treptat proporţia fibroaselor şi suculentelor ajungând la 40% în cazul adulţilor), am reuşit să normalizăm situaţia.

În interpretările noastre, am ţinut cont de faptul că datele privind valorile de referinţă ale indicilor biochimici şi hematologici la struţ sunt încă destul de sporadice şi se bazează pe populaţii relativ reduse de animale. Pentru obţinerea unor valori de referinţă cât mai exacte, în astfel de cazuri trebuie interpretat fiecare caz clinic în parte şi/sau luat în studiu un număr mare de păsări sănătoase, din acelaşi grup şi crescute în aceleaşi condiţii (Perelman, 1999*)*.

CONCLUZII

Cercetările privind evoluţia parametrilor biochimici de bază la struţii dntr-o crescătorie în curs de populare şi cu deficienţe de furajare, au stat la baza formulării următoarelor concluzii:

Calcemia a prezentat valori medii (10,18 ±0,551 mg/dl) şi limite ale intervalului de încredere 95% (9,72 – 10,64 mg/dl) inferioare nivelelor fiziologice de referinţă găsite la struţi (10,7 – 14 mg/dl), valorile individuale fiind de asemenea scăzute (9,52 -10,99 mg/dl);

Magneziemia a depăşit limitele normale (0,9 – 1,4 mg/dl) atât în cazul valorilor medii (2,46 ± 0,472 mg/dl), cât şi al oscilaţiilor individuale (1,79 - 3,21mg/dl), respectiv al intervalului de încredere 95% (2,06 – 2,85 mg/dl), conturându-se evoluţia unei reale hipermagneziemii asociată cu hipocalcemie;

Potasiemia a evoluat în limitele valorilor de referinţă (2, 7 – 3,1), nivelele medii (2,90±0,993 mEq/l) fiind însoţite de limite superioare ale intervalul de încredere 95% (3,73 mEq/l) şi variaţii individuale largi (1,53 mEq/l - 4,12 mEq/l);

Natremia a prezentat abateri importante de la limitele fiziologice (147 mEq/l), atât ca medie (187, 87±62,24 mEq/l), cât şi ca valori individuale (115–311 mEq/l), cu nivele crescute în majoritatea cazurilor, doar 2 situându-se sub limitele fiziologice;

Fosfatemia s-a caracterizat prin nivele mai scăzute decât referinţele stabilite de diverşi autori, media (2,34±0,875 mg/dl), intervalul de încredere 95% (1,16-3,08 mg/dl) şi variaţiile individuale (1,02 - 3,41 mg/dl) situându-se mult sub valorile normale;

Nivelele acidului uric s-au încadrat în limitele fiziologice deosebit de largi la struţ (1,0 -15 mg/dl) faţă de găină (2,26±1,87 - 8,77±2,37 mg/dl);

Lipemia a prezentat tendinţă de creştere, apreciată pe baza valorilor medii (536±84,765 mg/dl) şi maxime (696,6 mg/dl) crescute, comparabil cu limitele fiziologice cunoscute la găină, în lipsa unor date de referinţă pentru struţi;

Din analiza globală a parametrilor biochimici investigaţi au reieşit şi diferenţe importante între valorile fiziologice extrem de variabile din bibliografia consultată, ceea ce arată că pentru conturarea valorilor de referinţă la struţ mai sunt necesare studii asigurate statistic şi pe cât mai multe populaţii;

Dezechilibrele minerale complexe (hipocalcemie, hipermagneziemie, hipofosforemie) asociate cu carenţe în vitamine B) au afectat serios starea de sănătate a struţilor, producând şi două mortalităţi. Reuşita recuperării s-a bazat pe echilibrarea raţiei prin adaus de calciu şi fosfor, creşterea treptată a proporţiei fibroaselor şi suculentelor până la 40% şi vitaminoterapie cu complex B, alături de diminuarea stresului.

BIBLIOGRAFIE

1. Brown, C.R. and Jones, G.E. (1996) - Some blood chemical, electrolyte and mineral values from young ostriches. Journal of South African Veterinary Association, 67: 111–114;
2. Coles, E.H. (1986) - Veterinary Clinical Pathology, 4th edn. W.B. Saunders, Philadelphia;
3. Fowler si Miller , M.E. (2002) - Ostrich Diseases. Foreign Animal Disease Report, 18 (2): 9-10;
4. Fudge, A.M. (1996) - Clinical hematology and chemistry of ratites. In: Tully, T.N. and Shane, S.M. (eds) Ratite Management, Medicine, and Surgery. Krieger Publishing, Malabar, Florida, pp. 105–114.
5. Ghergariu S, Al. Pop, L. Kádár, Marina Spînu (2000) - Manual de laborator clinic veterinar. Ed. All, Bucureşti;
6. Hochleithner, M. (1994) - Biochemistries. In: Ritchie, B.W., Harrison, G.J and Harrison, L.R. (eds) Avian Medicine: Principles and Application.Wingers Publishing, Lake Worth, Florida, pp. 223–242;
7. Levy, A., Perelman, B., Waner, T., Creveld, C. Van., Yagil, R. (1989) - Haematological Parameters of the Ostrich (Struthio-Camelus). Avian Pathology, 18 (2): 321-327;
8. Ognean L., Dojana N., Rosioru Corina (2004) - Fiziologia animalelor.Vol.I, Ed. Presa Universitară Clujană, Cluj-Napoca;
9. Ognean, L., Dojana, N., Roşioru Corina (2004). Fiziologia animalelor. Vol II, Ed. Presa Univeritară Clujeană, Cluj-Napoca;
10. Okotie-Eboh, G., Bailey, C.A., Hicks, K.D. and Kubena, L.F. (1992) - Reference serum biochemical values for emus and ostriches. American Journal of Veterinary Research 53: 1765–1768;
11. Olowookorun, M.O. and Makinde, M.O. (1998) - A comparative assessment of erythrocyte osmotic fragility, haematological and serum biochemical values in the domestic chicken and the ostrich. In: Huchzermeyer, F.W. (ed.) Ratites in a Competitive World. Proceedings of the 2nd International Ratite Congress, September 1998, Oudtshoorn, South Africa, pp. 99–101;
12. Perelman (1999) - CAB International 1999. The Ostrich: Biology, Production and Health (ed. D.C Deeming);
13. Merck Veterinary Manual (2007);
14. *** www.hospitex/diagnostic.ro

ANTIOXIDANT ACTIVITY OF SEA BUCKTHORN ALCOHOLIC EXTRACT ON LINOLEIC ACID EMULSION

CAMELIA PAPUC, VALENTIN NICORESCU, CORINA DURDUN, COSTIN PAPUC
Faculty of Veterinary Medicine Bucharest
cami_papuc@yahoo.com

The ethanolic extract of sea buckthorn (Hippophae rhamnoides) was found to contain polyphenols with antioxidant activity. The aim of this study was to assess the antioxidant properties of sea buckthorn alcoholic extract in linoleic acid model system, comparative with synthetic antioxidant BHA. The progression of oxidation processes was monitored at every 24 hours at 80°C by measuring the conjugated dienes, hydroperoxides and thiobarbituric acid reactive substances (TBARS) levels. Sea buckthorn alcoholic extract inhibited the formation of conjugated dienes, lipid hydroperoxides and thiobarbituric acid reactive substances. The protective effect of sea buckthorn alcoholic extract was superior to the one of BHA synthetic antioxidant.

Key words: sea buckthorn, polyphenols, linoleic acid, antioxidant activity.

Polyphenols consist in a wide range of biological molecules present in plants and important for normal growth development and defense against infections and injuries. The most important classes of polyphenols are flavonoids and phenolic acids. Flavonoids are present in leaves, flowers and fruits and partially provide plant colors. They generally occur as glycosylated derivates in plants, although conjugations with inorganic sulfate or organic acids as well as malonylation are also known (1). Phenolic acids are hydroxylated derivates of benzoic acid and cinnamic acid (3). Plant polyphenols are most commonly known for their antioxidant activity. The antioxidant activity of phenolics is mainly due to their redox properties, which allow them to act as reducing agents, hydrogen donators, and singlet oxygen quenchers. In addition, they have metal chelating properties (8).

Plant polyphenols are increasingly of interest in the food industry because of their capacity to retard oxidative degradation of lipids and thereby improve the quality and nutritional value of foods. The importance of antioxidant constituents of plant materials in maintenance of health and protection against coronary heart diseases and cancer is also raising interest among scientists, food manufactures, and consumers as the trend of the future is moving toward functional food with specific health effects (2).

Sea buckthorn *(Hippophae rhamnoides)* is a spiny bush widely spread in temperate zones, including Romania. Sea buckthorn fruits contain a wide range of flavonoid compounds (eg. isorhamnetin-3-O-galactorhamnoside, isorhamnetin-3-O-glucoside, isorhamnetin-3-O-glucorhamnoside, isorhamnetin-5-O-glucoarabinoside, isorhamnetin-7-O-rhamnoside, myricetin, quercitin-3-O-rutin, quercitin, quercitin-3-O-glucoside, quercitin-7-O-rhamnoside, kaempferol, etc.) and phenolic acids (12, 13).

Several studies demonstrated the capacity of sea buckthorn polyphenols to annihilate reactive oxygen species and to inhibit different lipid peroxidation processes in rat brain homogenates, as well as to reduce thermal oxidation processes of vegetal oils (4, 5, 6, 7).

The aim of this study was to assess the antioxidant properties of sea buckthorn alcoholic extract in linoleic acid model system, comparative with synthetic antioxidant BHA.

MATERIALS AND METHODS

Obtaining vegetal extracts. In order to obtain vegetal extracts, dried sea buckthorn fruits were grounded and then subdued to a solid-liquid extraction with ethanol in a solvent extractor (VELP Scientifica).

Preparation of linoleic acid emulsion – sea buckthorn alcoholic extract mixture**.** Linoleic acid emulsion was prepared according to the procedure described by Yen et al., 2003 (11). Briefly, 0.285 g linoleic acid were mixed with 0.289 g Tween 20 and 50 ml phosphate buffer 0.067M, pH 7.2 and then the mixture was homogenized 5 min. 100 µl sea buckthorn alcoholic extract was added to the mixture. In parallel, butylated hydroxyanisole (BHA) 0.1g/l was used too as antioxidant for linoleic acid emulsion. Linoleic acid emulsion without antioxidants was used as control. The mixtures and the control samples were incubated at 80°C for 7 days. The progression of oxidation processes was monitored at every 24 hours by measuring the conjugated dienes (CD), hydroperoxides (HP) and thiobarbituric acid reactive substances (TBARS) levels.

Inhibition of conjugated dienes formation. 20 µl linoleic acid emulsion – sea buckthorn alcoholic extract mixture were mixed with 2 ml isooctane and absorbance was measured at 232 nm wave-length using a Jasco spectrophotometer. Inhibition of conjugated dienes formation was calculated using the following formula:

% CD Inhibition =[($A_{control}$-A_{sample})x100]/$A_{control}$

Inhibition of hydroperoxides formation. Hydroperoxides were determined using the method described by Romero et al., 2008 (10). Briefly, 0.02 g linoleic acid emulsion– sea buckthorn alcoholic extract mixture was dissolved in 9.8 ml methanol:chloroform mixture (70:30, v/v) and then 0.1 ml of 300g/l ammonium thiocyanate was added and mixed. After 5 min., 0.1 ml ferrous chloride prepared in 3.5% HCl was added to the previous mixture and the absorbance was measured at 501 nm. Inhibition of hydroperoxide formation was calculated using the following formula:

% HP Inhibition =[($A_{control}$-A_{sample})x100]/$A_{control}$

Inhibition of thiobarbituric acid reactive substances (TBARS) formation. 100 µl linoleic acid emulsion – sea buckthorn alcoholic extract mixture were mixed with 2 ml 20 mM thiobarbituric acid prepared in 15% trichloroacetic acid (TCA) solution. The mixture was heated at 90°C for 15 min. and cooled at room temperature. After addition of 2 ml chloroform, the mixture was strongly agitated and then centrifuged at 1000 rpm for 15 min. The absorbance of organic layer was estimated at 532 nm. Inhibition of TBARS formation was calculated using the following formula:

% TBARS Inhibition =[($A_{control}$-A_{sample})x100]/$A_{control}$

RESULTS AND DISCUSSIONS

Inhibition of conjugated dienes formation

The formation of conjugated dienes of linoleic acid occurs when free radicals attack the hydrogens of methylene groups separating double bonds and leading to rearrangement of the bonds. Conjugated dienes are the first peroxidation products. The inhibitory effect of the sea buckthorn extract and BHA synthetic antioxidant upon conjugated dienes formation process is presented in fig. 1. The obtained results demonstrate that sea buckthorn alcoholic extract inhibit the formation of conjugated dienes during incubation at 80°C for 168 hours in a manner similar to BHA synthetic antioxidant. The inhibitory action of sea buckthorn alcoholic extract upon conjugated dienes formation was more accentuated in the first 22 hours of exposure to 80°C, after that being recorded a slight decrease of this effect.

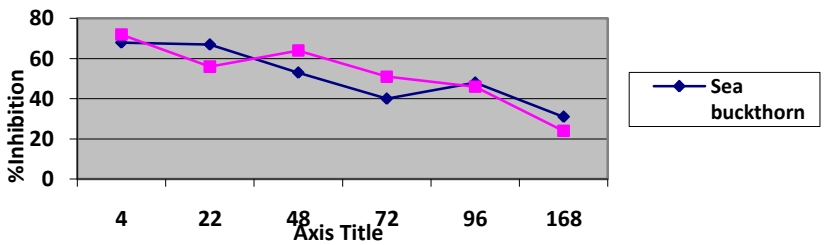

Fig. 1. Inhibitory effect of sea buckthorn alcoholic extract on conjugated dienes formation in linoleic acid model

Inhibition of hydroperoxides formation

Hydroperoxides are the primary and main products of lipid peroxidation because they can also be a source of active free radicals due to their thermolysis or catalytic destructions (9); peroxyl radicals generated this way are the main chain-carrying during the oxidative process (10). From Fig. 2 it can be observed that sea buckthorn alcoholic extract presented an inhibitory effect upon hydroperoxides formation process higher than the one of BHA. For both sea buckthorn alcoholic extract and BHA, the maximum inhibitory effect was recorded after 22 hours of incubation at 80°C. After this interval, for the two tested antioxidants it was recorded an intense decrease of the protective effect against lipid peroxidation process.

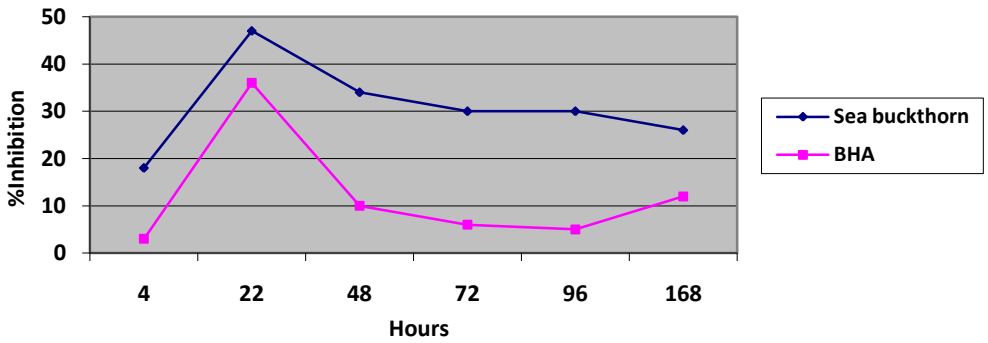

Fig. 2. Inhibitory effect of sea buckthorn alcoholic extract on hydroperoxides formation in linoleic acid model

Inhibition of thiobarbituric acid reactive substances (TBARS) formation

Linoleic acid peroxides generate a great number of carbonyl compounds upon decomposition. These compounds are secondary products of lipid peroxidation and in reaction with 2-thiobarbituric acid are widely used as a measure of rancidity development.

The inhibitory effect of sea buckthorn alcoholic extract upon linoleic acid emulsion, comparative to BHA, is presented in Fig. 3. Sea buckthorn alcoholic extract protected linoleic acid against peroxidation process in a manner superior to BHA synthetic antioxidant. The most pronounced inhibitory effect was recorded after 22 hours of incubation at 80°C, after that interval being observed an accentuated decrease. After 168 hours of incubation, the inhibitory effect upon linoleic acid peroxidation process slightly increased for both sea buckthorn alcoholic extract and BHA.

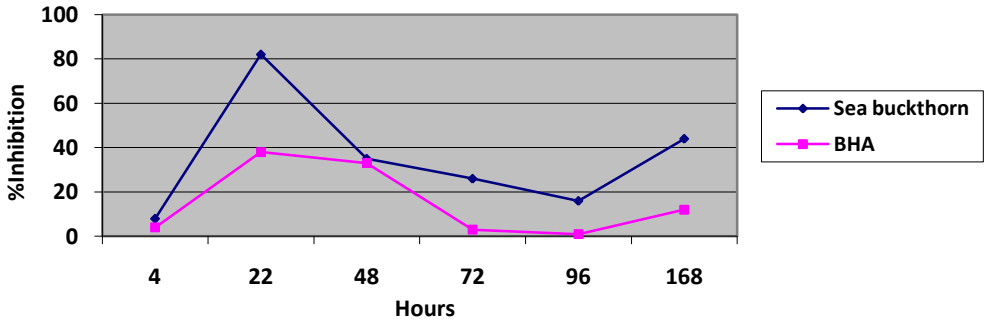

Fig. 3. Inhibitory effect of sea buckthorn alcoholic extract on thiobarbituric acid reactive substances (TBARS) formation in linoleic acid model

CONCLUSIONS

1. Sea buckthorn alcoholic extract is able to protect linoleic acid against lipid peroxidation process.
2. Sea buckthorn alcoholic extract inhibited the formation of conjugated dienes, lipid hydroperoxides and thiobarbituric acid reactive substances (TBARS).
3. The protective effect of sea buckthorn alcoholic extract was superior to the one of BHA synthetic antioxidant.

ACKNOWLEDGEMENTS

The researches presented in this paper were financially supported by ID_256 C.N.C.S.I.S. research grant, contract no. 285/2007.

REFERENCES

1. Heldt H.W. - *Plant Biochemistry and Molecular Biology*. Oxford University Press, Oxford, 1997.
2. Lőliger J. - The use of antioxidants in food. In: *Free Radicals and Food Additives;* Aruoma O. I., Haliwell B., Eds; Taylor and Francis, London, p. 129, 1991.
3. Macheix J.J., Fleuriet Annie, Billot A., - *Fruit Phenolics*. CRC Press: Boca Raton, FL, 1990.
4. Papuc Camelia, Diaconescu Cristiana, Nicorescu V., Crivineanu Carmen - Antioxidant properties of aromatic plant alcoholic extracts. *Roumanian Biotechological Letters*, vol. 12, nr. 6, pp. 3533-3537, 2007.
5. Papuc Camelia, Diaconescu Cristiana, Nicorescu V., Crivineanu Carmen - Antioxidant activity of polyphenols from Sea buckthorn fruits (*Hippophae rhamnoides*). *Revista de Chimie Bucureşti*, vol. 59, nr. 4, pp. 392-394, 2008.
6. Papuc Camelia, Diaconescu Cristiana, Nicorescu V. - Antioxidant activity of sea buckthorn (*Hippophae rhamnoides)* extracts compared with common food additives. *Roumanian Biotechological Letters*, vol. 13, nr. 6, pp. 4049-4053, 2008.
7. Papuc Camelia, Nicorescu V., Crivineanu Delia Carmen, Goran G. - Phytochemical constituents and free radicals scavenging activity of extracts from sea buckthorn fruits *(Hippophae rhamnoides)*. *Acta Horticulturae*, nr. 806, vol. 1, pp. 187-192, 2009.
8. Rice-Evans C.A., Miller N.J., Bolwell P.G., Bramley P.M., Pridham J.B. - The relative antioxidant activities of plant derived polyphenolic flavonoids. *Free Radical Res.*, 22, pp. 375-383, 1995.
9. Roginsky V., Lissi E. - Review of methods to determine chain–breaking antioxidant activity in food. *Food Chem.* 92, pp. 235-254, 2005.
10. Romero A.M., Doval M.M., Romero M.C., Sturla M.A., Judisl M.A. - Antioxidant properties of soya sprout hydrophilic extract. Application to cooked chicken patties, *EJEAFChem., 7(8),* pp. 3196-3206*,* 2008.
11. Yen G., Chang Y., Su S. - Antioxidant activity and active compounds of rice koji fermented with *Aspergillus candidus*. *Food Chemistry,* 83, pp. 49-54, 2003.
12. Zeb A., Chemical and nutritional constituents of sea buckthorn juice. *Pak. J. Nutr.*, 3, pp. 99-106, 2004.
13. Zhao Y., Fuheng W. - Sea buckthorn flavonoids and their medical value. *Hippophae*, 10, pp. 39-41, 1997.

ASPECTE MORFOLOGICE IN BOALA MELANOTICA LA CAINE

MORPHOLOGICAL ASPECTS IN MELANOTIC DISEASE OF DOGS

SORIN PASCA
Facultatea de Medicina Veterinara Iasi
passorin@yahoo.com

The melanoma, also called melanotic disease, has a high incidence in dogs, situated immediately after the mastocytoma and the lymphosarcoma. It mainly affects breeds with intensely pigmented oral mucosa and hair, the most susceptible breeds being the Terriers, Cockers and German Sheperds.

The oncogen risk is higher in males than in females. Oral melanoma is the most frequent oral tumour in dogs, developing mainly on the mucosa of the gums, on the labial and palatine mucosa and, rarely, on the tongue.

The evolution is generally malignant, with a rapid growth, early sanguine or lymphatic dissemination and deadly end.

Key words: dogs, kidney, melanotic disease

Melanomul sau boala melanotică are o frecvenţă mare la câine, înscriindu-se după mastocitom şi limfosarcom. Afectează cu precădere rasele cu mucoasă bucală şi părul intens pigmentate, rasele cele mai predispuse fiind Terrier, Cocker, ciobănesc şi Airdale. Riscul oncogen este mai mare pentru masculi decât pentru femele.

Cele mai obişnuite localizări primare sunt cutanate (mai ales la extremităţile distale ale membrelor şi pe scrot), bucale şi intraoculare.

Melanomul bucal este cea mai frecventă tumoră orală la câine, având ca zone predilecte mucoasa gingivală, labială şi palatină şi foarte rar limba. Are o evoluţie în general malignă, cu creştere rapidă, diseminare precoce pe cale sanguină sau limfatică şi sfârşit letal**.**

Primele metastaze apar în limfonodurile submandibulare şi regionale, metastaze pe calea sanguină, macro- sau micronodulare se pot decela în orice ţesut sau organ, cele mai frecvente tumori secundare fiind descoperite în pulmoni.

Tumorile bucale pot atinge dimensiuni mari şi frecvent conţin teritorii de necroză care prin vidare generează ulcere.

Microscopic, celulele neoplazice sunt strâns grupate în jurul vaselor sanguine şi al nervilor.

Nodulii mai mari pot fi divizaţi în lobuli sau cuiburi de celule printre traveele conjunctive care conţin fibroblaste, fibre de colagen şi histiocite. Celulele neoplazice au forme diferite (rotunjite, fusiforme, sinciţiale, epitelioide), în formele cele mai agresive având caractere anaplazice.

Mitozele, în general, sunt mai puţin numeroase, dar frecvent atipice. Încărcătura cu granule de melanină este variabilă. Prezenţa celulelor melanice în vasele sanguine şi limfatice are semnificaţia unei malignităţi înalte.

Chiar dacă tumorile primare sunt intens pigmentate, tumorile secundare au o încărcătura de melanină foarte diferită care a necesitat clasificarea tumorilor în subtipuri, de la amelanotice până la

hipermelanotice. Relaţia dintre gradul de malignitate şi încărcătura celulelor cu melanină nu este complet elucidată.

MATERIAL ŞI METODĂ

Materialul de studiu a fost reprezentat de un mascul Cocker cu vârsta de 9 ani.

Organele recoltate în urma necropsiilor efectuate au fost fotografiate şi fişate, după care, în vederea examinării histologice au fost selectate şi prelevate câte 3-6 fragmente de rinichi de la

fiecare caz dar şi alte organe aflate în strânsă relaţie anatomo-fiziologică (cord, ficat, pulmon, intestin, splină, etc.).

În acest scop fragmentele recoltate au fost fixate în formaldehidă, soluţie apoasă 10%, incluse în parafină şi secţionate la 5 µm şi colorate prin metodele Hematoxilină-Eozină - Albastru de metil (col. tricromică Masson, HEA).

REZULTATE ŞI DISCUŢII

În cazuistica noastră melanomul a fost diagnosticat la un mascul Cocker cu vârsta de 9 ani.

La **examenul necropsic**, tumora primară a fost descoperită în cavitatea bucală, la nivelul palatului moale **(Fig. 1.).**

***Fig. 1**. Melanom stafilin*

La examenul rinichilor s-au observat formaţiuni tumorale dezvoltate în corticală având aspectul unor noduli negricioşi proeminenţi faţă de suprafaţa organului ***(Fig. 2, 3.).***

***Fig. 2** Melanoame corticale.*
Cortical melanoma.

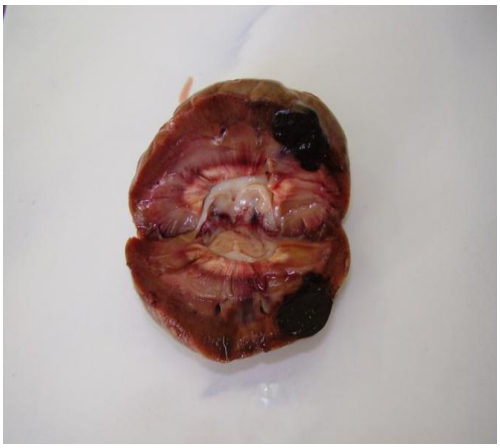

***Fig. 3** Melanoame corticale*
(secţiune sagitală).

Histologic, masa centrală a unui nodul tumoral este axată pe un vas de sânge (arteriolă) ale cărui medie și adventiție sunt infiltrate variabil cu celule pigmentare. Nodulul este constituit din celule pleomorfe dense, unele având forme alungite, fusiforme, altele rotunjite sau poligonale; citoplasma este puțină, eventual excentrică. Nucleii sunt mari, neregulați, veziculoși, cu cromatina pulverulentă și cu un nucleol proeminent. Încărcarea cu melanină este mare, mitozele sunt relativ puține. La periferia nodulilor melanotici, se găsește o lizieră cu aspect de capsulă formată prin condensarea nefronilor și a țesutului conjunctiv interstițial, inegală ca grosime, depășită de câteva melanocite neoplazice local infiltrate **(Fig. 4).**

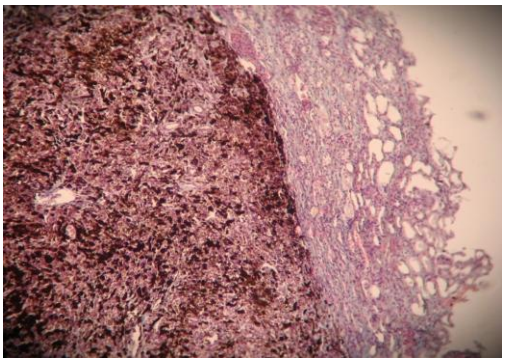

Fig.4 Rinichi. Metastază melanotică.
Col. HEA, x60

În afara nodulilor metastatici se constată diferite leziuni ale componentelor renale. Glomerulii sunt măriți și hiperemiați **(Fig. 5)**, cu zone de aderență vasculo-capsulare și emboli neopazici în capilare. Tubii contorți proximali manifestă degenerare granulară și conțin megalocite**(Fig. 6)**.

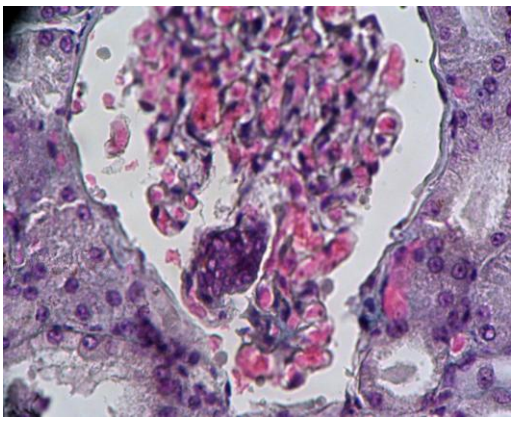

Fig.5 *Rinichi. Embol tumoral în capilarele glomerulare.*
Col. HEA, 400

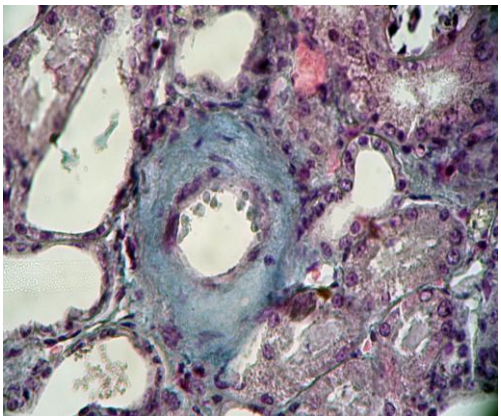

Fig. 6 *Medionecroza, nefroză granulară, megalocite.*
Col. HEA, x400

În zona medulară se remarcă dezvoltarea țesutului conjunctiv intertubular, în zone dense și laxe cu atrofia de compresiune a tubilor colectori și infiltrate mici limfomacrofagice interstiționale. În tubii medulari se decelează celule izolate și agregate **(Fig. 7)** în lumene și infiltrații subepiteliale cu

celule neoplazice pigmenatate a căror proliferare se soldează cu constituirea de micrometastaze melanice medulare **(Fig. 8, Fig. 9).**

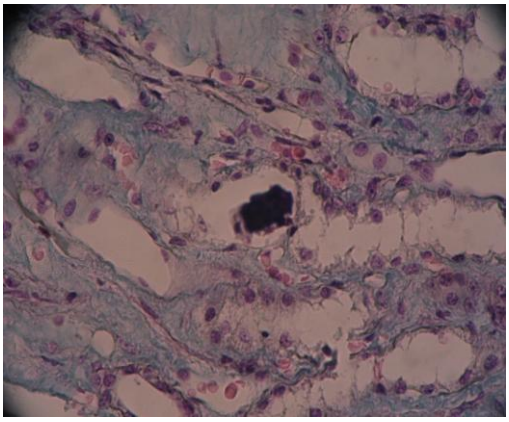

Fig. 7 *Colonie de melanocite tumorale în lumenul tubilor medulari.*
Col. HEA, x400

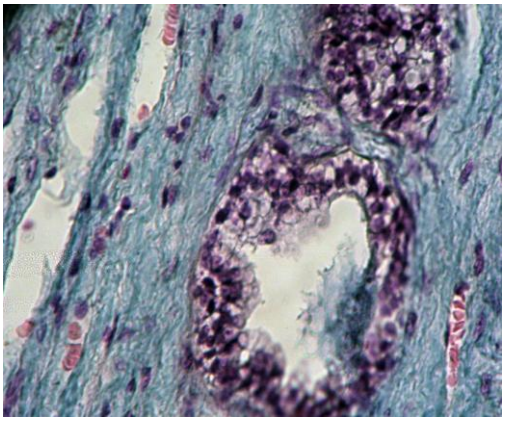

Fig. 8 *Infiltrarea şi hiperplazia melanocitelor neoplazice în tubii medulari.Col. HEA, x 400*

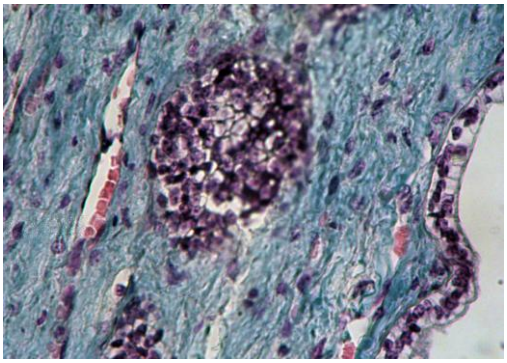

Fig. 9 *Rinichi. Formarea unui nodul metastatic în medulară.*
Col. HEA, x400

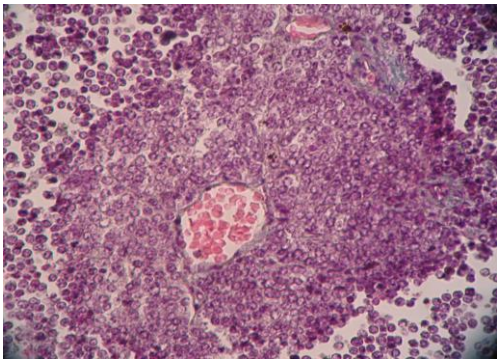

Fig. 10 *Splină. Metastază tumorală hipomelanotică; mitoze (săgeţi).*
Col. HEA, x400

Metastazele hepatice, nodulare, sunt relativ bine delimitate, compacte încărcate neuniform cu melanină. Capsula hepatică supraiacentă este îngroşată printr-o inflamaţie fibrino-leucocitară de asociaţie. Metastazele splenice, de ordin microscopic, sunt agregate de celule periarteriolare şi perivenulare, celulele fiind în majoritate rotunjite, cu raport N/c mare şi nucleoli proeminenţi **(Fig.** 10**)**.

În afară de focarele mari amelanotice se găsesc numeroase teci periarteriolare şi perivenulare în care se identifică celule pigmentare, un număr variabil de macrofage şi infiltraţii trabeculare sau difuze în pulpa roşie şi în zona subcapsulară. Sunt prezente deasemenea melanocite pigmentate în limfatice şi sinusuri. În afara congestiei, în organ se găsesc numeroase artere şi arteriole cu necroză fibrinoid-hialină a pereţilor şi cu obliterarea lumenului.

CONCLUZII

1. Tumora primară a fost observată în cavitatea bucală, la nivelul palatului moale.

2. Prezența celulelor melanice în vasele sanguine și limfatice are semnificația unei malignități înalte.

3. Metastazele tumorale au fost identificate la nivelul rinichilor, ficatului si splinei prin noduli tumorali sau agregate de celule tumorale.

BIBLIOGRAFIE

1. Baba A. I., 2002 – Oncologie comparată. Ed. Academiei Române, Bucureşti;
2. Gowing N.F.C., 1980 – Tumour Histopathology. Wolfe medical Publications Ltd., Holland;
3. Murphy W.M., Beckwith J.B., Farrow G.M., 1994 - Atlas of Tumor Pathology, Tumors of the kidney, bladder, and related urinary structures. Armed Forces Institute of Pathology, Washington, D.C., pp. 1-180;
4. Wilkinson E.J., Teixera M.R., 2002 – Melanocytic tumours. Harvard medical School;

MODIFICĂRILE CONSTANTELOR ERITROCITARE LA PUII DE GĂINĂ INTOXICAŢI CU OCRATOXINA A (OTA)

THE ERYTHROCITARY PARAMETERS CHANGES AT BROILERS INTOXICATED WITH OCHRATOXIN A

GETA PAVEL, CRISTINA BORCILĂ, CARMEN SOLCAN, CORINA DRAGU
Facultatea de Medicină Veterinară Iaşi

Our results regarding the action of ochratoxin A at broilers submited to progressive intoxication with 1 ppm(group E1), 7 ppm(group E2) and 20 ppm (group E 3) ochratoxin A (OTA), administrated weekly in unique dose, untill the age of 4 weeks, showed a double effect: firstly, the increase of the erythrocytes, haemoglobin(Hb) and packed cell volume (PCV) (with the compensatory decrease of MCV) at the first administration, the diferences being semnificative (p< 0.001) towards the values of the withness (0 OTA) at group E1; secondly the installation of a progressive macrocytic anemia (decrease of the erythrocytes number, haemoglobin(Hb) and packed cell volume (PCV) and increase of medium cell volume (MCV) at all experimental groups, starting with the second administration. So, we suppose a stimulatory effect of the erythropoesis or a strong medular reactivity upon the erythrocytary line at the impact with the mycotoxin, as well as an obvious mielotoxical effect due to its repeated administration.

Key words: Erythrocyte parameters, Ochratoxin A (OTA), Broiler, Hormesis

Ocratoxina A (OTA) este un pentapeptid produs de mai multe specii de *Aspergillus* şi *Penicillium*. Ocratoxina A este cunoscută ca având efect hepato- şi nefrotoxic, dar s-a dovedit a avea şi efect imunosupresiv, carcinogen şi teratogen. Unele date din literatura de specialitate au scos în evidenţă şi un efect mielotoxic al ocratoxinei, dar mai redus decât al altor micotoxine, cum ar fi, de exemplu, tricotecenele (4, 5).

Studiile noastre experimentale s-au efectuat la pui începând cu vârsta de 1 săptămână, la care s-au administrat doze variabile, crescânde, de ocratoxină A, până la vârsta de 4 săptămâni. Scopul prezentului studiu a fost evidenţierea reflectării efectului mielosupresor al ocratoxinei A în alterarea profilului hematologic al puilor investigaţi.

MATERIAL ŞI METODĂ

Materialul de studiu a fost reprezentat de 4 loturi de pui de găină (câte 15 pui pentru fiecare lot), în vârstă de 7 zile: lotul M (fără administrare toxină); lotul E1 (la care s-a administrat 1ppm OTA); lotul E2 (la care s-au administrat 7 ppm OTA); lotul E3 (la care s-au administrat 20 ppm OTA). OTA s-a administrat la fiecare lot experimental în doză unică săptămânală, 3 administrări succesive.

Probele de sânge s-au recoltat pe EDTA, din vena axilară, la interval de 1 saptămână după fiecare administrare. Deoarece puii s-au sacrificat după recoltarea probelor de sânge (în vederea investigaţiilor histopatologice, ce fac obiectul altui studiu), dinamica modificărilor hematologice s-a urmărit pe indivizi diferiţi din acelaşi lot. In vederea explorării seriei eritrocitare s-au determinat următorii parametri: E, Hb, Ht, VEM, HEM, CHEM; de asemenea, s-a efectuat examenul calitativ al frotiului sanguin.

Metodele de lucru utilizate au fost: hemocitometria în cameră Bürker-Türk; hemoglobinometria prin metoda colorimetrică Sahli; microhematocritul – TH 11; executarea şi colorarea frotiului sanguin prin metoda de colorare May-Grünwald-Giemsa (MGG). Calculul statistic s-a bazat pe testul ANOVA.

REZULTATE ŞI DISCUŢII

Rezultatele privind valorile medii ale parametrilor studiaţi sunt evidenţiate în tabelele 1, 2 şi 3.

Tabel 1
Valori medii ale constantelor eritrocitare la pui în vârstă de 2 săptămâni supuşi intoxicaţiei cu ocratoxină A (prima administrare)

Lot investigat	n	Hb (g/dl)	Ht (%)	E (mil/mm³)	VEM (µ³)	HEM (pg)	CHEM (g/dl)
Ma	5	7,13 ± 0,416	23,83 ± 0,764	1,97 ± 0,110	120,92 ± 4,798	36,19 ± 2,385	29,91 ± 0,979
E1a	5	8,56 ± 0,321*	27,5 ± 0,500**	3,82 ± 1,081 ***	76,12 ± 22,74***	23,57 ± 6,250***	31,15 ± 1,392
E2a	5	8,35 ± 0,212*	27,5 ± 0,707**	2,44 ± 0,120	112,53 ± 2,638	34,16 ± 0,813	30,36 ± 0,014
E3a	5	8,43 ± 0,153*	26,50 ± 0,500**	2,29 ± 0,114	115,83 ± 3,71	36,86 ± 1,152	31,82 ± 0,118
Lucas şi Jamroz, 1961		6,8	-	1,6	-	-	-
Pârvu, 1992		7,3 ± 1,3	26 ± 4	2,35 ± 0,25	112 ± 12	-	28,3
Ana Chelaru, 2000		M: 5,62; F: 4,02	M:27,8 F: 27,8	M: 1,25; F: 1,18	-	-	-

M– lot martor; E1 - OTA 1 ppm; E2 – OTA 7 ppm; E3 – OTA 20 ppm; a – seria I, prima administrare de OTA; * p ≤ 0,05 diferenţe semnificative statistic faţă de lotul martor; ** p≤0,01 diferenţe distinct semnificative statistic faţă de lotul martor; *** p≤0,001 diferenţe foarte semnificative statistic faţă de lotul martor.

Analizând datele din tabelul 1, am constatat o creştere a Hb, Ht şi E la toate loturile experimentale, după prima administrare de OTA. Valorile medii cele mai ridicate pentru numărul de eritrocite s-au remarcat la lotul E1a, la care s-a administrat 1 ppm OTA, inregistrându-se diferenţe foarte semnificative statistic faţă de lotul martor (p≤ 0,001). VEM şi HEM au înregistrat reduceri foarte semnificative la lotul E1a, modificări compensatorii, corelate negativ cu numărul mai crescut de eritrocite. Imaginile microscopice evidenţiază prezenţa în număr mare a eritrocitelor policromatofile în sângele circulant prelevat de la puii de găină din lotul E1a (fig.1).

Studiile anterioare care au evidenţiat creşterea Hb, Ht sau a numărului de eritrocite sub acţiunea micotoxinelor, inclusiv a ocratoxinei A, sau a altor substanţe toxice, sunt puţine. Astfel, Yadav şi colab., 2003, citaţi de Krishanamoorthy şi colab., 2006, au constatat o creştere a Hb şi numărului total de eritrocite la pui broiler hrăniţi de la vârsta de 2 la 8 săptămâni cu 35, 70 şi 140 ppm clorpirifos, un pesticid organofosforic. Szczech şi colab., 1973, citaţi de Huff şi colab, 1979, au constatat o creştere a Hb şi Ht în timpul ocratoxicozei acute la câine şi porc, pe care o atribuie hemoconcentraţiei, datorate diareei, simptom clinic ce nu a fost observat în experimentele noastre la pui. Creşterea numărului de eritrocite şi a hemoglobinei indusă de micotoxine produse de genul *Fusarium* este considerată de către T.K. Smith şi colab., 2007, rezultatul efectului hipotensiv al acidului fusaric, cu diminuarea fluxului sanguin pulmonar şi creşterea necesarului de oxigen pentru ţesuturi (5, 6).

Rezultatele noastre au evidenţiat mai degrabă un efect stimulator asupra eritropoezei medulare sau extramedulare, induse de creşterea producţiei de eritropoetină la acţiunea electivă a dozelor mici de ocratoxină asupra rinichiului şi ficatului.

Tabel 2

Valori medii ale constantelor eritrocitare la pui în varstă de 3 săptămâni supuşi intoxicaţiei cu ocratoxină A (a doua administrare)

Lot investigat	n	Hb (g/dl)	Ht (%)	E (mil/mm³)	VEM (µ³)	HEM (pg)	CHEM (g/dl)
Mb	5	10,00 ± 0,200	29,50 ± 0,500	2,92 ± 0,196	101,43 ± 6,773	34,35 ± 1,698	33,90 ± 0,636
E1b	5	8,40 ± 0,346**	30,50 ± 2,179	2,27 ± 0,27	136,21 ± 23,927	37,47 ± 5,900	27,58 ± 0,884**
E2b	5	8,50 ± 0,566**	30,10 ± 0,141	2,70 ± 0,049	110,92 ± 2,029	31,40 ± 1,520	28,33 ± 1,881*
E3b	5	8,73 ± 0,462**	30,66 ± 2,517	2,06 ± 0,526*	153,42 ± 26,872*	43,94 ± 9,151*	28,52 ± 1,095*
Lucas şi Jamroz, 1961		7,7	-	2,1	-	-	-
Ana Chelaru, 2000		M: 6,44; F: 6,38	M: 27,6 F: 28	M: 1,43; F: 1,43	-	-	-

M– lot martor; E1 - OTA 1 ppm; E2 – OTA 7 ppm; E3 – OTA 20 ppm; b – seria a II-a, a doua administrare de OTA; * p ≤ 0,05 diferenţe semnificative statistic faţă de lotul martor; ** p≤0,01 diferenţe distinct semnificative statistic faţă de lotul martor.

Datele din tabelul 2 relevă valori medii mai crescute pentru toate constantele eritrocitare la lotul martor din seria a II-a – Mb, faţă de lotul martor din prima serie - Ma, aspect considerat o adaptare fiziologică la procesul de creştere a organismului.

Valorile medii ale hemoglobinei s-au redus distinct semnificativ (p≤0,01) la toate loturile experimentale E1b, E2b, E3b, comparativ cu lotul martor Mb, iar Ht a înregistrat o creştere nesemnificativă. Numărul de eritrocite, pe de o parte, şi VEM-ul şi HEM-ul, pe de altă parte, au variat din nou invers proporţional la toate loturile experimentale, reducerea E şi creşterea VEM şi HEM fiind semnificative statistic (p≤0.05) doar la lotul E3b. CHEM-ul a prezentat o reducere semnificativă la toate loturile experimentale comparativ cu lotul martor.

Comparaţia cu lotul martor din aceeaşi categorie de vârstă indică o tendinţă către instalarea stării de anemie macrocitară hipocromă, pe măsura creşterii dozei de OTA administrată. Analizând însă evoluţia constantelor eritrocitare cu vârsta şi totodată efectul cumulativ al dozelor variabile de OTA, se remarcă doar la lotul E1b scăderea evidentă a numărului de eritrocite şi creşterea concomitentă a VEM-ului faţă de valorile de la lotul E1a. Se poate conchide că doza de 1 ppm OTA a avut iniţial un efect puternic stimulator al eritropoezei, iar la a doua administrare, la aceeaşi doză de OTA, eritropoeza a devenit ineficientă, rezervele de celule stem precursoare fiind deja epuizate.

Un experiment in vitro privind efectul ocratoxinei A asupra proliferării precursorilor hematopoetici de la om a evidenţiat reducerea eritroblaştilor, alături de a celulelor precursoare ale celorlalte linii hematopoetice la o doză de OTA de 10^2 mM. R. Froquet, autorul acestui studiu realizat în 2003, susţine un efect mielotoxic mai slab al OTA decât al altor micotoxine studiate anterior (4).

In a patra săptămână de viaţă (tabel 3), puii de găină din lotul martor sănătos - Mc prezintă o creştere a numărului de E, cu reducerea compensatorie a VEM-ului şi HEM-ului, astfel încât Ht se menţine la o valoare medie apropiată de a lotului martor din seria anterioară – lot Mb. Concomitent, valorile medii ale Hb şi CHEM-ul au scăzut.

Loturile experimentale înregistrează scăderea Hb şi CHEM-ului (semnificativă statistic doar la lotul E2c), scăderea numărului de eritrocite şi creşterea VEM-ului (foarte semnificative la lotul E2c), comparativ cu lotul martor Mc. Constatăm aşadar instalarea unei anemii macrocitare hipocrome, la sârşitul experimentului, datorită intoxicaţiei cronice cu OTA. In fig.2 se evidenţiază anizocitoză (micro şi macrocite) şi anizocromie (încărcătura variabilă cu hemoglobină a eritrocitelor).

Tabel 3

Valori medii ale constantelor eritrocitare la pui în vârstă de 4 săptămâni supuşi intoxicaţiei cu ocratoxină A (a treia administrare)

Lot investigat	n	Hb (g/dl)	Ht (%)	E (mil/mm³)	VEM (µ³)	HEM (pg)	CHEM (g/dl)
Mc	5	8,57 ± 0,208	29,16 ± 1,258	3,66 ± 0,172	79,68 ± 3,727	23,40 ± 0,891	29,38 ± 0,579
E1c	5	8,07 ± 0,874	29,17 ± 0,764	2,05 ± 0,657**	151,08± 42,447**	41,01 ± 8,230**	27,64 ± 2,715
E2c	5	7,85 ± 0,636*	29,75 ± 0,354	1,99 ± 0,700***	158,57 ± 53,867***	41,33 ± 11,314**	26,37 ± 1,824*
E3c	5	8,43 ± 0,153	29,00 ± 1,00	2,44 ± 0,236**	119,48 ± 10,478*	34,74 ± 2,827*	29,10 ± 1,262
Lucas şi Jamroz, 1961		11,4	30,9	2,1	-	-	-
Pârvu, 1992		7,3 ± 1,3	26 ± 4	2,35 ± 0,25	112 ± 12	-	28,3
Ana Chelaru, 2000		M: 8,00; F: 7,72	M:28,2 F: 29,4	M: 1,69; F: 1,66	-	-	-

M– lot martor; E1 - OTA 1 ppm; E2 – OTA 7 ppm; E3 – OTA 20 ppm; c – seria a III-a, a treia administrare de OTA; * p ≤ 0,05 diferenţe semnificative statistic faţă de lotul martor; ** p≤0,01 diferenţe distinct semnificative statistic faţă de lotul martor; *** p≤0,001 diferenţe foarte semnificative statistic faţă de lotul martor.

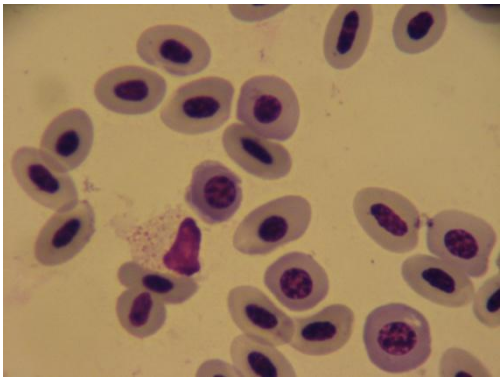

***Fig.1. Sânge pui de găină**, lot E1a : policromatofilie, MGG, x 1000*

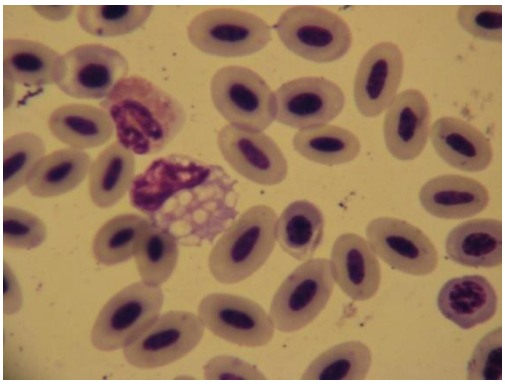

Fig.2. Sânge pui de găină, lot E3b : anizocitoză, anizocromie, MGG, x1000.

In literatura de specialitate, nu se discută anemia de tip macrocitar în intoxicaţia cu OTA. Scăderea hemoglobinei, a hematocritului şi a numărului total de eritrocite este considerată de majoritatea autorilor rezultatul inhibării eritropoezei, ca urmare a insuficienţei producţiei de eritropoetină datorată nefrotoxicităţii ocratoxinei (1, 7).

Huff, 1979, în urma administrării a 8 µg OTA per gram dietă la pui de găină de 1 zi-3 săptămâni, constată scăderea Hb şi Ht, fără modificarea numărului de eritrocite circulante, dar cu o reducere a volumului eritrocitar mediu, precum şi a fierului seric şi a procentului de saturaţie a transferinei. Anemia de tip microcitar hipocrom a fost determinată aşadar de deficienţa în fier cauzată la rândul ei de malabsorbţia indusă de OTA (5).

S-a considerat mult timp că sindromul anemic hemoragipar al găinilor şi anemia aplastică sunt cauzate de hrana infestată cu fungi micotoxigenici, fără însă a se cunoaşte tipul specific de micotoxină. Aflatoxina a determinat la pui o prelungire a timpului de coagulare (Doerr şi colab. 1976) şi anemie hemolitică (Tung şi colab., 1975). Rubratoxina a determinat anemie şi creşterea fragilităţii

capilare, fără hemoragii spontane (Wyatt, 1972). Micotoxina T2, produsă de specii de *Fusarium* a generat o prelungire a timpului de recalcificare a plasmei, reducerea semnificativă a activităţii factorului VII, a protrombinei şi fibrinogenului (Doerr şi colab., 1974, 1981), precum şi modificări de schimb la nivelul membranei eritrocitare urmate de creşterea volumului eritrocitar şi alterarea morfologiei eritrocitelor, conducând la anemie. (Gongyossy şi colab., 1986) (5, 6).

Ocratoxina A a rămas principala micotoxină care produce supresarea hematopoezei, după cum arată numeroase rapoarte ştiinţifice (Doupnik şi colab., 1970, Bailey şi colab., 1989, Froquet, 2003, Agawane, 2004), precum şi cercetările noastre, care susţin conceptul de hormesis, readus în actualitate de noile practici de evaluare toxicologică. Conform acestui concept, răspunsul bifazic dependent de doză este un model general de reactivitate biologică : dozele mici au efect stimulator, iar dozele mari, efect inhibitor (2).

CONCLUZII

1. Administrarea experimentală la pui de găină a unor doze crescânde de OTA (1, 7, 20 ppm, în hrană) relevă un efect pronunţat stimulator asupra eritropoezei la prima administrare (creşterea numărului de E, a Hb şi Ht, cu reducerea compensatorie a VEM-ul).
2. Începând cu a doua administrarea a OTA, la toate loturile experimentale se produce anemie macrocitară hipocromă (scăderea numărului de E, a Hb şi CHEM-ul, creşterea VEM-ul).
3. Efectele dependente de doză, relevate de cercetările noastre, şi anume un efect stimulator al eritropoezei la doze de 1 ppm OTA şi un efect supresor al eritropoezei (direct, mielotoxic sau indirect, nefro- şi hepatotoxic) la doze administrate succesiv (chiar de la 2 doze de câte 1 ppm OTA), contribuie la susţinerea conceptului de hormesis în micotoxicologie.

BIBLIOGRAFIE

1. Agawane, S.B., P.S. Lonkar, Effect of probiotic containing Saccharomyces boulardii on experimental ochratoxicosis in broilers: hematobiochemical studies, J.Vet.Sci., 5 (4): 359-367, 2004.
2. Calabrese E.J., Hormesis: why it is important to toxicology and toxicologists, Environ.Toxicol.Chem., 27 (7): 1451-1474, 2008.
3. Doerr, J.A., P.B. Hamilton, H.R. Burmeister, T-2 Toxicosis and Blood Coagulation in Young Chicken, Toxicol.App.Pharm., 60 (2): 157-162, 1981
4. Froquet, R., G.Le Drean, D. Parent-Massin, Effect of Ochratoxin a on human haematopoietic progenitors proliferation and differentiation: an in vitro study, Human&Experimental Toxicology, 22 (7): 393-400, 2003.
5. Huff, W.E., C.F. Chang, M.F. Warren, P.B. Hamilton, Ochratoxin A-Induced Iron Deficiency Anemia, Applied and Environmental Microbiology, 37 (3): 601-604, 1979.
6. Krishnamoorthy, P. et. al., Chlorpyriphos and T-2 Toxin Induced Haemato-Biochemical Alterations in Broiler Chicken, Internat.Journ.of Pultry Science, 5 (2): 173-177, 2006.
7. Patil, R.D., N.M. Degloorkar, S.D. Moregaonkar, G.B. Kulkarni, Ameliorative efficacy of Bantox in induced Ochratoxicosis in Broilers: A Haemato-Biochemical study, Indian J.Vet.Pathol., 29 (2), 2005.

ROSMARINIC ACID REDUCES OXIDATION OF HUMAN RETINAL EPITHELIAL CELLS

DUMITRIȚA RUGINĂ[1], ADELA PINTEA[1], CORNELIA BRAICU[2], L. FÂRCAL[1], SANDA ANDREI[1], CARMEN SOCACIU[1]

[1]University of Agricultural Sciences and Veterinary Medicine Cluj-Napoca

[2]Oncologic Institute "Ion Chiricuță, Cluj-Napoca

We hypothesize that rosmarinic acid (C18H16O8), a naturally-occurring phenolic compound with known antioxidant and anti-inflammatory effects, may protect cultured retinal pigmented epithelial cells against induced oxidative stress. To test this hypothesis, the antioxidant and antiproliferative effects of rosmarinic acid were examined in a human RPE cell line (D407). Cell proliferation was determined using the thiazolyl blue tetrazolium bromide (MTT) assay. The ability of rosmarinic acid to scavenge the intracellular reactive oxygen species 9TOS) was assessed by dichlorofluorescein (DCF) fluorescence. We evaluate the effects of rosmarinic acid on human pigmented epithelial retina D407 cells viability and on the activity of superoxid dismutase, catalase and glutation peroxidase, when oxidative stress was induced with hydrogen peroxide.

Administration of rosmarinic acid induced an increase of SOD activity in normal and no effect in oxidative stress conditions; a decrease of catalase activity only in induced oxidative stress and a significant increase of GPx activity in cells treated with both rosmarinic acid and hydrogen peroxide. The very significant inhibition of intracellular ROS generation supports the hypothesis that rosmarinic acid can also contribute to antioxidant defense by direct scavenge of ROS in RPE cells.

Key words: RPE cells, antioxidant, rosmarinic acid.

The retina is an ideal environment for the generation of reactive oxygen species (ROS) and oxidative damage. Oxidative damage occurs when ROS interact with macromolecules and cause modifications that compromise their function. The bombardment by ROS is countered by a complex antioxidant defense system, including antioxidant enzymes and non-enzymatic antioxidants [1].

Oxidative stress is considered a major cause in the pathology of age-related diseases; such is Age Related Macular Degeneration (AMD) or glaucoma. The main cause of AMD is the damage of retinal pigmented epithelium [2, 3, 4]. Dietary strategies that limit oxidation in the retina may therefore be important in preventing the development of retina diseases [5]. Literature data show that fisetin, luteolin, quercetin, eriodictyol, baicalein, galangin, epigallocatechin gallate, resveratrol can protect retinal pigmented epithelial (RPE) cells even when they are added after the cells have been exposed to oxidative stress. These compounds acted through an intracellular route to block the accumulation of reactive oxygen species [6]. There is no study to reveal the antioxidant potential of rosmarinic acid on epithelial pigmented human retina cells or on the antioxidant enzyme defense system.

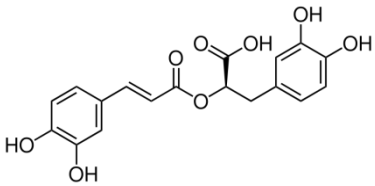

Fig. 1. Chemical structure of rosmarinic acid

Rosmarinic acid is a widely occurring natural product in the plant kingdom with interesting biological activities: antiviral, antibacterial, anti-inflammatory and antioxidant. Rosmarinic acid is an ester of caffeic acid and 3,4-dihydroxyphenyllactic acid. It is commonly found in species of the Boraginaceae and the Lamiaceae, such as lemon balm, rosemary, oregano, sage, thyme and peppermint [7].

MATERIALS AND METHODS

Cell culture and treatment

Human adult retina epithelial cells D407 were maintained in Dulbecco's Modified Eagle Medium supplemented with 10% fetal bovine serum at 37°C, 5% CO_2, and 95% relative humidity. Upon reaching confluence, cells were trypsinized and seeded into the appropriate tissue culture vessels. The cells were seeded in 25 cm^3 flask at a concentration of 6 x 10^5 upon reaching the 90 % confluence, growth medium was removed and replaced with medium containing rosmarinic acid (Sigma, USA) in of concentration 100 µM in culture medium. After 24 hours of rosmarinic acid treatment, the cells were exposed to 500 µM H_2O_2 at 37 °C for 1hours in phenol red–free DMEM medium.

Cell viability

RPE cells were plated (10,000 cells per well) in 96-well plates and after the cells attached, they were incubated for 24 h with rosmarinic acid and for 1h with H_2O_2. The number of viable cells at each time point was determined with the thiazolyl blue tetrazolium bromide (MTT) cell proliferation reagent. This method uses the property of viable cells to reduce MTT into a colored formazan, product which is detected by absorbance at 570 nm with a 96-well plate reader. Cell viability was expressed as a percentage of control (cells incubated in normal medium only).

Antioxidant enzyme activity determination

Protein concentrations for each sample were determined using the bicinchoninic acid assay. Activity of superoxide dismutase (SOD), glutathione peroxidase (GPx), catalase (CAT) and were measured using commercial kits (Cayman).

Determination of intracellular reactive oxygen species

The determination of intracellular reactive oxygen species is based on the oxidation of 2', 7'-dichlorodihydrofluorescein (DCHF) by intracellular peroxides, forming the fluorescent compound 2',7'-dichlorofluorescein (DCF), which was measured by a BioTek fluorescence plate reader. Cells were incubated with dichlorofluorescein diacetate (DCFDA) (stock solution 20 mM) using dilution 1:1000 in PBS. Fluorescence was monitored for 4h at 37 ºC at excitation 485/10 nm and emission 528/20 nm.

Statistical analysis

Statistical analysis were done using GraphPad Prism version 5.00. Differences were judged statistically significant at $P<0.05$ (n=3). The points or bars represent the mean ± SEM, calculated from three experimental values.

RESULTS AND DISCUSSIONS

The aim of the present study was to evaluate the effects of pure rosmarinic acid on human pigmented epithelial retina D407 cells viability and antioxidant status, by determination of intracellular ROS generation and antioxidant enzymes activity.

Viability of retina pigmented epithelial human (D407) cells rosmarinic acid treated

Human RPE cells were grown to confluence and exposed to various concentrations of rosmarinic acid (0-300 µM) for 24 h. After 24 h was observed stimulation in viability of exposure to treatment with concentrations range 0-250 µM rosmarinic acid. There was no significant decline exposure to treatment with concentrations higher 300 µM rosmarinic acid. Rosmarinic acids did not show cytotoxic effect for concentrations up to 300 µM (Fig.2, A)

Viability of retina pigmented epithelial human (D407) cells treated with H_2O_2

Cell viability was measured by MTT right after cells exposure to 500 µM of H2O2 for 1h. Compared to cells not exposed to H2O2, cells exposed to 500 µM H2O2 for 1 h showed a significant drop in viability (50%). At concentrations of hydrogen peroxide higher then 1400 µM, a significant decrease of cells viability – 80 % - was observed. The points represent the mean ± SEM calculated from three experimental values (Fig. 2, B).

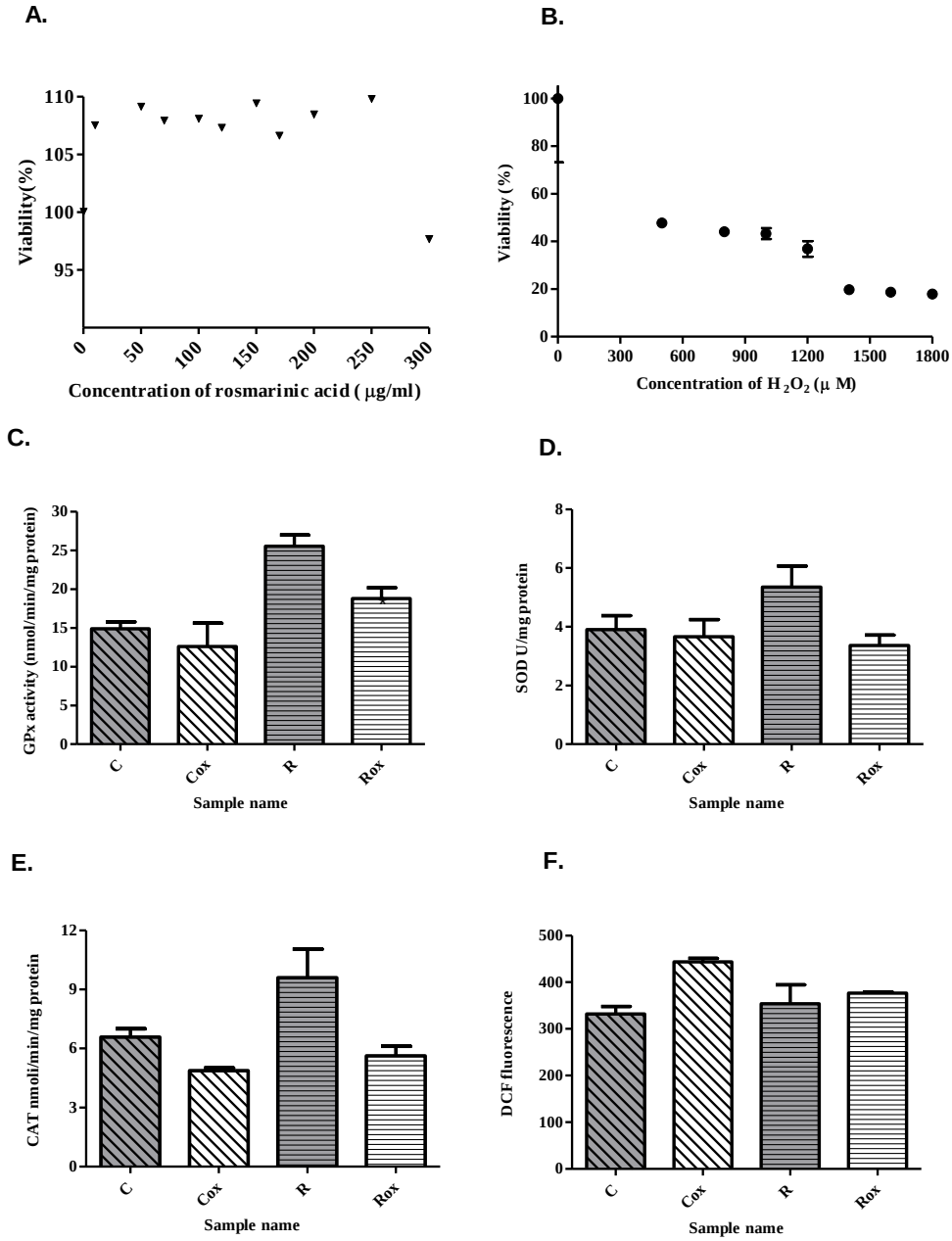

Fig. 2. Evaluation of D407 cell viability (A, B) antioxidant enzyme defense activity (C, D, E) and intracellular reactive oxygen species determination (F) after rosmarinic acid treatment

A. MTT proliferation assay (viability %) of retina pigmented epithelial human (D407) cells treated with rosmarinic acid; B. MTT proliferation assay (viability %) of retina pigmented epithelial human (D407) cells treated with H_2O_2; C. Glutathione peroxidase activity in RPE; D. Superoxide dismutase activity in RPE cells; E. Catalase activity in RPE cells; F. Intracellular reactive oxygen species level determination;

C = control; Cox = control+ H_2O_2; R = rosmarinic acid; Rox = rosmarinic acid + H_2O_2.

Glutathione peroxidase, superoxide dismutase and catalase activity evaluation in RPE cells treated with rosmarinic acid

The activity of three essential antioxidant enzymes - glutathione peroxidase, superoxide dismutase and catalase - was determined in RPE cells suspension after treatment with 100 µM rosmarinic acid, in control cells and in cells 500 µM hydrogen peroxide. The treatment with hydrogen peroxide determined a decrease of all antioxidant enzymes activity. Addition of rosmarinic acid increases the activity of GPx, SOD and CAT activity. Activity of GPx increased significantly in RPE treated with hydrogen peroxide and rosmarinic acid, comparing to oxidative stress induced control (Fig. 2, C). Rosmarinic acid determined an increase of SOD activity in RPE cells, with no significant results in cells treated with rosmarinic acid and hydrogen peroxide (Fig. 2, D). Catalase activity was decreased significantly by addition of hydrogen peroxide, compared with untreated control cells (Fig. 2, E). Rosmarinic acid alone increased catalase activity, compared to untreated cells, but in cells treated both with rosmarinic acid and hydrogen peroxide the catalase activity was slightly higher than for cells treated only with hydrogen peroxide.

The effects of polyphenols on antioxidant enzymes may differ depending on type of compound and on cell line. For example, there are evidences that quercetin down-regulated the antioxidant enzymes (GPx, SOD and catalase) mRNA expression but still protected against hydrogen peroxide induced oxidative stress in hepatoma cells [8].

Intracellular reactive oxygen species level determination

DCF assay provides information about the amount of intracellular reactive oxygen species generation, which is directly correlated with the increase of DCF fluorescence. RPE cells treated with hydrogen peroxide showed a significant increase of DCF fluorescence while administration of rosmarinic acid does not influence it. However, in cells pre-treated with hydrogen peroxide, the addition of rosmarinic acid determined a decrease of fluorescence with 16 % compared with cells which did not receive rosmarinic acid (Fig. 2, F). Similar results were found for other phenolic compounds, resveratrol and quercetin, when tested on RPE cells *in vitro* [5, 6, 9].

CONCLUSIONS

First of all, we can conclude that rosmarinic acid is not cytotoxic for RPE cells at concentrations range of 0-300 µM. Hydrogen peroxide at 500 µM H_2O_2 induces oxidative stress in D407 cells, but did not showed marked cytotoxic effects. Despite of several evidences that phenolic acids act as antioxidants *in vivo* and *in vitro*, the mechanism of their action is not yet elucidated. There are hypothesis that rosmarinic acids can directly scavenge free radicals or can induce the activity of antioxidant enzymes. In our study, administration of rosmarinic acid induced an increase of SOD activity in normal and no effect in oxidative stress conditions, a decrease of catalase activity only in induced oxidative stress and a increase of GPx activity in hydrogen peroxide and rosmarinic acid treatment conditions. However, the very significant inhibition of intracellular ROS generation supports the hypothesis that rosmarinic acid can also contribute to antioxidant defense by direct scavenge of ROS in RPE cells. It is considered that oxidative stress at RPE level is one of the major causes of some retinal diseases, like age related macular degeneration. RPE is subjected to

continuous aggressive attack of reactive oxygen species, resulted either from phagocytosis process or from other metabolic processes. This study demonstrates that rosmarinic acid can protect RPE cells *in vitro* by the aggression of reactive oxygen species by enhancing antioxidant enzymes activity and by direct scavenging of free radicals. Studies in human subjects are necessary to see if the same preventing effect on retinal diseases is obtained *in vivo*.

BIBLIOGRAPHY

1. Lu, L., Hackett, S.F., Mincey, A., Lai, H., and Campochiaro, P.A. (2006). Effects of different types of oxidative stress in RPE cells. J Cell Physiol *206*, 119-125.
2. Beatty S., Koh, H.H., Phil, M., Henson, D. and Boulton, M. (2000). The role of oxidative stress in the pathogenesis of age-related macular degeneration, Survey of Ophtalmology *45*, 115-134
3. Kopitz, J., Holz, F.G., Kaemmerer, E. and Schutt, F. (2004). Lipids and lipid peroxidation products in the pathogenesis of age-related macular degeneration, Biochimie *86*, 825-831
4. Zhang, B., Safa, R., Rusciano, D. and Osborne, N.N. (2007). Epigallocatechin gallate, an active ingredient from green tea, attenuates damaging influences to the retina caused by ischemia/reperfusion, Brain Res.*1159*, 40-53
5. King, R.E., Kent, K.D., and Bomser, J.A. (2005). Resveratrol reduces oxidation and proliferation of human retinal pigment epithelial cells via extracellular signal-regulated kinase inhibition. Chem Biol Interact *151*, 143-149.
6. Hanneken, A., Lin, F.F., Johnson, J., and Maher, P. (2006). Flavonoids protect human retinal pigment epithelial cells from oxidative-stress-induced death. Invest Ophthalmol Vis Sci *47*, 3164-3177.
7. Petersen, M., and Simmonds, M.S. (2003). Rosmarinic acid. Phytochemistry *62*, 121-125.
8. Rohrdanz, E., Bittner, A., Tran-Thi, Q.H., and Kahl, R. (2003). The effect of quercetin on the mRNA expression of different antioxidant enzymes in hepatoma cells. Arch Toxicol *77*, 506-510.
9. Kook, D., Wolf, A.H., Yu, A.L., Neubauer, A.S., Priglinger, S.G., Kampik, A., and Welge-Lussen, U.C. (2008). The protective effect of quercetin against oxidative stress in the human RPE in vitro. Invest Ophthalmol Vis Sci *49*, 1712-1720.

LECTINA DIN MUGURI DE CARTOF – O ALTERNATIVĂ LA PREVENIREA SALMONELOZEI LA PUI PRIN TRATAMENTE CU ANTIBIOTICE

POTATO SHOOTS LECTIN –AN ALTERNATIVE TO ANTIBIOTIC PREVENTION OF *SALMONELLOSIS* IN CHICKEN

ANETA POP[1], GEORGETA DINESCU[1], I. ŢOGOE[1], MANUELLA MILITARU[1], PETRUŢA CORNEA[2]
[1]Faculty of Veterinary Medicine Bucharest
[2]Faculty of Biotechnology Bucharest
aneta_pop_ro@yahoo.com

The lectin ability to specifically recognize and bind oligoglucidic structures correlated with the reported carbohydrates involvement in bacterial adhesion suggested the investigation of the possible effect of the lectin isolated from potato shoots on the Salmonella infection in newly hatched chicken. Lectin, isolated by affinity chromatography on chitin, was orally administered in the drinking water to 3 days old chicken, divided in 4 experimental trials: trial 1- control, trial 2- lectin control (chickens received lectin but not Salmonella suspension), trial 3-experimental (animals received 2 days lectin before Salmonella typhymurium suspension, and continued to receive lectin), trial 4- experimental (received only Salmonella suspension). After 7 days from infection, all chickens were slaughtered, sample of small intestine, duodenum and caeca were processed for histopathological examination. The obtained results emphasized that lectin administration in non-infected animals induced an increase of the reactivity of the gut associated lymphoid tissue. Lectin also played a protective effect against Salmonella infection demonstrated by the remarkable epithelial integrity in the trial that received both lectin and bacteria as compared with infected but not lectin treated chickens, that presented large necrosis areas. It can be concluded that the orally administered lectin prevented the bacterial adhesion and also induced an immune system activation.

Key words: potato shoots lectin, immunostimulation, *Salmonella*

Lectinele sunt (glico)proteine care au capacitatea de a recunoaşte şi de a lega specific şi reversibil glucide simple sau structuri oligoglucidice expuse de macromolecule complexe, de natură proteică sau lipidică. Afinitatea lectinelor pentru structurile glucidice recunoscute este adeseori comparată cu cea a anticorpilor pentru antigen sau a enzimelor pentru substrat, dar, spre deosebire de acestea, legarea este reversibilă şi nu induce modificări structurale ale glucidelor. Ele sunt larg distribuite în toate organismele vii şi indeplinesc funcţii diferite, uneori chiar contradictorii, precum: medierea legării virusurilor, bacteriilor şi parazitilor la celula, ţesutul sau organismul gazdă, iniţierea răspunsului imun, acţiuni insecticide şi proprietăţi antitumorale (Pusztai si col., 1996).

Această paletă largă de activităţi se datorează capacităţii glucidelor de a înmagazina, prin modul lor de legare, o mare cantitate de informatie biologică, iar lectinele sunt considerate cele mai importante molecule capabile să descifreze "*glicocodul*" care controlează informaţia stocată prin intermediul carbohidraţilor (Ambrosi si col.2005).

După interzicerea folosirii în Europa a antibioticelor ca promotori de creştere în hrana păsărilor destinate consumului uman, numeroşi cercetători şi-au îndreptat atenţia către găsirea unor înlocuitori, izolaţi din surse naturale. Astfel, s-a apelat la imunomodulatori izolaţi din pereţii de drojdii, acizi graşi cu catenă scurtă (volatili), extracte din plante (Engberg, 2007, Zhang, 2005, Putier, 2007). Cercetările ale căror rezultate sunt prezentate în această lucrare au vizat evaluarea efectului protector al lectinei izolate din muguri de cartof, la pui, faţă de infectarea experimentală cu *Salmonella typhimurium*, unul dintre agenţii patogeni care pot fi transmişi cu uşurinţă la om.

MATERIALE ŞI METODE

Lectina a fost izolată din muguri de cartof prin cromatografie de afinitate pe chitină, puritatea preparatului care a fost administrat a fost evaluată prin electroforeză în gel de poliacrilamidă în condiţii nedenaturante.

Interacţiunea lectinei cu culturi de *Salmonella typhimurium* şi *Salmonella gallinarum* s-a făcut prin reacţia de aglutinare pe lama de microscop conform următorului protocol: 1 picătură suspensie din cultura bacteriană +1 picătură preparat lectinic cu concentaţia 8 mg /mL, agitare uşoară 2-3 minute urmată de examinare la microscop pentru evaluarea gradului de aglutinare.

Experimentul pe păsări privind interacţiunea lectinei din muguri de cartof, *in vivo,* cu *Salmonella typhimurium*, s-a realizat în biobaza facultăţii, pe 200 de pui broiler în vârstă de 1 zi, care nu au fost trataţi preventiv. Puii au fost distribuiţi în patru loturi a câte 50 de pui:

-lotul 1 – martor;

-lotul 2 – martor lectină – după o perioadă de aclimatizare de 3 zile li s-a administrat lectina din muguri de cartof în apa de băut, în doză de 100 µg/pui/zi;

-lotul 3- experimental *Salmonella* – după o perioadă de 5 zile a primit 0,1 ml suspensie de cultură de *Salmonella*, administrată prin gavaj;

-lotul 4- experimental lectină + *Salmonella* – începând din ziua a treia a primit lectină, iar din ziua a cincea a primit şi *Salmonella.*

Animalele au fost sacrificate după o perioadă de 7 zile. La sacrificare s-au prelevat probe de sânge pentru examenul hematologic şi de organe pentru examenul anatomopatologic. Au fost examinate macroscopic toate organele din cavitatea toraco-abdominală, iar în vederea examenului histopatologic au fost recoltate fragmente de ţesut din toate segmentele intestinale : duoden, jejun, cecum şi colon. Fragmentele recoltate au fost fixate în soluţie de formaldehidă 10%, şi prelucrate conform tehnicii histopatologice clasice, cu includere la parafină, secţionare la microtom şi colorare prin metoda tricromică Masson.

Din intestin s-au prelevat probe pentru a depista prezenţa de bacterii *Salmonella* prin teste le RIDACOUNT.

REZULTATE ŞI DISCUŢII

Lectina izolată din muguri de cartof a prezentat activitate aglutinantă atât faţă bacteriile de *Salmonella gallinarum* cât şi faţă de cele de *Salmonella typhimurium.*

Semnele clinice ale infectării cu *Salmonella,* precum somnolenţa, imobilitatea, aripile căzute, anorexia şi setea au fost evidente la lotul infectat şi netratat cu lectină. La animalele din lotul tratat concomitent cu lectină şi cultură bacteriană aceste semne nu au fost prezente. Diareea apoasă a apărut la ambele loturi experimentale, mai redusă totuşi la lotul tratat cu lectină. Examinarea microbiologică a fecalelor a evidenţiat faptul că în probele prelevate de la puii infectaţi şi netrataţi cu lectină coloniile bacteriene sunt în număr mult mai mare decât in probele recoltate de la puii trataţi cu lectină.

Examenul hematologic a arătat că administrarea lectinei induce o creştere semnificativă a heterofilelor, atât la lotul experimental, tratat cu lectină şi infectat, cât şi la lotul martor tratat numai cu lectină. Este important de subliniat faptul ca la păsări, spre deosebire de mamifere, heterofilele au capacitatea de a fagocita germeni din genul *Salmonella*.

Examenul anatomo-patologic a confirmat faptul că deşi leziunile specifice salmonelozei au apărut şi la 40% dintre puii trataţi cu lectină, gravitatea acestora a fost mult redusă, faţă de lotul netratat. Este important de subliniat faptul că doar 4 dintre puii din lotul martor şi 6 dintre cei infectaţi cu bacterie dar netrataţi cu lectină au murit, în timp ce puii din loturile care au primit lectina au suprvieţuit toţi.

Evaluarea histopatologică a evidenţiat faptul că administrarea lectinei la puii neinfectaţi a indus o reactivitate mai accentuată la nivelul formaţiunilor limfoide din duoden şi din cecum, comparativ cu lotul martor (Fig. 1).

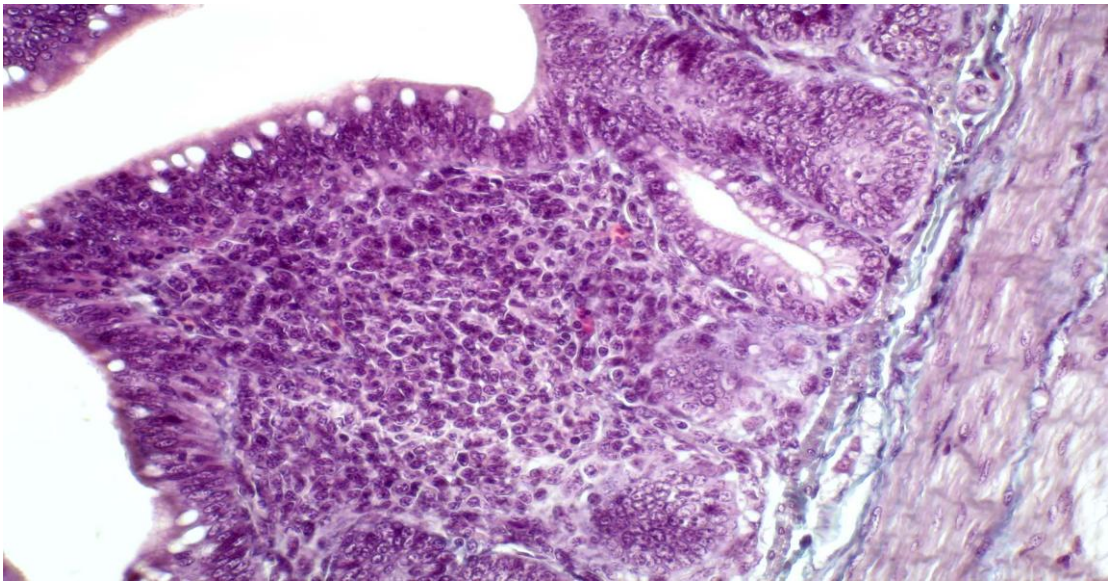

Fig. 1 – Lot 2. Sac cecal cu nodul limfoid reactiv. Col. tricromic Masson, ob. 20

În cazul puilor din lotul 3, infectaţi cu germeni din genul *Salmonella*, s-au relevat aspecte microscopice deosebite. Astfel, la nivelul intestinului subţire s-au evidenţiat zone întinse de necroză tisulară la polul luminal al vilozităţilor intestinale, dar fără reacţie exsudativă evidentă (Fig. 2).

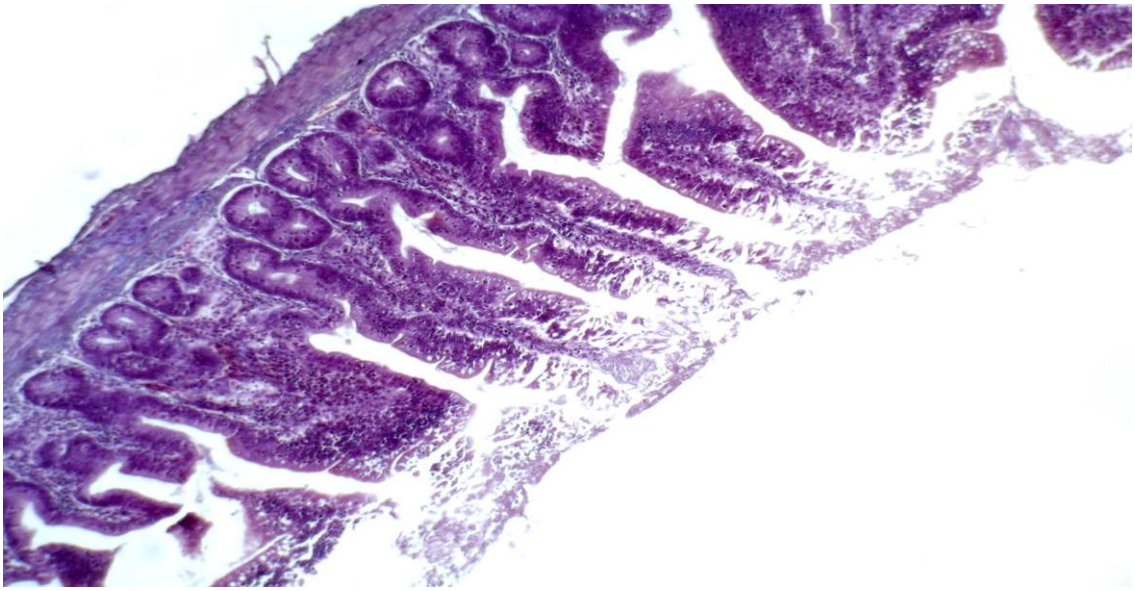

Fig.2. Lot 3. Intestin subţire cu zone întinse de necroză tisulară la polul luminal al vilozităţilor intestinale. Col. tricromic Masson, ob. 10

În cazul puilor din lotul 4, infectaţi cu *Salmonella* şi trataţi cu lectine, la examinarea intestinului subţire s-a remarcat integritatea epiteliului mucoasei, edem în *lamina propria* şi o reacţie leucocitară intraepitelială mai accentuată comparativ cu lotul 3 (Fig 3)

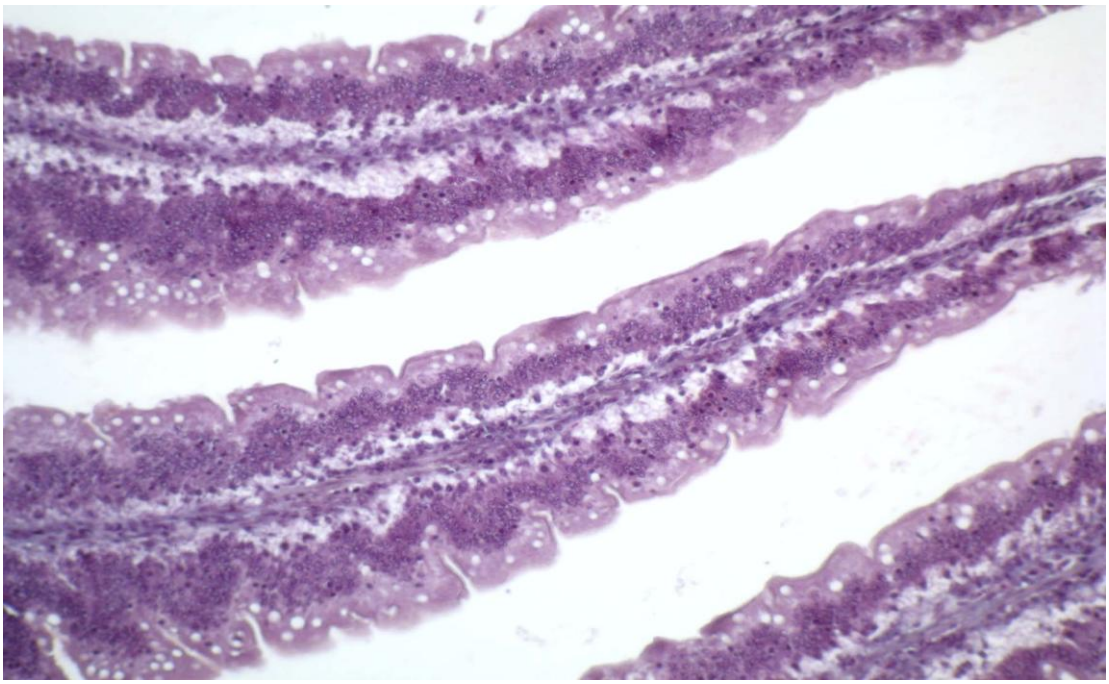

Fig. 3.Lot 4. Intestin subţire. Epiteliul mucoasei este integru, iar reacţia leucocitară intraepitelială este mai accentuată comparativ cu lotul 3. Col. tricromic Masson, ob. 10.

De asemenea, la nivelul formaţiunilor limfoide din duoden şi din amigdalele cecale reactivitatea a fost mai mare, dar nu suficient de accentuată cât să poată fi evidenţiată prezenţa centrilor germinativi.

Rezultatele obţinute sugerează faptul că lectina din muguri de cartof nu este hidrolizată pe parcursul tractului digestiv, supravieţuind atacului proteolitic. Spre deosebire de alte lectine care sunt incluse în categoria antinutrienţilor datorită leziunilor pe care le produc la nivelul mucoasei intestinale, cea din muguri de cartof nu a determinat niciun fel de leziuni la nivelul organelor investigate. Efectul protector faţa de infectarea cu *Salmonella* poate fi datorat pe de o parte acţiunii aglutinante pe care lectina o exercită asupra bacteriei, iar pe de altă parte efectelor imunostimulatoare pe care le induce lectina testată. Intrucât această lectină interacţionează şi cu bacterii de *Salmonella gallinarum* şi exercită şi actiune imunostimulatoare, introducerea acestui preparat în apa de băut la păsări şi alte animale de fermă susceptibile la infectarea cu bacterii din genul *Salmonella* ar putea constitui o alternativă la utilizarea antibioticelor.

CONCLUZII

1.Administrarea lectinei izolate din muguri de cartof în apa de băut la pui a avut o influenţă imunostimulatoare evidenţiată prin creşterea procentului de heterofile şi a reactivităţii la nivelul formaţiunilor limfoide din duoden şi din amigdalele cecale.

2.Lectina administrată în apa de băut la pui a constituit o barieră în calea infectării cu *Salmonella* (nu s-a înregistrat mortalitate, iar numărul de colonii este redus faţă de lotul infectat şi netratat).

3.Lectina izolată din muguri de cartof supravieţuieşte atacului proteolotic, este absorbită şi induce efecte sistemice imunostimulatoare.

4. Lectina din muguri de cartof poate constitui o alternativă la tratamentul şi prevenţia cu antibiotice a infecţiilor cu bacterii din genul *Salmonella* atât la păsări cât şi la alte specii.

*Cercetările au fost susţinute financiar prin grantul CNCSIS 1101/tema 12/200

BIBLIOGRAFIE

1. Ambrosi, M., Cameron, N.R., Davis, B.G., Lectins: tools for the molecular understanding of the glycocode, Org. Biol. Chem., **3**, 1593-1608, 2005
2. Engberg, R.M., Jensen, B.B., Hojberg, O.(2007) Plant of *Juglandaceae* family as alternative to antibiotic growth promoters in broiler production, 16th European Symposium on Poultry Nutrition, 293-296
3. Pusztai, A., Bardocz, S.(1996) Biological effects of Plant Lectins on the Gastrointestinal tract; Metabolic Consequences and Applications, Trends Glycosci. Glycotechnol., **8**, 149-165,
4. Putier, F.(2007) Control of bacteriological contamination in animal feed, 16th European Symposium on Poultry Nutrition, 437-445
5. Zhang, A.W., Lee, B.D., Lee, S.K., Lee, K.W., An, G.H., Song, K.B., Lee, C.H.(2005) Effects of yeast (*Saccharomyces cerevisiae)* cell components on growth performance, meat quality, and ileal mucosa development of broiler chicks, Poultry Sci., 84, 1015-1021

CERCETĂRI PRIVIND EVALUAREA POTENŢIALULUI ANTIRADICALAR AL UNOR ANTIOXIDANŢI NEVITAMINICI

RESEARCHES REGARDING THE EVALUATION OF THE ANTIRADICAL POTENTIAL OF SOME NON-VITAMINIC ANTIOXIDANTS

CORNELIA PRISĂCARU
University of Agricol Sciences and Veterinary Medicine Iaşi
corneliapris@yahoo.com

Acrylamide is a toxic substance having a structure characterized by the presence of a double bound and an amidic group. It is formed in thermically processed aliments (frying, baking, roasting, grilling) by combining aminoacids with reducing sugars. Its carcinogenic, mutagenic and imunosupressive effects are exerted mainly by its epoxidic derivative, glycidamide, its mainly metabolite. The experiment presented in this paper aims to determine means of reducing the toxicity of this alimentary noxa. The experiment included four groups of five Wistar rats each. The first group was the reference group, while the second one represented the control of the oxidative stress provoked by acrylamide, the animals of this group being treated with this substance in dosis of 20 µg/Kg pro die. The third group was additionally protected with glutathione as antioxidant. The animals of the fourth goup were additionally treated with yeast, as a source of glutathione. In the end of the experiment that lasted six weeks, the activities of superoxid dismutase (SOD), seric catalase (CAT) and glutathione peroxidase (G-Px) were tested. The biochemical evaluation of these oxidative stress markers emphasized the antitoxic effect of glutathion.

Key words: acrylamide, glycidamide, glutathione, yeast, oxidative stress, oxidative stress markers.

Acrilamida, compus chimic caracterizat structural prin prezenţa unui centru de nesaturare electrofil şi o grupare amidică, atrage atenţia asupra pericolului pe care îl reprezintă pentru sănătatea publică prin descoperirea sa în concentraţii ridicate în alimente de origine vegetală (Grivas, 2002; Eriksson, 2005). Această fulminantă descoperire consumată în anul 2002 la Universitatea din Stockholm şi dezvăluirea laturii toxicologice a amidei acrilice declanşează un val de studii ce au ca obiective principale: descifrarea mecanismelor de formare, descifrarea toxicodinamiei şi a posibilităţilor de diminuare a toxicităţii acesteia. Studiile efectuate asupra mecanismelor de formare a acrilamidei prin prelucrarea termică a alimentelor de origine vegetală au evidenţiat mai multe căi de formare a acestui toxic, principala cale fiind reacţia Maillard, reacţie ce implică prezenţa aminoacizilor, prevalent a asparaginei, şi a glucidelor (Mottram, 2002; Chuda, 2003). Studiile de toxicocinetică a amidei acrilice au dezvăluit nivele ridicate de absorbţie din alimente şi mai multe căi de metabolizare hepatică. Calea majoră de biotransformare este oxidarea la derivatul epoxidic, glicidamida, această reacţie necesitând prezenţa citocromului P450E1 (Fennel, 2003; Sumner, 2003). Toxicitatea acrilamidei se manifestă sub forma neurotoxicităţii umane, iar cercetări efectuate pe animale de laborator evidenţiază faptul că această substanţă, sintetizată chimic încă din 1892, manifestă acţiune cancerigenă şi mutagenă (Mucci, 2003; Burlacu, 2007). Pentru anihilarea excesului de radicali liberi formaţi în urma agresiunii radicalilor epoxidici ai acrilamidei s-a considerat oportună utilizarea glutationului, tripeptidă care, graţie grupării sulfhidrice din restul de cisteină deţinut în structura sa, manifestă importante proprietăţi antioxidante.

MATERIAL ŞI METODĂ

Experimentul relatat în această lucrare se înscrie într-un şir de cercetări ce au drept obiectiv diminuarea toxicității unor noxe alimentare prin mijloace fitoterapeutice (Burlacu, 2008; Prisăcaru, 2008). Modelul experimental, redat în tabelul 1, a cuprins 4 loturi a câte 5 şobolani albi, linia Wistar, având o masă corporală medie de 186,2 g şi o vârstă de 16 săptămâni. Primul lot a fost considerat lotul de referință, evoluțiile parametrilor biochimici testați raportându-se la valorile obținute pentru acest lot. Cel de al doilea lot a constituit lotul de control al stresului oxidativ provocat de administrarea de acrilamidă, substanță generatoare de specii reactive ale oxigenului prin forma sa activ-toxică, epoxid-acrilamida (glicidamida). Animalele acestui lot au fost tratate cu acrilamidă în doză *pro die* de 25 µg/Kg masă corporală. Cel de al treilea lot (lotul experimental 1) urma să furnizeze informații despre posibilele efecte antitoxice ale glutationului. În acest scop celor 5 animale ale acestui lot li s-a administrat o doză *pro die* de 5 ppm glutation pe lângă doza obişnuită de acrilamidă. Ultimul lot, lotul experimental 2, a fost tratat concomitent cu doza obişnuită de amidă acrilică şi cu 10 ppm drojdie de bere, testându-i-se astfel capacitatea antiradicalară prin glutationul conținut în proporție semnificativă. La sfârşitul experimentului, derulat pe o perioadă de 6 săptămâni, s-a recoltat sânge pentru investigația biochimică ce a constat în cuantificarea a trei markeri de stres oxidativ: catalaza (CAT), superoxid dismutaza (SOD) şi glutation peroxidaza (G-Px).

Tabel 1 Modelul experimental

LOTURI	Acrilamidă [µg/Kgc]	Glutation [doza *pro die*]	Drojdie de bere [doza *pro die*]	Parametrii biochimici
Lot 1 (Lot de referință)	-	-	-	CAT, SOD, G-Px
Lot 2 (Lot martor SO)	20	-	-	
Lot 3 (Lot experimental 1)	20	5 ppm	-	
Lot 4 (Lot experimental 2)	20	-	10 ppm	

Legendă:
SO = stres oxidativ; CAT = catalaza; SOD = superoxid dismutaza; G-Px = glutation peroxidaza

REZULTATE ŞI DISCUȚII

Rezultatele obținute din cuantificarea activității catalazei serice se regăsesc în tabelul 2 şi diagrama din fig. 1. Din studiul acestor date se observă o diminuare semnificativă a activității acestei enzime heminice pentru lotul supus tratamentului exclusiv cu acrilamidă. Astfel, dacă pentru lotul de referință activitatea serică a CAT se cifrează la valoare de 5831,66 U/ml, în serul animalelor agresate de doza acută de acrilamidă activitatea enzimei ajunge doar la valoarea de 4867,16 U/ml. Această scădere este consecința probabilă a consumării sale în reacțiile cu speciile reactive ale oxigenului, specii chimice rezultate în urma atacului radicalilor epoxidici ai amidei acrilice. O palidă înbunătățire a activității enzimei apare la lotul ce a primit suplimentar glutation ca protector împotriva excesului de radicali liberi (4913,8 U/ml). În schimb, activitatea catalazei din serul animalelor protejate cu drojdie de bere (5164,5 U/ml) depăşeşte în intensitate pe cea din lotul tratat cu glutation, sugerând un potențial antioxidant mai ridicat al drojdiei de bere. Trebuie, totuşi, remarcat faptul că activitatea CAT din serul acestui lot este semnificativ inferioară activității enzimei din lotul de referință.

Tabel 2 Activitatea catalazei serice

Loturi	CATALAZA (U/ml)		
	minima	media	maxima
Lot 1	4855	5831,66	6095,5
Lot 2	4152	4867,16	5359
Lot 3	4459	4913,8	6221,5
Lot 4	4126	5164,5	6029,5

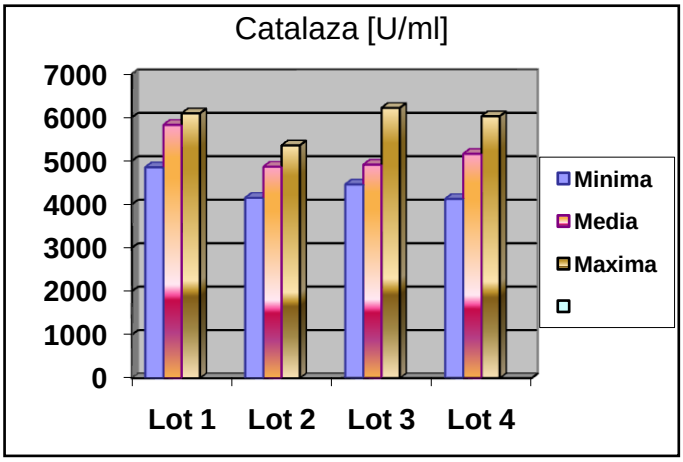

Fig. 1 Activitatea catalazei

Evaluarea cantitativă a superoxid dismutazei, cel de al doilea marker de stres oxidativ a condus la rezultate ce sunt redate în tabelul 3 şi diagrama 2. Dispunerea grafică a acestor date dezvăluie o asemănare a traiectoriei acestui parametru cu traiectoria primei enzime, catalaza, cu care superoxid dismutaza acţionează în tandem. Se observă o diminuare, mult mai lină în cazul acesta, de la 466,33 U/ml (lot de referinţă) la 449,26 U/ml pentru lotul de control a toxicităţii acrilamidei. O ameliorare aproape nesemnificativă a activităţii superoxid dismutazei pentru lotul protejat cu glutation este indicată de uşoara creştere la 450,46 U/ml faţă de lotul de intoxicat cu acrilamidă (449,26 U/ml). Confirmarea efectului antioxidant al drojdiei de bere este sugerat de intensificarea SOD în serul animalelor protejate cu acest produs natural, intensificare ce se cifrează 457,03 U/ml, valoare adiacentă celei din lotul de referinţă.

Tabel 3 Activitatea superoxid dismutazei plasmatice

Loturi	SUPEROXID DISMUTAZA (U/ml)		
	minima	media	maxima
Lot 1	325,9	466,33	566,9
Lot 2	266,3	449,26	505,7
Lot 3	292	450,46	588
Lot 4	231	457,03	553

Cuantificarea activităţii celui de al treilea marker de SO, glutation peroxidaza, s-a concretizat, aşa cum reise din tabelul 4 şi fig. 3, în rezultate ce susţin existenţa efectelor antitoxice atât pentru glutation cât şi pentru drojdia de bere, doar că glutationul din drojdia de bere înregistrează un potenţial antitoxic superior. Totodată aceste rezultate evidenţiază încă o dată scăderea dramatică a

activității G-Px pentru lotul agresat de prezența acrilamidei (77,66 µmoli/min/ml) față de a lotului de referință (90,96 µmoli/min/ml). Existența potențialului antitoxic al glutationului administrat celui de al treilea lot este susținută de valoarea activității G-Px pentru acest lot (81,73 µmoli/min/ml), valoare superioară lotului neprotejat, dar inferioară lotului ce a beneficiat de aportul de drojdie de bere, unde valoarea G-Px atinge cifra de 82,2 µmoli/min/ml.

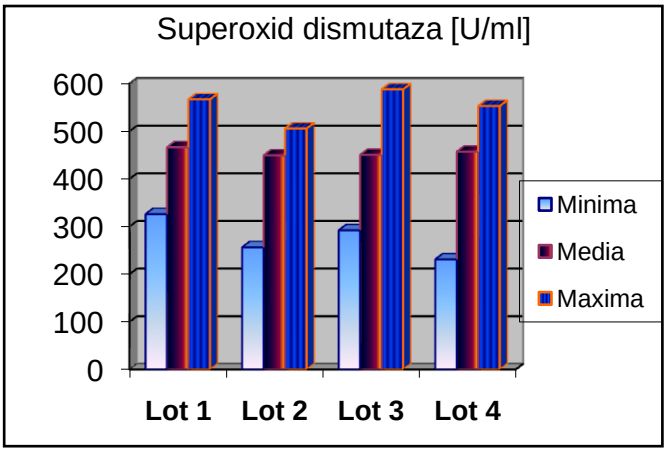

Fig. 2 Activitatea superoxid dismutazei

Tabel 4 Activitatea glutation peroxidazei

Loturi	GLUTATION PEROXIDAZA [µmoli/min/ml]		
	minima	media	maxima
Lot 1	79	90,96	99,5
Lot 2	66,5	77,66	85
Lot 3	67,3	81,73	88
Lot 4	62,3	82,2	89,5

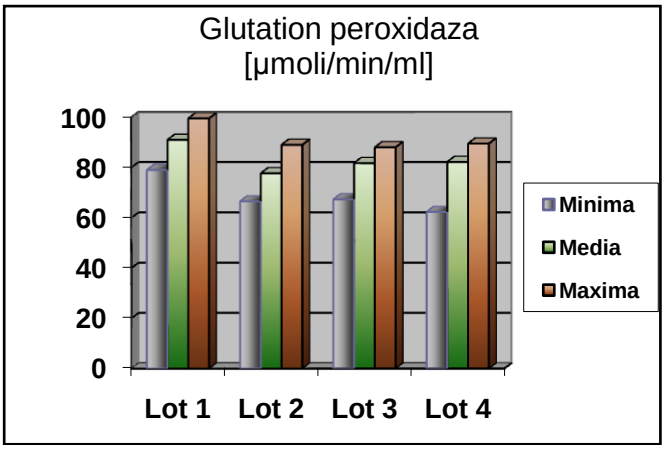

Fig. 3 Activitatea glutation peroxidazei

CONCLUZII

Activitatea celor trei markeri de SO înregistrează diminuări semnificative pentru lotul tratat exclusiv cu acrilamidă, dovadă a intensităţii stresului oxidativ provocat de metabolitul epoxidic;

Evoluţia CAT sugerează existenţa unui modest efect antioxidant al drojdiei de bere, efect superior glutationului;

Oscilaţia valorică a SOD confirmă existenţa unui bun potenţial antioxidant pentru drojdia de bere;

Cuantificarea activităţii glutation peroxidazei susţine existenţa efectelor antiradicalare atât pentru glutation cât şi pentru drojdia de bere, doar că glutationul din drojdia de bere înregistrează un potenţial antitoxic superior.

BIBLIOGRAFIE

1. Grivas, S., Jagerstad, M., Lingnert, H., Skog, K, Tornqvist, M., Aman, P., ACRYLAMIDE IN FOOD-Mechanisms of formation and influencing factors during heating of foods (2002);
2. Eriksson, E., Acrylamide in food products: Identification, formation and analytical methodology. *Doctoral Thesis,* Stockholm University (2005);
3. Mottram, D. S, Wedzicha, B. L., Dodson, A. T., Acrylamide is formed in the Maillard reaction, *Nature*, 419, 448-9 (2002);
4. Chuda, Y., Ono, H., Yada, H., Ohara-Takada, A., Matsuura-Endo, C., Mori, M., Effects o Physiological Changes in Potato Tubers (*Solanum tuberosum* L.) after Low Temperature Storage on the Level of Acrylamide Formed in Poatato Chips, *Biosci. Biotechnol. Biochem*., 67 (5), 1188-1190 (2003);
5. Fennel, T. R., Snyder, R. W., Krol, W. L., Sumner, S. C. J., Comparison of the Hemoglobin Adducts Formed by Administration of N-Methylolacrylamide and Acrylamide to Rats, *Toxicological Sciences*, 71, 164-175 (2003).
6. Sumner, S., Williams, C. C., Snyder, R. W., Krol, W. L., Asgharian, B., Fennel, T. R., Acrylamide: A Comparison of Metabolism and Hemoglobin Adducts in Rodents following Dermal, Intraperitoneal, Oral, or Inhalation Exposure, *Toxicological Science*, 75, 260-270 (2003).
7. Mucci, L. A., Dickman, P. W., Steineck, G., Adami, Augustsson, K., Dietary acrylamide and cancer of the large bowel, kidney, and bladder: Absence of an associatin in a population-based study in Sweden, *British Journal of Cancer*, 88, 84-89 (2003).
8. Burlacu, A-I., Cuciureanu, R., Prisăcaru, C. – Acrylamide – toxic compound formed during the thermical process of aliments, Lucrări Ştiinţifice USAMV, secţia MV, Iaşi, Vol 50(9), 129-134 (2007).
9. Burlacu, A-I., Căruntu, I.D., Cuciureanu, M., Prisăcaru, C., Cuciureanu, R. – Evaluation of protective potential of ascorbic acid in acrzlamide intoxication, Toxicologz Letters, Elsevier, Vol 180S, ISSN 0378+4274 180S S1-S246, 562 (2008).
10. Prisăcaru, C. , Burlacu, A-I., Rotaru, L.– Evaluation of biochemical changes from oxidative stress specific to ochratoxicosis induced by *Apii aetheroleum* administration, Lucrări ştiinţifice USAMV, Secţia Medicină Veterinară, Iaşi, Vol 51 (10), ISSN 145-7406; 140-143 (2008)

CERCETĂRI PRIVIND MODIFICĂRILE UNOR INDICATORI DE STRES OXIDATIV INDUSE PRIN ADMINISTRAREA DE FITOPREPARATE CU ACŢIUNE ANTITOXICĂ

RESEARCHES REGARDING THE VARIATION OF THE OXIDATIVE STRESS PARAMETERS INDUCED BY THE ADMINISTRATION OF PHYTOPREPARATES WITH ANTITOXIC EFFECT

CORNELIA PRISĂCARU [1], ANCA-IRINA BURLACU[2]
[1]University of Agricol Sciences and Veterinary Medicine Iaşi,
[2]University of Medicine and Pharmacy Iaşi,
corneliapris@yahoo.com
irina.burlacu@yahoo.com

Ochratoxin A, compound with a chemical structure made up of a rest of phenylalanine amidically bounded to an isocumarinic centre, is the representative of a micotoxin class with major implications in human and veterinary pathology. Produced mainly by mycetes from Aspergillus and Penicillium species, ochratoxin A has a high incidence in vegetal aliments from temperate continental climate zone. Due to the structural similitude with an essential amino acid, L-phenylalanine, the toxicodynamics of the micotoxin unfolds at the level of kidney and liver, where it counteracts elite celular structures. Ochratoxin A has certain implications in balkan endemic nephropathy and porcine nephropathy. The experiment presented in this paper was conducted using six groups of Wistar rats treated so as to emphasize the phytotherapeutical means of reducing the oxidative stress from ochratoxin A intoxication. In order to evaluate the oxidative stress, one group of animals was given ochratoxin A, while another group was treated with pheynilalanine in the same dosis, so as to estimate the antitoxic effect. In order to test the oxidative stress decreasing possibilities from ochratoxin A intoxication, the other three groups of animals were protected with one of the following phytopreparates: Apii aetheroleum, Apii semen and Sojae semen extractive solution. Evaluation of the antitoxic effect of the active principles from the tested vegetal products was achieved by determination of oxidative stress markers. The results emphasize significant antitoxic effect of phytopreparates obtained from din Apium semen şi Sojae semen.

Key words: ochratoxine A, Apii aetheroleum, Apii semen, Sojae semen, superoxide dismutase, catalase, glutathion peroxidase.

Ocratoxina A este compusul parental al unei clase de micotoxine cu semnificaţii majore pentru patologie, constituind metabolitul secundar al unor miceţi din genul *Aspergillus* (*A. ochraceus*) şi din genul *Penicillium* (*P. verrucosum*) (Scudamore, 1998). Toxicodinamia aceste micotoxine este justificată prin structura sa, structura rezultată din condensarea amidică a unui rest de L-fenilalanină cu un nucleu izocumarinic (Fillastre, 1997). Datorită restului de aminoacid esenţial din conformaţia sa structurală, ocratoxina A manifestă acţiune nefrotoxică, hepatotoxică, imunosupresivă, teratogenă şi carcinogenă (Prisăcaru, 1998, 2008a). Implicaţiile patologice ale acestei micotoxine fenilaalaninice au răsunet prin faptul că este agentul etiologic al nefropatiei endemice balcanice şi nefropatiei porcine, toxicodinamia la nivel molecular a ocratoxinei fiind consecinţa inhibării fosfoenolpiruvatcarboxi-kinazei, fenilalanil-ARN_t-sintetazei şi fenilalanil-hidroxilazei (Vukelic, 1992; WHO, 1990). Pornind de la argumentul că fenilalanina, ca substrat al enzimelor inhibate de ocratoxina A, poate ameliora impactul organism-micotoxină (Creppy, 1993), s-a considerat ca fiind oportună încercarea de a diminua toxicitatea micotoxinei fenilalaninice prin aport exogen de aminoacid sub forma unui fitopreparat de *Soja hispida*. O altă cale de a diminua incisivitatea toxică a acestei micotoxine ar putea-o constitui admistrarea de ftalide, substanţe conţinute de unele plante din familia *Apiaceae*

(*Apium graveolens*, *Levisticum officinale, Ligusticum acutilobum*). Lactone pentaatomice substituite şi condensate pe una din laturi cu un hexaciclu nesaturat, ftalidele posedă, printre altele, acţiune detoxifiantă hepatocitară şi renală (Istudor, 2001; Stănescu, 2004, Prisăcaru, 2008b).

MATERIAL SI METODĂ

Modelul experimental (tabel 1) a fost elaborat astfel încât să monitorizeze modificările biochimice ale unor parametri biochimici sub influenţa micotoxinei, pe de o parte, iar pe de altă parte, să surprindă eventualele efecte protectoare ale unor fitopreparate. Totodată, experimentul a încercat să evalueze intensitatea potenţialului antitoxic al unui extract de *Sojae semen*, produs vegetal cu un conţinut semnificativ de fenilalanină, comparativ cu potenţialul antitoxic al aminoacidului pur. Respectând aceeaşi direcţie de cercetare experimentul şi-a propus gradualizarea efectelor antitoxice exercitate de ftalidele din două fitopreparate de *Apium graveolens: Apii aetheroleum* şi un extract hidroalcoolic de *Apii semen.* Toate aceste obiective au fost urmărite pe fundalul intoxicaţiei cu ocratoxina A, micotoxină care, datorită restului de fenilalanină din structura sa, blochează sinteza de proteine prin inhibarea competitivă a fenilalanil-ARN_t-sintetaza. Experimentul a cuprins 6 loturi de câte 5 şobolani albi, linia Wistar în vârstă de 4 luni cu o masă ponderală medie de 168,5 g. Primul lot a constituit lotul de referinţă, lot menţinut în condiţii de habitat standard. Al doilea lot (lot control 1) a fost lotul de control al stresului oxidativ, lot menit să furnizeze informaţii despre modificările markerilor de stres oxidativ, modificări provocate de impactul organismului cu micotoxina fenilalaninică. Animalele acestui lot au fost tratate cu o doză *pro die* de 8 ppm ocratoxină A. Cel de al treilea lot (lot control 2), lot constituit pe baza strategiei similitudinii structurale, urma să redea îmbunătăţirea impactului organism-micotoxină după administrarea de fenilalanină, aminoacid esenţial regăsit în structura chimică a micotoxinei investigate. În consecinţă animalele acestui lot au primit concomitent ocratoxină A în doză de 8 ppm şi fenilalanină în doză *pro die* de 8 ppm. Al patrulea lot, considerat lotul experimental 1, a primit pe lângă doza zilnică de ocratoxină şi *Apii aetheroleum* în vederea testării acţiunii antitoxice a ftalidelor din componenţa aceastui produs. Uleiul de ţelină a fost administrat intern în doză *pro die* de 10 ppm. Cel de al cincilea lot (lot experimental 2) a fost tratat pe toată durata experimentului cu doza obişnuită de micotoxină fenilalaninică şi cu extract de *Apii semen*, 10 ppm, doză *pro die*. Ultimul lot de şobolani (lot experimental 3) a avut rolul de a surprinde virtualul potenţial antitoxic al unui extract hidroalcoolic de *Sojae semen*, astfel că animalele din acest lot au fost tratate suplimentar cu o doză *pro die* de 10 ppm de fitopreparat pe bază de *Soja hispida.* Experimentul s-a derulat pe o perioadă de 49 de zile, timp în care animalele au fost tratate conform schemei de tratament din tabelul 1. Sângele recoltat la sfârşitul experimentului a fost supus explorării biochimice care a constat în evaluarea unor markeri enzimatici ai stresului oxidativ: catalaza (CAT), superoxid dismutaza (SOD) şi glutation peroxidaza (G-Px).

REZULTATE ŞI DISCUŢII

Rezultatele obţinute în urma dozării catalazei serice sunt inserate în tabelul 2 şi fig. 1. Din analiza acestor date se evidenţiază faptul că activitatea acestei enzime predominant localizată în peroxizomii hepatici înregistrează o scădere dramatică pentru lotul tratat exclusiv cu ocratoxină A. Se observă că activitatea sa scade pentru acest lot cu mai bine de 150 U (5310,5 U/ml) faţă de activitatea lotului de referinţă (6890,3 U/ml). Această abruptă scădere poate fi expresia consumului enzimei în urma atacului micotoxinei generatoare de stres oxidativ. O evidentă ameliorare a activităţii enzimei se remarcă în serul animalelor din lotul al treilea (6167,96 U/ml), ceea ce sugerează apariţia efectului direct antitoxic, indirect antioxidant al fenilalaninei exogene. Valori semnificativ crescute, apropiate de a lotului de referinţă, înregistrate pentru loturile tratate cu fitopreparate pe bază de *Apium*

graveolens, sugerează un eficient efect antitoxic al ftalidelor din produsele vegetale testate. Dintre aceste două fitopreparate testate, potenţialul antitoxic cel mai puternic aparţine extractului de *Apii semen*, activitatea enzimei din serul acestui lot cifrându-se la 6560 U/ml, faţă de 6467 U/ml, valoare ce caracterizează lotul protejat cu *Apii aetheroleum.*

Tabel 1 Modelul experimental

LOTURI	OCA [ppm]	Phe [ppm]	*Apii aetheroleum* [ppm]	*Apii semen* [ppm]	*Sojae semen* [ppm]	Markeri de stres oxidativ
Lot 1	-	-	-	-	-	SOD, CAT $G\text{-}P_X$
Lot 2	8	-	-	-	-	SOD, CAT $G\text{-}P_X$
Lot 3	8	8 ppm	-	-	-	SOD, CAT $G\text{-}P_X$
Lot 4	8	-	10 ppm	-	-	SOD, CAT $G\text{-}P_X$
Lot 5	8	-	-	10 ppm	-	SOD, CAT $G\text{-}P_X$
Lot 6	8	-	-	-	10 ppm	SOD, CAT $G\text{-}P_X$

Legendă: OCA = ocratoxina A; Phe = fenilalanină; SOD = superoxid dismutaza; CAT = catalaza; $G\text{-}P_x$ = glutation peroxidaza

Tabel 2 Activitatea catalazei plasmatice

Loturi	CATALAZA [U/ml]		
	minima	Media	maxima
Lot 1	6651	6890,3	6995
Lot 2	4882	5310,5	6501
Lot 3	5499	6167,96	6690
Lot 4	5651	6467	6995
Lot 5	5445	6560	6989,5
Lot 6	5481	6300	6909

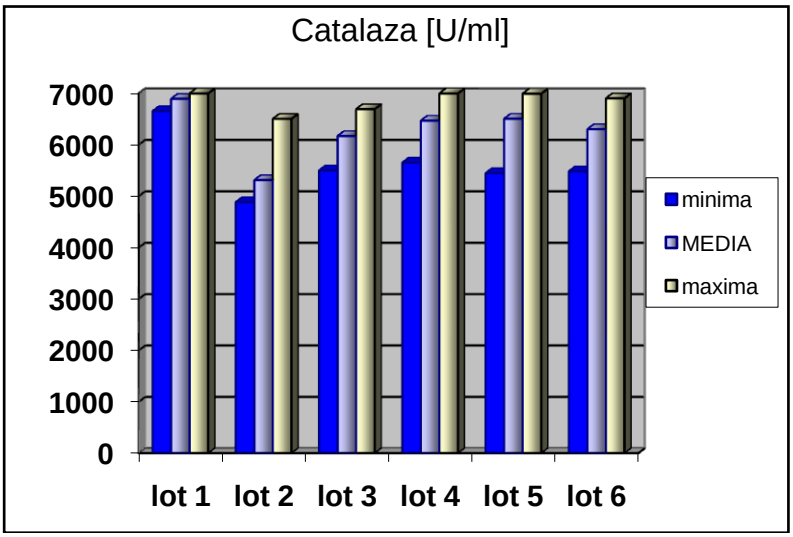

Fig. 1 Activitatea catalazei serice

O valoare mai diminuată (6300 U/ml) comparativ cu precedentele se atinge în serul animalelor ce au beneficiat de aport exogen de extract de produs vegetal bogat în fenilalanină (*Sojae semen*). Trebuie semnalat, totuşi, faptul că activitatea enzimei pentru acest lot este semnificativ augmentată faţă de a lotului ce a fost tratat cu fenilalanină.

Variaţia celei de a doua enzime (tabel 3, fig. 2), superoxid dismutaza, metaloenzimă ce acţionează în tandem cu catalaza, este asemănătoare variaţiei activităţii catalazei. Astfel, activitatea SOD scade cu 112 U/ml în serul animalelor tratate exclusiv cu ocratoxină A (242,5 U/ml) faţă de activitatea enzimei din lotul de referinţă, unde se cifrează la 354,4 U/ml. Asemănarea este evidentă şi în cazul loturilor beneficiare a suplimentării cu fenilalanină de sinteză chimică şi fenilalanină de fitoprovenienţă (*Sojae semen*), protecţia cu fenilalanină exogenă conducând la o ameliorare a activităţii enzimei pentru aceste loturi. Ca şi la celălalt marker de stres oxidativ valoarea superioară aparţine lotului beneficiar al aportului de fenilalanină din seminţe de soia, ceea ce corespunde unui bun efect antitoxic-antioxodant. Referitor la loturile protejate cu fitopreparate bogate în ftalide, variaţia activităţii SOD confirmă intervenţia pozitivă a acestor principii active cu efect antitoxic. Potenţialul antitoxic cel mai semnificativ, obţinut prin prisma acestui parametru biochimic aparţine, de asemenea, fitopreparatului derivat de la *Apii semen.*

Tabel 3 Activitatea superoxid dismutazei plasmatice

Loturi	SUPEROXID DISMUTAZA [U/ml]		
	minima	media	maxima
Lot 1	322	354,4	396
Lot 2	202	242,5	279
Lot 3	265,9	280,68	293
Lot 4	318,9	322,78	330
Lot 5	319,5	323,3	329
Lot 6	275,8	282,16	295

Traseul înregistrat de cel de al treilea parametru biochimic (tabel 4 şi fig. 3) , glutation peroxidaza, este sinuos, având similitudini cu cel înregistrat de superoxid dismutază în ce privesc coborîşurile bruşte şi ascensiunile semnificative. Astfel, căderea abrută a activităţii glutation peroxidazei caracterizează lotul de control al intoxicaţiei cu ocratoxină, valoarea activităţii (76,2 µmoli/min/ml) enzimei coborând cu 120 U/ml sub a lotului de referinţă (87,4 µmoli/min/ml). Ascensiuni discrete, totuşi semnificative, înregistrează enzima din serul animalelor ce au primit fenilalanină (82,4 µmoli/min/ml) şi extract conţinând fenilalanină (81,7 µmoli/min/ml).

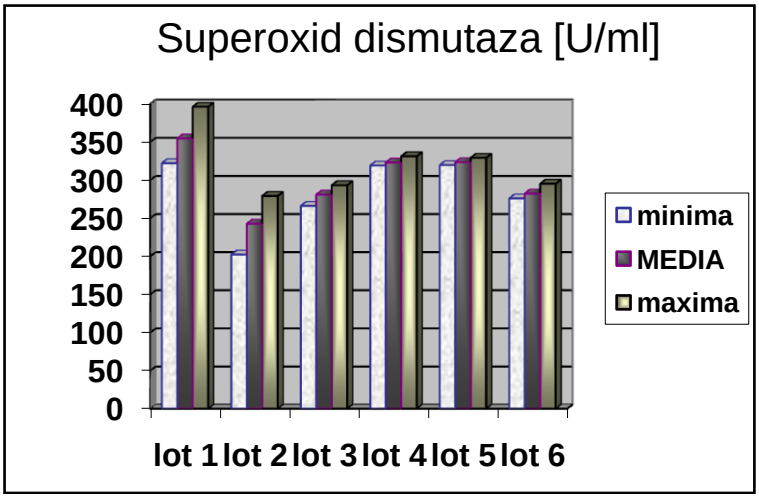

Fig. 2 Activitatea superoxid dismutazei

Ascensiuni deosebit de semnificative ale glutation peroxidazei, cu valori egale celor caracteristice lotului de referinţă, apar în serul animalelor beneficiare ale tratamentului cu fitopreparate din *Apium graveolens*. Şi de data aceasta valoarea cea mai augmentată, tradusă printr-un înalt potenţial antitoxic, aparţine lotului protejat cu extract hidroalcoolic de *Apii semen* (88,6 µmoli/min/ml).

Tabel 4 Activitatea glutation peroxidazei

Loturi	GLUTATION PEROXIDAZA (µmoli/min/ml)		
	minima	media	maxima
Lot 1	78,9	87,4	94,2
Lot 2	70,1	76,2	85
Lot 3	77	82,4	89
Lot 4	75	83,37	89,9
Lot 5	80,11	88,6	91
Lot 6	72,5	81,7	88,5

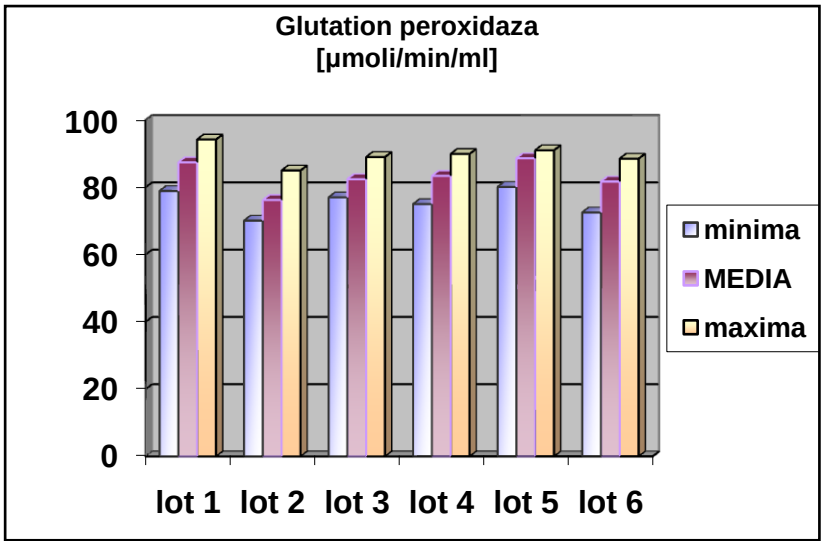

Fig.3 Activitatea glutation peroxidazei

CONCLUZII

Activitatea tuturor markerilor de stres oxidativ scade dramatic pentru lotul agresat de prezenţa ocratoxinei A, ceea ce sugerează existenţa unei supraproducţii de specii reactive ale oxigenului, generatoare de stres oxidativ ;

Evoluţia catalazei serice evidenţiază ameliorarea activităţii acesteia pentru loturile tratate cu fitopreparate conţinând ftalide, efectul antitoxic cel mai puternic apaţinând fitopreparatului pe bază de seminţe de *Apium graveolens;*

Oscilaţia activităţii catalazei pentru loturile protejate cu fenilalanină şi produs vegetal conţinând aminoacidul respectiv (*Sojae semen*) sugerează superioritatea antitoxică a acestuia din urmă;

Traseul înscris de superoxid dismutază confirmă existenţa unui modest efect antitoxic/antioxidant al fenilalaninei şi al unui semnificativ potenţial antitoxic al ftalidelor din *Apii aetheroleum* şi, mai ales, din *Apii semen;*

Variația glutation peroxideazei se corelează cu evoluțiile celorlalți doi markeri de stres oxidativ, evidențiind faptul că potențialul antitoxic/antioxidant cel mai intens aparține ftalidelor din *Apii semen*.

BIBLIOGRAFIE

1. Fillastre, J.P. (1997) – Experimental and human nephrotoxicity induced by ochratoxins, Bulletin Acad. Natl. Med., Oct, 181, 1447-1460;
2. Scudamore, K. A.,Nawaz, S., Hetmanski, M. T. (1998) – Mycotoxins in ingredients of animal feeding stuffs: Determination of mycotoxins in maize products, Food Addit. Contam, 15, 185-194;
3. Prisăcaru, C. (1998) – Teză de doctorat, UMF "Gr. T. Popa" Iaşi;
4. Prisăcaru, C. , Burlacu, A-I., Rotaru, L. (2008a) – Evaluation of biochemical changes from oxidative stress specific to ochratoxicosis induced by *Apii aetheroleum* administration, Lucrări ştiinţifice USAMV, Secția Medicină Veterinară, Iaşi, Vol 51 (10), ISSN 145-7406; 140-143;
5. Vukelic, M., Sostaric, B., Belicza, M. (1992) – Pathomorphology of Balkan Endemic Nephropathy, Food Chem Toxic, 193;
6. World Healt Organization (1990) – Environmental Healt Criteria 105 – Selected Mzcotoxins Ochratoxins, Tricotecenes, Ergot, ed. Of United Nations Environment Programme, the Intern. Labour Organisation and the WHO, Geneva, 15-17, 17-20, 27-165;
7. Creppy, E.E., Stormer, F.O., Roschenthaler, R., Dirheimer, G. (1993) – The mycotoxin ochratoxin A is substrate for phenylalanine hydroxilase in isolated rat hepatocytes and in vivo, Infect. Immunity, 105-109;
8. Istudor, V. (2001) - Farmacognozie, Fitochimie, Fitoterapie, Vol II, Editura Medicală, Bucureşti, 223-226;
9. Stănescu, U.; Hăncianu, M.; Miron, A.; Aprotosoaie, C. (2004) – Plantele medicinale de la A la Z: Monografii ale produselor de interes terapeutic, Vol II, Editura "Gr.T.Popa", Iaşi, 348-350;
10. Prisăcaru, C., Rotaru, L. (2008b) – Monitorizarea efectului antitoxic al unor uleiuri volatile ce conțin ftalide (Apii aetheroleum şi Levistici aetheroleum), Revista Medico-Chir. Soc. Med. Nat. Iaşi, vol II2, nr 2, Suplim. Nr 1, 412-416;

UNELE ASPECTE ALE MORFOLOGIEI LIMFOMULUI DIGESTIV LA PISICĂ

SOME ASPECTS OF DIGESTIVE LYMPHOMA MORPHOLOGY IN CAT

TEODORU SOARE, CIOBOTARU EMILIA, DINESCU GEORGETA, MILITARU MANUELLA
Facultatea de Medicină Veterinară Bucureşti
soareteodoru@fmvb.ro

The high incidence of digestive lymphoma in cat has determined us to perform this research. The study includes 5 cats that were diagnosed with digestive lymphoma. The investigation methods included: cytophatological, histopathological, necropsy and imunnohistochemical investigation. The smears were MGG stained. The tissue cuts were stained using: H.E., trichromic Masson, ABC immunohistochemistry method. Grossly, the lesions affected mesenteric lymph nodes and the wall of small intestine with the result of transit disorders. The results a cytopathological exam showed large cells: lymphoblasts, immunoblasts, and large granulated lymphocytes. Histopathologically the intestinal wall was infiltrated by a homogeneous population of cells, involving the intestinal epithelium and the lamina propria. The cells observed in the tumoral mass of all cases were: T lymphocytes (3 cases), B lymphocytes (one case), B and T lymphocytes (one case). As a conclusion correlation between morphological examinations in cat digestive lymphoma offers an ample vision regarding pathological process in this affection. This way it could be optimised a fast and sure method of diagnosis which will offer a correct prognosis and treatment.

Key words: morphology, lymphoma, cat, digestive tract

Este cunoscut faptul că tumorile hematopoetice sunt foarte frecvente la pisicile domestice, reprezentând aproximativ 33% din tumorile felinelor. Limfomul reprezintă 90% din tumorile hematopoietice de la pisică. Un alt studiu arată că incidenţa este estimată la 200 de cazuri la 100.000 pisici examinate [3]. Dintre toate tipurile de limfom diagnosticate, cel cu localizare digestivă s-a remarcat prin incidenţă ridicată şi prin dificultatea de stabilire a diagnosticului. Toate aceste rezultate ne-au determinat să realizăm un studiu al limfomului digestiv la pisică. Lucrarea îşi propune să pună în evidenţă valoarea examenului anatomopatologic în diagnosticul limfoamelor şi să optimizeze metoda de diagnostic utilizată în această maladie. Un alt obiectiv al studiului urmăreşte să arate modalitatea de exprimare lezională în limfomul digestiv la pisică.

MATERIAL ŞI METODE

Au fost luate în studiu 5 pisici cu vârste cuprinse între 6 şi 13 ani, din rasa Europeană cu diagnosticul de limfom cu implicare digestivă (Tabelul 1).

Metodele de studiu au constat în: examen necropsic (un caz), citologic (5 cazuri), histopatologic (4 cazuri) şi imunohistochimic (4 cazuri).

Pentru realizarea examenului citologic s-au efectuat frotiuri obţinute prin aspiraţie cu ac fin sau raclare, care au fost colorate ulterior prin metoda May Grünwald Giemsa (MGG).

Pentru examenul histopatologic s-au recoltat fragmente din ţesuturile cu modificări macroscopice. Probele astfel obţinute au fost fixate în soluţie de formaldehidă 10%, incluse la parafină şi colorate prin metodele: tricromică Masson (H.E.A.) şi bicromică (H.E). La 4 cazuri s-a aplicat tehnica de imunohistochimie indirectă Avidină Biotină Peroxidază (ABC). Pentru tehnica de imunohistochimie s-au folosit anticorpi monoclonali (AMC) umani respectiv, CD3 (pentru limfocitul T) şi CD79 (pentru limfocitul B) de la firma DAKO.

Tabel Nr.1 Pisicile diagnosticate cu limfom digestiv

Nr. Crt.	Rasă	Sex	Vârstă	Localizare	Modalitate de recoltare a probelor pentru diagnostic
1	Europeană	femelă	13 ani	Digestiv (limfocentrul mezenteric, difuz în peretele jejunal)	Recoltare în urma necropsiei
2	Europeană	mascul	11 ani	Digestiv (limfocentrul mezenteric, joncțiunea ileo-cecală)	Recoltare din piesă operată
3	Europeană	femelă	6 ani	Digestiv (limfonod gastric şi celiac, peretele ileal implicat difuz)	Recoltare din piesă operată
4	Europeană	femelă	9 ani şi 6 luni	Digestiv (limfocentrul mezenteric)	Recoltare în urma necropsiei
5	Europeană	mascul	8 ani	Digestiv (limfonod celiac)	Aspirație cu ac fin (ghidată ecografic)

REZULTATE ŞI DISCUȚII

Din punct de vedere macroscopic leziunile limfomului digestiv la animalele luate în studiu au putut fi împărțite în trei categorii în funcție de localizare. Astfel, au fost leziuni ce afectează limfocentrul mezenteric, leziuni ale peretelui intestinal cu aspect difuz şi leziuni care implică joncțiunea ileo-cecală.

Limfocentrul mezenteric a suferit fenomene de hiperplazie, care au dat naştere la adenopatie, dimensiunile acestora variând de la 1/2 cm la 3/4 cm (Fig. 2). Capsula limfonodală, a fost netedă sau neregulată, inconstant limfonodurile fiind congestionate. Pe secțiune aspectul limfonodurilor a fost slăninos şi omogen, dar s-au înregistrat şi aspecte de limfonod uscat, mustos sau congestiv.

Peretele intestinal a prezentat îngroşări difuze şi neuniforme, (Fig. 1 şi 2) cu ocluzie parțială (Fig. 2) sau totală. În alte cazuri ansele intestinale îngroşate au prins în bloc aderențial şi limfocentrul mezenteric (Fig. 2). Plăcile Peyer (PP) au fost implicate în modificările intestinale, la două dintre cazurile examinate. Dimensiunile PP au variat de la 1/2 cm până la 2/3 cm, fiind foarte evidente, cu zona centrală uşor congestionată şi cu suprafața neregulată.

În zona de joncțiune ileo-cecală au fost întâlnite leziuni asemănătoare cu cele ale peretelui intestinal, cu deosebirea că îngroşările mucoasei au determinat micşorarea lumenului (Fig. 1) mai rapid decât în alte zone deoarece în zona respectivă lumenul este mai îngust fiziologic. Îngustarea lumenului a determinat la trei dintre cazuri tulburări de tranzit, până la stagnarea conținutului digestiv în porțiunea anterioară ocluziei.

Alături de procesul tumoral, în zonele unde proliferarea a fost accentuată s-a constatat apariția necrozei tumorale, care s-a manifestat sub formă de focare gălbui-verzui.

Alte modificări observate la examinarea mucoasei intestinale au fost legate de rigiditatea cadaverică care trebuie diferențiată de hiperplazia tumorală [5].

În bibliogafie este citat faptul că, evoluția mai lungă a procesului tumoral poate determina apariția aderențelor între ansele intestinale [6]. Acest aspect a fost, la unul dintre cazurile luate în studiu, favorizat de invazivitatea tumorală care a prins în bloc mai multe anse intestinale.

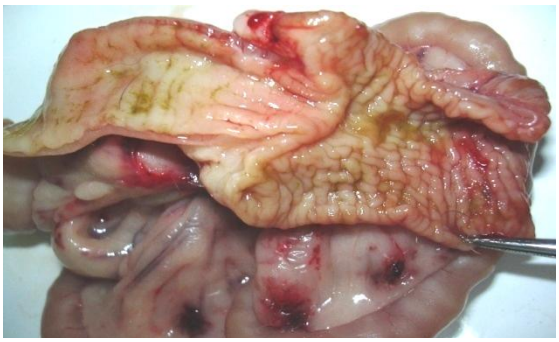

***Fig.1**. Joncţiune ileo-cecală - îngroşare difuză a mucoasei - Limfom digestiv*
***Fig.2**. Intestin- Îngroşare difuză a peretelui şi adenopatie mezenterică- Limfom digestiv*

În urma examinării celulelor din preparatele pentru examenul citopatologic au fost observate mai multe tipuri morfologice de limfom. Astfel, bazându-ne pe criteriile internaţionale de clasificare (WHO) [10], s-au diferenţiat următoarele tipuri de limfoame: limfoblastic, imunoblastic şi cel cu celule mari granulate (Large Granular Lymphoma - LGL).

Limfomul limfoblastic a fost diagnosticat la trei dintre cazurile studiate.

Diagnosticul a fost pus pe baza numărului mare de limfoblaste tumorale. Populaţia de celule tumorale a fost reprezentată de două categorii: o categorie de celule mici cu nuclei neclivaţi, cu citoplasmă puţină şi nucleu cu cromatină condensată şi o categorie de celule mari (diametrul cât 4-5 hematii) cu nuclei discret clivaţi şi cromatina clară, citoplasmă în cantitate mică, slab bazofilă şi mitoze atipice frecvente. Nucleolii au fost prezenţi inconstant fiind greu perceptibili. Acest aspect este citat şi de alţi autori [2, 8].

Limfomul imunoblastic a fost diagnosticat la unul dintre cazurile studiate.

Celulele observate au avut talie mare (diametrul cât 3-4 hematii), cu nucleu de formă rotundă sau ovalară, cromatina nucleară fină şi prezenţa unui singur nucleol de dimensiuni mari dispus uşor excentric (Fig. 3). Citoplasma a fost abundentă şi bazofilă iar nucleul dispus uşor excentric. Aceste descrieri se încadrează în caracteristicile citologice ale limfomului imunoblastic [4, 13].

Frotiurile obţinute prin raclarea peretelui intestinal au prezentat deseori celule fără citoplasmă şi grupuri de bacterii antrenate din lumenul intestinal. Prezenţa nucleilor “nuzi” poate fi determinată de intervenţia autolizei cadaverice sau de particularităţile citoplasmei celulelor de tip imunoblastic, care prezintă o fragilitate crescută datorată abundenţei sale.

Limfomul cu celule mari granulate (LGL) a fost diagnosticat la unul dintre cazurile studiate.

Limfomul de acest tip s-a caracterizat citologic prin evidenţierea unor celule cu granule mari, azurofile în citoplasmă. Este o formă rară de limfom, mai frecventă la pisică decât la câine [6, 8, 12, 14]. Numeroşi specialişti precizează că celulele cu granule mari azurofile pot avea origine T celulară sau NK celulară [9, 14]. Alte cercetări menţionează că LGL evoluează primar la nivel intestinal, apoi implică splina, ficatul, rinichiul şi măduva hematopoetică. Astfel, apar celule tumorale în circulaţia periferică având descărcare leucemică (citemică) [13].

Sub aspect citologic, celulele observate în frotiurile realizate din intestinul tumorizat, au avut următoarele caracteristici:

-talie celulară mare (diametrul cât 4-5 hematii),

-nuclei rotunzi sau ovalari neclivaţi, un singur nucleol care se observă discret în centrul nucleului, cromatina cu aspect uşor grunjos (Fig. 4). În literatură, celulele sunt descrise ca fiind de talie medie-mare cu nuclei rotunzi sau adânc incizaţi, uneori binucleate [4]. Alţi autori precizează că nucleul poate fi rotund sau ovalar, asemănător cu bobul de fasole [6].

-citoplasma în cantitate mică, bazofilă, luminoasă, cu granule mari azurofile (Fig. 4).

Granulele citoplasmatice au avut număr şi diametru variabil. Cu cât granulele au fost mai puţine, cu atât diametrul a fost mai mare (Fig. 4). Diametrul lor a fost scăzut când au fost în număr mare. Intensitatea culorii poate fi mai intensă sau mai palidă, iar o parte din granulele mari au o veziculă centrală. Constant, în preparatele examinate s-au observat resturile celulelor necrozate şi numărul mare de granule care sunt dispersate în tot preparatul. Necroza a fost mai rar întâlnită şi poate apărea datorită fenomenului de degranulare a celulelor NK ce au conţinut ridicat în substanţe litice [6, 8, 12, 14].

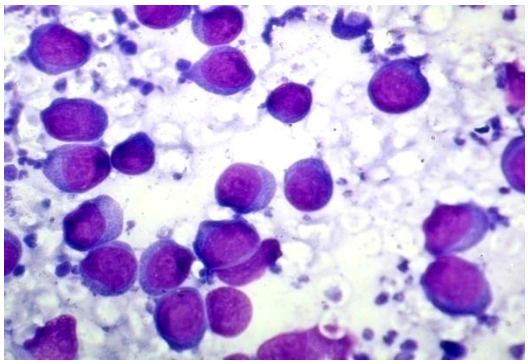

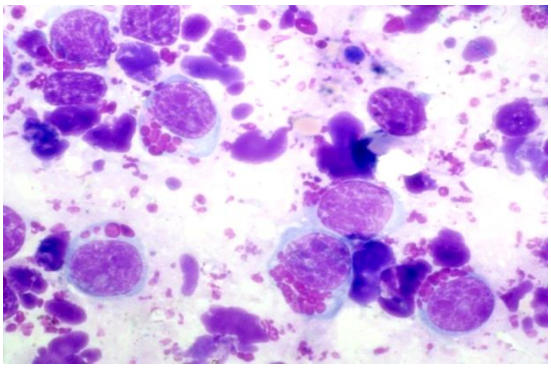

***Fig. 3**. Limfonod mezenteric - celule mici, cu nuclei neclivaţi - Limfom digestiv limfoblastic (coloraţie MGG, x 1000)*

***Fig. 4**. Perete intestinal - Limfocite cu granule citoplasmatice azurofile – LGL digestiv (coloraţie MGG, x 1000*

Sub aspect histologic, limfomul digestiv al pisicii poate avea ca punct de plecare ţesuturile limfoide organizate (limfocentrul mezenteric) şi apoi să disemineze infiltrând peretele intestinal. De asemenea poate porni de la nivelul ţesutului limfoid asociat intestinului şi apoi să infiltreze difuz peretele intestinal şi ţesuturile limfoide organizate [7].

În studiul actual, au fost descrise histologic două categorii de aspecte:

-un aspect reprezentat de infiltrat celular compus dintr-o populaţie celulară majoritară cu celule mici cu nuclei clivaţi, sau dintr-o populaţie mixtă cu celule mici cu nuclei clivaţi şi câteva celule mari. În literatură acest aspect se corelează clinic şi lezional cu cu grad scăzut de agresivitate [3].

-un alt aspect observat a fost reprezentat de o populaţie celulară dominată de celule mari cu tendinţă de implicare rapidă a limfonodurilor adiacente. Articolele de specialitate corelează această descriere cu un grad crescut de agresivitate [6**].**

Majoritatea formelor de limfom intestinal au avut caracter infiltrativ difuz cu îngroşarea peretelui intestinal pe suprafeţe mari. În unele cazuri, infiltratul s-a localizat în profunzimea peretelui intestinal, a dilacerat musculoasa ştergând structura submucoasei, celularitatea s-a cantonat uneori în jurul vaselor de sânge mimând un limfom angiocentric [5]. În alte cazuri celularitatea s-a localizat în corionul mucoasei şi a pătruns printre gandele duodenale (Brünner), iar corionul a fost dilacerat. Un alt aspect surprins a fost tendinţa de desprindere a submucoasei de musculoasă. Celulele au invadat difuz şi/sau grupat sub formă de cuiburi în structura intestinală generând dilacerări în corion (Fig. 5).

Prezenţa infiltratului tumoral, la nivelul peretelui intestinal de multe ori poate fi confundat cu procese inflamatorii cornice, care se manifestă în mod constant prin prezenţa granulocitelor şi limfocitelor la acest nivel şi hiperplazia ţesutului limfoid, ca o reacţie la conţinutul digestiv [3]. Spre deosebire de acest aspect limfomul digestiv a prezentat de cele mai multe ori proliferarea difuză sau nodulară a ţesutului limfoid, evidentă şi anarhică, invazia celulară frecvent a distrus corionul şi a pătruns în musculoasă. În alte cazuri cercetate invazia celulelor tumorale la nivel intestinal s-a făcut pe calea vaselor limfatice iar în vilozităţi celulele au pătruns prin chiliferele centrale (Fig. 6).

Atunci când hiperplazia tumorală a afectat limfonodul, diagnosticul histologic s-a pus cu greutate mai mare datorită modificărilor apărute prin uniformizarea structurii limfonodulare, dispariţia delimitării cortico-medulare şi nedelimitarea centrilor germinativi [3]. Problemele de diagnostic histopatologic au survenit atunci când a fost implicat ţesutul limfoid diseminat. Dificultăţile au apărut în momentul în care inflamaţia cronică a implicat peretele intestinal şi ţesutul limfoid a fost hiperreactiv. În acest caz pentru diagnostic diferenţial a fost necesară corelaţia examenului histologic cu examenul citologic şi uneori cu cel imunohistochimic.

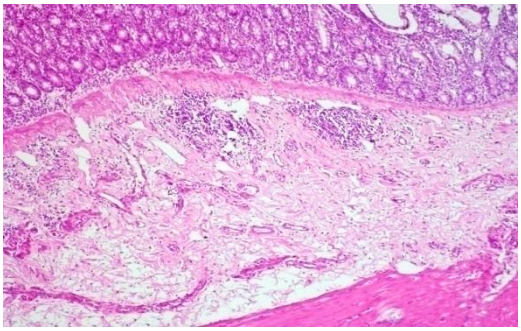

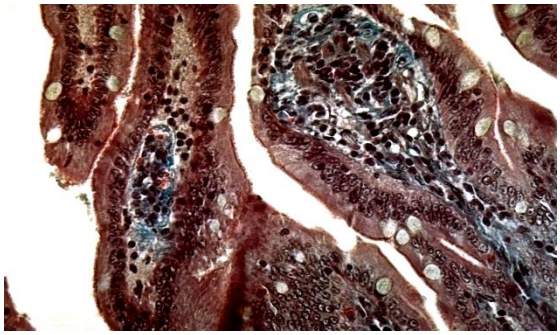

Fig. 5 *Duoden – cuiburi de cellule tumorale în submucoasă - Limfom digestive (colorație HE, x 100)*
Fig. 6 *Intestin subţire -Vilozităţi intestinale cu celule tumorale în chiliferul central - Limfom digestiv (colorație HEA, x 400)*

În urma examenului imunohistochimic au fost folosiţi AMC de tip uman şi s-au obţinut următoarele rezultate: 3 dintre cazurile examinate imunohistochimic au fost limfoame T celulare reacţionând pozitiv la CD3 şi negativ la CD79 (Fig. 7 şi 8), un caz a fost limfom B celular, pozitiv la CD79 şi un caz a reacţionat pozitiv la ambii anticorpi [1, 11].

Studiile epidemiologice din literatura studiată susţin că limfoamele B celulare cu localizare digestivă au o incidenţă crescută faţă de limfoamele T celulare şi o evoluţie mai blândă [3, 10]. Alţi autori afirmă că limfomul digestiv T celular este mai frecvent întâlnit la pisică şi de obicei se suprapune peste procesele inflamatorii cronice [10]. Rezultatele studiului nostru demonstrează că limfoamele B celulare cu localizare digestivă au avut o incidenţă mai mică, 3 din cele 5 pisici fiind diagnosticate cu limfom T celular.

Rezultatele pozitive mixte T, B celulare de la nivel intestinal pot fi fiziologice, PP fiind zonă B dependentă. În acest caz proliferarea tumorală poate afecta limfocitele T care infiltrează difuz peretele intestinal, implicând ulterior PP.

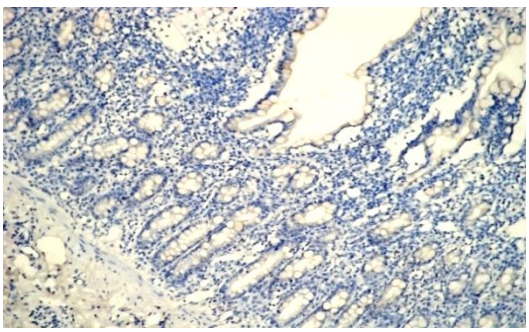

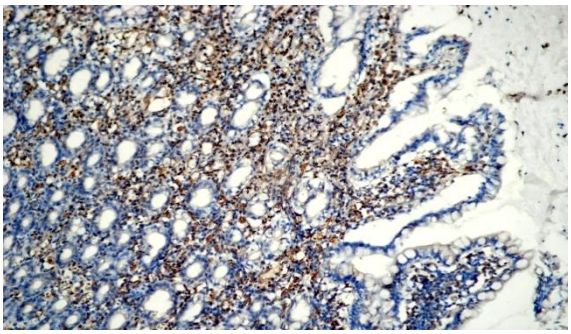

Fig. 7. *Intestin subţire - Reacţie negativă a celulelor tumorale la AMC - CD79- Limfom T celular (x 200)*

Fig. 8. *Intestin subţire - Reacţie pozitivă a celulelor tumorale la AMC - CD3- Limfom T celular (x 200)*

CONCLUZII

1. Limfomul digestiv la pisică implică sub aspect anatomic atât limfonodul mezenteric cât şi structurile limfoide diseminate din peretele intestinal.
2. Limfomul digestiv la pisică are ca exprimare macroscopică îngroşarea peretelui intestinal şi îngustarea lumenului acestuia, cu implicarea joncțiunii ileo-cecale.
3. Citologic, limfomul digestiv se exprimă prin prezența celulelor de talie mare: limfoblast, imunoblast, limfocit mare granulat, celule care caracterizează limfoamele cu grad ridicat de malignitate.
4. Histologic, infiltratul tumoral afectează atât epiteliul cât şi corionul, care este dilacerat în majoritatea cazurilor. Vasele limfatice sunt dilatate de numărul mare de celule tumorale care infiltrează pe această cale şi alte teritorii.
5. Imunohistochimic, limfomul digestiv al pisicii este preponderent un limfom T celular.
6. Corelarea examenelor morfologice poate oferi un diagnostic de certitudine care este necesar în stabilirea prognosticului şi a evoluției limfomului.

BIBLIOGRAFIE

1. ALEXIS PLATFORM, 2-nd. Edition (Spring 2004) – Catalog & Handbook Immunology & Cancer Research Apoptosis & Inflamation, 2-7, 12-23, 28-33;
2. CIOBOTARU EMILIA, SOARE T., SANJA ALEKSIC-KOVACEVIC, GEORGETA DINESCU, MILITARU MANUELLA, MANOLESCU N. (2006) – Morphological and immunohistochemical aspects in feline lymphomas, ESVP, Scoția-Edinburg;
3. DONALD J., MEUTEN, (2002) – Tumors in Domestic Animals. Iowa State Press, p. 128-151;
4. GALATIUC LIA (2002) – Limfocitul B, limfocitul T şi celulele NK, Atelier de imunologie fundamentală, Institutul Național de Cercetare-dezvoltare de Microbiologie şi Imunologie Cantacuzino, 1-5 oct;
5. GROSS THELMA LEE, PETER J. IHRKE, EMILY J. WALDER, VERENA K. AFFOLTER, (2005) – Skin Disease of tha dog and cat, Clinical and Histopathologic Diagnosis. Blackwell Publishing company, 866-895;
6. M. DONALD, McGAVIN, MVSc, PhD, FACVSc, JAMES F. ZACHARY, DVM, PhD (2007) – Pathologic Basis Veterinary Disease, Editure Mosby Elsevier;
7. MILITARU MANUELLA, EMILIA CIOBOTARU, GEORGETA DINESCU, SOARE T. (2004) – Anatomia Patologică a Aparatului Digestiv la Animalele Domestice, Editura All, 64-72;
8. N/NK-Cells. Html., 31.01.2006;
9. Rcn.com/Jkimball.ma.ultranet (2006) – Biology Pages/N/NK cells;
10. ROCCABIANCA P., VERNAU W., CANIATTI M., MOORE P. F. (2006) - Feline Large Granular Lymphocyte (LGL) Lymphoma with Secondary Leukemia: Primary Intestinal Origin with Predominance of a CD3/CD8$\alpha\alpha$ Phenotype, Vet Pathol 43:15-28;
11. www. IHCworld.com;
12. www. Vet.uga.edu/vpp/clerk/Walden;
13. www. Vetpathology.org/cgi;
14. www. Biology online.org/dictionary;

INFLUENŢA OCHRATOXINEI A ASUPRA BURSEI FABRICIUS LA PUII DE GĂINĂ[1]

INFLUENCE OF OCHRATOXINE A ON FABRICUS BURSAE IN BROILER CHIKENS

CARMEN SOLCAN, I. COMAN, C. COTEA, CĂTĂLINA FLOREA, GH. SOLCAN
Facultatea de Medicină Veterinară Iaşi

In 3 groups, each of 15 broiler chikens ochratoxine A (OTA) was given orally, in sunflower oil suspension, daily, for 21 days in doses of: 5µg/kg b.w. for group E1, 35 µg/kg for group E2 and 100µg/kg for E3. Control group (of 15 chikens) received only sunflower oil. Both control and experimental groups received identical comercial feed and water ad libitum and were kept in identical environmental conditions. 5 chikens from each group were killed after 7, 14 and 21st day of the experiment and Fabricius bursa was prevealed, prepared for paraphin embeding and stained with: HEA, PAS, PAS and Alcian blue and May Grunwald Giemsa.

Ochratoxine A produced lesions of bursal follicles, depending on dosis and time of exposure. In group E1, treated with OTA 5µg/kg b.w, periphollicular oedema and lymphoid depletion was observed at 14th and 21st day of poisoning. The dose of 35µg/kg b.w induced more severe lesions, like: more severe lymphoid depletion in both cortical and medullar zone of the folicles and a great number of histiocytes containing cell debris, indicating an important lymphocytoklasic activity. The dose of 100 µg/kg b.w /day determined more severe lesions like: atrophy of Fabricius bursa, cortical zone of the follicles almost disappeared, reticular cells have prolipherated into cortical zone and intraepithelialand intrafollicular cysts were observed.

Key words: ochratoxine A, immunotoxicity, chikens, Fabricius bursa, histology.

Ochratoxinele sunt metaboliţi secundari produşi de diverse specii de fungi, incluzând diferite tipuri de *Aspergillus ochraceus şi Penicillium verucosum* tip I şi II. Simptomele clinice comune sunt: reducerea greutăţii corporale, a apetitului, stagnare în creştere, slăbie şi diaree. Unele organe înregistrează o creştere în volum (ficatul, rinichiul) iar cele limfoide o reducere (4, 5, 6, 12). Ochratoxina A (OTA) are efect teratogen, imunosupresor, carcinogen şi hepatotoxic.

Lucrarea îşi propune să evidenţieze efectul imunosupresiv al OTA, în special acţiunea asupra bursei Fabricius, la puii de găină din prima zi postecozional până la 21 de zile

MATERIAL ŞI METODE

Investigaţile s-au efectuat pe 60 pui broiler, de găină, grupaţi randomizat în patru loturi: 3 experimentale: E1, E2, E3 şi un lot martor (M). Loturile experimentale au primit ochratoxina A, pe cale orală, sub formă de suspensie în ulei vegetal, zilnic, timp de 21 zile, în doză de 5µg/kg corp LE1, 35µg/kg corp LE2 şi 100µg/kg corp LE3. Lotul martor a primit doar solventul (ulei vegetal). Toate loturile au primit aceeaşi hrană comercială şi apă *ad libitum*, fiind întreţinute în condiţii de mediu identice. S-au sacrificat câte 5 pui din fiecare lot la vârsta de 7, 14 şi 21 zile şi s-a recoltat bursa Fabricius pentru examen histologic. Piesele au fost fixate în formaldehidă 10%, impregnate cu parafină, secţionate la 5µm, colorate prin coloraţiile HEA, PAS-Albastru Alcian, PAS, May Grunwald Giemsa, montate şi examinate la microscopul optic.

REZULTATE ŞI DISCUŢII

[1] Cercetări finanţate din grantul PN II Idei 1118/2009

Bursa lui Fabricius la puii în vârstă de 7 zile din LE1 se caracterizează prin scăderea limfocitelor din zona centrală a foliculilor (depleţie limfoidă). Nucleii limfocitelor prezintă modificări nucleare reprezentate de: picnoză, cariorexa, indicatori ai morţii celulare. Aceste modificări apar la 20% din foliculii limfoizi.

În bursa Fabricius la puii de 7 zile din LE2 se evidenţiază edem perifolicular la jumătate din pliurile mucoasei, limfonoduli reduşi în dimensiune comparativ cu cei de la LM, depleţie limfoidă severă la 50% din foliculi (fig. 1), modificări semnalate şi de alţi autori (5 , 7, 11).

La puii din LE3 bursa Fabricius prezintă modificări evidente la 75% din foliculi. Perifolicular se evidenţiază edem, iar la unii foliculi în acest spaţiu apare proliferare conjunctivă, epitelizarea tuturor foliculilor şi cavităţi mici chistice în stroma reticulară. Ca şi la loturile experimentale anterioare, zona corticală este redusă la 1-2 rânduri de limfocite iar în medulară apare depleţie limfoidă. Epiteliul asociat foliculilor este cubic. În medulară sunt prezente histiocite ce conţin resturi celulare, indicator al activităţii limfocitoclazice (7) (fig 2, 3).

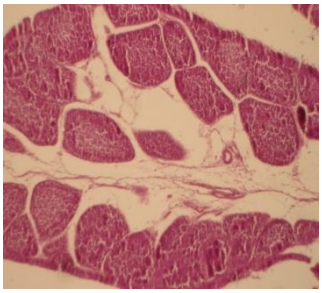

Fig. 1. Bursa Fabricius la puii din LE2, în vârstă de 7 zile. Edem perifolicular, depleţie lifoidă. Col PAS x100.

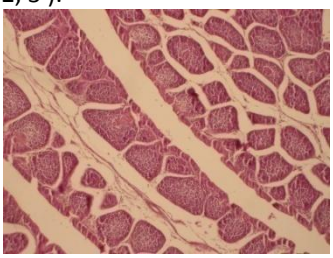

Fig. 2. Bursa Fabricius la puii din LE3, în vârstă de 7 zile. Foliculi limfoizi bursieni mici, edem perifolicular. Col PAS x60.

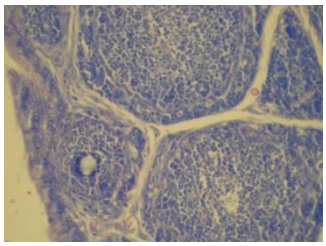

Fig. 3. Bursa Fabricius la puii din LE3, în vârstă de 7 zile. Zona corticală cu diametru redus, chişti mici în zona medulară. Col. M.G.Giemsa x400.

Bursa lui Fabricius la puii în vârstă de 14 zile din LE1 se caracterizează de asemenea prin depleţie limfoidă. Nucleii limfocitelor prezintă modificări reprezentate de picnoză, cariorexa, indicatori ai morţii celulare. Aceste modificări nu apar la toţi foliculii limfoizi.

În bursa Fabricius la puii de 14 zile din LE2, se evidenţiază edem perifolicular la jumătate din pliurile mucoasei, limfonoduli reduşi în dimensiuni comparativ cu cei de la LM, depleţie limfoidă severă, la 50% din foliculi, modificări asemănătoare celor constatate de alţi autori (7, 11).

La puii din LE3 bursa Fabricius prezintă modificări evidente, caracterizate prin edem perifolicular. La unii foliculi în acest spaţiu apare proliferare conjunctivă, însoţită de cavităţi mici chistice în stroma reticulară, pline cu secreţie PAS pozitivă, leziuni asemănătoare celor semnalate de Perozo Marin şi col. (2003). Zona corticală este redusă la 1-2 rânduri de limfocite iar în medulară apare depleţie limfoidă. Epiteliul asociat foliculilor este cubic evident. În medulară sunt prezente histiocite ce conţin resturi celulare, indicator al activităţii limfocitoclazice (7) (fig. 4, 5,6).

La puii în vârstă de 21zile din LE1 bursa lui Fabricius se caracterizează prin scăderea limfocitelor din zona centrală a foliculilor. Nucleii limfocitelor prezintă modificări reprezentate de picnoză şi cariorexa. Aceste modificări apar la majoritatea foliculilor limfoizi.

În bursa Fabricius la puii de 21 zile din LE2 se evidenţiază edem perifolicular, limfonoduli reduşi în dimensiuni comparativ cu cei de la LM, depleţie limfoidă severă modificări asemănătoare celor descrise de Perozo Marin şi col. (2003).

La puii din LE3 bursa Fabricius prezintă modificări evidente. Perifolicular se evidenţiază edem şi proliferare a ţesutului conjunctiv, epitelizarea tuturor foliculilor şi mici cavităţi chistice în stroma reticulară. Zona corticală dispare, în medulară apare depleţie limfoidă, iar epiteliul asociat foliculilor este situat la periferia acestora. În medulară sunt prezente histiocite ce conţin resturi celulare,

indicator al activităţii limfocitoclazice (6) (fig. 7, 8, 9, 10). Epiteliul mucosei este stratificat cu secreţie PAS pozitivă. Leziuni asemănătoare sunt semnalate şi de alţi autori (2, 7)

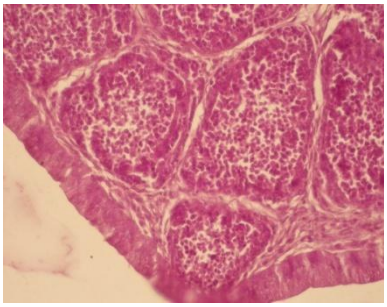

Fig. 4. Bursa Fabricius la pui în vârstă de 14 zile, LE2. Depleţie limfoidă în zona medulară a foliculilor bursali. Col. PASx200

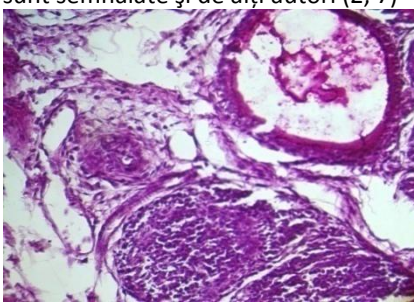

Fig.5. Bursa Fabricius la pui în vârstă de 14 zile, LE2. Chist cu secreţie PAS pozitivă, depleţie limfoidă, epiteliul asociat foliculilor evident. Col. May Grünwald Giemsa x200.

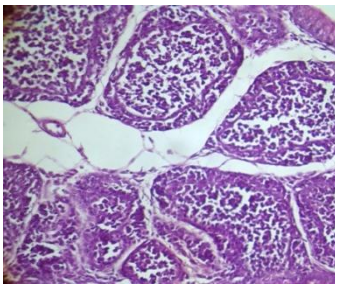

Fig. 6. Bursa Fabricius la pui în vârstă de 14 zile, LE3. Foliculi bursali mici, cu depleţie limfoidă severă, edem perifolicular. Col. May Grünwald Giemsa x200.

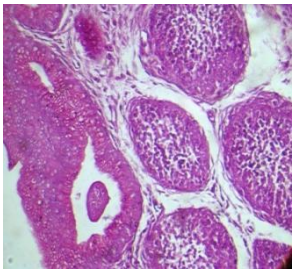

Fig. 7. Bursa Fabricius la pui în vârstă de 21 zile, LE3. Epiteliul mucoasei stratificat, corticala foliculilor bursali absentă, depleţie limfoidă severă. Col PAS x60

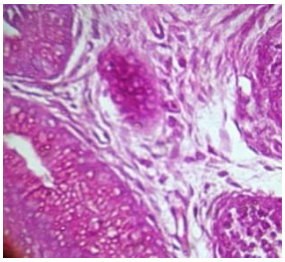

Fig. 8.Bursa Fabricius la pui în vârstă de 21 zile, LE3. Epiteliul mucoasei stratificat, ţesut conjunctiv dezvoltat peri-folicular. Col PAS x200

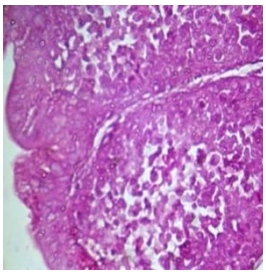

Fig.9.Bursa Fabricius la pui în vârstă de 21 zile, LE3. Depleţie limfoidă severă, celulele citoreticulare numeroase. Col PAS x200

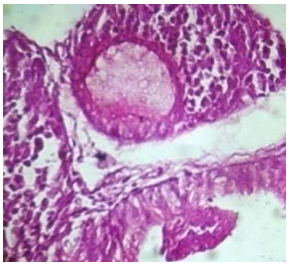

Fig.10. Bursa Fabricius la pui în vârstă de 21 zile, LE3. Chist cu secreţie PAS pozitivă, depleţie limfoidă, epiteliul asociat foliculilor evident. Col. May Grünwald Giemsa x200.

Dintre cele trei tipuri de ochratoxine A, B, C, ochratoxina A este cea mai toxică. Diferenţe de toxicitate apar în funcţie de specie, sex, doză şi durata expunerii. OTA are un efect dăunător asupra puilor chiar şi în concentraţie mică. Doza letală medie este de 5,9-16,5mg/kg greutate corporală la curci şi prepelişe japoneze şi de 0,5-2-4mg/kg greutate corporală la puii de găină (1).

O singură doză de 0,04mg/kg greutate vie administrată intraperitoneal, determină în primele 3 ore după administrare o scădere semnificativă a limfocitelor circulante mai ales a limfocitelor T helper circulante, ca urmare a efectului citotoxic (8). Dozele mai mari de 2mg/kg determină reducerea greutăţii relative a bursei Fabricius. Descreşterea relativă a organelor limfoide la păsările care au primit în dietă OTA poate fi atribuită efectului limfocitoclazic. O leziune biochimică indusă de OTA este peroxidarea lipidelor. Toxicitatea ochratoxinelor se exercită prin perturbarea homeostaziei calciului, procese de peroxidare a lipidelor şi inhibiţia respiraţiei mitocondriale şi a ARNt sintetazei. Este posibil ca ochratoxina să nu inhibe direct fenilalanil ARNt sintetaza ci prin competiţie cu fenilalanina din structura ochratoxinei A. OTA inhibă probabil Aminoacyl ARNt în mod indirect prin inhibarea producerii ATP în mitocondrii. ATP este necesar activării aminoacizilor (1, 5)

OTA determină atrofia bursei Fabricius. Pe de altă parte se produce proliferarea ţesutului conjunctiv perifolicular, scăderea limfocitelor din zona centrală a foliculilor (depleţie limfoidă), prezenţa unui număr mare de histiocite ce conţin resturi celulare, indicator al activităţii limfocitoclazice pronunţate (6). Nucleii limfocitelor prezintă modificări reprezentate de picnoză, cariorexa, indicatori ai morţii celulare (10).

Greutatea bursei Fabricius descreşte semnificativ la 2ppm OTA, de asemenea scade cu 50% digestibilitatea proteinelor şi se produce o modificare semnificativă a organelor vitale. OTA începând de la 0,05ppm descreşte semnificativ greutatea vie a puilor tineri, posteclozional (5).

În bursă se mai poate observa depleţie limfoidă severă la 50% din foliculi, epitelizarea tuturor foliculilor şi cavităţi chistice în stroma reticulară (7).

CONCLUZII

1.Ochratoxina A produce modificări leziuni ale bursei Fabricius în funcţie de doza administrată şi perioada expunerii.

2. Doza de 5 µg/kg greutate vie produce edem perifolicular şi depleţie limfoidă, la puii în vârstă de 14 zile şi 21 zile.

3. Bursa Fabricius suferă modificări mai severe la doza de 35 µg/Kg greutate vie, la 14 şi 21 zile. Acestea constau în scăderea limfocitelor din zona corticală şi medulară a foliculilor (depleţie limfoidă), prezenţa unui număr mare de histiocite ce conţin resturi celulare, indicator al activităţii limfocitoclazice pronunţate.

4. Doza de 100 µg/Kg greutate vie determină în plus comparativ cu LE2 atrofia bursei Fabricius, dispariţia zonei corticale, o proliferare a celulelor reticulare în zona corticală, chişti intraepiteliali şi intrafoliculari.

BIBLIOGRAFIE

1. Al-Anati, L., Petzinger, E., 2006 , Immunotoxic activity of ochratoxin , J. Vet. Pharmacol.Therap. 29, 79–90
2. Bennett, J.W., Klich, M., 2003, Mycotoxins. Clinical Microbiology Reviews, 16, 497–516.
3. Bozzo G., Ceci E., Bonerba E., Desantis S.,TantilloBozzo G., 2008, Ochratoxin A in Laying Hens: High-Performance Liquid Chromatography Detection and Cytological and Histological Analysis of Target Tissues. J. Appl. Poult. Res., 17, 151-156
4. Coman I., Popescu O., 1985, Micotoxine şi micotoxicoze. Ed. Ceres Bucureşti
5. Elaroussi M.A., Mohamed F.R., Barkouky E.M., Atta A.M., 2006,Experimental ochratoxicosis in broiler chickens, Avian Pathology, 35(4), 263-269
6. Kumar, A., Jindal, N., Shukla, C.L., Asrani, R.K., Ledoux, D.R. , Rottinghaus, G.E. , 2004, Pathological changes in broiler chickens fed ochratoxin A and inoculated with Escherichia coli. Avian Pathology, 33, 413–417.
7. Perozo Marín F., Rivera1S., Finol G., Mavárez Y, 2003, Aflatoxin B1, Selenium and Saccharomyces cerevisiae in the Immune Response of Broiler Chickens in Zulia State, Venezuela. Revista Cientifica, FCV-LUZ, 13, 5, 360-370
8. Moura M.A., Machado C.H., 2004, -Effects of Ochratoxin a on Broiler Leukocytes. Brazilian Journal of Poultry Science -Revista Brasileira de Ciência Avícola , 6, 3, 187 – 190
9. O'Brien, E., Dietrich, D. R., 2005, Ochratoxin A: the continuing enigma. Critical Reviews In Toxicology, 35, 33-60.
10. Singh, G.S., Chauhan, H.V., Jha, G.J., Singh, K.K., 1990, Immunosuppression due to chronic ochratoxicosis in broiler chicks. J. Comp. Pathol., 103, 399–410.
11. Stoev S.D., M. Stefanov, S. Denev, B. Radic, A.M. Domijan, M.Peraica, 2004, Experimental mycotoxicosis in chikens induced by ochratoxin A and penicilic acid and intervention with natural plant extracts. Vet.Res. Comm., 28: 727-746.

INFLUENŢA OCHRATOXINEI A ASUPRA TIMUSULUI LA PUII DE GĂINĂ[2]

INFLUENCE OF OCHRATOXINE A (OTA) ON THE THYMUS IN BROILER CHIKENS

CARMEN SOLCAN, I. COMAN, GH. SOLCAN
Facultatea de Medicină Veterinară Iaşi

In 3 groups, each of 15 broiler chikens ochratoxine A (OTA) was given orally, in sunflower oil suspension, daily, for 21 days in doses of: 5µg/kg b.w. for group E1, 35 µg/kg for group E2 and 100µg/kg for E3. Control group (of 15 chikens) received only sunflower oil. Both control and experimental groups received identical comercial feed and water ad libitum and were kept in identical environmental conditions. 5 chikens from each group were killed after 7, 14 and 21st day of the experiment and thymus was prevealed, prepared for paraphin embeding and stained with: HEA, PAS, PAS and Alcian blue and May Grunwald Giemsa.

The thymus in chikens from group E1 (receiving 5µgOTA/kg b.w./day) after 7 and 14 days of poisoning showed a large number of reticular cells, arranged in clusters and small necrosis zones. In group E2 (receiving 35µg OTA/kg b.w./day) cortical and medullar zones of the thymus showed various dimensions and demarcation line betwen them were curled. Medullar zone was greater than cortical one, containing agglomerations of reticular cells, small necrotic and hemorrhagic zones. In group E3 (receiving 200µg OTA/kg b.w./day the thymus was characterized by a very thin corticala penetrated by agglomerations of reticular cells from medullar zone. Those agglomerations showed central necrosis zones (represented probably by degenerated Hassal corpuscles) and multifocal haemorrahagic zones into the lobuli. The histiocytes from medullar zona contained intracellular debris, considered signs of lymphocytoclasia.

Key words: ochratoxine A, immunotoxicity, chikens, thymus, histology.

OTA cauzează mielotoxicitate şi efecte imunosupresoare asupra timusului, bursei Fabricius şi splinei la păsări, iar la mamifere şi la nivelul limfonodurilor (1, 6, 10, 12). Reducerea producerii eritrocitelor şi leucocitelor determină scăderea hemoglobinei, apariţia leucopeniei şi limfopeniei, la broileri (1). Investigaţiile efectuate în această lucrare subliniază efectul ochratoxinei A asupra timusului la puii de găină.

MATERIAL ŞI METODE

Investigaţile s-au efectuat pe 60 pui broileri, de găină, grupaţi randomizat în patru loturi: 3 experimentale: E1, E2, E3 şi un lot martor (M). Loturile experimentale au primit ochratoxina A, pe cale orală, sub formă de suspensie în ulei vegetal, zilnic, timp de 21 zile, în doză de 5µg/kg corp LE1, 35µg/kg corp LE2 şi 100µg/kg corp LE3. Lotul martor a primit doar solventul (ulei vegetal). Toate loturile au primit aceeaşi hrană comercială şi apă *ad libitum*, fiind întreţinute în condiţii de mediu identice. S-au sacrificat câte 5 pui din fiecare lot la vârsta de 7, 14 şi 21 zile şi s-a recoltat timusul pentru examen histologic. Piesele au fost fixate în formaldehidă 10%, impregnate cu parafină, secţionate la 5µm, colorate prin coloraţiile HEA, PAS-Albastru Alcian, PAS, May Grunwald Giemsa, montate şi examinate la microscopul optic.

[2] Cercetări finanţate din grantul PN II Idei 1118/2009

REZULTATE ŞI DISCUŢII

Timusul puilor din LE1 la vârsta de 7 zile, prezintă corticala cu dimensiuni apropiate de a LM. Zona medulară are un număr mare de celule reticulare care sunt aşezate sub formă de aglomerări şi puţine limfocite mature. La puii din LE2, în timus apar grupuri de celule reticulare şi în zona corticală. Celulele din zona corticală au nucleii colorați mai deschis şi sunt neuniformi ca diametru. În zona medulară alături de celulele reticulare numeroase apar şi zone de necroză. Limfocitele mature din această zona sunt foarte reduse numeric (fig. 1, 2, 3).

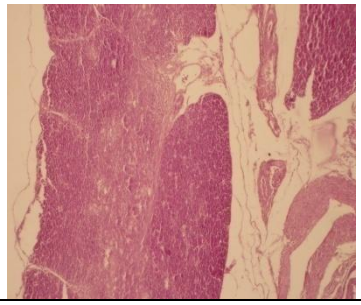	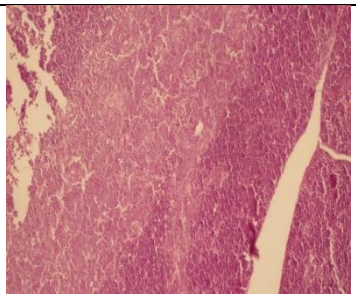	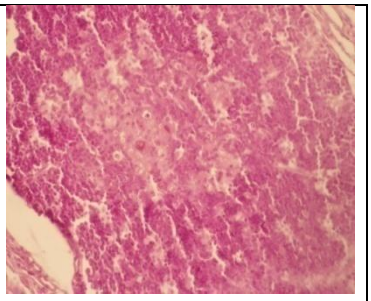
Fig. 1. Timusul la puii din LM. Lobul timic. Col. PAS x 60.	*Fig.2. Timusul la puii din LE1. Corticala asemănătoare LM, medulara cu un diametru sensibil mai mare. Col. PAS x 60.*	*Fig. 3. Timusul la puii din LE2. Nucleii limfocitelor zonei corticale colorați deschis, printre care apar aglomerări de celule ale citoreticulului. Ultimele se află în număr mare şi în medulară. Col. PAS x60.*

Timusul puilor din LE3 prezintă o corticală neuniformă ca diametru, dar mai redusă decât la lotul martor şi nucleii celulelor colorați mai deschis decât la LE2. Printre limfocitele din zona corticală apar celule reticulare grupate, asemănătoare corpusculilor Hassal. În zona corticală, dar şi la limita zonei corticale cu medulara apar mici zone hemoragice. În zona medulară predomină celulele reticulare grupate care alternează cu mici zone de necroză.

Elementele de noutate în această lucrare sunt modificările histologice observate în timus după 7 zile de administrare a OTA mai ales la LE2 şi LE3. Aceste modificări sunt menționate în literatură după 14 zile de tratament (1, 7, 8, 12).

Timusul puilor în vârstă de 14 zile din LE1, prezintă corticala cu dimensiuni apropiate de a celor din LM. Medulara este modificată, fiind ocupată de un număr mare de celule reticulate, dispuse sub forma unor aglomerări. Alături de aceste celule se observă şi zone mici de necroză. Numărul limfocitelor din această zonă este foarte mic. La puii din LE2, corticala şi medulara timusului au dimensiuni variabile, iar zona de demarcație are un aspect ondulat. În zona corticală apar celule reticulare aglomerate (fig. 4, 5, 6). În centrul acestor aglomerări se evidențiază şi spații mici de necroză. În zona medulară predomină celulele reticulare, se pot observa mici hemoragii şi un număr foarte mic de limfocite mature. Zona medulară ocupă cea mai mare parte a lobului timic.

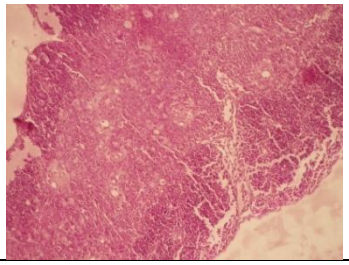	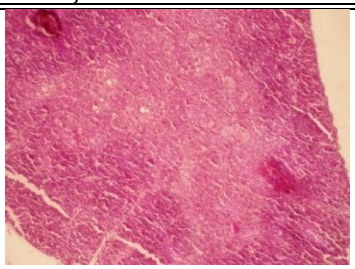	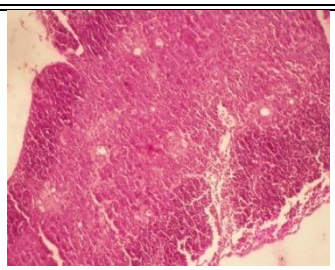
Fig.4. Timusul la puii din LE3 în vârstă de 7 zile. Corticala lobului timic este mai redusă, în medulră apar aglomerări de celule ale citoreticulului. Col. PAS x60.	*Fig.5. Timusul la puii din LE3 în vârstă de 7 zile. Col. PAS x60. Hemoragii focale la limita dintre corticala şi medulara lobului. Col. PAS x60.*	*Fig.6. Timusul la puii din LE3 în vârstă de 7 zile. Col. PAS x60. Zona corticală redusă. În zona medulară un număr mic de limfocite mature şi un număr mare de celule ale citoreticulului. Col. PAS x60.*

Timusul puilor din LE3 prezintă zona corticală redusă şi arii multifocale de hemoragii, atât în corticală cât şi în medulară. Zona medulară deşi ocupă cea mai mare parte a lobului timic, are un număr foate mic de limocite, restul fiind ocupat de celule reticulare. În centrul aglomerării de celule reticulare se pot observa zone de necroză (fig. 7, 8, 9). Rezultate asemănătoare sunt menționate de diverşi autori (1, 7, 8, 12).

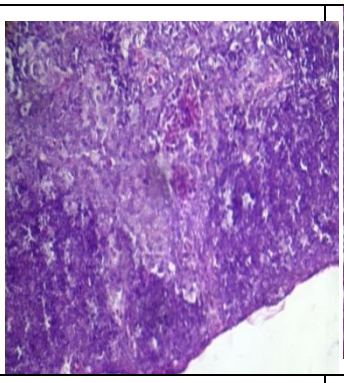	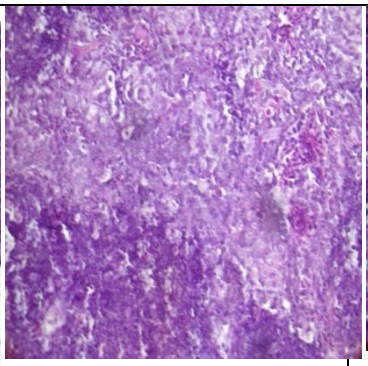	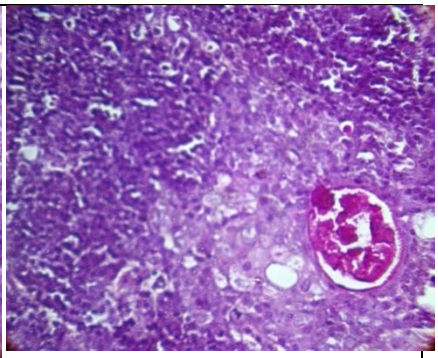
Fig.7 Timusul la puii în vârstă de 14 zile LE2. Zona corticală cu diametru diferit. Celule ale citoreticulului sub forma unor aglomerări mai mici în corticală şi mari în medulară. Col. M.G.Giemsa x100.	*Fig.8 Timusul la puii în vârstă de 14 zile LE3. Zona corticală cu diametru diferit. Celule ale citoreticulului sub forma unor aglomerări mai mici în corticală şi mari în medulară. Hemoragii focale în medulară. Col. M. G.Giemsa x100.*	*Fig.9 Timusul la puii în vârstă de 21 zile din LE3. Zona corticală cu diametru diferit. Celule ale citoreticulului sub forma unor aglomerări mai mici în corticală şi mari în medulară. Hemoragii focale în medulară Col. M.G.Giemsa x100.*

La 21 zile, timusul puilor din LE1 are corticala redusă, iar medulara este ocupată de celule reticulare şi mici zone de necroză. Timusul puilor din LE2 are o zonă corticală redusă, care se întrepătrunde cu medulara. Zona medulară este ocupată de aglomerări de celule reticulare, zone de necroză şi mici hemoragii. Timusul puilor din LE3 este caracterizat printr-o corticală foarte subțire, la nivelul căreia pătrund aglomerările de celule reticulare din zona medulară. Aglomerările de celule reticulare prezintă zone de necroză centrală (care sunt probabil corpusculi Hassal degenerați) şi arii

multifocale de hemoragii în lobulul timic. Nucleii limfocitelor sunt colorați deschis. Histiocitele din zona medulară au resturi celulare intracitoplasmatice, semn al limfocitoclaziei din zona medulară a lobulului timic. Modificările histologice descrise au fost observate şi menționate şi în literatură după 2 săptămâni de administrare a OTA (7).

Deoarece timusul are un rol important în imunitatea mediată celular, aceasta este scăzută în timpul ochratoxicozei. Supresia imunității celulare şi umorale prin OTA reduce răspunsul imun la puii vaccinați împotriva bolii Newcastle cu tulpina B1 (11, 12) sau La Sota (9) şi permite dezvoltarea infecțiilor bacteriene secundare (7).

OTA are efect citotoxic direct prin necroză, sau prin inducerea apoptozei. Ambele produc o reducere a numărului de celule producătoare de anticorpi şi o scădere a imunoglobulinelor serice. OTA inhibă sinteza proteică, diviziunea celulară şi regenerarea țesutului limfoid degenerat. Creşterea citokinelor proapoptotice TNFα şi IL6 poate determina depleția limfocitelor (8).

Activitatea imunosupresoare a OTA determină o creştere a susceptibilității păsărilor la infecțiile virale, bacteriene şi parazitare (3, 6).

OTA administrată în dietă în concentrație de 400 şi 800ppb determină o reducere a consumului de furaje şi a greutății corporale. Modificările histologice ale organelor imune au fost mult mai severe la puii care au primit OTA în dietă urmată de infecția experimentală cu *E.coli* O78, comparativ cu alți antigeni (3). La doza de 400 şi 800ppb în furaj se observă o reducere semnificativă a timusului, a hranei consumate, a ratei de conversie a hranei, a concentrației de tiroxină. De asemenea s-a înregistrat o scădere semnificativă a leucocitelor, a răspunsului imun mediat umoral şi celular (3).

Rezultate similare au fost semnalate după administrarea OTA la puii Plymouth Roch liberi de germeni de la 1 la 6ppm (12), sau la broiler în doze de 2 şi 4ppm (3, 7). Reducerea timusului se realizează şi la doze mai mici: 130, 305, 790 ppb (Stoev 2000). Toate aceste doze scad semnificativ greutatea relativă a timusului, induc depleția limfocitelor, cauzând modificări histologice ale puilor expuşi la aceste toxine timp de 70 zile. Reducerea numărului de leucocite şi a greutății timusului determină alterarea funcției imunitare de tip celular.

Are loc şi regresia altor organe limfoide: Bursa Fabricius, splina, precum şi a altor organe ce produc imunoglobuline. Histopatologic se relevă modificări în centrii germinativi ai timusului, splinei şi de aici explicația plauzibilă pentru inducerea limfocitopeniei de către OTA (11, 12). De aceea O'Brien şi Dietrich (2005) atribuie OTA scăderea imunității prin reducerea proliferării, activării şi diferențierii limfocitelor. Se ştie ca OTA induce o creştere a greutății la organele care iau parte la detoxifierea sau eliminarea acesteia (rinichi si ficat) precum si o scădere a greutății organelor limfoide si a greutății corporale.

CONCLUZII

1.Timusul puilor din lotul E1, intoxicați cu 5µg OTA/kg corp la 7 şi 14 zile după intoxicație prezintă medulara modificată, ocupată de un număr mare de celule reticulate, dispuse sub forma unor grămezi şi zone mici de necroză. La 21 zile, corticala este redusă, iar medulara ocupată de celule reticulare şi mici zone de necroză.

2. La puii din lotul E2, tratat cu 35µg OTA/kg corp, corticala şi medulara timusului, au dimensiuni variabile iar zona de demarcație are un aspect ondulat. Zona medulară ocupă cea mai mare parte a lobulului timic fiind formată din aglomerări de celule reticulare, zone de necroză şi mici hemoragii. În zona corticală apar celule reticulare aglomerate, cu mici zone de necroză.

3. Timusul puilor din LE3, tratat cu 35µg OTA/kg corp este caracterizat printr-o corticală foarte subțire, la nivelul căreia pătrund aglomerările de celule reticulare din zona medulară. Aglomerările de celule reticulare prezintă zone de necroză centrală, care sunt probabil corpusculi Hassal degenerați,

precum şi arii multifocale de hemoragii în lobulul timic. Histiocitele din zona medulară au resturi celulare intracitoplasmatice, semn al limfocitoclaziei din zona medulară a lobulului timic.

BIBLIOGRAFIE

1. Bennett J.W., Klich, M., 2003, Mycotoxins. Clinical Microbiology Reviews, 16, 497–516.
2. Dwivedi, P., Burns R. B., 1985, Immunosuppressive effects of ochratoxine A in young turkeys. Avian Pathology, 14, 213-225
3. Elaroussi M.A., Mohamed F.R., Barkouky E.M., Atta A.M., 2006,Experimental ochratoxicosis in broiler chickens, Avian Pathology, 35(4), 263-269
4. Harvey R.B., Kubena L.F., Naqi S.A., Gyimah J.E., Corrier D.E., Panigrahy B., Phillips T.D., 1987, Immunologic effects of low levels of ochratoxin A in ovo:
5. Utilization of a chicken embryo model. Avian Dis., 31, 787–791.
6. Kamp H.G., Eisenbrand G., Schlatter J., Wurth K., Janzowski, C., 2005, Ochratoxin A: induction of (oxidative) DNA damage, cytotoxicity and apoptosis in mammalian cell lines and primary cells. Toxicology, 206, 413–425.
7. Kozaczynski, W., 1994, Experimental ochratoxicosis A in chickens.Histopathological and histochemical study. Arch. Vet. Pol., 34, 205–210
8. Kumar A., Jindal N., Shukla C.L., Asrani R.K., Ledoux D.R., Rottinghaus, G.E., 2004, Pathological changes in broiler chickens fed ochratoxin A and inoculated with Escherichia coli. Avian Pathology, 33, 413–417.
9. O'Brien, E., Dietrich, D. R., 2005, Ochratoxin A: the continuing enigma. Critical Reviews In Toxicology 35, 33-60.
10. Santin E., Paulillo A.C., Maiorka P.C., Alessi A.C., Krabbe E.L., Maiorka, A., 2002, The effects of ochratoxin/aluminosilicate interaction on the tissues and humoral immune response of broilers. Avian Pathology, 31, 73–79.
11. Singh G.S., Chauhan H.V., Jha G.J., Singh, K.K., 1990, Immunosuppression due to chronic ochratoxicosis in broiler chicks. J. Comp. Pathol., 103, 399–410.
12. Stoev S.D., Anguelov G., Ivanov I., Pavlov D., 2000, Influence of ochratoxin A and an extract of artichoke on the vaccinal immunity and health in broiler chicks, Exp. Toxicol. Pathol. 52 43-55.
13. Stoev S.D., M. Stefanov, S. Denev, B. Radic, A.M. Domijan, M.Peraica, 2004, Experimental mycotoxicosis in chikens induced by ochratoxin A and penicilic acid and intervention with natural plant extracts. Vet.Res. Comm., 28: 727-746.

PARTICULARITĂŢI MORFOLOGICE ALE SCHELETULUI MEMBRULUI TORACIC LA BIZAM (ONDATRA ZIBETHICA)[3]

MORPHOLOGICAL FEATURES OF THE FORELIMB SKELETON AT MUSKRAT (ONDATRA ZIBETHICA)

SPATARU C., SPATARU MIHAELA, COTOFAN V.
USAMV Iaşi
cspatarufmv@yahoo.com

Given the conditions of muskrat habitat and environment and land submergence, member thoracic skeleton studies have described the morphological structures that occurred as a consequence thereof. Through studies on the skeletons of muskrat were shown: customizes the shoulder by a high-spin scapular that ends with an acromion beyond glenoid cavity, which is a grinding clavicular jointing surface. Clavicle are generally prismatic part is slightly curved, it articulates with the sternum through uni pieces called bones omostrnum. Crest of humerus present deltoidian looking lamellar and lateral ridge epicondyle are also evident and sharp. Due to these increases, the body of the humerus is prismatic aspect. Olecranium has prismatic aspect presents "facies lunatta" elliptical, back-ventral and latero-medial obliquely.

Key words: muskrat,skeleton, humerus, joint, forelimb,

Studierea formei oaselor membrului toracic la bizam are ca scop completarea literaturii de specialitate în domeniul morfologiei rozătoarelor, corelarea aspectului suprafeţelor articulare cu cea a structurilor articulare, a eminenţelor osoase cu cea a maselor musculare informează despre dinamica activităţii musculare a bizamului care s-a adaptat atât de uşor condiţiilor de habitat submers şi terestru.

MATERIAL ŞI METODE

Materialul de studiu a constat în 8 de cadavre de bizam, de vârste şi sexe diferite, provenite prin împuşcarea acestora din bazinele piscicole ale judeţelor Botoşani şi Iaşi, din bazinul Prutului, al Jijiei şi al Siretului.

Pentru obţinerea şi prepararea pieselor osoase ce compun scheletul s-a procedat la raclarea structurilor musculo-ligamentare de pe suprafaţa osoasă. Astfel s-au identificat forma şi întinderea suprafeţelor articulare, forma şi mărimea eminenţelor şi a depresiunilor nearticulare ce constituie loc de inserţie pentru muşchi sau apar ca urmare a presiunii asupra acestora, stabilind, prin efectuarea fotografiilor şi a desenelor particularităţile diferenţiale pe vârste, sexe şi între speciile de referinţă.

După finalizarea studiului pe oase s-au alcătuit schelete care probează şi confirmă rezultatele cercetării.

REZULTATE ŞI DISCUŢII

Spata la bizam are o poziţie oblică ventro-cranială, formând cu humerusul un unghi de flexie de aproximativ 70- 80 grade. Marginea dorsală a spetei este rotunjită prin prelungirea unghiului cervical spre marginea dorsală a spetei. Astfel, datorită aşezării spetei într-o poziţie foarte oblică pe peretele toracic, (ocupă spaţiul a 6 coaste) marginea dorsală este în continuitate cu cea cervicală, fiind acoperită cu un cartilaj suprascapular care pe unghiul cervical are aspect de buză epifizară, crescând în dimensiuni înspre unghiul toracal unde ajunge la aproximativ 0,3 cm.

Fosa supraspinoasă devine mai adâncă datorită uşoarei detaşări în sens lateral a marginii cervicale a spetei, care, la nivelul gâtului spetei se înalţă, transformând fosa într-un şanţ (fig. 1).

[3] Cercetări din grantul ID 1112/2008

Marginea toracală este rectilinie, are un aspect cilindric, prin detaşarea în sens lateral adânceşte fosa infraspinoasă mai ales la nivelul gâtului spetei. Caudal, marginea toracală a spetei are un aspect aplatizat şi rectiliniu, fiind marcată de numeroase linii rugoase de inserţie musculară şi de una dintre cele trei găuri de nutriţie plasate înspre gâtul spetei (fig. 1, 2) .

Gâtul spetei este subţire dar puternic pentru a susţine la nivelul extremităţii distale o suprafaţă articulară mult alungită.

De la nivelul gâtului se detaşă ventro-cranial un puternic tubercul subglenoidal care depăşeşte cu 0,3-0,5 cm limita inferioară a cavităţii glenoide a spetei, suprafaţa articulară prelungindu-se şi pe acesta, mărind de două ori amplitudinea mişcării pe axul longitudinal al articulaţiei. De pe tuberculul subglenoidal se desprinde în sens cranio-medial un puternic proces coracoid (fig.2, 3)

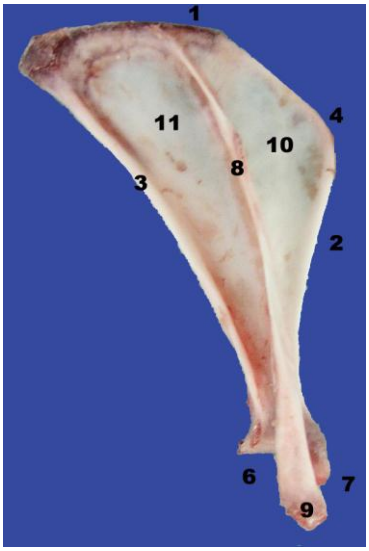

Fig.1. Spata la bizam, aspect lateral
Right scapula of the muskrat, lateral view
1- margo dorsalis, 2- margo cranialis, 3- margo caudalis, 4- angulus cranialis, 5- angulus caudalis, 6- cavitas glenoidalis, 7- tuberculum supraglenoidale, 8- spina scapulae, 9- procesus hematus, 10- fossa supraspinata, 11- fossa infraspinata

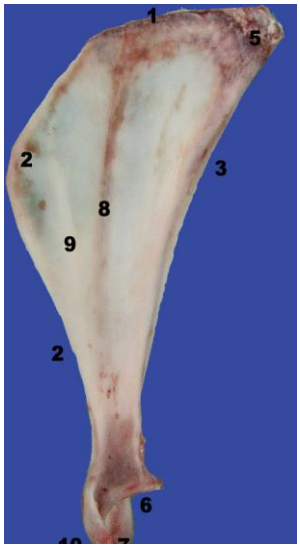

Fig.2. Spata de bizam, aspect medial
Right scapula in muskrat, medial view
1- margo dorsalis, 2- margo cranialis, 3- margo caudalis, 4- angulus cranialis, 5- angulus caudalis, 6- cavitas glenoidalis, 7- tuberculum supraglenoidale, 8- fossa subscapularis, 9- crista subscapularis, 10- processus coracoideus

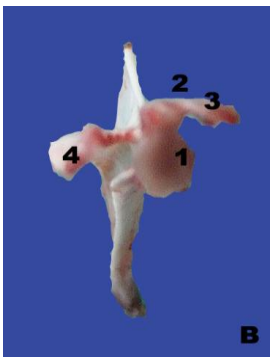

Fig.3. Spata la bizam, cavitatea glenoidă, detaliu
Scapula of the muskrat joint cavity, detail
1- cavitas glenoidalis, 2- tuberculum supraglenoidale et facies articularis, 3- processus coracoideus, 4- spina scapularis, 5- facies aricularis claviculae

Spina scapulară ajunge la dezvoltarea maximă la nivelul gâtului spetei unde se termină cu un acromion lung ce depăşeşte nivelul cavităţii glenoide, sprijinindu-se pe tuberculul mare al humerusului. Acromionul apare ca o lamă osoasă aplatizată latero-medial, foarte evident, vârful acestuia are aspect triunghiular, fiind şlefuit antero - lateral de o suprafaţă plan-concav pentru articularea cu clavicula.

La masculii de bizam spina scapulară poate realiza un unghi drept cu suprafaţa spetei iar la femele este uşor aplecată la nivelul marginii libere a spinei peste fosa infraspinoasă.

Faţa medială a spetei este marcată de o fosă subscapulară întinsă până la gâtul spetei, are aspect decliv înspre locul de detaşare al spinei scapulare. Suprafeţele de inserţie ale muşchilor seraţi ventrali cervical şi toracal au aspect liniar, înspre unghiurile cervical şi toracal, fiind delimitate de restul suprafeţei de câte o linie rugoasă evidentă. În treimea cranială a fosei subscapulare se formează o creastă redusă pentru inserţia musculaturii subscapulare (fig.2).

Cavitatea glenoidă este ovală cu diametrul mare dispus longitudinal, circumferinţa cavităţii este uniformă, fiind lipsită de incizură. Suprafaţa articulară se prelungeşte prin alungirea acesteia pe tuberculul subglenoidal (fig. 3).

Corelaţia formei spetei cu funcţia membrului este foarte relevantă prin indicele fiziologic. Raportul dintre diametrul dorso-ventral şi diametrul cranio - caudal al spetei la bizam este de aproximativ 4,7cm / 3 cm; 4,5 cm /2,6, sau de 3,6 cm / 2,2 cm etc, indicele fiziologic calculat fiind în medie de 132 (la câine indicele este de 125, la feline de 120, la iepure 137)

Bizamul face parte din categoria animalelor cleidale. Clavicula este un os cilindric, alungit, aplatizat cranio-caudal, uşor recurbat, ce prezintă medial o creastă pentru inserţie musculară. În reimea laterală se observă doi tuberculi plasaţi unul dorsal iar altul ventral. Extremitatea scapulară se articulează semimobil cu acromionul, extremitatea sternală, mai voluminoasă, se articulează semimobil cu omosternul (o mică piesă osoasă) iar prin intermediul său cu o suprafaţă situată cranial pe manubriul sternal (fig. 4).

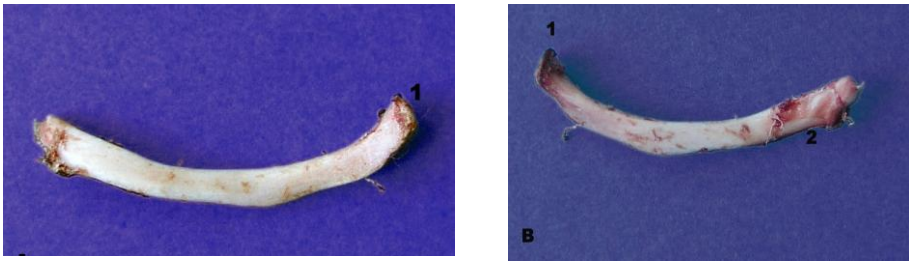

Fig.4. Clavicula la bizam, A- aspect lateral, B- aspect medial
Clavicle of the muskrat, A- lateral view, B- medial view
1- facies articularis sternalis, 2- facies articularis hamatus

Extremitatea proximală a humerusului este formată din capul articular şi cei doi tuberculi humerali: tuberculul mare şi tuberculul mic.

Suprafaţa articulară fiind convexă atât în sens cranio-caudal cât şi latero-medial. Capul articular este mult deplasat caudal comparativ cu axul humerusului, plan care trece pe la marginea cranială a acestuia. Tuberculul mare, plasat lateral capului humeral este depărtat de tuberculul mic printr-o culisă bicipitală largă şi superficială bine conturată. Tuberculul mare are formă triunghiulară, i se pot identifica vârful, situat cranial şi convexitatea acestuia care ajunge în înălţime capul articular. Pe aproape toată faţa laterală a convexităţii se întinde o suprafaţă largă de inserţie a muşchiului infraspinos care are aspect circular (fig. 5).

Diafiza humerală are aspect cilindric, dar, datorită detaşării crestei deltoidiene şi a crestei epicondilului lateral corpul humerusului devine prismatic: în jumătatea proximală fiind aplatizat latero - medial, în jumătatea distală cranio – lateral.

Creasta deltoidiană începe de la baza tuberculului mare, creşte în înălţime până la jumătatea diafizei humerale unde se termină brusc cu tuberozitatea deltoidiană masivă. Ventral de aceasta se formează o linie (creastă) humerală până la tuberculul epitrohleei, separând planul cranio - lateral (şanţul de torsiune) de planul muscular caudal al diafizei.

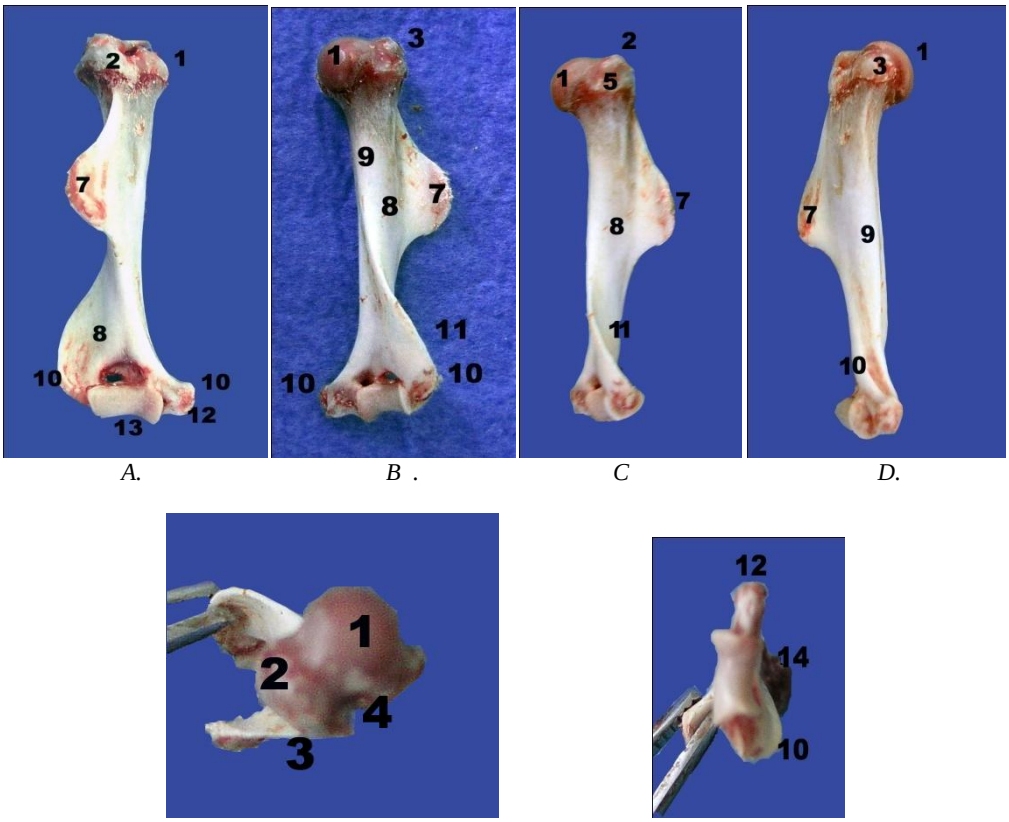

A. *B .* *C* *D.*

E. *F.*

Fig.5. Humerusul la bizam. The humerus in muskrat.
A- aspect cranial (cranial view), B- aspect caudal (caudal view), C- aspect lateral (lateral view), D- aspect medial (medial view),E- extremitatea articulară proximală (dorsal joint extremity), F- extremitatea articulară distală (distal joint extremity)

1- caput humeri, 2- tuberculum majus, 3- tuberculum minus, 4- sulcus intertubercularis, 5- facies m. infraspinati, 6- crista humeri, 7- tuberositas deltoidea, 8- sulcus m. brachialis, 9- tuberositas teres major, 10- epicondylus, 11-- crista supracondylaris lateralis, 12- epitrochlea, 13- capitulum humeri, 14- trochlea humeri.

Creasta deltoidiană împreună cu creasta epicondilului delimitează un şanţ de torsiune brahială larg şi adânc care înconjoară humerusul în unghi de 90^0.

Faţa caudo-medială a corpului humeral este separată printr-o linie de inserţie musculară în două planuri ce se intersectează la acest nivel în unghi drept: planul medial şi planul caudal al humerusului (fig. 6-B). În treimea proximală a acestei linii musculare de inserţie a m. coracobrahial se găseşte tuberculul muşchiului marele rotund, evident, rugos, alungit dorso-ventral, apoi acesta se continuă distal până la tuberculul epitrohlear.

Humerusul se articulează cu radiusul prin „capitulum humeri”, mărginit medial de buza trohleii humerale (fig. 6-A). Datorită detaşării în sens lateral şi medial a epicondilului şi epitrohleii fosele radială şi olecraniană se lărgesc putând să comunice la unii indivizi printr-o gaură supratrohleară.

Epicondilul este detaşat lateral se continuă până în treimea distală a corpului cu o creastă osoasă, creasta epicondilului, puternică şi cu aspect lamelar (fig. 6-A,B). Epitrohleea are aproximativ aceeaşi dezvoltare, apare sub forma unui tubercul evident, puternic, fiind în continuitate cu corpul humeral printr-o creastă redusă ce prelungeşte linia musculară proximală. Axul longitudinal al

suprafeţei articulare a capului humeral este în plan longitudinal, pe când cel distal este în plan transversal, axele intersectându-se în unghi de 90^0.

Radiusul la bizam are o formă cilidrică iar la jumătatea acestuia prezintă o pronunţată recurbare în sens cranial. Treimea proximală este bifaciată, pe când treimea mijlocie şi distală sunt trifaciate, fapt ce îl diferenţiază de radiusul de la carnivore.

La extremitatea proximală prezintă o suprafaţă eliptică de articulare cu „capitulum humeri". Cavitatea glenoidă este alungită medio-lateral, cu aspect reniform fiind flancată ventro-caudal de circumferinţa articulară destinată articulării mobile cu ulna (fig. 6-A, B,C,D,E).

Pe faţa cranială a corpului şi extremităţii distale a radiusului la bizam sunt cele trei şanţuri tendinoase. Extremitatea distală prezintă o suprafaţă articulară largă, aproape sferică, pentru oasele carpiene.

La bizam, ulna este ataşată radiusului pe toată lungimea lui, exceptând treimea proximală, unde formează cu aceasta două arcade: una proximală, mai mică şi una distală, mai mare. Este un os lung la care este prezent canalul medular pe toată lungimea diafizei.

Olecranul reprezintă braţul forţei musculaturii extensoare a cotului şi reprezintă aproximativ 1 / 5 din lungimea ulnei. Asemănător celorlaltor rozătoare, olecranul are aspect patrulater cu evidentă orientare cranio-medială. Datorită acestei particularităţi, marginea caudală a olecranului apare uşor convexă, imprimând ulnei un aspect puternic recurbat în „ S". Tuberozitatea olecraniană este masivă. De la marginea caudală se detaşă înspre medial un puternic tubercul pentru inserţie musculară, separat de vârful olecranului printr-o incizură transversală. De la nivelul acestei tuberozităţi se formează în sens distal, pe marginea caudală a olecranului, o creastă tăioasă pentru inserţie musculară care coboară pe corpul ulnei imprimând treimii proximale şi mijlocii ale ulnei un aspect prismatic.

Incizura semilunară reprezintă aproximativ un semicerc, este lăţită proximal şi distal, proximal are formă de „V", fiind negativul trohleei humerale cu care se articulează, iar distal susţine circumferinţa articulară a ulnei pentru radius. Ventral de aceasta se formează o creastă osoasă tăioasă care ajunge până la jumătatea ulnei care pe partea medială lasă loc de inserţie ligamentului radio-ulnar, întrerupt de o largă arcadă radio-ulnară.

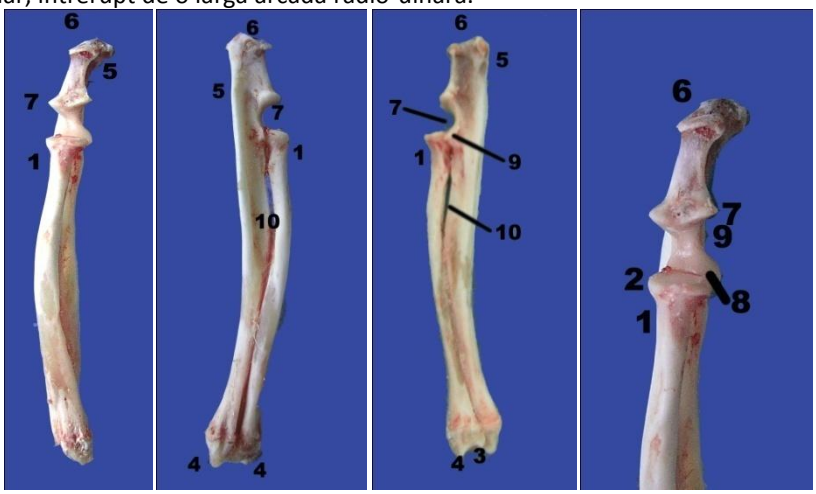

A. *B.* *C.* *D.*

Fig. 6. Radiusul şi Ulna la bizam. Radius and Ulna of the muskrat.
A- aspect cranial (cranial view), B- aspect lateral (lateral view), C- aspect medial (medial view), D- extremităţile articulare proximale (proximal joint extremity)
1- caput radii, 2- circumferentia articularis radii, 3- facies articularis carpea, 4- processus styloideus radii, 4- incisura ulnaris, 5- olecranon, 6- tuber olecrani, 7- incisura trochlearis, 8- incisura radialis, 9- processus coronoideus medialis, 10- spatium interosseum antebrachii.

Pe faţa laterală a ulnei se observă o fosă de inserţie musculară delimitată de creasta anterioară şi de marginea caudală a ulnei care se detaşă puternic în sens cranio-lateral până la jumătatea ulnei (fig. 6).

Bazipodiul toracic al bizamului este alcătuit din 9 oase: în rândul proximal: pisiformul, piramidalul, scafolunarul şi facoidul, rândul distal: unciformul, capitatul, trapezoidul şi trapezul iar între cele două rânduri de oase aflându-se osul central.

Medial, pe scafolunar se află un condil şi o cavitate glenoidă, condilul se articulează cu cavitatea glenoidă a radiusului, în timp ce cavitatea glenoidă articulează procesul stiloid al radiusului (fig.8).

Suprafaţa articulară carpo-metacarpiană este compusă din trei cavităţi glenoide: una pentru extremitatea proximală a metacarpului IV, a doua, extremitatea metacarpului III, atreia pentru metacarpele degetelor III şi II.

Bizamul prezintă 5 oase metacarpiene, cel aparţinând degetului I este cel mai scurt, aproape rudimentar, urmat de metacarpele V,II,IV, III.

Metacarpele sunt subţiri cu extremităţile lăţite şi masive, dând extremităţilor distale aspect de trapez, cu baza mare dorsal. La bizam metacarpele sunt curbate în plan longitudinal, în timp ce la celelalte specii ele sunt rectilinii (fig. 7).

La bizam, degetele V, IV, III şi II sunt foarte bine dezvoltate, având fiecare câte trei falange, iar degetul I are o falangă proximală şi una distală. Criteriul de diferenţiere al acestor piese osoase îl constituie aspectul falangei a treia: la carnivore şi leporide falanga este conică, la bizam ea este prismatică (trifaciată) şi prezintă pe faţa ventrală un tubercul flexor flancat axial şi abaxial de câte o culisă adâncă (aceste culise lipsesc la câine, pisică şi iepure).

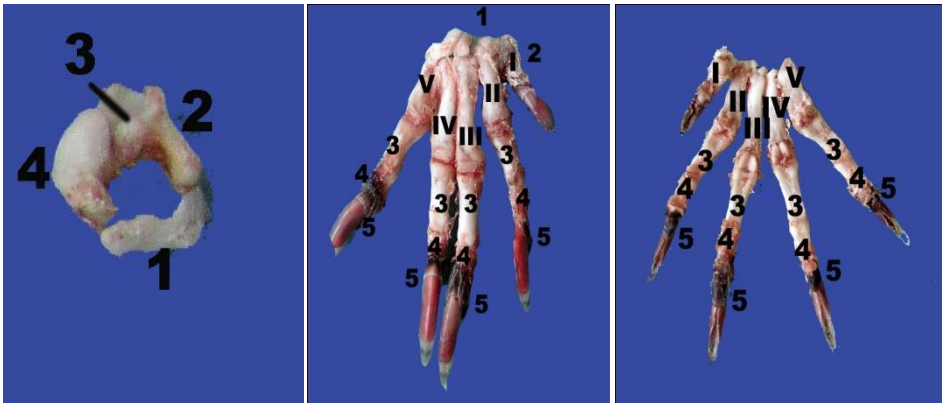

A. *B.* *C.*

Fig.7. Oasele carpiene, metacarpiene şi falangele la bizam, A- Oasle carpine, B- aspect dorsal, C- aspect palmar

A- Wrist bones at muskrat, B- dorsal view, C- palmar view

A: 1- os pisiforme, 2- os carpi ulnare, 3- os lunatum, 4- os scaphoideum

B, C: 2- ossa metacarpalia I- V, 3- phalanx proximalis, 4- phalanx media, 5- phalanx distalis, I-V- digiti

CONCLUZII

1. Spina scapulară înaltă împarte suprafaţa laterală a spetei la bizam în cele două fose: supraspinoasă şi infaspinoasă într-un raport aproximativ egal, se termină printr-un acromion lung prevăzut cu suprafaţă articulară claviculară.

2. Puternica detaşare laterală a crestei deltoidine şi a crestei epicondilului lateral dtermină aspectul prismatic al humerusului.

3. Suprafeţele articulare distale ale humerusului sunt reprezentate printr-un condil şlefuit la ambele capete cu aspect de „capitulum humeri" flancat medial de buza medială a trohleei, oblică şi tăioasă.

4. . Olecranul reprezintă aproximativ 1 / 5 din lungimea ulnei, are tuberozitatea olecraniană triunghiulară iar ciocul olecranului rotunjit. Facis lunata are aspect eliptic fiind oblic latro-mdial şi dorso-ventral.

5. Bizamul prezintă 5 oase metacarpiene, cel aparţinând degetului I este cel mai scurt, aproape rudimentar, metacarpele sunt curbate în plan longitudinal, în timp ce la speciile de referinţă ele sunt rectilinii.

6. Între stern şi claviculă se interpune un os cilindric numit omostrnum.

BIBLIOGRAFIE

1. Coţofan, V., Cocoş Lucia, Cura, P., Hriţcu Valentina, Negrea A.- Caractere morfologice diferenţiale ale oaselor membrului toracic la nutrie, comparativ cu unele mamifere domestice. Lucr. Sem. Şt. „Metode noi de sporire a producţiei la animale", Iaşi, 1982
2. Coţofan, V., Hriţcu Valentina, Negrea A., Cozariuc I, Miologia nutriei. VI, Muşchii autopodiului toracic şi pelvin, Lucr. Simp. Şt. Med. Vet, Iaşi, 1983.
3. Coţofan V, Hriţcu Valentina, Cura P, Negrea A- Articulaţiile membrului toracic la dihorul de crescătorie, Lucr. Şt I.A.Iaşi, vol 30, Zoot., Med. Vet. p.67-70
4. Denoix J.M. - Functional anatomy of tendons and ligaments in the distal limbs (manus and pes), Vet. Clin. North Am. Equine pract. 10: 273-322, 1994.
5. Hriţcu Valentina, Coţofan, V. – Anatomia animalelor de blană, Ed. Ion Ionescu de la Brad Iaşi, 2000.
6. Popescu A, Gh. Dobrică- Morfologia şi dinamica apariţiei centrelor de osificare cît şi de închidere a liniei fizeale în oasele membrului toracic la câinele Ciobănesc german, Lucr. Şt. , vol 2 (43), Ed Ion Ionescu de la Brad, Iaşi, 2000, p. 22
7. Rizac V, Coţofan V., Spătaru Mihaela- Particularităţile musculaturii sinsarcotice la bizam (Ondatra zibethica), Lucr. Şt. Vol. 48 (7), Ed. Ion Ionescu de la Brad, Iaşi 2000
8. Tudor Despina, Constantinescu, Gh. – Nomina anatomica veterinaria, Ed. Vergiliu, Bucureşti, 2002.

PARTICULARITĂŢILE MORFO-FUNCŢIONALE ALE ARTICULAŢIILOR MEMBRULUI TORACIC LA BIZAM[4]

MORPHO-FUNCTIONAL PECULIARITIES OF THE FORELIMB JOINTS AT MUSKRAT

SPATARU MIHAELA[1], SPATARU M.[1], RIZAC V.[2]
[1]USAMV Iaşi
[2]DSV Botoşani
mspatarufmv@yahoo.com

Muskrat is a rodent cleidal previous members who are mostly used for movement on the ground, in the aquatic environment through swimming and last for digging galleries in which the hosts. Interposing a piece looking cylindrical bone, omosternul between clavicle jointing surface of the sternum and clavicle would increase the effect of amplitude motion in that joint omosterno-clavicular has a poliaxial character. Also forking distal, radial and ulnar, the two collateral ligaments of the elbow joint are the pronation movements and supination made of complex joint. Beam ulnar fixed pivot humero-ulnar and radial beams, longer, allow rotation of the proximal radius extremity on humeral capitulum. The wrist articulation is particular by a ligament which developed the web opposes the articular hiperextension. Medial collateral ligament is stronger and thicker than the lateral side due to movements abduction of the autopodium. The intrfinger ligaments missing, which gives a big fingers mobility.

Key words: muskrat, joint, cavity, bone, skleton

Bizamul este un rozător de dimensiuni mari care se adăposteşte în galeriile pe care le sapă în malurile apelor sau în adăposturi vegetale plutitoare, este bun înotător dar se deplasează cu uşurinţă şi pe sol. Mişcările ample de abducţie şi adducţie efectuate de membrele anterioare în timpul înotului sunt facilitate de dezvoltarea maselor musculare şi de conformaţia suprafeţelor articulare ale oaslor membrului toracic.

MATERIAL ŞI METODĂ

Studierea articulaţiilor membrului toracic s-a efectuat pe 3 cadavre de bizam obţinute prin împuşcarea acestora din bazinele piscicole din jurul Iaşi-ului.

Fiecare articulaţie a fost disecată, s-a urmărit aspectul şi inserţiile ligamentelor, forma şi întinderea structurilor articulare şi tipul de mişcare al fiecărei articulaţii. În urma disecţiilor s-au efectuat fotografii care să evidenţieze particularităţile găsite.

Informaţiile obţinute au fost comparate cu cele din literatura de specialitate din domeniu stabilind asemănările şi deosebirile faţă de speciile cu acelaşi habitat.

REZULTATE ŞI DISCUŢII

Datorită efectuării mişcărilor complexe cu membrele toracice (în mod deosebit cele de abducţie), clavicula este bine dezvoltată la această specie, realizează o legătură puternică cu trunchiul prin articulaţiile sterno- claviculară şi acromio - claviculară asemănătoare celor de la primate.

[4] Cercetări din grantul ID 1112/2008

Aceasta se realizează prin interpunerea unei piese osoase (omosternum), intermediară între extremitatea sternală a claviculei şi prima suprafaţă articulară a sternului. Suprafeţele articulare, planiforme, ovale şi congruente, sunt acoperite cu cartilaj hialin. Suprafaţa articulară acromială este uşor concavă iar cea cleidală uşor convexă (fig. 1- C, D).

Mijloacele de legătură sunt reprezentate de capsula articulară, care prezintă un ligament capsular scurt care se desprinde din ligamentul fibros sub formă de bandă aplatizată, de la marginea distală a procesului coracoid pe bordura dorsală a extremităţii scapulare a claviculei. Acesta este un puternic ligament scapulo-clavicular ce se opune tendinţei de dislocare a spetei de trunchi în abducţiile forţate (fig. 1- A, B). Datorită omosternumului se pot executa mişcări complexe, poliaxiale.

Articulaţia scapulo-humerală prezintă cavitatea glenoidă ovală, prelungită cranial pe faţa ventrală a tuberozităţii supraglenoidale, mărginită de un burelet glenoidal redus (fig. 2, fig. 3). Cranial, ligamentul capsular este mai gros şi pleacă de pe marginea procesului coracoid pe faţa cranială a humerusului, continuându-se cu ligamentul transvers al humerusului, care contenţionează tendonul proximal al bicepsului brahial în culisa bicipitală.

La bizam, tendonul proximal al muşchiului biceps străbate ligamentul capsular înspre baza tuberozităţii glenoidale, cavitatea articulară comunică cu teaca sinovială intertuberculară necesară alunecării tendonului bicepsului prin şanţul intertubercular al humerusului. În această porţiune, tendonul bicepsului este înconjurat de membrana sinovială proprie articulaţiei, iar porţiunea fibroasă a capsulei articulare joacă, în acest caz, rolul unei teci fibroase. Alte mijloace de legătură sunt reprezentate de ligamente late, sub formă de benzi de la baza tuberozităţii supraglenoidale la baza tuberculului mic al humerusului (fig. 3, 4).

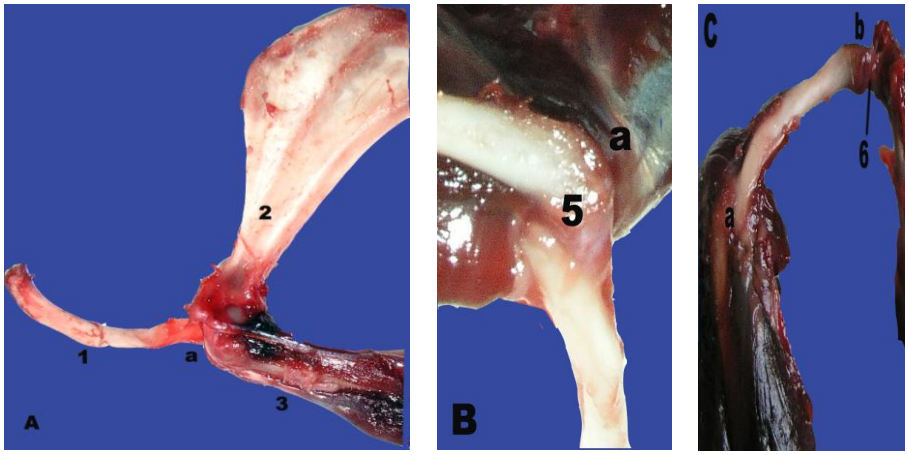

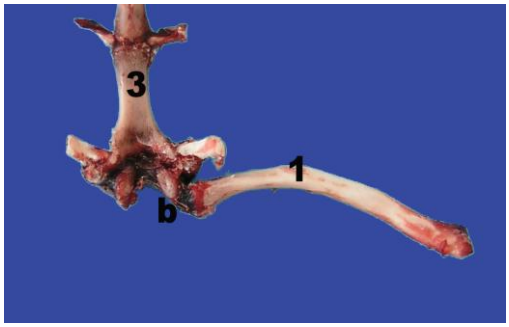

Fig. 1 Articulaţia claviculo-acromială –A şi , B şi claviculo-sternală- A, B, C, D
The clavicle joints in muskrat
1- clavicula, 2- scapula, 3- humerus, 4- sternum, 5- capsula articularis, 6, b- os omosternum

Cunoscute în general sub numele de ligamente gleno-humerale, la bizam acestea sunt reprezentate doar de ligamentul glenohumeral medial, format din două fascicule inserate la baza

tuberculului mic, inserţia scapulară a acestora este diferită: fasciculul anterior se inseră lateral, la baza procesului supraglenoidal, fasciculul posterior la baza procesului coracoid. De pe marginea procesului coracoid, pe vârful tuberculului mare, o întăritură de fibre formează ligamentul coraco-humeral (fig.2).

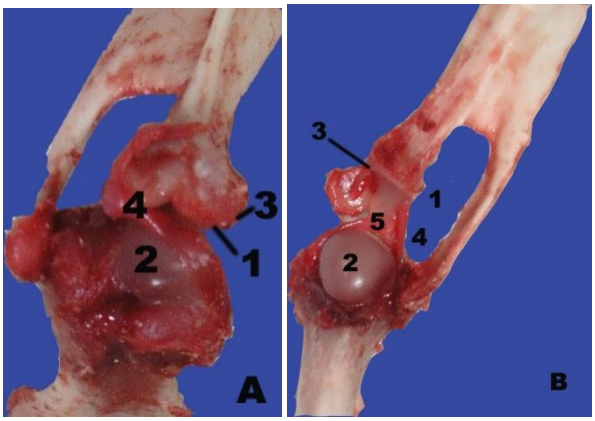

Fig.2. Articulaţia scapulo-humerală la bizam, A, B
The shoulder joint of the muskrat
1- cavitas glenoidalis 2- caput humeri , 3- labrum glenoidalis, 4- lig gleno-humerale, 5- capsula articularis

Particularităţile suprafeţelor articulare, precum şi conformaţia sistemului ligamentar conferă acestei articulaţii un caracter poliaxial, propice executării unor mişcări ample de flexie, extensie, abducţie, adducţie, circumducţie.

La articulaţia cotului participă suprafeţele articulare ale extremităţii distale ale humerusului, reprezentate de „capitulum humeri" şi buza medială a trohleii şi suprafeţele congruente corespunzătoare ale extremităţii proximale ale radiusului şi ulnei. Articulaţia radio-ulnară proximală se realizează între circumferinţa articulară a radiusului şi incizura radială a ulnei.

Capsula articulară înconjoară articulaţia, având o grosime sensibil egală atât în partea cranială, cât şi în cea caudală, unde formează un fund de sac sinovial larg. Pe ambele feţe ale articulaţiei, spre deosebire de carnivore, ligamentul capsular se inseră proximal de gaura supratrohleară, de o parte şi de alta a ligamentului capsular se ţese cu ligamentele colaterale.

Ligamentul colateral lateral se inseră proximal pe epicondilul lateral al humerusului, iar distal se bifurcă într-o ramură cranială (inserată deasupra tuberozităţii laterale a radiusului) şi o ramură caudală (inserată pe faţa laterală a ulnei, proximal inserţiei ulnare a bicepsului).

În grosimea ligamentului colateral lateral se găseşte un os sesamoid, cu aspect de os navicular (fig. 3, A, B).

Ligamentul colateral medial este mai lung decât cel lateral, are o direcţie oblică în sens ventro-lateral, datorită detaşării mediale a epitrohleei humerale. Se inseră proximal pe tuberculul epicondilului medial, iar distal se divide într-o ramură cranială inserată pe creasta laterală a ulnei (proximal inserţiei bridei ulnare a bicepsului).

Bifurcarea distală, radială şi ulnară, a celor două ligamente colaterale este subsecventă mişcărilor de pronaţie şi supinaţie de care este capabil acest complex articular. Fasciculele ulnare fixează articulaţia humero-ulnară (care este o ginglimă clasică) iar fasciculele radiale, mai lungi permit rotirea extremităţii proximale a radiusului pe „capitulum humeri" (fig. 15- C, D).

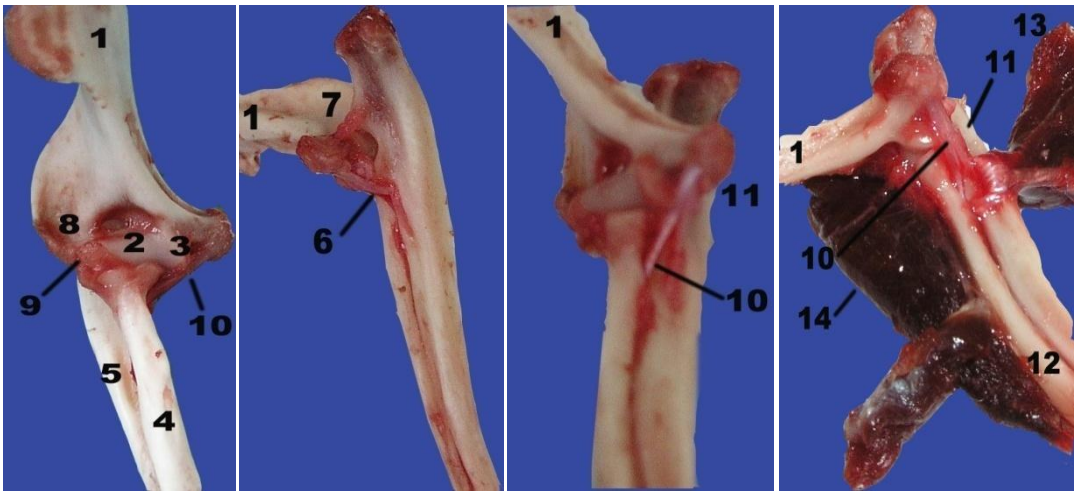

A. *B.* *C.* *D.*

Fig.3. Articulaţia humero – radio – ulnară la bizam, A- aspect cranial, B- aspect lateral, C, D - aspect medial
The elbow joint in muskrat, A- cranial view, B- lateral view, C,D- medial view

1- humeri, 2- capitulum humeri, 3- trochleea, 4- radium, 5- ulna, 6- lig. colateralis lateralis, 7- lig. humero-ulnaris, 8- lig. inelaris, 9- os sesamoideus, 10- lig colateralis medialis, pars radii, 11- lig. colateralis medialis pars ulnare, 12- lig. radioulnare, 13 tendo muschii biceps et brahiale, 14- m. extensor carporadialis

Articulaţia radio-ulnară permite mişcarea de supinaţie, care se execută prin rotaţia radiusului în jurul unui ax longitudinal ce trece prin centrul extremităţii proximale a acestuia, iar distal părăseşte radiusul, plasându-se în spaţiul interosos antebrahial distal.

Circumferinţa articulară a radiusului este menţinută în contact intim cu incizura radială a ulnei prin intermediul unui ligament inelar. Ligamentul inelar la bizam este incomplet, începe de la marginea laterală a procesului coronoid al radiusului, trece peste faţa laterală a sesamoidului humeral, de unde se continuă pe faţa cranială a extremităţii proximale a radiusului, fără să atingă marginea medială a ulnei. Extremitatea proximală a radiusului, prinsă în acest inel osteoligamentar incomplet, are posibilitatea să se rotească în anumite limite permise de forma suprafeţelor articulare şi conformaţia amintită a ligamentelor colaterale.

La bizam, asemănător altor specii, se realizează un complex articular carpien în cadrul căruia se diferenţiază trei articulaţii principale, prevăzute cu sinoviale proprii (art. antebrahio- carpienă, art. medio-carpienă şi carpo-metacarpienă) şi patru articulaţii secundare care împrumută sinovială de la precedentele (art. radio-ulnară distală, art. intercarpienă proximală, art. intercarpienă distală şi art. intermetacarpienă).

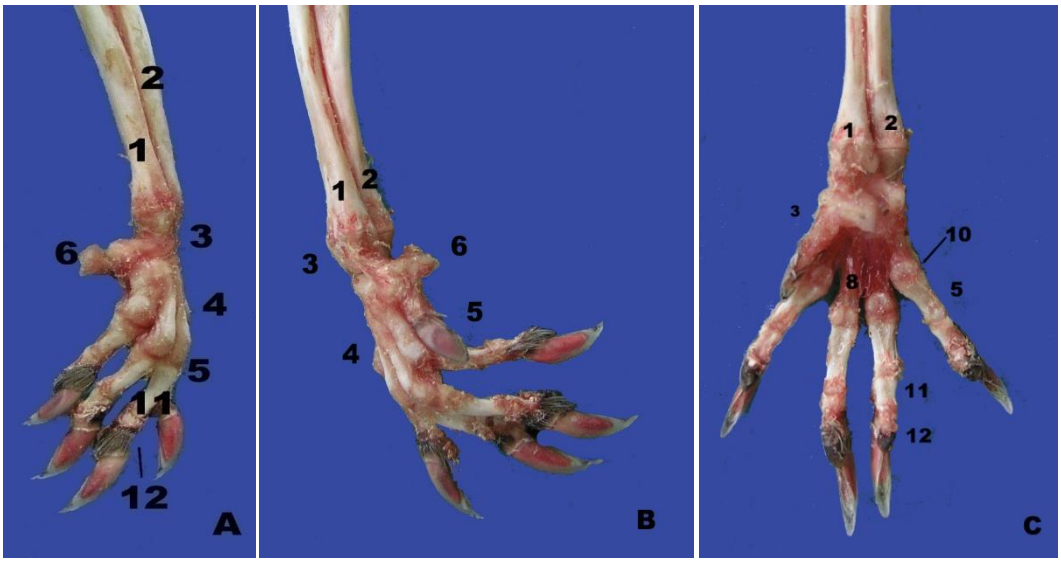

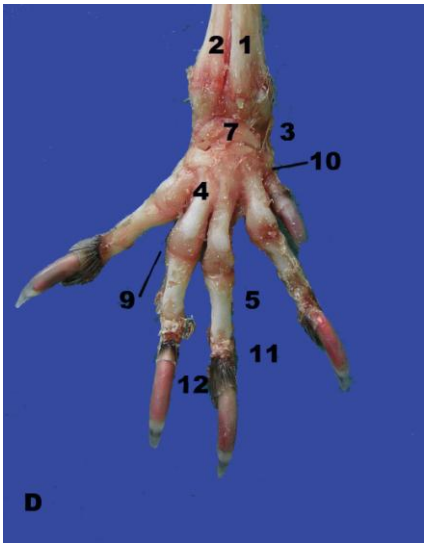

.4. Articulaţiile autopodiului toracic la bizam, A- aspect lial, B- aspect lateral, C- aspect palmar, D- aspect dorsal e carpal and fingers joints in muskrat, A- medial view, B- lateral view, C- palmar view, D- dorsal view.

radius, 2- ulna, 3- ossa carpi, 4- ossa mertacarpalia I-V, 5- ossa digitorum manus, 6- os pisiforme, 7- capsula rticularis, 8- mm. interossei, 9- articulatia manus, 10- rticulationes metacarpophalangea, 11- articulationes interphalangea proximales manus,12- articulationes interphalangea distales manus.

Întregul complex articular prezintă mijloace de legătură comune, reprezentate de capsula articulară şi ligamentele colaterale, precum şi mijloace proprii fiecărei articulaţii.

Capsula articulară îmbracă complexul articular în aşa manieră încât ligamentul capsular este comun tuturor articulaţiilor regiunii, fiind în continuitate cu periostul oaselor componente. Pe faţa palmară, ligamentul capsular nivelează toate neregularităţile tuberoase ale oaselor carpiene, este deosebit de puternic, opunându-se hiperextensiei complexului articular (fig. 4-D).

Ligamentul colateral medial este mai puternic datorită solicitărilor mecanice accentuate pe faţa medială a regiunii în timpul efortului de săpare a galeriilor. Ligamentul colateral lateral este foarte redus, fiind reprezentat doar printr-un fascicul scurt ulnaro-piramidal (fig. 4-A).

Ligamentele radio-carpiene dorsale sunt reprezentate de două fascicule dispuse oblic şi divergente, dintre care cel mai puternic se inseră pe piramidal, iar celălalt pe ulnă. Ligamentele radio-

carpiene palmare sunt reprezentate de patru fascicule care leagă faţa palmară a radiusului, de la nivelul crestei transverse, cu pisiformul, scafolunarul şi cu osul facoid (fig. 4).

Extremitatea distală a ulnei este legată de tuberculul palmar al scafo-lunarului printr-un ligament palmar oblic şi puternic.

Ligamentele intercarpiene dorsale sunt reprezentate de mai multe fascicule ligamentare divergente care pleacă de pe scafo-lunar pe oasele rândului distal şi pe osul central.

Dintre ligamentele pisiformului cel mai puternic este ligamentul pisi-ulnar continuat cu ligamentul ulnaro-piramidal (fig. 4).

Ligamentele osului facoid sunt asemănătoare cu ale pisiformului. Un fascicul mai lung leagă facoidul de procesul stiloid al radiusului, iar trei fascicule scurte îl uneşte cu scafolunarul, trapez şi metacarpul I.

Procesul palmar al osului facoid, unit cu fascia palmară de tuberozitatea pisiformului, primeşte inserţia tendoanelor flexorilor carpului, jucând astfel, din punct de vedere mecanic, un rol asemănător pisiformului (fig. 4-C).

Articularea falangelor fiecărui deget între ele, cât şi cu osul metacarpian corespunzător, este realizată prin trei articulaţii sinoviale: art. metacarpo- falangiană, art. interfalangienă proximală şi art. interfalangienă distală, excepţie face degetul I, care are o singură articulaţie interfalangienă.

Ligamentele interdigitale lipsesc, ceea ce conferă degetelor o mare mobilitate şi independenţă.

Articulaţiile metacarpo-falangiene sunt asemănătoare la toate cele cinci degete (fig. 4).

În ligamentele capsulare dorsale se găsesc incluse structuri osoase sesamoidiene. Pe faţa palmară a articvulaţiilor se găsesc, la fiecare deget, câte doi sesamoizi mari (fig. 19).

Ligamentele sesamoidiene proximale sunt reprezentate de tendoanele muşchilor interosoşi şi de muşchii proprii ai degetului I, deosebit de dezvoltaţi la această specie (fig. 4).

Ligamentele sesamoidiene mijlocii sunt reprezentate de ligamente intersesamoidiene şi sesamoidiene colaterale. Ligamentele sesamoidiene leagă între ele feţele axiale ale sesamoizilor, având fibrele orientatetransversal. Formaţiunea fibrocartilaginoasă concavă a scutului proximal depăşeşte, în sens proximal, ligamentele sesamoizilor. Ligamentele sesamidiene distale sunt reprezentate de ligamentele încrucişate şi de câte un simplu ligament distal la fiecare deget.

Articulaţiile interfalangiene proximale se caracterizează prin ţeserea capsulei articulare cu tendoanele muşchilor extensori şi flexori ai degetelor. Ligamentele colaterale sunt scurte, lăţite şi întreţesute cu ligamentul capsular.

Articulaţia interfalangienă distală prezintă în grosimea ligamentului palmar, micul sesamoid. Ligamentul capsular palmar este întărit pe părţile laterale de benzi care pleacă de pe falanga medie pe falanga distală. Ligamentele colaterale ale articulaţiei sunt scurte şi late.

CONCLUZII

1. Articulaţia acromio-claviculară prezintă un puternic ligament scapulo-clavicular ce se desprinde de la marginea distală a procesului coracoid şi ajunge pe bordura dorsală a extremităţii scapulare a claviculei oprind abducţia.

2. Ligamentele gleno-humerale sunt reprezentate de ligamentul glenohumeral medial, format din două fascicule inserate la baza tuberculului mic şi ligamentul coraco-humeral.

3. Bifurcarea distală, radială şi ulnară, a celor două ligamente colaterale ale articulaţiei cotului este subsecventă mişcărilor de pronaţie şi supinaţie. Fasciculele ulnare fixează articulaţia humero-ulnară iar fasciculele radiale, mai lungi permit rotirea extremităţii proximale a radiusului pe „capitulum humeri”

4. Ligamentul inelar la bizam este incomplet, începe de la marginea laterală a procesului coronoid al radiusului, trece peste fața laterală a sesamoidului humeral, de unde se continuă pe fața cranială a extremității proximale a radiusului, fără să atingă marginea medială a ulnei.

5. Ligamentul colateral medial al articulației antebrahio-carpo-metacarpiene este mai puternic datorită solicitărilor mecanice mai evidente pe fața medială a regiunii în timpul înotului sau de săpare a galeriilor. Ligamentul colateral lateral este foarte redus, fiind reprezentat doar printr-un fascicul scurt ulnaro-piramidal.

6. Ligamentele interdigitale lipsesc, ceea ce conferă degetelor mobilitate şi independență.

BIBLIOGRAFIE

1. Coțofan, V., Cocoş Lucia, Cura, P., Hrițcu Valentina, Negrea A.- Caractere morfologice diferențiale ale oaselor membrului toracic la nutrie, comparativ cu unele mamifere domestice. Lucr. Sem. Şt. „Metode noi de sporire a producției la animale", Iaşi, 1982
2. Coțofan V, Hrițcu Valentina, Cura P, Negrea A- Articulațiile membrului toracic la dihorul de crescătorie, Lucr. Şt I.A.Iaşi, vol 30, Zoot., Med. Vet. p.67-70
3. Denoix J.M. - Functional anatomy of tendons and ligaments in the distal limbs (manus and pes), Vet. Clin. North Am. Equine pract. 10: 273-322, 1994.
4. Hrițcu Valentina, Coțofan, V. – Anatomia animalelor de blană, Ed. Ion Ionescu de la Brad Iaşi, 2000.
5. Popescu A, Gh. Dobrică- Morfologia şi dinamica apariției centrelor de osificare cît şi de închidere a liniei fizeale în oasele membrului toracic la câinele Ciobănesc german, Lucr. Şt. , vol 2 (43), Ed Ion Ionescu de la Brad, Iaşi, 2000, p. 22
6. Tudor Despina, Constantinescu, Gh. – Nomina anatomica veterinaria, Ed. Vergiliu, Bucureşti, 2002.

CONSECINŢELE INFESTAŢIEI EXPERIMENTALE CU *ASCARIS SUUM* ASUPRA FICATULUI DE PORC. STUDIU HISTOPATOLOGIC

CONSEQUENCES OF EXPERIMENTAL INFESTATION WITH ASCARIS SUUM ON PIG LIVER. HISTOPATHOLOGY STUDY

A.R. SZAKACS, BIANCA SZAKACS, V.MICLĂUŞ, A. MACRI, ZOE DANCEA, V. COZMA
USAMV Cluj
andreiradu2004@yahoo.com

From a number of swine (n = 10) aged four months were collected fragments of the liver and processed histologically. The animals in this study were divided into 2 lots of 5 individuals, a lot artificially infested with 1000 eggs of Ascaris suum, and another witness negative. On microscopic examination were outlined larval migration ducts. A small number of them had remedial process, which shows that they are relatively recent. In most of the areas affected, there are remedial processes at different stages of consolidation. Lobule in affected areas shows structural changes of different intensity, with the emergence of pseudolobules or total disruption with the persistence of small groups of hepatocyte dispersed in connective tissue proliferate in the area. In some portions, connective tissue occupies more than half of the section and has tendency to reinforce fiber. Expanding areas fibrosis by repeated infestation could be one of the factors that trigger liver cirrhosis.

Key words*:* swine, Ascaris suum, liver, experimental infestation

Deşi sistemele moderne de creştere a suinelor au redus impactul multor parazitoze, infestaţiile cu *Ascaris suum* continuă să fie o problemă pentru crescătorii de animale. Este greu de găsit o unitate liberă de infestaţie, iar în unele regiuni prevalenţa infestaţiei chiar a crescut (Roepstorff şi Nansen, 1994). De asemenea o problemă importantă este cea legată de aspectul zoonotic al acestei parazitoze. Studii relativ recente (Anderson, 1995; Maruyama şi col. 1996, Murrell şi col, 1997) au adus noi dovezi în ceea ce priveşte posibilitatea infestarii oamenilor cu *Ascaris suum*, rezultate, care împreună cu longevitatea ouălor infestante de *Ascaris* prezintă o problemă de sănătate publică. În cursul migrării lor, larvele de *A. suum* ajung în ficat unde provoacă leziuni pronunţate (Urban şi col., 1985). În acest context, am considerat oportun să facem investigaţii histopatologice pe ficat provenit de la suine infestate artifical cu *Acsaris suum*, pentru a aprecia severitatea leziunilor hepatice şi modul în care decurg procesele reparatorii în zonele afecatate.

MATERIAL ŞI METODE

Studiul a fost efectuat pe 10 suine în vârstă de 4 luni, masculi si femele. Animalele au fost impărţite în două loturi: unul infestat artificial cu 1000 ouă infestante de *Ascaris suum* (Hennessy şi col. 2006) (lot 1) şi altul martor neinfestat, care nu a primit nici un fel de tratament (lot 2). Rezultatul infestării a fost pozitiv, aratat prin prezenţa adulţilor de *A. suum* în intestin în momentul sacrificării suinelor. La lotul martor examenul coproparazitologic a fost negativ pentru *A. suum*. Suinele au fost vaccinate antipestos şi antirujetic la introducerea lor in unitate, urmând ca după 14 zile să fie efectuată infestarea artificială. Durata experimentului a fost de 56 zile (Roepstorff şi col., 1997). La sfârşitul experimentului, animalele au fost sacrificate şi au fost recoltate fragmente de ficat sub formă de felii cu grosime de 5 mm, care au fost fixate 24 de ore în amestec Susa – Heidenhain. La încheierea perioadei de fixare, piesele au fost deshidratate cu alcool etilic, clarificate cu alcool amilic şi incluse în parafină. Au fost practicate secţiuni cu grosime de 5 µm, care au fost colorate cu metoda tricromică

Goldner. Experimantul s-a desfăşurat în spațiile Univesitații de Ştiinte Agricole şi Medicina Veterinara din Cluj-Napoca.

REZULTATE ŞI DISCUȚII

Ficatul recoltat de la lotul martor apare, la examenul microscopic, cu structură normală, nici lobulii hepatici şi nici țesutul conjunctiv care-i delimitează nu prezintă modificări demne de luat în considerare.

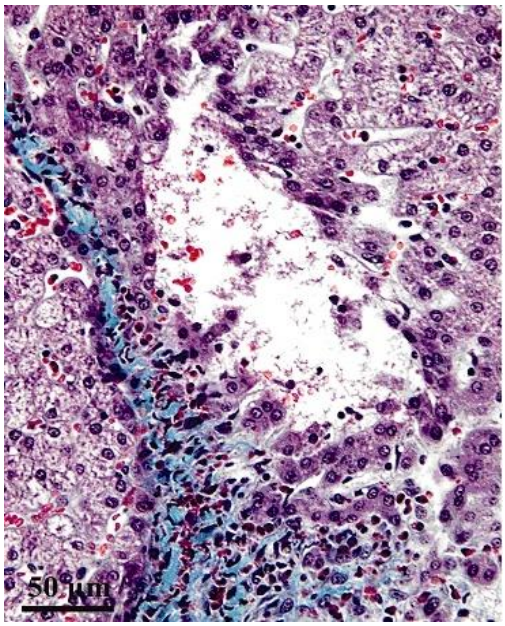

Fig. 1 Traiecte cavitare prin ficat

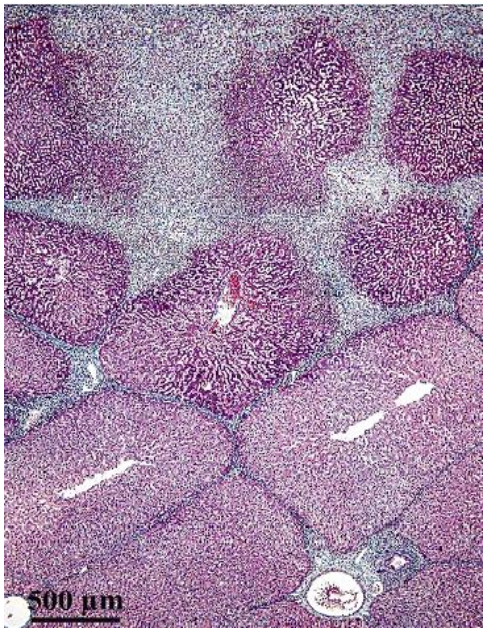

Fig. 2 Lobuli separați de țesut conjunctiv

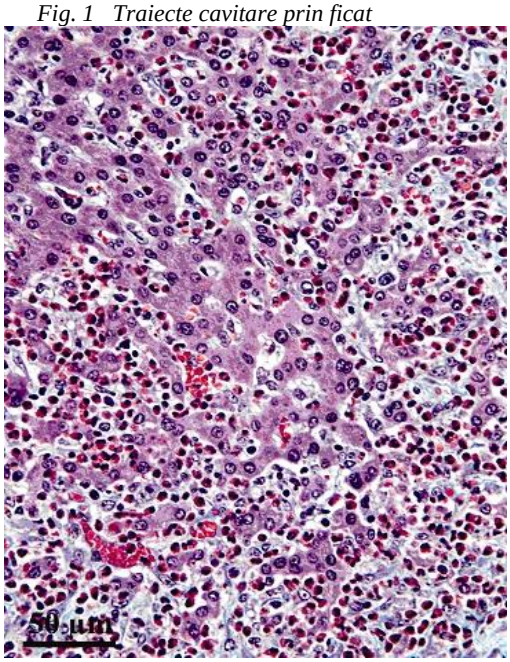

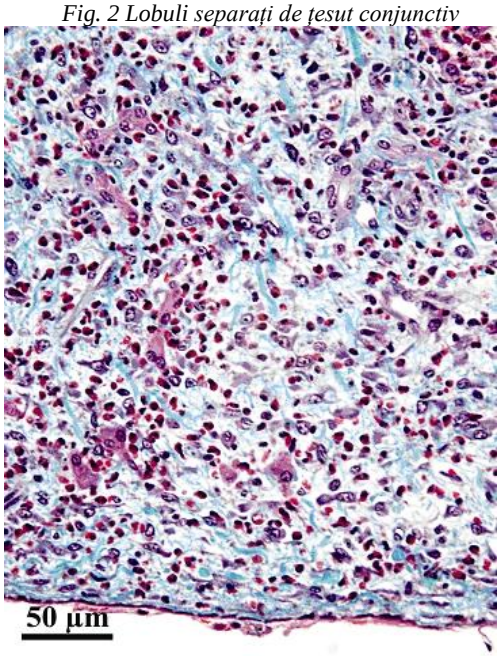

Fig. 3 Cordoane de hepatocite, fragmente de cordoane şi chiar hepatocite izolate

Fig. 4 Țesut conjunctiv în proces de consolidare de cordoane şi chiar hepatocite izolate

În cazul lotului experimental sunt prezente leziuni a căror gravitate este diferită de la o zonă la alta. După caracterul leziunilor, putem spune că am surprins mai mult consecinţele migraţiei larvelor, migraţia propriu-zisă a avut loc anterior momentului recoltării. În felul acesta, zonele prin care paraziţii au migrat sunt ocupate de ţesut conjunctiv tânăr, rezultat în urma declanşării de procese reparatorii în zonele traumatizate de paraziţi, la oarecare distanţă în timp, după trecerea lor. Traiecte cavitare, neocupate încă de ţesut reparator, au fost identificate (Fig. 1) dar în număr mic şi nici acestea nu aveau caracter acut. La nivelul traiectelor sunt prezente procese moderate de necroză hepatocitară cu desprinderea hepatocitelor afectate, sub formă de celule individuale sau grupuri mici, urmată de dezintegrarea lor. În lumenul traiectelor există o masă de necroză moderată cantitativ, în care sunt prezente şi hematii, dar nu în număr foarte mare. Nu se constată procese reparatorii la nivelul acestor traiecte, nici măcar foarte discrete. Aceste aspecte ilustrează faptul că larva a migrat în zona evidenţiată, însă nu foarte recent (nu am surprins larva şi nici leziunea rezultată în urma migraţiei nu are caracter foarte acut), dar nici la un interval mare de timp de la migrarea acesteia (caracterul moderat necrotico-hemoragic şi lipsa proceselor reparatorii).

Există zone relativ întinse în care pot fi evidenţiate consecinţele migraţiei larvare, alături de procese reparatorii aflate în plin proces de derulare. În cele mai multe cazuri, aceste zone sunt dispuse periferic, de la capsulă, până la o anumită adâncime, cu diferenţe relativ mari de la o zonă la alta. În aceste zone pot fi evidenţiate foarte multe aspecte apărute ca o consecinţă a agresiunii mecanice şi toxice a paraziţilor. În zonele afectate pot fi observate modificări marcante ale lobulilor hepatici, care apar separaţi de ţesut conjunctiv ce ocupă, în unele cazuri, mai mult de 50% din suprafaţă (Fig. 2). Unii lobuli păstrează într-o oarecare măsură aspectul caracteristic, dar apar de dimensiuni mai mici sau mult mai mici decât lobulii normali. Mai mult, hepatocitele de la periferia acestor lobuli apar intens reacţionate, turtite şi cu citoplasma densificată, iar dispunerea lor este sub formă de cordoane circulare şi doar de la ele spre interior cordoanele se dispun radiar. Dispuse pe 2-3 chiar 4 rânduri, în funcţie de situaţie, aceste cordoane circulare alcătuiesc un fel de barieră care încearcă să protejeze hepatocitele din profunzimea lobului de agresorii extralobulari. De obicei aceşti lobuli se află la periferia zonelor afectate, în imediata apropiere a lobulilor care au aspect normal sau foarte apropiat de normal. Tot aici există lobuli care prezintă înspre zona afectată prelungiri formate din cordoane de hepatocite, fragmente de cordoane şi chiar hepatocite izolate, prelungiri care doar în axul lor mai păstrează într-o măsură foarte mică o arhitectură asemănătoare cu cea din lobulul hepatic (Fig. 3). În unele cazuri, aceste prelungiri sunt formate doar din fragmente de cordoane şi hepatocite izolate, despărţite de ţesut conjunctiv ce invadează treptat zona. În aceste porţiuni dezorganizate de lobuli, este prezent un infiltrat eozinofilic impresionant, care scade uşor în intensitate spre porţiunea mijlocie a zonelor afectate. La un nivel mai moderat este prezent şi în ţesutul conjunctiv interlobular aflat la o oarecare distanţă de acestea. Lobulii din zonele afectate, apar foarte modificaţi, fiind mult mai mici şi dezorganizaţi, majoritatea au aspect de pseudolobuli. Sunt prezente de asemenea, hepatocite izolate sau grupuri formate din 2-4 celule cu formă foarte mult modificată, dispuse uneori la o distanţă relativ mică de lobuli ceea ce ne face să credem că ele sunt rămăşiţe din periferia lobului respectiv, care a fost serios afectată. Dar există astfel de hepatocite dispersate în ţesutul conjunctiv proliferat în zonă, aflate la distanţă atât de mare de lobuli încât nu se poate preciza din dezorganizarea cărui lobul ar putea proveni (Fig. 4). Ele în mod sigur sunt ceea ce a mai rămas din unii lobuli care au dispărut ca entitate. Ţesutul conjunctiv care ocupă zonele afectate este în plin proces de proliferare şi consolidare. Au fost evidenţiate şi zone afectate aflate la o distanţă mai mare de periferie, dar ele sunt mai puţin extinse şi cu leziuni mult mai discrete.

Aspectele surprinse de noi confirmă faptul că infestaţia experimentală cu ouă infestante de *Ascaris suum* este realizată, iar comportamentul larvelor este similar cu cel din infestaţia naturală. Migraţia hepatică a larvelor determină modificări structurale semnificative, mai ales în zona subcapsulară. Suprafeţele care prezintă modificări structurale semnificative sunt destul de mari şi în

zonele respective structurile caracteristice apar fie mult modificate fie total dezorganizate. Prezența de hepatocite izolate în țesutul conjunctiv proliferat în zonă, arată clar că unii lobuli au dispărut ca entitate, iar numărul acestora este dificil de aproximat. Prezența de eozinofile în număr impresionant sugerează că acțiunea directă sau indirectă a paraziților încă nu a încetat complet, chiar dacă zonele lezate sunt ocupate de țesut conjunctiv aflat în plin proces de proliferare. Aceste aspecte arată că până la finalizarea proceselor reparatorii este încă nevoie de un interval de timp pe care noi nu putem să-l precizăm. Prin dezorganizarea structurală a lobulilor hepatici din zonele afectate se pierd un număr relativ mare de unități morfo-funcționale hepatice ceea ce va avea oarecare repercusiuni asupra funcționalității organului. Zonele lezate de larvele în migrare sunt reparate în final, dar nu cu noi lobuli hepatici care să-i înlocuiască pe cei distruşi ci cu țesut conjunctiv care determină în final fibrozarea zonelor afectate. Apariția de astfel de zone fibrozate afectează parțial funcționalitatea ficatului. Teoretic este posibil ca zonele fibrozate să fie un punct de plecare (sau să contribuie alături de alți factori) în declanşarea cirozei hepatice.

CONCLUZII

În urma infestației experimentale cu larve de *Ascaris suum*, apar la nivelul ficatului leziuni care, atât ca amploare cât şi ca localizare sunt asemănătoare cu cele din infestația naturală.

Pe lângă modificările structurale ale lobulilor hepatici a căror severitate duce în unele cazuri la dezorganizare totală, în zonele afectate este prezent țesut conjunctiv tânăr aflat în plin proces de proliferare.

Caracterul leziunilor şi mai ales amploarea proceselor reparatorii demonstrează că noi nu am surprins procesul de migrare, care a avut loc anterior momentului recoltării, ci consecințele acestuia asupra structurii şi funcționalității ficatului.

Proliferarea de țesut conjunctiv şi tendința evidentă de fibrozare a zonelor afectate ne fac să credem că, migrația larvară masivă ar putea fi unul dintre factorii care determină apariția cirozei hepatice la suine.

BIBLIOGRAFIE

1. Anderson, T.J.C., 1995, Ascaris infections in humans North America: Molecular evidence of cross infection. Parasitology 110: 215-219.
2. Hennessy D.R., C. Bauer, J.C. Boray, G.A.Conder, A. Daugschies, M.V. Johansen, C. Maddox-Hyttel, A.Roepstorff and World Association for the advancement of Veterinary Parasitology, 2006, World association for the advancement of vetrerinary parasitology: Secon edition of guidelines for evaluating the efficacy of antihelmintics in swine. Vet. Parasitol. 141(1-2):138-149.
3. Maruyama, H., Y.Nawa, S. Noda, T. Mimori, W-Y Choi, 1996, An outbreak of visceral larva migrans due to Ascaris suum in Kyusha, Japan, Lancet 347:1766-1767.
4. Murrell , K.D., L. Eriksen, P. Nansen, H.C. Slotved, T. Rasmussen, 1997, Ascaris suum: arevision of its early migratory pat hand implications for human ascariasis. J.Parasitol. 83(2):255-260.
5. Roepstorff , A., P. Nansen, 1994, Epidemiology and control of infetions in pigs under intensive and non-intensive production system. Veterinary parasitology 54:69-85.
6. Roepstorff A., L. Eriksen, H.C. Slotven şi P. Nansen, 1997, Experimantal Ascaris suum infection in the pig: worm population kinetics following single inoculations with three doses of infective eggs, Parasitology 115:443-452.
7. Urban J.F.,H. Alizadeh, R.D. Romanowski, 1985, Ascaris suum. Development of intestinal imunity to infective second stage larvae in swine. Experimental Parasitology 66:66-67.

DIAGNOSIS OF SPONTANEOUS GASTRIC INFECTION WITH *HELICOBACTER SPECIES* IN DOGS USING PCR METHOD

M. TAULESCU[1], C. CATOI[1], A. GAL[1], P. BOLFA[1], V. I. RUS[1], MONICA BUDUGAN[2], F. TABARAN[1], A. NAGY[1]
[1]University of Agricultural Sciences and Veterinary Medicine Cluj-Napoca
[2]Sanitary Veterinary and Food Safety Directorate Hunedoara
taulescumarian@yahoo.com

The aim of this research was to identify the spontaneous infection with Helicobacter spp. from dog gastric biopsy samples using PCR method. We also identified the main macroscopically and histopathology aspects of gastric lesions correlated with Helicobacter spp. infection.

The gross lesions were represented by chronic gastritis in 12 from 15 cases characterized by a discrete or moderate infiltrate with lymphocyte and plasma cells, hyperplasia of lymphoid follicles and low acute activity marked by macrophages and neutrophils granulocyte infiltrate. At PCR exam using specifically primers, we identified three positive cases for H. pylori and six positive cases for H. heilmanni; the results for H. felis were negative.

In this study we identified the spontaneous gastric infection with H. pylori and H. heilmanii in dogs and their involvement in the development of different gastric lesions.

Key words: *Helicobacter pylori*, PCR, gastric infection, dogs, gastritis

Helicobacter are spiral-shaped or curved gram negative bacteria, living in the epithelium of gastric mucosa in humans and animals. This bacteria produces lesions digestive areas and is associated with extradigestive manifestations (heart, kidney, uterus) (**4**).

In dogs, the *Helicobacter* species isolated from the gastric tissue are represented by *H.bizzozeronii*, *H.heilmannii*, *H.felis*, *H. salomonis*, *Flexispira rappini* and *H. bilis* (**7**).

The natural infection in dogs with *Helicobacter pylori* is contested, but there are authors whom identified this bacteria using PCR method from the mucosa gastric of dogs (*H. pylori* positive at three cases in dogs) (**3**). Other authors identified the bacteria from dog's feces using special kit for *H. pylori* antigen. Using this method the authors identified only one dog with *Helicobacter pylori* positive from thirty dogs (**8**).

Many studies showed that infections with gastric helicobacter like organism are present in dogs, having a variable prevalence from 60-100% in healthy dogs, 74-90% in vomiting symptoms dogs and 100% at Beagle laboratory dogs.

In dogs, the gastric infection with *H. bizzozeroni* is more frequently, followed by *H. heilmannii, H. felis* and *H. salomonis.* The *H. bizzozeroni* gastric infection prevalence is 70 % (2**, 10**). The coinfection with one or more species of *Helicobacter*, usually *H. bizzozeronii* and *H. heilmanni* it can reach at 15-20 % from dogs (**5, 6**, and **7**). The acute infection with *Helicobacter* spp. in dogs produces acute gastritis characterized by neutrophils infiltration of glandular pits and surface epithelium determining in the same time degenerative modifications at this level. The most frequent lesion associated with the *Helicobacter* spp. infection is the moderate chronic gastritis with polymorph infiltrate represented by lymphocyte and plasma cells, rarely with eosinophyle granulocytes. Also, this infection produces the hyperplasia of lymphoid follicles, atrophy of gastric mucosa, intestinal metaplasia and gastric cancer type MALT (**10**, **11**).

The PCR method can demonstrate the presence of *Helicobacter* spp. from gastric biopsies, even if the number of bacteria is under the sensitivity point of the other diagnosis methods **(1).**

MATERIALS AND METHODS

The biological material. In our study we used gastric mucosa samples from 15 dogs (7 females and 8 males) with ages between 6 months and 12 years which investigated for diagnosis, all being positives at urease test.

At **necropsy exam**, the stomach samples were harvested from cardial, fundic and piloric regions of the stomach.

Urease test is a non–invasive rapid test (1 hour), which identifies the presence of ureolitic activitiy of the *Helicobacter* from the mucosa gastric samples.

For each case a gastric sample was introduced in a Eppendorfe tube which contains 10% ureea and fenoftalein 1%, the bacterian urease activity being observed by stain modification of the fenol (from yellow in red-carmine) under urease action.

For **histopathological exam,** the stomach samples were preserved in formalin 10% for 36 hours, were cutted at 4-5 mm thickness, and then were automatic processed (brief fixation, dehidratation, paraffin inclusion and embedding). The paraffin blocks were cutted at 3-5 microns thickness and were stained with Hematoxiline-Eozine. The examination was made using Olympus BX51 microscope with digital camera.

DNA extraction from mucosa gastric samples.

The bacterian DNA was obtained from freezing samples (gastric mucosa) using the *ZR Genomic DNA II KitTM* (Zymo Research). The primers used for *Helicobacter* spp. identification by PCR methode (seen Table 1) were prepared on the basis of the 16S RNA gene sequences of the *Helicobacter* – specific sequences.

Table 1. Primers used for PCR and their sequences.

Species	Primer nucleotide sequence	Size
H. pylori	F, 5'-ggaattccagatctatgaaaaagattagcagaaaag-3' R, 5'-ggaattcgtcgacctagaaaatgctaaagagttg-3'	1,707pb
H. heilmannii	F, 5'-gggcgataaagtgcgcttg-3' R, 5'-ctggtcaatgagagcagg-3'	580 pb
H. felis	F, 5'-atgaaactaacgcctaaagaactag-3' R, 5'-ggagagataaagtgaatatgcgt-3'	1,150 pb

From each gastric tissue sample, the mucosa was scraped from tissue using a surgical blade. DNA was isolated from 20 mg of the scraped tissue and was extracted using the *ZR Genomic DNA II KitTM* (Zymo Research) according to the instructions of the manufacturer.

PCR amplification

All reactions were performed in a 25 µl volume with an automate termocycler. Reaction mixtures contained each oligonucleotide primers at 0, 5 uM; PCR Buffer (2,5 mM $MgCl_2$; 0,2 mM dNTP; 10 mM Tris–HCl); 0,03 U/µl de GoTaq® DNA Polymerase (Promega); 2 µl DNA solution; distilled water in a total volume of 25 µl. The initial dehydration step samples were heated at 95°C for 3 min, followed by the first denaturation step (94°C, 30 sec) at 35 cycles, an extension step (62°C, 30 sec), an extension step (72°C, 1 min), and a final extension step(72°C,3 min). The PCR products (10 ul) were subjected to electrophoretic separation in a 2% agarose gel (MBI Fermentas, USA) by electrophoresis at 100 V, 1.5 A for 1 hour, stained with ethidium bromide (Promega USA) for 30 min, and then

washed with distilled water. The DNA band was analyzed in the UV illuminator. The nuclease free water was used as a negative control.

RESULTS AND DISCUSSION

The gross lesions found at necropsy on the gastric mucosa were very discrete. The gastric lesions found at gastric level where localized at the fundic and antral region of the stomach. We don't found gross lesions at the esophageal mucosa, only in one case, an esophageal-gastric parakeratosis such as a non-adhezive brown-yellowish membrane. The most common lesions found at gastric mucosa level where represented by acute multiple miliar gastric ulcers, and discrete chronic hypertrophic gastritis, in some cases with a white-greyish follicular aspect.

Urease test

The gastric biopsy samples obtain from the antral region of the stomach where introduced in Eppendorf tubes marked with urea, and incubated at room temperature for 24 hours. The results where read at different hour intervals: 1, 6, 12 and 24 hours. The urease test was positive in 14 cases after one hour of incubation and in one case after 12 hours of incubation. In positive cases the medium changed his color into orange-red.

Histopathology

The histophatologic exam of the gastric biopsy samples has shown both acute and chronic lesions at the gastric mucosa level (seen **fig.1**)

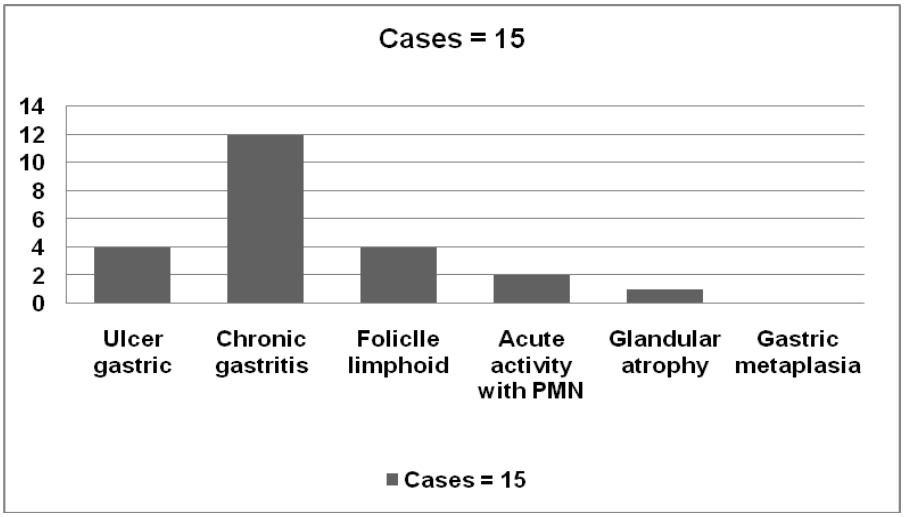

Fig.1. *The main gastric findings at histopathological exam in dogs.*

The acute lesions were represented by gastric erosions and ulcerative gastritis (4/15 cases), with the necrosis of the gastric mucosal epithelium and chorion, neutrophils infiltration in the chorion and in some cases reepithelization of the gastric mucosa. In all cases was present active congestion. Acute lesions were found in the piloric area; in the cardial and fundic regions we don't found acute lesions.

Chronic lesions were represented by chronic gastritis with mononuclear infiltration mainly lymphocytes, plasmocytes and eosinophiles (12/15 cases). In some cases (2/15) we found acute inflammatory activity, shown by the presence of the PMN cells infiltration. In 4 cases of 15 we found

hypertrophy of the follicles limphoid under glandular region of the gastric mucosa. Glandular atrophy was obvious only in one case, while the aspects of intestinal metaplasia and gastric displasia where not found. The microscopic examination of the slides, using oil immersion showed the presence of the bacteria from genus *Helicobacter,* such as polymorph bacillus with size between 3-10 micrometers spiral shaped, those bacteria where found both on the surface of the gastric mucosal epithelium and in the glandular lumen. Exceptionally the bacteria were found in the cytoplasm of the cells.

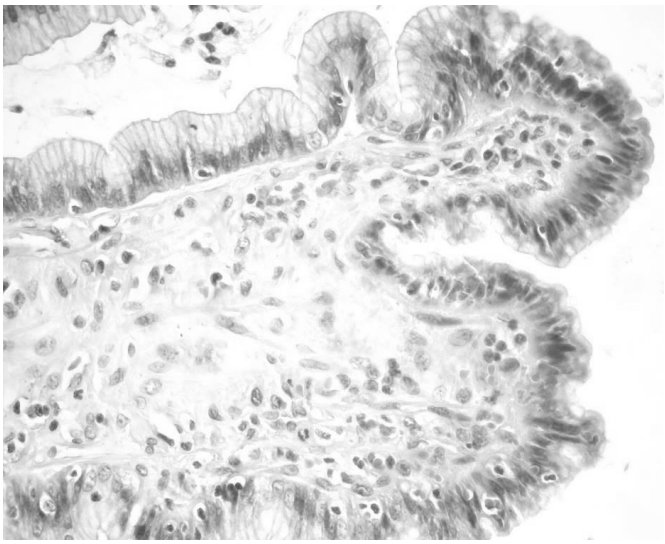

Fig.2. *Active chronic gastritis in the superficial layer of the piloric area, with the presence of lymphocyte and plasmocyte infiltration, discret acute activity with PMN reaction; mild lesional grade. TM x 20.*

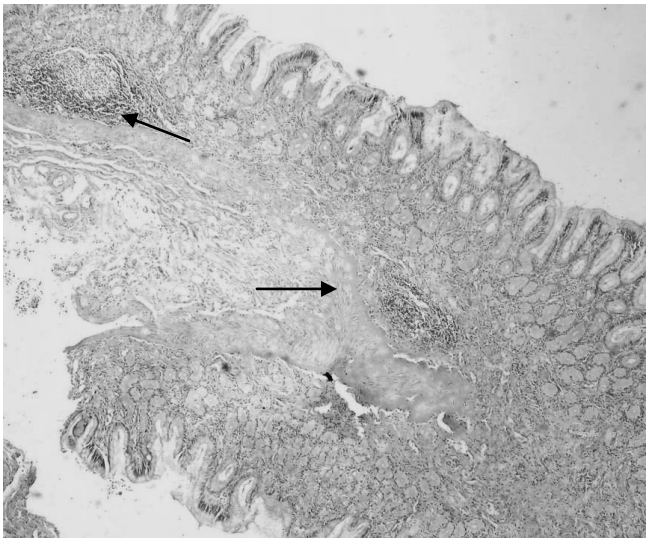

Fig.3. *Chronic gastritis with follicles limphoid hypertrophy in the piloric region (arrow); HE x 10.*

PCR method

Gastric biopsy samples from dogs, were analysed using PCR technique with specific primers for *H. pylori.* Using this technique we identified 3 positive cases (Fig.4), 2 were very evident because of a great amount of bacterial DNA, and one sample had a lower intensity.

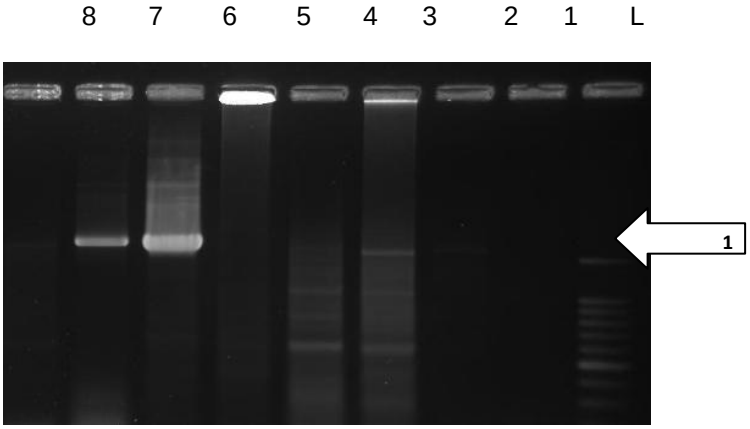

Fig.4*.PCR analysis for the gastric samples with specific primers for H. pylori (3 positive cases). The annealing temperature was 60 ^{0}C*

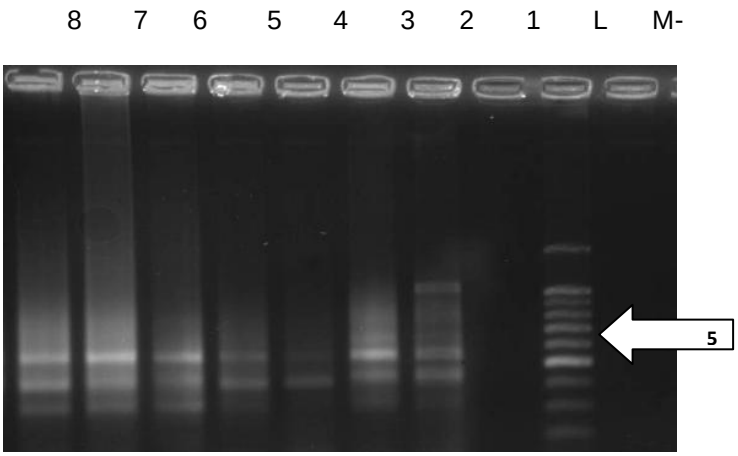

Fig.5. *PCR analysis for the gastric samples with specific primers for H. heilmanni (6 positive cases) The annealing temperature was 59 ^{0}C*

When we used specific primers for *Helicobacter heilmanni* (Fig.5), the number of positive cases was 6, and for *Helicobacter felis* we don't found any positive sample.

The results of this study demonstrate that the gastric mucosa is colonized by the bacteria from genus *Helicobacter* and those bacteria generate gastric lesions. In dogs there are a various number of bacteria from genus *Helicobacter,* who cannot be differentiated as species at a microscopic exam using usual stains, such as H&E, TM, their dimensions vary between 5-12 micrometers and the morphology of the spiral is different, for this reason, they were refer as *Helicobacter spp.* For the differentiation of the gastric *Helicobacter* species we can use superior diagnosis techniques, such as

immunohistochemistry, in situ hibridization and PCR (**10**).The acute infection with *Helicobacter spp.* produce acute gastritis characterized by neutrophile infiltration in the chorion of the glandular pits and degenerative lesion on the inflammation site. Chronic infection is characterized by mononuclear infiltration in lamina propria, mainly with limfocytes and plasmocytes and the hipertrophy of the limph follicles. The chronic infection with *Helicobacter spp* can produce also lesions such as atrophic gastritis, intestinal metaplasia and gastric cancer-MALT (**11**).The acute lesions found on histophatology from the gastric biopsy samples, where represented by gastric erosions and ulcerativ gastritis (4/15 cases), characterized by the necrosis and descuamation of the epithelium, deep necrosis of the chorion of gastric mucosa, acute infiltration in the chorion with neutrophiles and macrophages, in some cases regions with reepithelization of the gastric mucosa. Active congestion was found in all cases. Acute lesions were found in the piloric region; in the cardial and fundic region we don't found acute lesions. The chronic lesions where represented by chronic gastritis with a mononuclear infiltration, mainly lymphocytes, plasmocytes and eosinophiles cells (12/15 cases). In some cases (2/15) we found acute inflammatory activity, shown by the presence of the PMN cellular infiltration. In 4 cases of 15 we found hipertrophy of the lymphoid follicles in the subglandular region of the gastric mucosa. The presence of the lymphoid follicles is one of the main characteristics, along with the presence of the mononuclear cells infiltration for the *Helicobacter spp.* infection in the development of the chronic gastritis. Glandular atrophy was obvious only in one case, while the aspects of intestinal metaplasia and gastric displasia where not found. The microscopic examination of the slides, using oil immersion showed the presence of the bacteria from genus *Helicobacter* such as polimorph bacillus with dimensions between 3-10 micrometers helix-shaped, those bacteria were found both on the surface of the gastric mucosal epithelium and in the glandular lumen. Exceptionally the bacterium was found in the cytoplasm of the epithelial cells.

In our study, for the positive diagnose we used the PCR biomolecular technique. The natural infection with *H. pylori* in dogs is controversial, even if it's contested by the most of the authors, there are researchers whom identified the bacteria with the PCR technique (**3**).

At PCR exam, using specific primers for *H. pylori*, we identified 3/15 positive cases (20%). At PCR exam using specific primers for *H. heilmanii* the number of positive cases was 6/15 (40%), and for *H. felis* the exam was negative.

.

CONCLUSIONS

1. The PCR is one of the most specific methods for *Helicobacter* spp. diagnoses in dog;
2. The PCR method can demonstrate the presence of *Helicobacter* spp. from gastric biopsies, even if there are few bacteria under the sensitivity point of the other diagnosis methods;
3. By PCR methods, we can identify the main species of *Helicobacter* genus using the specific primers for each species;
4. The main species of *Helicobacter* genus which were present in our samples were: *H. heilmanii* (6/15), *H. pylori* (3/15) and for *H. felis* the results were negative;
5. The spontaneous gastric infection with *Helicobacter* spp. frequently produces gastric ulcers and chronic gastritis;
6. Chronic gastritis (12/15 cases) are characterized by mononuclear infiltrate, lymphoid follicle hypertrophy and glandular atrophy.
7. The positive PCR reaction for *H. pylori* in dogs can confirm that is one of the infection sources for *H. pylori* bacteria in human.

REFERENCES

1. 1.Banatvala N., C.R.Lopez, R.J. Owen, A. Hurtado, Y. Abdi, G.R. Davies, J.P. Hardie, R.A.Feldman. Use of polymerase chainreaction to detect Helicobacter pylori in thedental plaque of healthy and symptomatic individual. 1994. Microb. Ecol. Health Dis. 7:1–8;
2. 2.Bizzozero G. Ueber die schlauchförmigen Drüsen des Magendarmkanals und die Beziehungen ihres Epitheles zu dem Oberflächenepithel der Schleimhaut. 1893. Archiv für mikroskopische Anatomie, Nr. 42, pag. 82–152;
3. 3.Buczolits Sandra, Reinhard Hirt, Renate Rosengarten, Hans-Jürgen Busse. PCR-based genetic evidence for occurrence of Helicobacter pylori and novel Helicobacter species in the canine gastric mucosa.2003. Veterinary microbiology , vol. 95, pag. 259-270;
4. 4.Euzéby J.P. Abrégé de Bactériologie Générale et Médicale à l'usage des étudiants de l'Ecole Nationale Vétérinaire de Toulouse, France. 2007;
5. 5.Happonen, I. Canine and feline gastric helicobacters: diagnosis and signifiance in cronic gastritis. 1999. Academic desertation, Helsinki pag 10-11;
6. 6.Jalava, K., S. L. W. On, P. A. Vandamme, I. Happonen, A. Sukura, and M. L. Hänninen. 1998- “Isolation and identification of Helicobacter spp. from canine and feline gastric mucosa” Appl. Environ. Microbiol Nr. 64, pag.3998-4006;
7. 7.Kenneth W. Simpson, Dalit Strauss-Ayali, Patrick L. McDonough,Yung-Fu Chang, Beth A. Valentine. Gastric Function in Dogs and Felis with Naturally Acquired Gastric Helicobacter spp. Infection. 1999 Journal of Veterinary Internal Medicine;
8. 8.Ogawa T., A. Hiroshi, K.Yuko, M. Hiroyuki. Detection of Helicobacter pylori in Dogs and Cats Using a Fecal Helicobacter pylori Antigen Detecting Test Kit”, Journal of the Japan Veterinary Medical Association 2005. vol.58, Nr.11, pag 747-750;
9. Prachasilpchai W., S. Nuanualsuwan, T. Chatsuwan, S. Techangamsuwan, S. Wangnaitham, A. Sailasuta, Diagnosis of Helicobacter spp. infection in canine stomach. J. Vet. Sci. (2007), 8(2), 139–145.
10. 10.Simpson K.W., P. L. Mcdonough, D. Strauss-Ayali, Y.F. Chang, P. Harpending, and B. A. Valentine. Helicobacter felis Infection in Dogs: Effect on Gastric Structure and Function. 1999. Vet Pathol 36:237–248;
11. 11.Sipponen P., T.U. Kosunen, J. Valle. Helicobacer pylori infection and gastric cancer. 1992. Journal of.Clinical Pathology, Nr.43, pag.319-323;

12. 6.Jalava, K., S. L. W. On, P. A. Vandamme, I. Happonen, A. Sukura, and M. L. Hänninen. 1998- “Isolation and identification of Helicobacter spp. from canine and feline gastric mucosa” Appl. Environ. Microbiol Nr. 64, pag.3998-4006;
13. 7.Kenneth W. Simpson, Dalit Strauss-Ayali, Patrick L. McDonough,Yung-Fu Chang, Beth A. Valentine. Gastric Function in Dogs and Felis with Naturally Acquired Gastric Helicobacter spp. Infection. 1999 Journal of Veterinary Internal Medicine;
14. 8.Ogawa T., A. Hiroshi, K.Yuko, M. Hiroyuki. Detection of Helicobacter pylori in Dogs and Cats Using a Fecal Helicobacter pylori Antigen Detecting Test Kit”, Journal of the Japan Veterinary Medical Association 2005. vol.58, Nr.11, pag 747-750;
    8. Prachasilpchai W., S. Nuanualsuwan, T. Chatsuwan, S. Techangamsuwan, S. Wangnaitham, A. Sailasuta, Diagnosis of Helicobacter spp. infection in canine stomach. J. Vet. Sci. (2007), 8(2), 139–145.
15. 10.Simpson K.W., P. L. Mcdonough, D. Strauss-Ayali, Y.F. Chang, P. Harpending, and B. A. Valentine. Helicobacter felis Infection in Dogs: Effect on Gastric Structure and Function. 1999. Vet Pathol 36:237–248;
16. 11.Sipponen P., T.U. Kosunen, J. Valle. Helicobacer pylori infection and gastric cancer. 1992. Journal of.Clinical Pathology, Nr.43, pag.319-323;

DIFFICULTIES IN IDENTIFICATION AND GENETIC ANALYSIS OF *HELICOBACTER SPECIES* USING PCR METHODE FROM GASTRIC SAMPLES AND BACTERIAL CULTURES

MARIAN TAULESCU [1], LIDIA CIOBANU[1], C.SISEA[1], BRÎNDUŞA DIACONU[2], V. ANDREICA [2], C. CĂTOI[1], P. BOLFĂ[1]

[1]University of Agricultural Sciences and Veterinary Medicine Cluj-Napoca

[2]Medical Clinic, University of Medicine and Pharmacy Cluj-Napoca

Helicobacter pylori (Hp) infection is a major health problem in Romania, if we consider the high prevalence of infection and the pathogenic implication in ulcer disease, chronic gastritis, gastric adenocarcinoma and MALT lymphoma. CagA and vacA genes of these gram negative bacteria are considered the major virulence factors. The infection of animals with different Helicobacter species, including H. pylori, suggests a possible zoonosis. The aim of this study was to draw up a PCR protocol for Helicobacter species identification from human gastric samples and to identify the cagA and vacA genes of H. pylori. We investigated 32 human gastric embedding tissue samples and 20 frozen gastric samples at - 20°C from patients with chronic active gastritis, in whom the infection was documented. The extraction and purification methodology for bacterial AND was troubleshooting from gastric embedding tissue samples and from frozen gastric samples, so we worked up a protocol from bacterial cultures, being able to determine cagA and vacA status. After improving our protocols we tried to identify Helicobacter felis and heilmanni from gastric samples of patients being in contact with infected pets. CagA gene amplification was obtained in 64.7% and vacA gene s2 allele in 52.9% of these samples. We were not able to demonstrate the transmission of Helicobacter felis or heilmanni from infected dogs to humans, using PCR techniques.

Key words: *Helicobacter pylori*, DNA extraction, humans, chronic gastritis, VacA, CagA gene

Helicobacter pylori, gram negative bacteria living in human stomach is responsible for chronic active gastritis, peptic ulcer disease, MALT lymphoma, being now considered an etiological factor for gastric adenocarcinoma. In Romania high prevalence of infection has been reported more than 50%. A major virulence factor is the product of vacA gene, vacuolating citotoxin (1,2). Even all bacteria have this gene, only 50-60% are capable to determine the citoplasmic vacuolization of epithelial cells - this observation being demonstrated on HeLa cellular cultures. Using genetic studies it was demonstrated that vacA gene varies in different world regions. The vacA gene has at least two variable regions: ***s*** and ***m***. Allele of these regions have been described: s1a, s1b, s2, m1, m1. Specific vacA genotypes are associated with more pathogenic alterations. Another virulence factor is CagA protein; cagA gene is present in 60-70% of bacterial population of *Helicobacter pylori* (4).

Helicobacter species living in gastric condition were frequently identified in asymptomatic dogs and also in animals with gastric lesions (5,6,7,8,16). *H.pylori* is a pathogenic agent for dog, at least in experimental conditions, the acute lesions produced by this bacteria being similar with those described in other animal models - acute neutrophilic gastritis and ulcer. *H. heilmanni* was identified as the principle bacteria in dog stomach in other studies (6). Also, *H. felis* has a pathogenic effect in dogs, well documented by histology. Gnotobiotic dogs infected with *H.felis* present bacterial colonization, follicular lymphoid proliferation and diffuse infiltrate with lymphocytes and plasmocytes both in antrum and fundic region (9). In these circumstances it is possible that human infection with different species of *Helicobacter* (*H. pylori, H. Felis* sau *H. heilmanni)* to represent a zoonosis. În Romania there are not published data about the prevalence of infection with other species of *Helicobacte*r or about their possible transmission between humans and animals. PCR technique for

identification of *Helicobacter pylori* and his pathogenic genes from human gastric samples was described in literature (10,11,12,13,14,15), but in Romania there are not genetic studies.

MATERIALS AND METHODS

We studied 32 symptomatic patients, in whom the infection with *Helicobacter pylori* was determined using three methods: urea breath test with C^{14}, urease test and histological Giemsa stained. In all these patients we tried to obtained bacterial cultures, but because of special medium and culture condition we were able to obtain 17 bacterial cultures.

As all patients included in our study were already diagnosed with *H.pylori*, we initially looked for cagA and vacA status using PCR method from gastric embedding tissue samples for all 32 cases. In order to extract and purify bacterial DNA from antrum embedding tissue we used the product and technique *Pin Point Slide DNA Isolation System Zymo Research***.** After removing the paraffin, we added Proteinase K and stored the probes at 55°C for 4 hours for tissue and cell membrane digestion. CagA and vacA primers (table 1) were those already validated in other studies (15). For PCR analysis we used the next MasterMix: 2µ DNA sample, primer F/R 0,5 µM, PCR Buffer (2,5 mM $MgCl_2$; 0,2 mM dNTP; 10 mM Tris–HCl), 0,1 U/µl de GoTaq DNA Polymerase, distilled water till a total volume of 25µl. After an initial denaturation step at 95 °C for 3 minutes, amplification of cagA and vacA genes was performed for 35 cycles of denaturation (94 °C, 1 minute), annealing (46 °C, 1 minute) and extension (72 °C, 1 minute). After the last cycle we leaved our probes at 72°C for three minutes.

Table 1. *CagA şi vacA s2 primers.*

Region amplified	Primers sequence	Size of PCR product
cagA	5'-ATAATGCTAAATTAGACAACTTGAGCGA-3' 5'-TTAGAATAATCAACAAAATCACGCCAT-3'	297
vacA s2	5'-ATG GAA ATA CAA CAA ACA CAC-3' 5'-CTG CTT GAA TGC GCC AAAC-3'	259

We obtained no specific amplification for cagA or vacA genes in none of our probes. We only obtained amplification for nonspecific products (primer-dimers). There are several possible reasons for these results. First possibility was the lack of bacterial DNA in our probes, possible deteriorated in embedding procedures. We also thought that our probes could have contained inhibitors from either the tissue cells or the fixation and staining processes of the samples. Another possible explanation was an inappropriate annealing temperature. It was less possible that all our probes were negative for these primers. We reviewed the working protocol and we used a gradient of temperature (from 44°C la 57.8°C) for annealing. We also used a diluted probed in order to decrease the PCR inhibitors. Even after these improvements our results were still negative. We have two remained possibilities: first the bacterial DNA have been deteriorated in embedding process or we extracted incorrectly the bacterial DNA and obtained only human DNA by missing an enzymatic lysis step for bacteria.

We considered that bacterial DNA from gastric embedding tissue was too deteriorated for PCR analysis, so we tried to obtain bacterial DNA from frozen gastric tissue samples from *H.pylori* infected persons. For DNA extraction and purification we used the product *Genomic DNA II Kit™* Zymo Research. Each tissue samples weight 60 mg and was mechanically homogenized with a special mechanical device, Tissue Lyser. After the extraction procedures, we used the same PCR MasterMix, and a gradient of temperature for annealing step (from 44°C to 57.8°C). Even using frozen gastric samples, we didn't obtain any specific amplification for cagA or vacA primers. We considered that we

got only human DNA from embedding and frozen tissue, missing in both extraction protocols a specific enzymatic bacterial lysis with lysosym (15,16).

In order to pass beyond these difficulties, we extracted DNA from *Helicobacter pylori* cultures. We used an enzymatic step (lysosym and proteinaza K) for bacterial lysis before DNA extraction process. We have 17 bacterial cultures from our initial patients. From each culture medium we drawn 50 bacterial cells, added 200 µl PBS (Phosphate Buffer Saline) and 100 µl lysosyme (4mg/ml) and stored in thermostat (37 °C) for 30 minutes. In next step we added 2 µl Proteinaze K (21.4 mg/ml) and stored in 55 °C for 1 hour. For DNA extraction we used *ZR Fungal/Bacterial DNA Kit* ™ product. In PCR reaction we used the same MasterMix and the temperature gradient for annealing. By adding lyzozyme for enzymatic lysis of *Helicobacter pylori* bacteria we were able to extract bacterial DNA from gastric frozen samples (-20°C). We have used this protocol to identified *Helicobacter species* (*H. heilmanni* şi *H. felis*) in 10 patients whom have dog infected with these species. We used the primers listed in table 2, already describe in literature (16) and the same MasterMix and PCR protocols as discussed previous.

Table 2. *Primers for Helicobacter felis şi heilmanni*

Region amplified	Primers sequence	Size of PCR product
H. felis	F, 5'-ATGAAACTAACGCCTAAAGAACTAG-3' R, 5'-GGAGAGATAAAGTGAATATGCGT-3'	1150 pb
H. heilmanni	F, 5'-GGGCGATAAAGTGCGCTTG-3' R, 5'-CTGGTCAATGAGAGCAGG-3'	580 pb

RESULTS AND DISCUSSION

After extraction of DNA from bacterial cultures, using enzymatic lysis, in our first four samples we obtained PCR amplification in all probes for cagA primer (297pb) and in three probes for vacA allele s2 (figure 1). We also have observed a nonspecific amplification at 300 pb in a probe with vacA primer. From all 17 samples obtain from bacterial cultures we observed amplification for cagA genes (297bp) in 11 probes (64.7%) and vacA genes allele s2 (259bp) in 9 probes (52,9%). We were able to adjust a protocol for *Helicobacter pylori* DNA extraction from cultures, which have been applied afterwards for frozen gastric samples. From 10 frozen gastric tissue samples from humans with infected dogs with *Helicobacter heilmanni of Helicobacter felis* we didn't obtained any amplification for specific primers of these species. We were not able to prove the transmission of these species of *Helicobacter* from dogs to humans. *Helicobacter pylori* DNA extraction from gastric embedding and frozen tissue was initially difficult because we have not considered the resistance of bacterial cell wall to the methods used for embedding gastric tissue (proteinaze K) or frozen tissue (mechanical device TissueLyser). Adding a first enzymatic step using lyzozym in DNA extraction, we were able to adjust a protocol for *Helicobacter pylori* DNA extraction initially for bacterial cultures and for gastric frozen tissue afterwards.

CagA gene amplification was obtained in 64.7% and vacA gene allele s2 in 52.9% of probes. These data are similar to those reported in the literature, but because of small numbers of probes our results could not be generalized. We report the first genetic study of *Helicobacter pylori* in Romania, a developing country with high prevalence of infection. Because all patients were diagnosed with chronic active gastritis, but without lesion of intestinal metaplasia or displasia, we could not make correlation between the presence of these virulence factors and the histological findings. In the presence of negative PCR amplification for *Helicobacter helimanni* or *Helicobacter felis* from gastric human tissue from owners of infected dogs we could not proved the transmission of these *Helicobacter species* from animals to humans. There are necessary another study (genetic and by

another methods like immunohistochemical to prove that pathogenic animal species are inoffensive to humans.

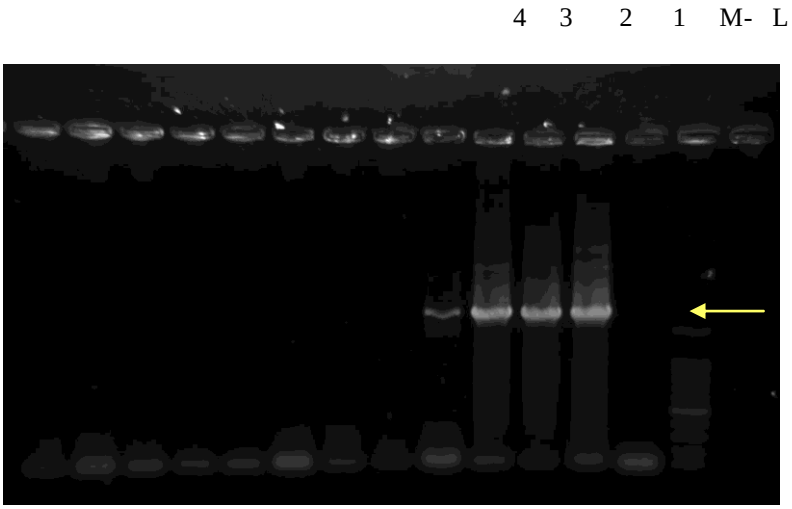

Fig.1. ***PCR*** *analysis for the gastric samples with specific primers for H. pylori (4 positive cases); 1500 bp (arrow). The annealing temperature was 57 ^{0}C.*

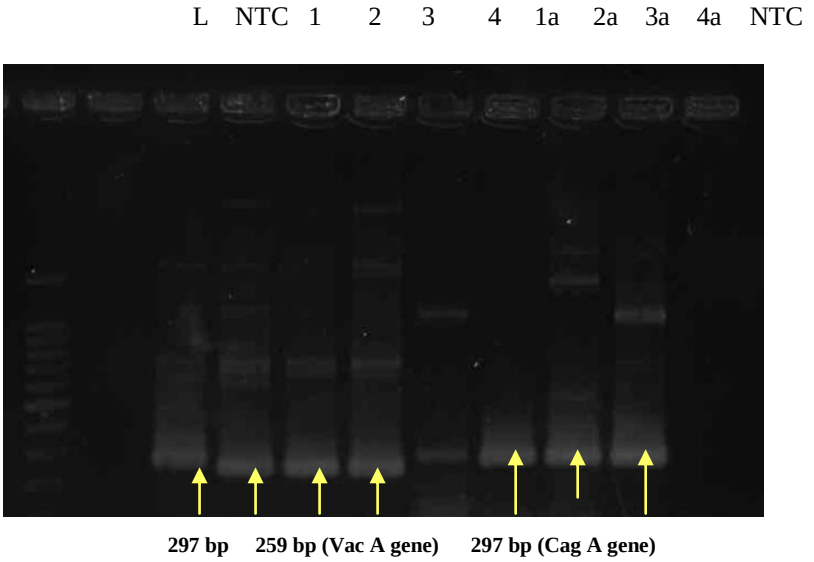

Fig.2. *PCR analysis for the gastric samples with specific primers for CagA and Vac A genes of H.pylori.*

CONCLUSIONS

1. The PCR method can demonstrate the presence of *Helicobacter pylori* from human gastric biopsies.
2. From all 17 samples obtain from bacterial cultures we observed amplification for cagA genes (297bp) in 11 probes (64.7%) and vacA genes allele s2 (259bp) in 9 probes (52,9%).
3. From 10 frozen gastric tissue samples from humans with infected dogs with *Helicobacter heilmanni of Helicobacter felis* we didn't obtained any amplification for specific primers of these species.
4. Developing a PCR protocol for genetic identification of *Helicobacter species* and their virulence gene will help us for future studies of the possible route of transmission from animals to humans.

REFERENCES

1. Ashton-Key M., T.C. Diss, P.G. Isaacson. Detection of *Helicobacter pylori* in gastric biopsy and resection specimens. 1996.J Clin Pathol. 49:107-111;
2. Atherton J.C., R.M. Peek; K.T. Tham. Clinical and pathological importance of heterogeneity in vacA. 1997. The vacuolating cytotoxin gene in Helicobacter pylori. Gastroenetrology. 112: 92-99;
3. Atherton J.C., P. Cao, R.M. Peek Jr. Mosaicism in vacuolating cytotoxin alleles of *Helicobacter pylori*. Association of specific vacA types with cytotoxin production and peptic ulceration. 1995. J Biol Chem.270 (30):17771-7;
4. Bernard M., B. Arico, E. Papini. *Helicobacter pylori* toxin VacA induces vacuole formation by acting in the cell cytosol. 1997. Mol Microbiol.26: 665-74;
5. Covacci A., S. Censini, M. Bugnoli .Molecular characterization of the 128-kDa immunodominant antigen of *H. pylori* associated with cytotoxicity and duodenal ulcer. Proc Natl Acad Sci U S A. 1993; 90(12):5791-5.
6. Cover T.L., M.J. Blaster. Purification and characterisation of the vacuolating toxin from *Helicobacter pylori*. 1992. J Biol Chem. 267: 10570-5;
7. Eaton K.A., F. E. Dewhirst, B. J. Paster, N. Tzellas, J. Coleman. Prevalence and varieties of *Helicobacter species* in dogs from random sources and pet dogs: animal and public health implications. 1996. J. Clin. Microbiol. 34: 3165-3170.
8. Happonen I., J. Linden, S. Saari, M. Karjalaienen, M.L. Hanninen. Detection and effects of helicobacters in healthy dogs and dogs with signs of gastritis. 1998. J.Am. Vet. Med. Assoc., 213: 1767-1774.
9. Happonen I., S. Saari, L. Castren, O. Tyni, M.L. Hanninen, E. Westermarck. Occurrence and topographical mapping of gastric *Helicobacte*r-like organisms and their association with histological changes in apparently healthy dogs and cats. 1996. J. Vet. Med. A.43: 305-315.
10. Hermanns W., K. Kregel, W. Breuer, J. Lechner. Helicobacter-like organisms: histopathological examination of gastric biopsies from dogs and cats. 1995. J. Comp. Pathol. 112: 307-318.
11. **Lee A., S. Krakowka, J.G. Fox, G. Otto**. Role of *Helicobacter felis* in chronic canine gastritis. 1992. Vet. Pathol.; 29:487-494
12. Neiger R., C. Dieterich, A. Burnens. Detection and prevalence of Helicobacter infection in pet cats. 1998. J Clin Microbiol. 36:634-7;
13. Ruzsovics A., B. Molnar, Z. Unger. Determination of *Helicobacter pylori* cagA and vacA genotypes with real-time PCR melting curve analysis. 2001. J Physiology Paris. 95:369-77;
14. Szikla V., S. Hailemariam, M. Baumann. Increased rate of *Helicobacter pylori* infection detected by PCR in biopsies with chronic gastritis. 2006. Am J Surg Pathol. 30:242-8.
15. Warburton V.J., S. Everett, N.P. Mapstone. Clinical and histological association of cag A and vacA genotypes in *Helicobacter pylori* gastritis. 1998. J Clin Pathol. 51:55-61
16. Yamaoka Y., T. Kodama, M. Kita. Relantionship of vacA genotypes of *Helicobacter pylori* to cagA status, cytotoxin production and clinical outcome. 1998. Helicobacter. 3:241-53;

PROFILUL METABOLIC(ENERGETIC) LA BOVINE-PARTE A MONITORIZĂRII SIGURANŢEI ALIMENTARE PE LANŢUL TROFIC SOL-PLANTĂ-ANIMAL ÎN ZONA IAŞULUI

BOVINE (METABOLIC)ENERGETIC PROFILE AS PART OF FOOD SAFETY MONITORISATION OF THE CHAIN SOIL-PLANT-ANIMAL IN IAŞI AREA

LUCIA CARMEN TRINCĂ[1] , MARIANA VOLF[1], IOAN AVARVAREI[1], VASILE BOGHIAN[1]
[1]UŞAMV IAŞI

This paper presents the results of the energetic profile for 40 Bălţata Neagră Romanească bovines, from Dancu farm, as part of general research area focused on monitoring bovine status health (considering sex, age, physiological state) in relation with the specific habitat conditions.

The results were statistically compared to the standard reference values witch allowed conclusions correlated with the physiological state of puerperum adult animals and with the general health state of the calves.

Key words: metabolic profile, bovine, food safety health

Realizarea profilului metabolic implică monitorizarea unor parametri biochimici în scopul aprecierii stării de sănătate a unei populaţii de animale. Testul de profil metabolic trebuie considerat ca o parte din examinarea complexă, clinică şi de laborator a efectivului de animale. Pentru stabilirea concluziilor trebuie luate în considerare datele din anamneză şi cantităţile de furaje administrate (15).

Având în vedere circuitul biologic sol-plantă–animal, investigaţiile realizate trebuie să asigure caracterizarea biochimică a celor trei verigi ale lanţului trofic. Analiza solului şi a furajelor introduse în hrană oferă informaţii prezumtive privind eventualele carenţe sau tulburări metabolice posibil a fi detectate la efectivul de animale (carenţele primare generate de variaţiile nivelului aportului nutriţional real faţă de cel recomandat). La stabilirea concluziilor finale pentru aprecierea stării de sănătate a organismului animal apare necesitatea coroborării datelor examenului clinic şi metabolic (carenţele secundare datorate modificărilor de digestibilitate, absorbţie şi eliminare a elementelor nutritive)

Realizarea unui program de monitorizare a stării de sănătate a organismului animal, adaptat speciei permite descoperirea la timp a tulburărilor metabolice şi cauzelor acestora, respectiv descoperirea perturbaţiilor în hrănirea animalelor sau în utilizarea resurselor furajere (12).

Tema de cercetare generală şi-a propus monitorizarea siguranţei alimentare în zona Iaşului, pentru lanţul trofic sol-plantă(20)-animal Subtema etapei a vizat realizarea profilului metabolic ca şi instrument de control randomizat pentru aprecierea stării de sănătate, la un efectiv de bovine cu valoare zootehnică, a căror productivitate induce cerinţe nutritive crescute.

MATERIAL ŞI METODĂ

Profilul metabolic realizat conform metodelor de laborator clasice (14., 18, 19) a luat în considerare monitorizarea profilului energetic prin determinarea proteinelor totale serice, albuminelor, bilirubinei totale, ureei, glucozei, acidului lactic, trigliceridelor, colesterolului şi corpilor cetonici la 40 bovine rasa Bălţata Neagră Romanească, selectate randomizat din efectivul în cauză, diferenţiate ca sex, vârstă şi stare fiziologică şi anume 30 vaci de lapte (3-5 ani) ce au fost împărţite în trei loturi astfel: 10 vaci au constituit lotul L1(2 luni antepartum), 15 vaci au constituit lotul L2 (2 luni postpartum) şi un număr de 5 vaci diagnosticate cu endometrită au constituit lotul L3 iar un număr de 10 viţei (2luni) au constituit lotul L4.

Probele de sânge au fost prelevate din vena jugulară. Pentru a se preveni hemoliza (care ar determina obţinerea de valori eronate) s-a utilizat instrumentar curat şi uscat precum şi recipienţi speciali de colectare(vacutainere cu activator de coagulare). S-a recoltat 20 ml sânge, care a fost lăsat să se scurgă, pentru a evita formarea spumei. Pentru o bună conservabilitate pe timpul transportului, vacutainerele au fost păstrate în lada frigorifică. După îndepărtarea cheagului sangvin, serul rezultat a reprezentat 45-50% din volumul sângelui recoltat. Serul recoltat a fost conservat prin congelare.

Datele obţinute au fost prelucrate statistic (testul t Student) comparativ cu valorile de referinţă /standard şi au fost corelate cu comportarea bovinelor adulte în perioada de puerperum sau cu starea generală de sănătate a tineretului bovin.

REZULTATE ŞI DISCUŢII

În acţiunile de screening pentru stabilirea stării de sănătate metabolică şi potenţial productiv, metabolismul intermediar poate fi cu greu cercetat, motiv pentru care se recurge la determinarea metaboliţilor finali care constituie parametri importanţi ai metabolismului intermediar normal sau patogic.

Rezultatele profilului energetic la bovine Bălţata Neagră Românească, pentru cele patru loturi considerate sunt prezentate in tab.1-4.

Tabelul 1

Profilul energetic pentru vaci, lotul Ll, 2 luni antepartum, n=10

Parametru /Valoare	PT, g/dl	ALB, g/dl	BUN, g/dl	Glu, mg/d	LAC, mg/dl	TG, mg/d	Col, mg/dl	BHB, mmol/l
Min	13,23	5,40	16,01	45,52	20,61	102,40	87,45	4,07
Max	6,85	5,84	18,65	64,79	26,46	134,10	141,70	5,39
X±DS	5,28 ±2,76	0,63 ±0,05	17,48 ±1,11	53,84 ±7,72	22,77 ±2,44	113,74 ±14,80	115,41 ±21,84	4,65 ±0,49
Δ%	-30,52	-79,67	-41,72	-13,16	+75,18	-62,08	+15,41	+870
Ref (15)	7,6±0,60	3,1±0,30	30±10	62±12	13±7,0	300±150	100±50	4,8±0,4

Valorile energetice la vacile de lapte depind de aportul exogen de substanţe energetice şi proteice, de utilizarea şi metabolizarea acestora, de vârsta şi starea de sănătate(2,4,6). Profilul energetic trebuie apreciat concomitent cu cel proteic (7)pentru o mai bună concordanţă a interpretării rezultatelor . Realizarea testului t Student prin raportarea la limitele fiziologice de variaţie considerate în literatura de specialitate(15) a evidenţiat scăderi nesemnificative statistic ale nivelului proteinelor totale (p>0,01) pentru toate cele trei loturi de vaci, respectiv lotul L1, 2 luni antepartum (-30,5%), lotul L2, 2 luni postpartum (-20,7%) şi lotul L3, diagnosticat cu endometrită (-45,0%). Comparativ cu limitele fiziologice de variaţie considerate de Vet. Ref. Guide (5,8-7,5 g/dl) rezultatul investigaţiilor efectuate pe Balţăta Neagră Românească a evidenţiat o scădere cu 27,9% în cazul lotului L3 (endometrită) şi o scădere cu 10,2% în cazul lotului L2 (2 luni postpartum).

Modificările cantitative ale proteinemiei se referă la perturbarea raportului diferitelor fracţiuni proteice, respectiv disproteinemia. Albumina constituie un indicator obişnuit al consumului de proteină. Consumul excesiv de proteină nu creşte concentraţia de albumină peste limitele standard. (17). În cazul concentraţiei albuminelor serice, rezultatele obţinute au prezentat scăderi semnificative statistic (p<0,01) pentru vacile din lotul L1, etapa 2 luni antepartum (-79,67%), şi pentru lotul L3, diagnosticat cu endometrită (-69,4%) dar nesemnificative statistic(p>0,01) pentru vacile din lotul L2, etapa 2 luni postpartum(+5,16%). Raportarea la limitele fiziologice de variaţie acceptate de Vet. Ref. Guide(23) de 2,4-3,5 g/dl a evidenţiat o scădere a concentraţiei

albuminelor serice sub 1 g/dl pentru vaci la 2 luni antepartum şi pentru cele diagnosticate cu endometrită. Concentraţiile scăzute de albumină au fost asociate cu producţii scăzute de lapte şi scăderea substanţei uscate din lapte(7). Hiperalbuminemie se consideră când albuminemia depăşeşte 55.2% (3.9g/dl) din proteinele totale la vacile lactante. Consumul excesiv de proteină nu creşte concentraţia de albumină peste limitele standard. (17). Hiperalbuminemia înregistrată în cazul lotului L2 este relativă, ea fiind asociată hemoconcentraţiei.

Tabelul 2

Profilul energetic pentru vaci, lotul L2, 2 luni postpartum, n=15

Parametru/Valoare	PT, g/dl	ALB, g/dl	BUN, g/dl	Glu, mg/d	TG, mg/d	Col, mg/dl	BHB, mmol/l
Min	8,00	2,60	28,50	50,00	89,30	135,40	0,25
Max	11,6	3,9	38,5	66,5	371,4	190,7	0,51
X±DS	6,02 ±0,99	3,26 ±0,41	32,08 ±4,24	53,21 ±5,39	175,25 ±97,63	163,37 ±19,38	0,39 ±0,08
Δ%	-20,70	+5,16	□+6,95	-14,17	-41,58	+63,37	-18,5
Ref (15)	7,6±0,6	3,1±0,3	30±10	62±12	300±150	100±50	4, 8±0,4

Amoniacul şi ureea sunt indicatori calitativi importanţi ai metabolismului proteic oferind informaţii despre aportul de proteină brută în raţie. Aplicarea testului t Student prin raportarea la limitele fiziologice de variaţie considerate în literatura de specialitate(15) a determinat obţinerea de variaţii nesemnificative statistic ale nivelului ureei (p>0,01) pentru toate cele trei loturi de vaci, lotul L1, 2 luni antepartum (-41,72%), lotul L2, 2 luni postpartum (+6,95%) cât şi pentru cele diagnosticate cu endometrită(-27,43 %). Diminuarea concentraţiei de amoniac şi uree în sânge, plasmă şi ser, denotă un aport redus de substanţe azotate faţă de necesităşile organismului. Comparativ cu limitele fiziologice de variaţie acceptate de Vet. Ref. Guide (6-22 g/dl) s-a evidenţiat o creştere de peste 30 g/dl pentru lotul de vaci Balţăta Neagră Românească la 2 luni postpartum. Creşterea valorilor peste normal (13,16) poate fi urmarea unei alimentaţii bogate în proteine, hrănirii cu uree sau hemoconcentraţiei. Pe de altă parte, concentraţia de uree în serul sangvin şi în urină depinde în mare măsură de acoperirea necesarului energetic. Creşterea aportului de substanţe energetice în hrană diminuează concentraţia de uree în serul sangvin şi urină. Un aport excesiv de substanţe azotate digestibile în hrană, nu măreşte producţia de lapte dar îngreunează sarcina ficatului privind ureosinteza.

Tulburarea metabolismului energetic poate conduce la diminuarea producţiei de lapte, a conţinutului de grăsime şi proteină din lapte, tulburări de reproducţie şi unele îmbolnăviri precum cetoza, acidoza metabolică şi disfuncţia acidă rumenală. Profilul energetic depinde în primul rând de aportul de energie brută şi netă a hranei, de metabolizarea acesteia prin fermentaţie, de suma diferiţilor acizi graşi volatili din stomac. In general concentraţia glucozei evidenţiază aportul energetic deşi situaţiile particulare infirmă de multe ori această corelaţie(4).

Tabelul 3

Profilul energetic pentru vaci, lotul L3, endometrită, n=5

Parametru/Valoare	PT, g/dl	ALB, g/dl	BUN, g/dl	TBIL, mg/d	LAC, mg/dl	TG, mg/d	Col, mg/dl	CC, mg/dl
Min	8,2	4,921	18,31	0,676	46,56	83,61	186,3	0,5
Max	9,6	5,214	23,66	2,538	60,94	96,54	257,8	2,5
X±DS	4,18 ±0,52	0,95 ±0,13	21,77 ±2,58	2,08 ±0,77	52,18 ±6,35	88,72 ±5,68	268,43 ±72,92	1,83 ±1,15
Δ%	-45,0	□-69,35	-27,43	+420	+300,1	-70,4	+168,4	-61,87
Ref (15)	7,6±0,6	3,1±0,3	30±10	0,4±0,2	13±7	300±150	100±50	4, 8±0,4

La vacile cu gestaţie avansată şi la lactante, 60% din totalul glucozei reprezintă glucoza din sânge. Hipoglicemia apare dacă raţia alimentară este insuficientă din punct de vedere energetic sau în precursori glucogenetici, în caz de cetoză cu afectarea ficatului, în inaniţie, la câteva zile după fătare(21). Hiperglicemia apare în condiţiile hrănirii excesive cu glucide uşor digestibile, în cetoză incipientă în care ficatul nu este afectat, stress de scurtă durată indus de fătare, transport, etc.

Nivelul glicemiei a prezentat scăderi(13-14%) nesemnificative statistic (p>0,01) pentru rasa Balţăta Neagră Românească atât pentru lotul L1, 2 luni antepartum cât şi pentru lotul L2, 2 luni postpartum, pentru ambele valori de referinţă considerate(15, 23). Glicemia scăzută (tabel 1 şi 2), pledează pentru o diminuare a funcţiilor hepatice. Hipoglicemia este în acelaşi timp expresia unui bilanţ energetic negativ. proporţional cu nivelul producţiei de lapte. La vacile hipoglicemice este frecventă infertilitatea şi scăderea producţiei de lapte. Instituirea unui deficit funcţional hepatic compromite capacitatea productivă a animalelor(11).

Concentraţia acidului lactic la rasa Balţăta Neagră Românească a prezentat creşteri semnificative (p<0,01) pentru lotul L1, etapa 2 luni antepartum şi foarte semnificative statistic (p<0,001) pentru lotul L3 (endometrită). Excesul de glucide uşor digestibile precum şi solicitările fizice de scurtă durată produc creşteri ale concentraţiei acidului lactic peste 20mg/dl(15). Metabolismul lipidelor depinde de vârstă, de regimul alimentar, de stadiul gestaţiei şi al lactaţiei (22), El se evaluează prin determinarea lipidelor totale şi a colesterolului. Determinarea colesterolemiei la vacile cu gestaţie avansată permite depistarea exemplarelor predispuse la tulburări post-partum. Se consideră că scăderea colesterolemiei şi creşterea GOT este asociată cu riscul ca vacile respective să sufere de sindromul de parturiţie (10). Hipercolesterolemia înregistrată în cazul loturilor L2 şi L3 ar putea fi cauzată de hrănirea cu nutreţ verde. Hipocolesterolemia se produce în perioada de vârf a lactaţiei şi în hepatoze. Lipidele totale scad în cazul degenerării grase a ficatului.

Comparativ cu limitele fiziologice de variaţie considerate în literatura de specialitate(15) aplicarea testului t Student a evidenţiat scăderi nesemnificative statistic ale nivelului trigliceridelor serice(p>0,01) pentru Balţăta Neagră Românească atât la 2 luni antepartum, lotul L1(-62,08%) cât şi la 2 luni postpartum, lotul L2 (-41,58%) şi respectiv o scădere semnificativă statistic(p<0,01) pentru lotul de vaci diagnosticat cu endometrită(-70,4%)

În cazul nivelului colesterolemiei, vacile din lotul L1, etapa 2 luni antepartum au prezentat creşteri(+15,41%) nesemnificative statistic (p>0,01), vacile din lotul L2, etapa 2 luni postpartum au prezentat creşteri(+60,37%), semnificative statistic (p<0,01) iar lotul L3, diagnosticat cu endometrită a prezentat o creştere(+168,4%) foarte semnificativă statistic (p<0,01)

Cetonemia creşte în cetoză, insuficienţa sau excesul de glucide uşor digestibile, consumul de nutreţ cetogenic- siloz cu conţinut ridicat de acid butiric (21), aport alimentar hiperlipidic-turtele de oleaginoase, fermentaţia cetonică rumenală, modificări bruşte ale hranei, reducerea factorilor gustativi ai nutreţului, precum şi insuficienţa substanţei uscate şi a fibrei brute, solicitarea fizică cu consum energetic, stress care solicită metabolismul energetic(9,22)., afecţiuni hepatice, subalimentaţie sau inaniţie(cetoză secundară). Hipercetonemia se asociază cu acidoza, întrucât corpii cetonici fixează sărurile alcaline conducând la acidoză(3).

Aplicarea testului t Student prin raportarea la limitele fiziologice de variaţie considerate în literatura de specialitate(Pârvu, 1992) a evidenţiat scăderi(-18,5%) nesemnificative statistic(p>0,01) a nivelului corpilor cetonici(beta hidroxi-butiratul, BHB) la 2 luni postpartum, creşteri foarte semnificative statistic(p<0,001) la 2 luni antepartum, şi scăderi (-61,87%) semnificative statistic(p<0,01) la lotul de vaci diagnosticat cu endometrită.

La viţei, necesarul energetic depinde de vârstă şi de nevoile de termoreglare. Deficitul energetic este frecvent la viţei în perioada de înţărcare. Amidonul poate fi digerat de viţei abia din a treia săptămână. Viţeii în vârstă de până la 3 săptămâni digeră până la 10g amidon, iar la vârsta de 3-4 luni până la 200-250g/zi. Peste 8g echivalent hexoză/kg greutate vie determină diareea, mai ales dacă hrana este săracă în grăsimi. Preponderenţa microflorei zaharolitice produce o cantitate mai

mare de acizi organici, îndeosebi acid lactic şi acid acetic, care au acţiune iritantă asupra intestinelor, ceea ce duce la reţinerea apei şi a electroliţilor în intestine. Pe de altă parte, o cantitate excesivă de grăsimi în hrană sau maldigestia acestora produce diaree(8).

Tabelul 4

Miprofilul energetic pentru viţei (2 luni), lotul L4, n=10

Parametru/Valoare	Col, mg/dl	Alb, g/dl	BUN,mg/dl	BHB, mmol/l
Min	198,3	3,825	33,01	0,098
Max	323,0	5,227	40,13	0,145
X±DS	252,06±64,09	4,59±0,71	36,68±3,56	0,12±0,02
Δ%	+68,04	-81,64	+46,72	-75,04
Ref (15)	150±30	25±5	25±10	0, 48±0,04

În cazul concentraţiei albuminelor serice, rezultatele obţinute au prezentat scăderi semnificative statistic (p<0,01) pentru viţeii(2 luni) din lotul L4, (-81,64%). Raportarea la limitele fiziologice de variaţie acceptate de Vet. Ref. Guide (2,4-3,5) g/dl a evidenţiat o creştere de aproape 5 g/dl la Lotul L4. Aplicarea testului t Student prin raportarea la limitele fiziologice de variaţie considerate în literatura de specialitate(Pârvu, 1992) a determinat obţinerea de variaţii nesemnificative statistic ale nivelului ureei (p>0,01) pentru lotul L4 (viţei). Comparativ cu limitele fiziologice de variaţie acceptate de Vet. Ref. Guide (6-22 g/dl) s-a evidenţiat o creştere de peste 35 g/dl pentru lotul L4 (viţei).

Glicemia la viţei este în strânsă legătură cu vârsta. La fătare este redusă(valori asemănătoare vacilor de lapte), iar mai târziu creşte (aproximativ cu 9mg/dl) apoi scade treptat odată cu dezvoltarea celui de-al treilea stomac care are rol în gluconeogeneză. Hipoglicemia (sub 69mg/dl) se înregistrează în caz de diaree, înfometare, deficit energetic în hrană, stress-uri şi hemoconcentraţie crescută(5). Hiperglicemia (peste 86mg/dl) la viţei are o importanţă secundară.

În cazul nivelului colesterolemiei, viţeii din lotul L4 au prezentat creşteri(+68,04%), semnificative statistic (p<0,01). Comparativ cu limitele fiziologice de variaţie acceptate de Vet. Ref. Guide (68-199 mg/dl) s-a evidenţiat o creştere de peste 250mg/dl pentru viţeii din lotul L4 .

Cetogeneza la viţei este redusă deoarece mobilizarea lipidelor şi degradarea acizilor graşi liberi este accelerată(1). Aplicarea testului t Student prin raportarea la limitele fiziologice de variaţie considerate în literatura de specialitate (15) a evidenţiat scăderi (-75,1%) semnificative statistic(p<0,01) a nivelului corpilor cetonici(beta hidroxi-butiratul) la viţeii lotului L4.

CONCLUZII

1)Profilul metabolic realizat la ferma de bovine Dancu situată în vecinătatea centralei ce furnizează agentul termic pentru oraşul Iaşi a evidenţiat variaţii semnificative statistic a parametrilor biochimici caracteristici profilului metabolic energetic, comparativ cu limitele normale de referinţă, ceea ce semnalizează prezenţa unor dismetabolii în efectivul de bovine considerat.

2)Realizarea profilului metabolic energetic la evidenţiat că :

-vacile din lotul L1, 2 luni antepartum au prezentat scăderi nesemnificative statistic a nivelului proteinelor totale serice, ureei şi glucozei şi scăderi semnificative statistic a nivelului albuminelor serice şi trigliceridelor, creşteri nesemnificative a colesterolemiei şi creşteri foarte semnificative statistic a nivelului corpilor cetonici;

-vacile din lotul L2, 2 luni postpartum au prezentat scăderi nesemnificative statistic a nivelului proteinelor totale serice, glucozei, trigliceridelor, corpilor cetonici, creşteri nesemnificative statistic a nivelului albuminelor serice şi ureei, creşteri nesemnificative a colesterolemiei şi creşteri foarte semnificative statistic a colesterolemiei;

-vacile din lotul L3, endometrită au prezentat scăderi nesemnificative statistic a nivelului proteinelor totale serice şi ureei, scăderi semnificative statistic a nivelului albuminelor serice, trigliceridelor şi corpilor cetonici, creşteri foarte semnificative a nivelului acidului lactic şi colesterolului;

-viţeii din lotul L4 au prezentat scăderi semnificative statistic a nivelului albuminelor, corpilor cetonici şi creşteri semnificative a nivelului colesterolului;

3)Corelarea rezultatelor investigaţiilor profilului metabolic cu comportarea animalelor adulte în perioada de puerperum, respectiv cu starea generală de sănătate a tineretului bovin a evidenţiat că:

-pentru animalele adulte, cauzele tulburărilor de ordin metabolic sunt generate în principal de activitatea intensă a glandei mamare, ceea ce determină eliminarea prin lapte a unei game variate de constituienţi, în condiţiile unei alimentaţii şi a altor factori de mediu precari. În plus la animalele intens exploatate în domeniul producţiei de lapte apar în toate etapele vieţii genitale, tulburări ale aparatului de reproducţie ceea ce explică ginecopatiile diagnosticate;

-la tineretul bovin dismetaboliile induc tulburări de creştere şi dezvoltare, o maturitate sexuală tardivă, tulburări trofice şi funcţionale ale ovarului;.

-tulburările profilului energetic induc efecte nefavorabile la vacile cu producţii mari de lapte, întrucât în condiţiile unui consum limitat de substanţă uscată, necesarul de producţie nu poate fi acoperit prin furaje;

-hipoproteinemia înregistrată în efectivul de animale considerat. corelează diminuarea fracţiilor albuminice şi diminuarea gamaglobulinelor cu creşterea receptivităţii organismului la infecţii, inclusiv la cele genitale ceea ce explică procentul de 20% de vaci diagnosticate cu endometrită.

BIBLIOGRAFIE

1. Benschop DL, J.P. Cant,2008, Developmental changes in clearance of intravenous doses of glucose, acetate and β-hydroxybutyrate from plasma of calves, Livestock Science, In Press, Corrected Proof, Available online 20 September 2008
2. Bermingham EN, P. Nozière, J. Vernet, H. Lapierre, S. Léger, D. Sauvant, I. Ortigues-Marty-2008, The relationships between intake and net portal fluxes of energy metabolites in ruminants: A meta-analysis, Animal Feed Science and Technology, Volume 143, Issues 1-4, 22 May 2008, Pages 27-58
3. Boghian V., 2008-Optimizarea diagnosticului clinic şi paraclinic la vaci cu cetoză clinică, Lucrări Şt. UŞAMV , Seria Med. Vet., vol 51(10), Ed. UŞAMV,Iaşi 2008
4. Boitor I, 1977, Reproducţia normală şi patologică la taurine, Ed. Dacia, Cluj Napoca, 1977
5. Brito LFC, Albert D. Barth, Norm C. Rawlings, Randal E. Wilde, Denny H. Crews Jr, Priya S. Mir, John P. Kastelic, 2007, Effect of improved nutrition during calfhood on serum metabolic hormones, gonadotropins, and testosterone concentrations, and on testicular development in bulls, Domestic Animal Endocrinology, Volume 33, Issue 4, November 2007, Pages 460-469
6. Castañeda-Gutiérrez E, S.H. Pelton, R.O. Gilbert, W.R. Butler-2008, Effect of peripartum dietary energy supplementation of dairy cows on metabolites, liver function and reproductive variables, Animal Reproduction Science, In Press, Corrected Proof, Available online 3 May 2008
7. Jouany J,-2008, Optimizing rumen functions in the close-up transition period and early lactation to drive dry matter intake and energy balance in cows, Animal Reproduction Science, Volume 96, Issues 3-4, December 2006, Pages 250-264
8. Lee MRF, P.R. Evans, G.R. Nute, R.I. Richardson, N.D. Scollan,2008, A comparison between red clover silage and grass silage feeding on fatty acid composition, meat stability and sensory quality of the M. Longissimus muscle of dairy cull cows, Meat Science, In Press, Accepted Manuscript, Available online 3 December 2008
9. Manninen M, S. Sankari, L. Jauhiainen, T. Kivinen, P. Anttila, T. Soveri-2008, Effects of outdoor winter housing and feeding level on performance and blood metabolites of suckler cows fed whole-crop barley silage, Livestock Science, Volume 115, Issues 2-3, June 2008, Pages 179-194
10. Melendez P, Carlos A. Risco-2005, Management of Transition Cows to Optimize Reproductive Efficiencyin Dairy Herds, Veterinary Clinics of North America: Food Animal Practice, Volume 21, Issue 2, July 2005, Pages 485-501

11. Minchin W, F. Buckley, D.A. Kenny, F.J. Monahan, L. Shalloo, M. O'Donovan,2009-Effect of grass silage and concentrate based finishing strategies on cull dairy cow performance, carcass and meat quality characteristics , Meat Science, Volume 81, Issue 1, January 2009, Pages 93-101
12. Muchenje V, K. Dzama, M. Chimonyo, P.E. Strydom, A. Hugo, J.G. Raats,2009 Some biochemical aspects pertaining to beef eating quality and consumer health: A review-2009, Food Chemistry, Volume 112, Issue 2, 15 January 2009, Pages 279-289
13. Mulligan FJ, L. O'Grady, D.A. Rice, M.L. Doherty-2006 A herd health approach to dairy cow nutrition and production diseases of the transition cow, Animal Reproduction Science, Volume 96, Issues 3-4, December 2006, Pages 331-353
14. Nuţă G, Buşneag C 1977, Investigaţii biochimice, Ed. Didactică şi Pedagogică, Bucureşti 1977
15. Pârvu Gh, Supravegherea nutriţional metabolică a animalelor, Ed. Ceres, Bucureşti, 1992
16. Reist M, Daniel K. Erdin, Daniel von Euw, Kaspar M. Tschümperlin, Hans Leuenberger, Harald M. Hammon, Claudine Morel, Chantal Philipona, Yolande Zbinden, Niklaus Künzi, Jürg W. Blum-2003, Postpartum reproductive function: association with energy, metabolic and endocrine status in high yielding dairy cows,Theriogenology, Volume 59, Issue 8, 15 April 2003, Pages 1707-1723
17. Roche J.F.-2006, The effect of nutritional management of the dairy cow on reproductive efficiency,Animal Reproduction Science, Volume 96, Issues 3-4, December 2006, Pages 282-296
18. Şerban M, Câmpeanu G, Ionescu E, 1993, Metode de laborator în biochimia animalăm Ed, Didactică şi Pedagogicăm Bucureştim 1993
19. Trincă LC, Ivas E, Cura FI, 2003, Tehnici de laborator în biochimia animalăm Ed. Pim, Iaşi, 2003
20. Trincă LC, Volf M, Avarvarei I, Bianu E, 20008 –Continutul in Pb, Cd şi Se din plantele furajere, parte a monitorizării lantului alimentar de la fermă la furculiţă în zona Iaşului, Lucr St. UŞAMV, Seria Med. Veterinara,VOL.51(10) 192-196
21. Wallsten J, Kjell Martinsson-2008, Effects of maturity stage and feeding strategy of whole crop barley silage on intake, digestibility and milk production in dairy cows Livestock Science, In Press, Corrected Proof, Available online 21 July 2008
22. Wang C, Q. Liu, W.Z. Yang, W.J. Huo, K.H. Dong, Y.X. Huang, X.M. Yang, D.C. He-2008, Effects of glycerol on lactation performance, energy balance and metabolites in early lactation Holstein dairy cows, Animal Feed Science and Technology, In Press, Corrected Proof, Available online 6 December 2008
23. Veterinary Reference Guide- A Summary of Reference Intervals For Clinical Diagnostics, Eastman Kodak Company, 2003

CERCETĂRI PRIVIND PROPRIETĂŢILE BIOCHIMICE ALE DERIVAŢILOR AMINAŢI DEXTRINICI

STUDY ON BIOCHEMICAL PROPRIETIES OF AMINIC DEXTRAN DERIVATIVES

LUCIA CARMEN TRINCĂ[1], MARIETA NICHIFOR[2], CRISTINA STANCIU[2]
[1]University of Agricultural Sciences and Veterinary Medicine Iaşi
[2]Petru Poni Institute of Macromolecular Chemistry Iaşi

The aim of this study was to synthetize cationic dextran gels with aminic group wich contains an alkyl substituient with variable length (C2 -C12), to test in vitro the ability of these polymers to bind bile acids and to perform biochemical investigation of the synthesized compounds with regard to their hypolipidemic action in normolipemic rats. The aminated polymers synthetised were orrally administred to normolipemic rats and their effect on blood lipids and lipoprotein was studied. In order to evaluate the effect of aminated polymers on the function of other organs it was investigated the plasma levels of some enzymes in rats and the intestinal transit rate. Aminated polysaccharides and Cholestyramin were effective in decreasing the total cholesteol level. Significantly reduced levels of atherogenic lipoprotein (LDL + VLDL) were recorded only for compound B and Cholestyramin. The effect on TGL varied: its plasma level significantly decreased after administration of compound B and Cholestyramine . Polymer B(35% Ethyl, 25% dodecyl)is more effective in lowering the blood lipids and lipoprotein as compared to Polymer A(55% Ethyl, 0% dodecyl. Aminated polysaccharides administred in rats do not affect the digestive system, liver or pancreas function

Key words: aminic substituted dextran gel, hypolipidemic action, rats

Hiperlipidemiile implica alterari cantitative sau calitative ale fractiunilor lipidice consecutiv unei disfunctii metabolice a întregului organism cu efect de favorizare a aterosclerozei. Ultimii ani au adus progrese importante atat în domeniul cercetarii fundamentale cat si în ceea ce priveste evaluarea riscului (în special cardiovascular) si dezvoltarea de noi mijloace terapeutice destinate nu numai simplei reduceri cantitative a valorilor parametrilor lipidici, dar si reducerii acestui risc.

Tratamentul hiperlipidemiilor intampina in general dificultati datorita diversitatii cauzelor acestora. Exista cinci tipuri de hiperlipidemii primare determinate genetic la care se adauga hiperlipidemiile secundare determinate de alcoolism, diabet zaharat, hipotiroidism [1,2]. Fiecare din aceste tipuri de hiperlipidemii necesita un tratament adecvat. Sechestrantii de acizi biliari cu structura polimerica sunt polimeri cu grupari amino grefate ce actioneaza prin legarea anionilor acizilor biliari eliberati in intestinul subtire, consecutiv sintezei hepatice a acestora. Astfel, anionii acizilor biliari legati de structurile polimerice sunt eliminati din organism odata cu polimerii insolubili si neabsorbabili. Prin dezechilibrarea echilibrului entero-hepatic al acizilor biliari, ficatul va transmite cantitati suplimentare de colesterol catre bila, ceea ce va determina scaderea nivelului colesterolului sangvin. [3,4],

Exista doua tipuri principale de polimeri care actioneaza conform principiului sus mentionat: colestiramina (copolimer al stiren-divinil-benzenului ce prezinta grupari amino cuaternare) si colestipolul (polimer de condensare a polialchilen-aminei si 1-cloro-2,3-epoxi-propanului). Acesti polimeri pot fi utilizati in tratamentul hiperlipidemiei cu rezultate satisfacatoare [2,3]. Caracteristicile organoleptice negative- ca de ex. mirosul si gustul neplacut -in special in cazul colestiraminei au limitat mult folosirea acestor compusi in scop terapeutic, ceea ce a determinat producatorii de medicamente sa modifice procesul de fabricare fie prin acoperirea particulelor polimerice cu materiale protectoare [5,6], fie prin conditionarea acestora cu agenti de aroma [7,8] pentru a obtine

produsi cu palatabilitate imbunatatita. Insa anumite efecte secundare cum ar fi durerile abdominale, flatulenta, constipatia si starile de voma nu au putut fi eliminate complet.

In paralel s-a realizat sinteza altor polimeri cu grupari aminice grefate pentru tratamentul hiperlipidemiei (a caror actiune farmacologica se bazeaza pe acelasi principiu de legare a acizilor biliari) cu scopul obtinerii de medicamente hipolipidemiante cu proprietati imbunatatite ca de ex. toxicitate scazuta, efect hipolipidemiant crescut si caracteristici organoleptice conforme. Astfel s-au obtinut polimeri naturali sau de sinteza cu grupari aminice secundare, tertiare sau cuaternare [9].

Exista numeroase studii privind influenta colestiraminei la animale si om [10-12]. Acesti agenti induc o potentiala scadere a cantitatii de colesterol dar si cresterea nivelului trigliceridelor serice, ceea ce a determinat asocierea polimerilor ce leaga acizi biliari cu medicamente hipolipidemiante ca de ex. acidul nicotinic [13,14], clofibratul [15] si fenofibratul [4]. In SUA, studiile clinice pe termen lung s-au realizat pe grupuri mari de pacienti hiperlipidemici. De ex., studiul clinic privind implicarea lipidelor in coronopatiile primare (LCPP) a urmarit efectul tratamentului cu colestiramina pentru 3806 pacienti iar studiul clinic privind modalitatile de scadere a colesterolului in ateroscleroza (CLAS) a investigat efectele combinarii colestipolului si a acidului nicotinic pentru 163 pacienti pe parcursul a doi ani [13,14] si a raportat o scadere cu 43% a LDL plasmatic si o crestere cu 37% a HDL plasmatic, precum si o reducere semnificativa cu 16,2 % a leziunilor ce induc formarea ateromului [16].

MATERIAL ŞI METODA

Prezentul studiu foloseste pentru testare compusi cu structura polimerica sintetizati si caracterizati in cadrul ICMPP Iasi.

I)Structura, principalele caracteristici fizico-chimice precum şi premisele actiunii potential hipolipidemiante a polimerilor sintetizati au rezultat conform studiului ***in vitro*** efectuat de ICMPP Iasi privind capacitatea polimerilor sintetizati de a lega anionii acizilor biliari.

II)Cercetările din categoria *investigaţiilor de tip experimental* s-au desfăşurate *în condiţiile specifice habitatului din biobaza* USAMV Iaşi, *pe loturi de animale de laborator (şobolani).*

Locul de desfăşurare al experimentelor a fost *amplasamentul Biobazei* Universităţii de Stiinte Agronomice şi de Medicină Veterinară "Ion Ionescu de la Brad" Iaşi. *Experimentele s-au desfăşurat* în incinte amenajate *cu asigurarea condiţiilor de habitat conform normelor standard* [17-19].

Răspunsul organismului animal, în urma tratamentului aplicat pe parcursul perioadei experimentale *a fost evaluat prin prisma rezultatelor unor variate investigaţii de laborator*. Pentru aceasta *s-au recoltat* de la animalele de experienţă *probe de sânge,* pe care *s-au realizat determinări biochimice* [20,21]. *Analizele* biochimice *s-au efectuat* în laboratoarele de cercetare de *Biochimie* de la *Facultatea de Medicină Veterinară Iaşi.*

Pentru constituirea loturilor experimentale s-au utilizat sobolani Wistar, cu provenienţa Biobaza Institutului de Igiena Iasi. Inainte de constiturea loturilor, animalele au fost acomodate la condiţiile experimentale.

Experimentele pe şobolani au implicat sobolani Wistar de sex masculin, adulţi (6-12 luni), cu greutatea medie de 180 g, clinic sănătoşi. In timpul experimentului animalele au primit hrană şi apă *ad libitum*. La finele perioadei experimentale şobolanii au fost sacrificaţi şi s-au recoltat probe de sange pentru determinări biochimice.

Variantele de lucru au vizat

1) realizarea unui studiu experimental (in vivo) si realizarea investigatiilor biochimice aferente pentru monitorizarea variatiilor fractiunilor lipidice sangvine in conditiile administrarii polimerilor sintetizati la sobolani

In acest scop sobolanii au fost impartiti in patru loturi de câte 10 indivizi. Pentru compusii testati (polimerul 1 si 2 si colestiramina) s-a realizat o suspensie in ser fiziologic (1:3), administrata

sub forma unei singure doze zilnice (max 1ml) prin sonda endogastrica fiecarui sobolan din lotul experimental considerat, timp de 21 zile si anume pentru :

Lotul P1 -1,2 g polimer P1 /kg corp/zi

Lotul P2-1,2 g polimer P2 /kg corp/zi

Lotul C-1,2 g polimer colestiramina /kg corp/zi

Lotul Martor- 1ml ser fiziologic

2) realizarea unui studiu experimental (in vivo) si realizarea investigatiilor biochimice aferente pentru determinarea activitatii unor enzime sangvine in conditiile administrarii polimerilor sintetizati la sobolani

In acest scop sobolanii au fost impartiti in patru loturi de câte 10 indivizi. Pentru compusii testati (polimerul 1 si 2 si colestiramina) s-a realizat o suspensie in ser fiziologic (1:3), administrata sub forma unei singure doze zilnice (max 1ml) prin sonda endogastrica fiecarui sobolan din lotul experimental considerat, timp de 21 zile si anume pentru :

Lotul P1 -1,2 g polimer P1 /kg corp/zi

Lotul P2-1,2 g polimer P2 /kg corp/zi

Lotul C-1,2 g polimer colestiramina /kg corp/zi

Lotul Martor- 1ml ser fiziologic

Concentratiile fractiunilor lipidice si activitatea enzimelelor investigate s-au determinat conform metodelor laboratorului clasic [22,23]. Calculele au fost prelucrate statistic folosind testul t Student.

REZULTATE SI DISCUTII

Premisele actiunii potential hipolipidemiante a polimerilor sintetizati au rezultat conform studiului in vitro efectuat de ICMPP Iasi privind capacitatea polimerilor sintetizati de a lega anionii acizilor biliari.

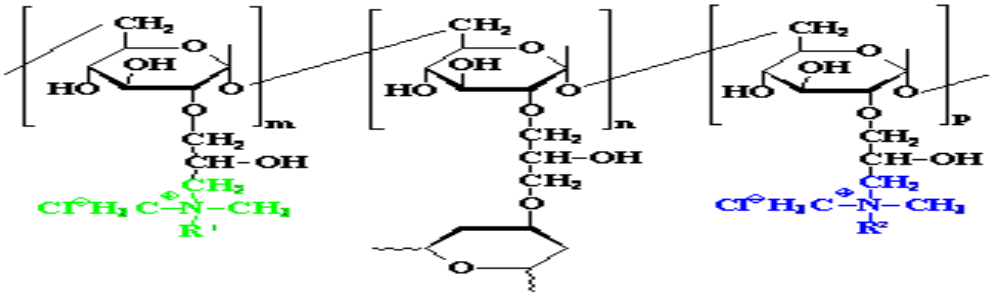

Cei doi polimeri luaţi în studiu sunt polimerul A (R1=55Etil, R2=0Dodecil, %moli) respectiv polimerul B (R1=35Etil, R2=25 Dodecil, %moli).

STUDIUL IN VITRO PRIVIND CAPACITATEA POLIMERILOR SINTETIZATI DE A LEGA ANIONII ACIZILOR BILIARI

Capacitatea de legare a anionilor acizilor biliari este considerata a fi un indicator util pentru aprecierea potentialului unui compus sintetizat de a functiona ca si medicament hipolipidemiant.

Studiile efectuate pana in prezent au vizat indeosebi colestiramina [26,27] si derivatii celulozici [5,6]. Astfel s-a determinat capacitatea de legare a anionilor acizilor biliari pentru diverse structuri polimerice ca de ex. Questran, Colestid si Secholex [24], prin folosirea de acizi biliari conjugati si neconjugati in solutii apoase cu concentratii similare lichidelor fiziologice, fara formare de micele [27]

si eventual prin utilizarea in mediul de adsorbtie a unor electroliti precum NaCl, $NaHCO_3$, sau saruri ale acizilor carboxilici [16,26-30].

Capacitatea de legare a acizilor biliari pe polimerii sintetizati a fost estimata prin evaluarea constantei de ionizare (k_0), a constantei de cooperare (u) si a constantei de stabilitate generale (k), conform calculelor modelului "Interactiei cu vecinul cel mai apropiat" “Nearest Neighbour Interaction Model” (figura 2)

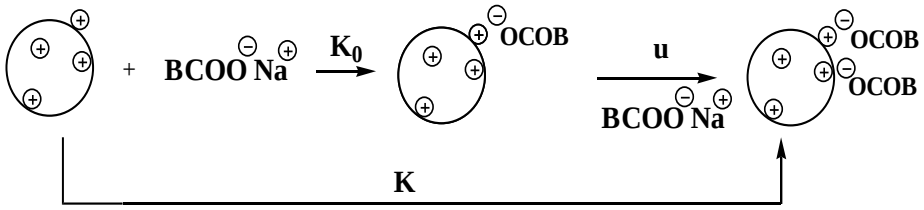

Figura 2. *Modelul "interactiei cu vecinul cel mai apropiat"*

Valorile constantelor de legare determinate pentru colatul de sodiu au evidentiat ca proprietatile fizico-chimice ale polimerilor sintetizati pot influenta capacitatea acestora de legare in ordinea: P2> P1>Colestiramina. Polimerii sintetizati au afinitate mai mare pentru anionii acizilor biliari cu cat scade solubilitatea acestora in apa, fapt explicat prin influenta marimii componentei anionice asupra retelei macromoleculare polimerice. Colestiramina are capacitatea cea mai scazuta de legare a anionilor acizilor biliari, necesitand un timp indelungat pentru stabilirea echilibrului in procesul de adsorbtie (24 h comparativ cu 2 h in cazul polimerilor dextranici).

Isotermele de adsorbtie a colatului de sodiu pentru polimerii aminati sintetizati in apa / solutie NaCl 10mM au forma sigmoida (figura 3 si figura 4).

Analiza datelor obtinute prin aplicarea modelului "interactiei cu vecinul cel mai apropiat" si prezentate grafic in figurile 3 si 4 au evidentiat o relatie de directa proportionalitate intre marimea radicalului R si constanta de ionizare(k_0) precum si constanta de stabilitate generala (k), respectiv o relatie de inversa proportionalitate intre marimea radicalului R si constanta de cooperare (u). Cresterea tariei ionice, a determinat pe de o parte scaderea valorii constantei de ionizare (k_0) si a constantei de stabilitate (k) si pe de alta parte cresterea valorii constantei de cooperare (u) pentru polimerii considerati.

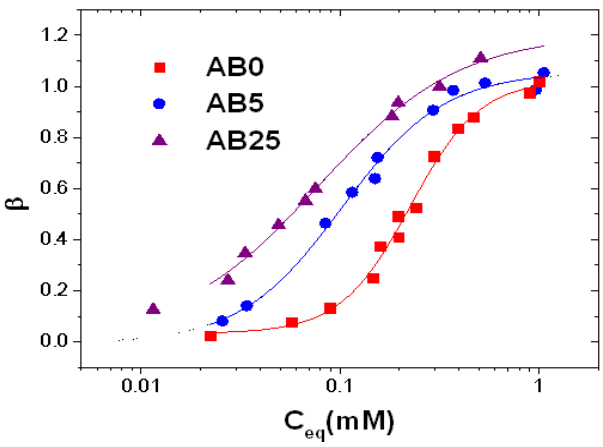

Figura 3. *Isotermele de adsorbtie a colatului de sodiu pentru polimerii aminati, in apa*

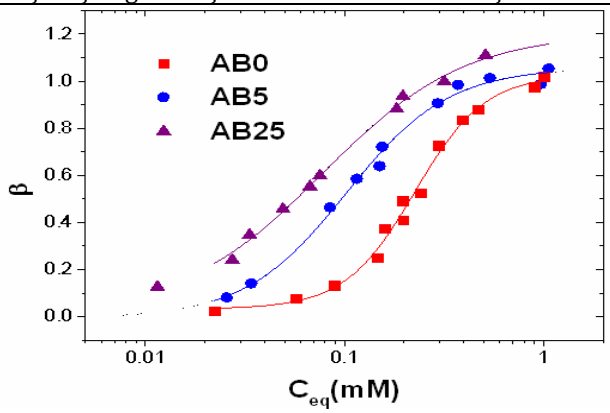

***Figura 4**. Isotermele de adsorbtie a colatului de sodiu pentru polimerii aminati, in NaCl 10mM*

Studiile in vivo a activitatii biologice a conjugatelor au vizat monitorizarea potentialului actiunii hipolipidemiante a polimerilor sintetizati si administrati la animale de laborator prin realizarea a trei studii experimentale pe sobolani de laborator si anume:

-realizarea unui studiu experimental (in vivo) si realizarea investigatiilor biochimice aferente pentru monitorizarea variatiilor fractiunilor lipidice sangvine in conditiile administrarii polimerilor sintetizati la sobolani

-realizarea unui studiu experimental (in vivo) si realizarea investigatiilor biochimice aferente pentru determinarea activitatii unor enzime sangvine in conditiile administrarii polimerilor sintetizati la sobolani.

II.1. STUDIUL IN VIVO PRIVIND EFECTUL ADMINISTRARII POLIMERILOR SINTETIZATI ASUPRA FRACTIUNILOR SANGVINE LIPIDICE LA SOBOLANI

Tabelul 1 prezinta valorile concentratiei plasmatice a colesterolului total (in ziua initiala/respectiv finala a experimentului) pentru cele patru loturi de sobolani luate in studiu.

Administrarea a 1,2g/kg corp/zi polimer 2 la sobolanii lotului P2 a determinat o scadere foarte semnificativa statistic a colesterolului total plasmatic de la valoarea medie initiala de 84,6 la valoarea medie de 62,5 corespunzator zilei 21 a experimentului.

Administrarea a 1,2g/kg corp/zi de polimer 1 la sobolanii lotului P1 a determinat o scadere nesemnificativa statistic a colesterolului total plasmatic de la valoarea medie initiala de 80,2 la valoarea medie de 76,5 corespunzator zilei 21 a experimentului.

Tabel 1

Efectul administrarii polimerilor sintetizati asupra nivelului colesterolului total la sobolani

Lot	Doza administrata	Durata experiment, zile	Colesterol total, mg/%	Semnificatia statistica*
Control	0	0	74,6±6,38	-
		21	73,5±4,42	p>0,01
P2	1,2g/kg corp/zi	0	84,6±6,38	-
		21	62,5±3,80	p <0,05
P1	1,2g/kg corp/zi	0	80,2±7,26	-
		21	76,5±4,74	p>0,01
C	1,2g/kg corp/zi	0	64,6±5,25	-
		21	52,5±6,02	p<0,01

Semnificatia statistica (Testul t Student) prin raportare la ziua initiala: p>0,01 statistic nesemnificativ; p <0,05 statistic semnificativ; p<0,01; statistic foarte semnificativ.

Administrarea a 1,2g/kg corp/zi a colestiraminei la sobolanii lotului C a determinat o scadere foarte semnificativa statistic a colesterolului total plasmatic de la valoarea medie initiala de 64,6 la valoarea medie de 52,5 corespunzator zilei 21 a experimentului.

Nivelul de variatie a colesterolului total plasmatic pentru sobolanii lotului martor se incadreaza in limitele normale de variatie (70-80mg%) raportate in literatura de specialitate [17]. Efectul hipocolesterolemiant semnificativ inregistrat in cazul loturilor experimentale P2 si C sugereaza ca cei doi compusi actioneaza ca sechestranti eficienti ai anionilor acizilor biliari prin readucerea la normal a nivelului colesterolului plasmatic total, unul din factorii determinanti ai hiperlipidemiei [22,31-34] si implicit factor de risc in ateroscleroza [35,36].

Tabel 2

Efectul administrarii polimerilor sintetizati asupra nivelului lipoproteinelor plasmatice la sobolani

Lot	Durata experiment, zile	HDL, mg/%	Semnificatia statistica*	LDL+ VLDL, mg/%	Semnificatia statistica*	HDL / LDL+ VLDL
Martor	0	23,8±2,24	-	20,1±1,64	-	1,18
	21	24,2 ±3,12	p>0,01	23,2 ±1,18	p>0,01	1,04
P2	0	26,6±2,44	-	26,0±2,02	-	1,1
	21	38,8±4,02	p <0,05	16,2± 1,42	p <0,05	2,39
P1	0	24,4±1,86	-	20,1±2,00	-	1,21
	21	29,6 ±2,22	p>0,01	22,2± 2,16	p>0,01	1,33
C	0	29,8±3,68	-	18,6±1,68	-	1,60
	21	44,2 ±6,60	p<0,01;	14,2± 1,12	p<0,01	3,11

**Semnificatia statistica (Testul t Student) prin raportare la ziua initiala: p>0,01 statistic nesemnificativ; p <0,05 statistic semnificativ ;p<0.01 statistic foarte semnificativ;*

Tabelul 2 prezinta valorile concentratiei plasmatice a lipoproteinelor cu densitate mare (HDL) a lipoproteinelor cu densitate mica (LDL) si foarte mica (VLDL), in ziua initiala/respectiv finala a experimentului, pentru cele patru loturi de sobolani luate in studiu.

Administrarea a 1,2g/kg corp/zi polimer 2 la sobolanii lotului P2 a determinat o scadere foarte semnificativa statistic a nivelului lipoproteinelor cu densitate mica si foarte mica de la valoarea medie initiala de 26,0 la valoarea medie de 16,2 corespunzator zilei 21 a experimentului precum si o crestere semnificativa statistic a nivelului lipoproteinelor cu densitate mare de la valoarea medie initiala de 26,6 la valoarea medie de 38,8 corespunzator zilei 21 a experimentului. Cresterea semnificativa a raportului lipoproteinelor antiaterogene HDL [37,38] fata de lipoproteinele aterogene LDL si VLDL [39,40] argumenteaza actiunea potential hipolipidemianta a polimerului P2.

Administrarea a 1,2g/kg corp/zi polimer 1 la sobolanii lotului P1 a determinat modificari nesemnificative statistic ale nivelului lipoproteinelor plasmatice.

Administrarea a 1,2g/kg corp/zi colestiramina la sobolanii lotului C a determinat o scadere semnificativa statistic a nivelului lipoproteinelor cu densitate mica si foarte mica de la valoarea medie initiala de 18,6 la valoarea medie de 14,2 corespunzator zilei 21 a experimentului precum si o crestere foarte semnificativa statistic a nivelului lipoproteinelor cu densitate mare de la valoarea medie initiala de 29,8 la valoarea medie de 44,2 corespunzator zilei 21 a experimentului.

Tabelul 3 prezinta valorile concentratiei sangvine a trigliceridelor (in ziua initiala/respectiv finala a experimentului) pentru cele patru loturi de sobolani luate in studiu.

Administrarea a 1,2g/kg corp/zi polimer 2 la sobolanii lotului P2 a determinat o scadere foarte semnificativa statistic a nivelului trigliceridelor sangvine (mg/%) de la valoarea medie initiala de 168 la valoarea medie de 102 corespunzator zilei 21 a experimentului.

Administrarea a 1,2g/kg corp/zi a polimer 1 la sobolanii lotului P1 a determinat o scadere nesemnificativa statistic a trigliceridelor sangvine de la valoarea medie initiala de 144 la valoarea medie de 130 corespunzator zilei 21 a experimentului.

Tabel 3

Efectul administrarii polimerilor sintetizati asupra nivelului trigliceridelor la sobolani

Lot	Durata experiment, zile	Doza administrata	Trigliceride, mg/%	Semnificatia statistica*
Martor	0	0	128	-
	21		142	p>0,01
P1	0	1,2g/kg corp/zi	168	-
	21		102	p <0,05
P2	0	1,2g/kg corp/zi	144	-
	21		130	p<0,01
C	0	1,2g/kg corp/zi	118	-
	21		100	p<0,01

**Semnificatia statistica (Testul t Student) prin raportare la ziua initiala:*
p>0,01 statistic nesemnificativ; p <0,05 statistic semnificativ ;p<0.01 statistic foarte semnificativ;

Administrarea a 1,2g/kg corp/zi a colestiraminei la sobolanii lotului C a determinat o scadere semnificativa statistic a trigliceridelor de la valoarea medie initiala de 118 la valoarea medie de 100 corespunzator zilei 21 a experimentului.

Scaderea semnificativa a trigliceridelor inregistrata in cazul loturilor experimentale P2 si C sugereaza ca cei doi compusi actioneaza ca sechestranti eficienti ai anionilor acizilor biliari prin readucerea la normal a nivelului trigliceridelor serice, un alt factor determinant al hiperlipidemiei [41] si implicit factor de risc in ateroscleroza [42].

Analiza si interpretarea rezultatele studiului in vivo prezentate in tabelele 3, 4 si 5 sustin efectul potential hipolipidemic si antiateromatos al administrarii compusului P2 la sobolani prin scaderea foarte semnificativa a nivelului colesterolului total, lipoproteinelor aterogene si a trigliceridelor si prin cresterea foarte semnificativa a nivelului lipoproteinelor antiaterogene si a raportului lipoproteine antiaterogene/lipoproteine aterogene.

Administrarea compusului P1 a determinat o descrestere a fractiunilor lipidice cu factor de risc in ateroscleroza, dar modificarile inregistrate nu sunt semnificative statistic.

In cazul colestiraminei, testele in vivo au evidentiat rezultate satisfacatoare privind efectul potential hipolipidemiant al acesteia prin scaderea foarte semnificativa a nivelului colesterolului total, cresterea foarte semnificativa a nivelului lipoproteinelor antiaterogene si scaderea semnificativa a nivelului trigliceridelor si lipoproteinelor aterogene.

Prin compararea datelor studiului in vitro, ce sustin urmatoarea ordine privind capacitatea de legare a anionilor acizilor biliari (P2 > P1 > C) se observa ca datele studiului in vivo sustin capacitatea superioara a polimerului P2 de a lega anionii acizilor biliari si implicit de a reduce nivelul lipidelor sangvine. Raportul lipoproteinelor antiaterogene fata de lipoproteinele aterogene este parametru important pentru calcularea factorului de risc in ateroscleroza ce ofera indicii mai consistente privind posibilitatea aparitiei leziunilor ateromatoase [20,35,43,44] comparativ cu simpla variatie a unei fractiuni lipidice din hiperlipidemie, uneori dificil de interpretat. Colestiramina si polimerul P2 determina cresterea semnificativa a raportului sus mentionat, ceea ce sugereaza ca in vivo, la sobolan, ordinea privind eficienta legarii anionilor acizilor biliari este : P2 > Colestiramina >P1.

Diferentele dintre rezultatele studiului in vivo si in vitro pot fi explicate prin considerarea conditiilor particulare [45-46] necesare desfasurarii proceselor metabolice din tubul digestiv (pH, electroliti, etc) si care pot determina modificarea capacitatii compusilor testati de a lega anionii acizilor biliari.

II.2. STUDIUL IN VIVO PRIVIND EFECTUL ADMINISTRARII POLIMERILOR SINTETIZATI ASUPRA ACTIVITATII UNOR ENZIME SANGVINE LA SOBOLANI

Administrarea dozei zilnice de compus testat la sobolanii fiecarui lot experimental nu a modificat semnificativ functia digestiva, hepatica si pancreatica conform rezultatelor determinarii activitatii alfa-amilazei şi transaminazei, prezentate in tabelele 4 si 5.

Alfa amilaza este o enzima digestiva produsa de pancreas si glandele parotide. Substratele naturale ale acestei enzime sunt amidonul si glicogenul, care contin legaturi glicozidice alfa 1-4 intre unitati de glucoza pe care enzima le recunoaste si le hidrolizeaza. Deoarece au masa moleculara mica, amilazele sunt excretate pe cale renala. Dozarea activitatii alfa amilazei in ser este utilizata pentru diagnosticul pancreatitei acute. Valori crescute ale activitati enzimei se inregistreaza in afectiuni pancreatice. Valorile scazute sunt asociate cu atrofia pancreasului.

Administrarea a 1,2g/kg corp/zi polimer 1 la sobolanii lotului P1 a determinat o scadere semnificativa statistic a activitati alfa amilazei (unitati amilazice) de la valoarea medie initiala de 35672 la valoarea medie de 26262 corespunzator zilei 21 a experimentului.

Administrarea a 1,2g/kgcorp/zi polimer 2 la sobolanii lotului P2 a determinat o scadere nesemnificativa statistic a activitati alfa amilazei (unitati amilazice) de la valoarea medie initiala de 35672 la valoarea medie de 30426 corespunzator zilei 21 a experimentului.

Tabel 4

Efectul administrarii compusilor testati asupra activitatii alfa amilazei serice la sobolani

Lot	Doza administrata g/kg/zi/ per os	Durata experiment, zile	Alfa-amilaza (Unitati amilazice)	Semnificatia statistica*
Martor	0	0	35672±1587	-
		21	32426±2862	p>0,01
P1	1,2	0	35672±1587	-
		21	26262±1872	p<0,05
P2	1,2	0	35672±1587	-
		21	30426±3862	p>0,01
C	1,2	0	35672±1587	-
		21	28246±2240	p>0,01

**Semnificatia statistica (Testul t Student) prin raportare la ziua initiala: p>0,01 statistic nesemnificativ; p <0,05 statistic semnificativ ;p<0,01 statistic foarte semnificativ;*

Administrarea a 1,2g/kg corp/zi a colestiraminei la sobolanii lotului C a determinat o scadere nesemnificativa statistic a activitati alfa amilazei (unitati amilazice) de la valoarea medie initiala de 35672 la valoarea medie de 28246 corespunzator zilei 21 a experimentului.

In concluzie datele experimentale evidentiaza ca administrarea polimerului P1 a determinat o usoara atrofie a activitatii pancreasului in timp ce administrarea polimerului P2 si a colestiraminei nu a modificat semnificativ functia pancreatica.

Rezultatele experimentale obtinute sunt concordante cu studiile similare publicate in literatura de specialitate [40,52].

Transaminazele sunt enzime din clasa transferazelor care catalizeaza reactii de transfer ale unei grupari amino de pe un alfa -aminoacid pe un alfa-cetoacid, canducand la formarea unui alt aminoacid si a unui alt cetoacid. Reactiile de transaminare sunt etape importante ale metabolismului intermediar, avand rol atat in degradarea cat si in sinteza aminoacizilor. Cetoacizii rezultati pot parcurge ciclul acizilor tricarboxilici (ciclul Krebs) constituind astfel o sursa de energie. GPT sau glutamat piruvat transaminaza este enzima utilizata cel mai frecvent ca indicator al leziunilor hepatice la primate, caini, pisici, iepuri si sobolani. Valori crescute ale GPT se asociza cu afectiuni hepatice precum hepatitele acute de etiologie diversa, hepatitele cronice, ciroza. In afectiunile cronice ale ficatului nivelul seric al GPT este scazut comparativ cu gradul de distructie celulara, in timp ce in

afectiuni acute activitatea GPT este mult crescuta. Efectul administrarii compusilor testati asupra activitatii transaminazei la sobolani este redat in Tabelul 5.

Tabel 5

Efectul administrarii compusilor testati asupra activitatii transaminazei la sobolani

Lot	Doza administrata g/kg/zi/ per os	Durata experiment, zile	GPT (U.I.)	Semnificatia statistica*
Martor	0	0	24,3±1,8	-
		21	29,4±2,8	p>0,01
P1	1,2	0	24,3±1,8	-
		21	31,8±3,8	p>0,01
P2	1,2	0	24,3±1,8	-
		21	30,0±6,6	p>0,01
C	1,2	0	24,3±1,8	-
		21	30,4±2,8	p>0,01

*****Semnificatia statistica (Testul t Student): p>0,01 statistic nesemnificativ; p <0,05 statistic semnificativ ;p<0,01 statistic foarte semnificativ;*

Administrarea a 1,2g/kg corp/zi polimer 1 la sobolanii lotului P1 a determinat o crestere nesemnificativa statistic a activitati transaminazei (unitati internationale) de la valoarea medie initiala de 24,3 la valoarea medie de 32,8 corespunzator zilei 21 a experimentului.

Administrarea a 1,2g/kgcorp/zi polimer 2 la sobolanii lotului P2 a determinat o crestere nesemnificativa statistic a activitati transaminazei (unitati internationale) de la valoarea medie initiala de 24,3 la valoarea medie de 30,0 corespunzator zilei 21 a experimentului.

Administrarea a 1,2g/kg corp/zi a colestiraminei la sobolanii lotului C a determinat o scadere nesemnificativa statistic a activitati alfa amilazei (unitati amilazice) de la valoarea medie initiala de 24,3 la valoarea medie de 30,4 corespunzator zilei 21 a experimentului.

Analiza datelor experimentale evidentiaza ca administrarea compusilor testati nu a modificat semnificativ activitatea GPT si implicit functia hepatica a sobolanilor din loturile experimentale.

Studiul in vivo pe sobolani a evidentiat ca administrarea dozei zilnice de compus testat la sobolanii fiecarui lot experimental nu a modificat semnificativ functia digestiva, hepatica si pancreatica

CONCLUZII

1. Studiile in vivo pe animale privind activitatea biologica a conjugatelor au vizat monitorizarea variatiilor fractiunilor lipidice sangvine, ratei tranzitului intestinal şi determinarea activitatii unor enzime sangvine in conditiile administrarii polimerilor sintetizati la sobolani, in scopul aprecierii efectului hipolipidemiant prin stabilirea eficacitatii acestor polimeri de a lega anionii acizilor biliari
2. Datele experimentale au evidentiat ca in cazul sobolanilor admnistrarea polimerului P2 a determinat un efect hipolipidemiant superior fata de cel al colestiraminei, in timp ce administrarea polimerului P1 a determinat efect hipolipidemiant inferior colestiraminei. Diferentele dintre rezultatele studiului in vivo si in vitro pot fi explicate prin considerarea conditiilor particulare necesare desfasurarii proceselor metabolice din tubul digestiv (pH, electroliti, etc) si care pot determina modificarea capacitatii compusilor testati de a lega anionii acizilor biliari.
3. Verificarea actiunii hipolipidemiante a compusilor sintetizati necesita investigatii suplimentare prin testarea actiunii acestora si la alte specii de animale de laborator precum si prin considerarea unor modele experimentale la care sa se induca hiperlipidemia.

BIBLIOGRAFIE

1. M.J. Mailoy, Drugs used in hyperilipidemias, in: *Clinical Pharmacology*, B.C. Katzburg, (Ed.), p. 80-86, Vol. 88/89, Pretince-Hall International Inc. (1988).
2. H.P. Rang, M.M. Dale, in *Pharmacology*, L. Churchl, (Ed.), p. 334-357, Edinburgh, (1997).
3. J.F. Brensike, S.F. Levy, Kdsey et al., *Circulation*, **69,** 311-324 (1984).
4. P. Weisweiler, *Metabolism,* **33** (3), 271-275 (1989).
5. C.R. Esteve, R. Plai, *Spanish Patent,* **556**, 560 (1974).
6. Sdassie-Gherbe, R.H. Gordon, M.B.L. Fawz, *European Patent*, **261**, 693 (1986).
7. E. Sabrowski, G. Schwachuia, F. Moehring, *German Patent* **249,** 634 (1987).
8. G.J Schuiz, *European Patent* **278,** 484 (1988).
9. F. Sureri, *European Patent* **277**, 795 (1988).
10. M.T. Mangiantini, S. Lecn, *Bollentino Chimico Farmaceutico*, **111** (4), 229-238 (1972).
11. T. M. Parkinsin, , J.C. Schenider, W.A. Philips, *Atherosclerosis* **117** (2), 167-179 (1973).
12. V.N. Titov, V.M. Sanfirova, *Farmakologia and Toxicologia* (Moscow) **43** (1), 84-88 (1990).
13. D.H. Blankenhom, R.L Johnson, S.A. Nessim, S.P. Azem, M.E. Sanmarco, *Controlled Clinical Trials* **8,** 354-387 (1987).
14. D.H. Blankenhom, SA Nessim, R.L Johnson, M.E Sanmarco, *J. American Medical Association* **257** (23), 3233-3240 (1987).
15. S.C. Stinson, *Chemical and Engineering News* **3,** 35-67 (1989).
16. S.D. Clas, Quaternization of bile acid binding resins, *33rd IUPAC International Symposium on Macromolecules*, Montreal, Canada, 40-41 (1990).
17. T.M. Bocan, *Curr Pharm Des* **4** (1), 37-52 (1998).
18. E. Ciudin, Gh. Stan, G. Pavel, L.C. Trinca, *Lucr St.UAMV-Med Vet*. **38-1** (39), 102-106(1996).
19. L.C. Trinca, O. Popescu, E. Ciudin, *Jurnal de Medicina Preventiva* **6** (3), 103-106
20. (1998).
21. Gh. Nuta, V.C. Busneag, *Investigatii Biochimice*, Bucuresti: Didactica, p. 70-90 (1977).
22. L.C. Trinca, O. Popescu, E. Ciudin, *Jurnal de Medicina Preventiva* **4** (4), 75-78 (1996).
23. V.I.G. Artenie, R.V.I. Artenie, *Introducere in metabolismul lipidelor*, Bucuresti: MatrixRom, p. 82-91 (1999).
24. P. Valdiguie, *Biochimie clinique*, Medicale Internationales, p. 189-218 (1993).
25. T.M. Faergman, Binding of bile acids to anicn-excnangmg drugs in vitro, *Scandinavian Journal of Gasrroemerc/ogy* **13,** 353-356 (1978).
26. E. Zucatto, E. Mussini, G. Spignoli, F. Pupita, *Pharmacological Research Communications* **19** (6), 403-413 (1987).
27. L.M. Hagerman, D.A. Julow, D.L. Schneider, In vitro binding of mixed micelar solutions of fatty acids and bile salts by cholestyramin*, Proceedings of Society for Experimental and Biological Medicine* **143** (1), 89-92 (1973).
28. W.H. Johns, T.R. Bates, *J. Pharmaceutical Sciences* **58** (2), 178-183 (1969).
29. W.H. Johns, T.R. Bates, *J. Pharmaceutical Sciences* **59** (3), 329-333 (1970).
30. L.M. Hagerman, D.A. Cook, D.L. Schneider, Effect of cholesteramyn particle size on in vitro binding of conjugated bile salts, *Proceedings of Society for Experimental and Biological Medicine*, **139 (1**), 248-253 (1972).
31. K. Kihara, H. Toda, *Eurco. J. Medical Chemistry*, **23** (5), 1215-1220 (1983).
32. N. Balta, S. Capalna, I. Orha, *Dinamica proceselor metabolice in ateroscleroza*, Bucuresti: Editura Academiei RSR, p. 43-46 (1977).
33. W.X. Chen, J.Z. Li, *Chin. Med. J. (Eng.)* **106** (3), 163-166 (1993).
34. J. Cottet, M. Lenoir, *Bull. Acad. Natl. Med.* **176** (9), 1385-90 (1992).
35. Faggiotto, R. Ross, L. Harker, *Arteriosclerosis* **4** (4), 323-340 (1984).
36. B.G. Nordestgaard, A. Tybjaerg-Hansen, *Eur. J. Epidemiol.* **Suppl 1**, 92-98 (1992).
37. R.P. Piskun, A.A. Pentiuk, V.K. Serkova, T.L. Polesia, *Eksp. Klin. Farmakol.* **61** (2), 69-74 (1998).
38. P.H. Frost, R.J. Havel, *Am. J. Cardiol.* **81 4A**, 26B-31B (1998).
39. T. Tamagaki, S. Sawada, H. Imamura, Y. Tada, S. Yamasaki, *Atherosclerosis* **123** (1-2), 73-82 (1996).
40. G. Gibbons, *Bioch. Soc. Transactions* **23**, 495-50 (1995).
41. M. Nichifor, C. Filip, I. Padurariu, M. Nichifor, A. Carpov, Synthesis and pharmacological action of some cholestyramin analogs, in *Polymers in Medicine*, Technomic Publishing Company Inc, p. 145-165 (1992).
42. C. Iribarren, J.D. Belcher, D.R. Jacobs Jr, M.D. Gross, *J. Cardiovasc. Risk* **3** (4), 391-396 (1996).
43. P.N. Durrington, *Atherosclerosis* **141** (Suppl 1), S57-62 (1998).
44. T.J. Berkel, K. Fluiter, G. Velzen, *Arteriosclerosis*,**118** (8), 543-550 (1995).
45. J.R. Guyton, *Adv. Exp. Med. Biol.* **369,** 29-38 (1995).
46. C. Larsen, *Dextran Prodrugs Physico-Chemical Properties in Relation to In Vivo Properties*, Vorlag Kobenharn-Arthus-Odense, p. 14-18 (1990).
47. Ch. Lutton, D. Mathe, F. Chevalier, *Biochimica and Biophysica Acta* **306** (3), 483-496 (1973).
48. S. Pestel, H.J. Martin, G.M. Maier, B. Guth, *Gastroenterology* **127** (1), 139-144 (2004).
49. V.I. Davydov, S.S. Stavitskaia, V.I. Galinskaia, *Biokhimia* **59** (2**),** 304-312(1998).
50. R. Ross, *Nature,* **362,** 801-809 (1993).
51. C. Velican, D. Velican, Etiopatogenia aterosclerozei. Bucuresti: Editura Medicala, p. 176-205 (1981).
52. S. Pestel, H.J. Martin, G.M. Maier, B. Guth, *Journal of Pharmacological and Toxicological Methods* **54** (2), 200-214 (2006).
53. H. Mineo, K. Ishida, N. Morikawa, S. Ohmi, A. Machida, T. Noda, M. Fukushima, H. Chiji, *Nutrition Research* **27** (2), 113-118 (2007).

PROFILUL MINERAL ŞI ENZIMATIC LA BOVINE-PARTE A MONITORIZĂRII SIGURANŢEI ALIMENTARE PE LANŢUL TROFIC SOL-PLANTĂ-ANIMAL ÎN ZONA IAŞULUI

BOVINE MINERAL PROFILE AS PART OF FOOD SAFETY MONITORING SOIL-PLANT-ANIMAL CHAIN IN IAŞI AREA

LUCIA CARMEN TRINCĂ[1] , MARIANA VOLF[1], I. AVARVAREI[1], V. BOGHIAN[1], ELISABETA BIANU[2]
[1]UŞAMV IAŞI
[2]IDSA BUCUREŞTI

This paper presents the results of the mineral and enzymes profile for 40 Bălțata Neagră Romanească bovines, from Dancu farm, as part of general research area focused on monitoring bovine status health (considering sex, age, physiological state) in relation with the specific habitat conditions.

The results were statistically compared to the standard reference values witch allowed conclusions correlated with the physiological state of puerperum adult animals and with the general health state of the calves.

Key words: mineral and enzymes profile, bovine , food safety health

Realizarea profilului metabolic implică monitorizarea unor parametri biochimici în scopul aprecierii stării de sănătate a unei populații de animale. Testul de profil metabolic trebuie considerat ca o parte din examinarea complexă, clinică şi de laborator a efectivului de animale. Pentru stabilirea concluziilor trebuie luate în considerare datele din anamneză şi cantitățile de furaje administrate (15).

Având în vedere circuitul biologic sol-plantă–animal, investigațiile realizate trebuie să asigure caracterizarea biochimică a celor trei verigi ale lanțului trofic. Analiza solului şi a furajelor introduse în hrană oferă informații prezumtive privind eventualele carențe sau tulburări metabolice posibil a fi detectate la efectivul de animale (carențele primare generate de variațiile nivelului aportului nutrițional real față de cel recomandat). La stabilirea concluziilor finale pentru aprecierea stării de sănătate a organismului animal apare necesitatea coroborării datelor examenului clinic şi metabolic (carențele secundare datorate modificărilor de digestibilitate, absorbție şi eliminare a elementelor nutritive)

Tema de cercetare generală şi-a propus monitorizarea siguranței alimentare în zona Iaşului, pentru lanțul trofic sol-plantă(20)-animal Subtema etapei a vizat realizarea profilului metabolic ca şi instrument de control randomizat pentru aprecierea stării de sănătate, la un efectiv de bovine cu valoare zootehnică, a căror productivitate induce cerințe nutritive crescute.

MATERIAL ŞI METODĂ

Profilul metabolic realizat conform metodelor de laborator clasice (14., 19, 23) a luat în considerare monitorizarea profilului enzimatic şi mineral prin determinarea activiății GOT, GPT, GGT, PA şi investigarea profilului mineral prin determinarea concentrației serice a Na, K, Ca, Mg, şi P alături de Se, Cd şi Pb la 40 bovine rasa Bălțata Neagră Romanească, selectate randomizat din efectivul în cauză, diferențiate ca sex, vârstă şi stare fiziologică şi anume 30 vaci de lapte (3-5 ani) ce au fost împărțite în trei loturi astfel: 10 vaci au constituit lotul L1(2 luni antepartum), 15 vaci au constituit lotul L2 (2 luni postpartum) şi un număr de 5 vaci diagnosticate cu endometrită au constituit lotul L3 iar un număr de 10 viței (2luni) au constituit lotul L4.

Probele de sânge au fost prelevate din vena jugulară. Pentru a se preveni hemoliza (care ar determina obținerea de valori eronate) s-a utilizat instrumentar curat şi uscat precum şi recipienți

speciali de colectare(vacutainere cu activator de coagulare). S-a recoltat 20 ml sânge, care a fost lăsat să se scurgă, pentru a evita formarea spumei. Pentru o bună conservabilitate pe timpul transportului, vacutainerele au fost păstrate în lada frigorifică. După îndepărtarea cheagului sangvin, serul rezultat a reprezentat 45-50% din volumul sângelui recoltat. Serul recoltat a fost conservat prin congelare.

Datele obţinute au fost prelucrate statistic (testul t Student) comparativ cu valorile de referinţă/standard şi au fost corelate cu comportarea bovinelor adulte în perioada de puerperum sau cu starea generală de sănătate a tineretului bovin.

REZULTATE ŞI DISCUŢII

În acţiunile de screening pentru stabilirea stării de sănătate metabolică şi potenţial productiv, metabolismul intermediar poate fi cu greu cercetat, motiv pentru care se recurge la determinarea metaboliţilor finali care constituie parametri importanţi ai metabolismului intermediar normal sau patogic. Rezultatele miniprofilului mineral pentru cele patru loturi considerate sunt prezentate în tab. 1-4.

Pentru Ca, nivelul seric sau plasmatic este relativ stabil şi depinde de aportul exogen(furaje), resorbţia tubulară şi starea funcţională a rinichilor. În condiţiile în care aportul exogen nu asigură raportul optim Ca:P(2:1) al hranei există condiţii pentru pareze de parturiţie şi infertilitate(6)

Hipocalcemia (sub 8,93mg/dl) este corelată uneori cu hrănirea sezonieră, cu vârsta şi cu producţia, ca de exemplu în cazul vacilor de lapte mai bătrâne, cu producţie ridicată de lapte sau în primele zile după fătare. Hipocalcemia patologică poate fi urmarea unui aport scăzut al hranei, insuficienţa vitaminei D, hrănire cu exces de furaje acide, sindrom de malabsorbţie, insuficienţă renală cronică(7)., etc. Manifestările hipocalcemiei sunt cele legate de paraplegia postpartum, acidoză, hipomageziemie, osteomalacie, inapetenţă şi oboseală la eforturi mici.

Realizarea testului t Student prin raportarea la limitele fiziologice de variaţie considerate în literatura de specialitate(15) a determinat obţinerea de variaţii nesemnificative statistic ale nivelului calcemiei(p>0,01) pentru toate cele trei loturi de vaci, respectiv lotul L1, 2 luni antepartum (-7,8%), lotul L2, 2 luni postpartum(-5,44%) şi lotul L3, diagnosticat cu endometrită (-11,10%). Comparativ cu limitele fiziologice de variaţie acceptate de Vet. Ref.(27) Guide (g/dl) rezultatul investigaţiilor efectuate pe Balţăta Neagră Românească a evidenţiat o scădere de peste 10% în cazul lotului L3 (endometrită)

Tabelul 1

Miniprofilul mineral pentru vaci, lotul Ll, 2-3 antepartum, n=10

Parametru/Valoare	Ca,mg/d	Mg,mg/d	P,mg/d	Fe,mcg/d
Min	7,73	1,515	7,91	44,92
Max	10,20	1,92	9,60	47,98
X±DS	8,75±0,58	1,72±0,20	8,84±1,03	46,43±1,12
Δ	-7,80	-25,21	-4,491	-69,04
Ref (15)	9,5±0,57	2,3±0,50	6,1±0,55	150±31

Tabelul 2

Miniprofilul mineral pentru vaci, lotul L2, 2-3 postpartum, n=15

Parametru/Valoare	Ca,mg/d	Mg,mg/d	P,mg/d	Fe,mcg/d
Min	8,7	0,8	3,4	46,98
Max	9,6	1,9	5,8	49,66
X±DS	9,0±0,44	1,01±0,53	4,73±1,19	48,33±0,71
Δ%	-5,26	-56,08	-22,6	-67,78
Ref (15)	9,5±0,57	2,3±0,50	6,1±0,55	150±31

Tabelul 3

Miniprofilul mineral pentru vaci, lotul L3, endometrită, n=5

Parametru/Valoare	Ca,mg/d	Mg,mg/d	P,mg/d	Fe,mcg/d
Min	7,85	0,74	2,08	44,75
Max	10,42	1,53	4,92	44,98
X±DS	8,45±0,73	0,98±0,08	2,64±0,37	44,86±0,09
Δ%	-11,05	-57,39	-56,72	-199,06
Ref (15)	9,5±0,57	2,3±0,5	6,1±0,55	150±31

Tabelul 4

Miniprofilul mineral pentru viţei (2 luni) lotul L4, n=10

Parametru/Valoare	Ca,mg/dl	Mg,mg/dl	P,mg/dl	Fe,µg/dl
Min	9,2	2,12	5,95	73,90
Max	10,1	2,275	9,641	107,8
X±DS	9,03±0,25	2,19±0,07	7,60±0,36	85,36±19,43
Δ%	-0,1	-4,78	-13,63	-22,4
Ref (15)	10,0±1,1	2,3±0,5	8,8±0,6	110±30

Magneziul intervine în sinteza proteinelor, a aminoacizilor şi utilizarea glucozei. Este un activator al diferitelor procese fermentative, îndeosebi în stomac(17). Hipomagneziemiea poate fi consecinţa unui aport scăzut de magneziu în nutreţ., producţiei mari de lapte., tulburări de resorbţie în intestinul subţire. datorită unui exces de substanţe azotoase, de potasiu, calciu, sulfaţi, fosfor, etc. (Goff, 2008) Deasemenea poate apărea când se adaugă uree în nutreţ, în deshidratare şi în monodieta de fân.

Apariţia sezonieră a hipomagneziemiei se referă la perioada păşunatului de primăvară sau în perioada de toamnă(hrănire excesivă cu masă verde). Aspectele patogenetice ale hipomagnezemiei(4) sunt legate de echilibrul ionilor de magneziu şi potasiu în spaţiul intercelular şi de conţinutul de potasiu în sânge şi celule.

Concentraţia magneziului seric la vacile din lotul L1, etapa 2 luni antepartum a prezentat o diminuare (-25,29%) nesemnificativă statistic (p>0,01) în timp ce la vacile din lotul L3, diagnosticat cu endometrită a prezentat o scădere(-57,69%) semnificativă statistic (p<0,01). Hipomagnezemia este însoţită şi de scăderea calcemiei sub limitele normale, incidenţa crescând odată cu vârsta. Scăderea magneziului seric sub 1,5 mg/dl se manifestă clinic prin tetanie ca urmare a creşterii excitabilităţii neuromusculare; reducerea magneziului din lichidele compartimentului extracelular induce producţia crescută de acetilcolină la nivelul plăcilor motorii terminale, mărind totodată receptivitatea acestor plăci motorii musculare la acţiunea acetilcolinei(Enjalbert, 2008). Hipomagneziemia contribuie în mod direct la apariţia tulburărilor din perioada puerperală şi se influienţează negativ şi starea sanitar-veterinară a viţeilor. În schimb vacile din lotul L2, etapa 2 luni postpartum au prezentat creşteri(+53,47%), semnificative statistic (p<0,01). Hipermagnezemia se constată în febra postpartum. Creşterea magneziului seric determină o stare de toxicoză cu modificarea stării generale(narcoză, somnolenţă, inapetenţă).

Fosforul anorganic este absolut necesar pentru diversele procese fermentative îndeosebi în stomac.

Comparativ cu limitele fiziologice de variaţie considerate în literatura de specialitate(15) aplicarea testului t Student a evidenţiat scăderi nesemnificative statistic ale nivelului concentraţiei fosforului anorganic(p>0,01) pentru Balţăta Neagră Românească la 2 luni antepartum, lotul L1 (-4,6%) cât şi la 2 luni postpartum, lotul L2 (-22,6%) şi respectiv o scădere semnificativă statistic(p<0,01) pentru lotul de vaci diagnosticat cu endometrită(-56,72%).

Hipofosforemia poate fi consecinţa unui aport scăzut în hrană, tulburări ale resorbţiei fosforului în intestinul subţire, raportul Ca/P necorespunzător, insuficienţa vitaminei D, excesul de Ca şi Mg în nutreţ (25). Hipofosforemia a fost semnalată la animalele cu osteomalacie sau rahitism, în caz de alcaloze, la vacile de lapte cu mare productivitate care prezintă hematurie. Manifestările clinice ale hipofosforemiei se traduc prin întârzierea creşterii, reducerea producţiei de lapte, inapetenţă, infecunditate, retenţie placentară, eliminarea mărită de fosfaţi în urină, etc.

In ce priveste variaţiile pool-ului mineral se observă că fosforemia şi calcemia diminuează post-partum, fapt ce poatc fi corelat cu procesul de secreţie si de eliminare a laptelui. Pentru viţei sursa principală de Ca, P şi Mg o reprezintă colostrul şi laptele. Tulburările metabolismului acestor elemente, asociate cu carenţa în vitamina D, determină rahitismul însoţit de diminuarea valorilor sangvine ale Ca şi P.

Viţeii din lotul L4 au prezentat scăderi nesemnificative statistic (p>0,01) ale calcemiei(-0,1%), fosforemiei(-21,7%) magneziemiei(-4,78%). Hipocalcemia se înregistează în cazul: aportului deficitar, tulburărilor de resorbţie în intestinul subţire, administrării de înlocuitori de lapte cu grăsimi oxidate, precum şi în hipo-sau avitaminoza D (Meul,2009). Hipofosforemia apare în cazul deficienţelor de aport, în tulburări de resorbţie sau în cazul eliminării crescute a fosforului prin urină, în hipovitaminoză D şi în hrănirea carenţată proteic. După (15) hipofosforemia poate fi uşoară, când nivelul fosforului este cuprins între 7,5-8,3 mg⁄dl şi gravă când fosforemia este sub 7,5mg⁄dl. Viţeii lotului L4 au prezentat hipofosforemie uşoară (7,60±0,36)

Hipomagneziemia este corelată cu aportul exogen insuficient, cu tulburările de resorbţie în intestinul subţire, cu excesul de Ca, P, K, N sau cu deshidratarea, inapetenţa, diareea (Benschop, 2008) Hipomagnezemia este însoţită deseori de hipocalcemie. După intensitate hipomagnezemia poate fi uşoară, (1,4-1,8 mgMg⁄dl) şi gravă când magneziul din ser este sub 1,4mg⁄dl. Viţeii din lotul L4 au prezentat scăderi nesemnificative statistic (p>0,01) ale concentraţiei fierului (-22,4%) Hrănirea unilaterală cu lapte pentru obţinerea de carne albă pate determina anemia la viţei, care se manifestă prin valori reduse ale hemoglobinei, paloarea mucoaselor, inapetenţă, spor de creştere redus.

Rezultatele determinărilor concentraţiei sangvine a Se, Cd şi Pb sunt prezentate prin raportare la analiza furajelor folosite în hrana animalelor(24). Astfel, 52,17 % din probele de furaje analizate au prezentat o concentraţie adecvată de Se cu variaţii cuprinse între 158,62-259,28 ppb în timp ce 34,78% din probe au prezentat un conţinut deficitar de Se.

Pentru efectivul de animale considerat raţia furajeră a fost suplimentată cu Se sub formă de premixuri minerale pe bază de selenat de sodiu, ceea ce asigură concentraţia sangvină optimă a acestui oligoelement şi previne hiposelenoza (valori sub 0,04mg Se⁄ml induc stări carenţiale la animalele adulte; manifestările clinice (infertilitate, retenţie placentară, stări diareice cronice, distrofii hepatice fiind nespecifice), posibil indusă de hrănirea cu furajele din fermă cu un conţinut scăzut în Se (24)

Conţinutul în Pb din probele de furaje analizate a variat între 304,06-893,78 ppb, fiind conform normelor legale ce admit un nivel maxim de 10 000ppb Pb. Pentru Cd s-au înregistrat concentraţii de Cd sub limita maximă (1000ppb) admisă conform legislaţiei în vigoare cu variaţii cuprinse între 15,76-270,38 ppb.

Acumularea în furaje de până la 30% Cd şi până la 8% Pb din limita maxim admisă conform legislaţiei în vigoare, nu a indus creşteri ale concentraţiei sangvine a Cd şi Pb la lotul de 40 bovine, rasa Bălţata Neagră Românească, ceea ce evidenţiază activarea eficientă a mecanismelor de reglare a homeostaziei şi explică creşterile activităţilor principalelor enzime incluse în profilul hepatic realizat.

Rezultatele profilului enzimatic pentru cele patru loturi considerate sunt prezentate în tab.5-8.

Tabelul 5

Profilul enzimatic pentru vaci, lotul Ll, 2-3 antepartum, n=10

Parametru/ Valoare	GPT ALT, UI/l	GOT AST, UI/l	ALP, UI/l	GGT, UI/l
Min	12,40	3,24	90,76	2,56
Max	26,13	13,12	213,70	7,31
X ±DS	19,96 ±5,87	7,98 ±4,16	144,13 ±44,10	4,01 ±1,89
Δ%	-60,10	-78,83	+526,66	-73,12
Ref (15)	50,0±25,0	37,8 ±12,2	23,0 ±13,0	14,9±3,6

Tabelul 6

Profilul enzimatic pentru vaci, lotul L2, 2-3 postpartum, n=15

Parametru/ Valoare	GPT ALT, UI/l	GOT AST, UI/l	ALP, UI/l
Min	11,8	66,8	2,6
Max	38,0	96,8	3,6
X ±DS	29,09 ±7,68	81,38 ±9,40	3,26 ±0,41
Δ%	-41,80	+115,86	-85,82
Ref (15)	50,0±25	37,7 ±12,2	23 ±13

Tabelul 7

Profilul enzimatic pentru vaci, lotul L3, endometrită, n=5

Parametru/ Valoare	GPT ALT, UI/l	GOT AST, UI/l	ALP, UI/l	GGT, UI/l
Min	46,5	160,7	35,08	2,577
Max	179	218,9	71,97	6,922
X ±DS	92,86 ±6,40	197,93 ±24,62	49,86967 ±17,396	3,09 ±2,01
Δ¤	+85,72	+425,01	+116,78	-79,26
Ref (15)	50,0±25	37,7 ±12,2	23 ±13	14,9±3,6

Tabelul 8

Profilul enzimatic pentru viţei (2 luni), lotul L4, n=10

Parametru/ Valoare	GOT AST,UI/l	GGT,UI/l
Min	34,58	14,25
Max	90,6	25,3
X±DS	57,38±29,42	20,28±5,59
Δ%	+51,79	+36,1
Ref (15)	31±13	10,8±5,45

Studiul activităţii enzimatice în corelare cu observaţiile clinice şi cercetările experimentale a permis aprecierea maturităţii funcţionale şi a capacităţii de adaptare la animalele de producţie, fiind utilă pentru diagnosticarea intoxicaţiilor (11), diagnosticul stărilor carenţiale.

La bovine, evidenţierea modificărilor de activitate enzimatică în serul sangvin, prezintă importanţă pentru diagnosticarea unor organopatii dată fiind corelaţia care există între suferinţele organelor şi aspectele clinice în afecţiunile hepatice, renale, cardiace, musculare, osoase.

Pentru interpretarea modificărilor de activitate enzimatică trebuie să se ţină seama de originea şi rolul fiziologic, de faptul că unele enzime prezintă specificitate pentru anumite organe, în timp ce altele sunt ubicvitare.

Gestaţia avansată, fătarea, puerperium-ul, lactaţia mare, stress-ul induc oscilaţii mari în activitatea enzimelor(10). Viţeii nou născuţi au o concentraţie redusă de enzime în sânge, aceasta crescând odată cu vârsta. O excepţie o reprezintă fosfataza alcalină, care scade odată cu înaintarea în vârstă. Pentru screening se recomandă determinarea GOT, GGT, CPK şi PA.

La aprecierea activităţii enzimatice trebuie să se ţină seama de faptul că, cu exceptând colinesterazei, valorile scăzute practic nu au importanţă diagnostică, în timp ce creşterea activităţii enzimatice este direct proporţională cu gradul de vătămare al organului respectiv(15). Pe de altă parte, activitatea mărită a enzimelor, persistă un timp şi după refacerea organului sau ţesutului respectiv.

Transaminaza glutamicpiruvică-GPT, (alaninaminotransferază-ALT) se găseşte în cantitate mică în ficat. Activitatea GPT a prezentat scăderi semnificative statistic ($p<0,01$) pentru vacile din lotul L1, etapa 2 luni antepartum (- 60,1%), şi nesemnificative statistic($p>0,01$) pentru vacile din lotul L2, etapa 2 luni postpartum(- 41,8%).Vacile din lotul L3, diagnosticat cu endometrită au prezentat în schimb o creştere semnificativă a activităţii GPT (+85,72%). Determinarea activitatăţii GPT este un test hepatic util la om, dar pentru bovine, ovine şi cabaline are valoare diagnostică redusă(21).

Transaminaza glutamicoxalacetică-GOT (aspartamaminotransferaza-AST) este o enzimă ubicvitară care se găseşte în special în ficat, muşchii striaţi şi miopatii. Determinarea GOT este un test prognostic util, activitatea sa creşte cu mult înaintea apariţiei semnelor clinice(20). La bovine, ovine, cabaline dozarea GOT permite aprecierea gradului de necroză hepatică. Activitatea GOT a prezentat scăderi semnificative statistic ($p<0,01$) pentru vacile din lotul L1, etapa 2 luni antepartum (-78,83%), o creştere semnificativă a activităţii GPT (+115.86%) pentru vacile din lotul L2, etapa 2 luni postpartum şi o creştere foarte semnificativă statistic pentr vacile din lotul L3, diagnosticat cu endometrită (+425,01%). Raportarea la limitele fiziologice de variaţie considerate de Vet. Ref. Guide (58-100 UI) a evidenţiat o creştere de aproape 100% a activităţii GOT la vacile diagnosticate cu endometrită.

Creşterea activităţii transaminazelor (GPT şi GOT) înregistrată în cazul lotului L3 diagnosticat cu endometrită nu indică neaparat hepatocitoliză, ci asociază ginecopatia cu perturbarea consumului de energie tradusă prin scăderea ATP-ului celular care duce la creşterea permeabilităţii membranelor şi ieşirea enzimelor celulare menţionate.

Gamaglutamiltransferaza–GGT)(gamaglutamiltranspeptidaza) se găseşte în ficat, rinichi, pancreas. Activitatea GGT a prezentat o scădere semnificativă statistic ($p<0,01$) pentru toate cele trei loturi considerate astfel: vacile din lotul L1, etapa 2 luni antepartum (-75,12%), vacile din lotul L2, etapa 2 luni postpartum(- 85,82%) şi vacile din lotul L3, diagnosticat cu endometrită au prezentat (-79,26%). Scăderea activităţii enzimei nu are semnificaţie clinică.

Fosfataza alcalină (PA) este implicată în hidroliza fosfaţilor organici la un pH alcalin. Există mai multe izoenzime de provenienţă hepatică, osoasă, renală, intestinală. Fosfataza alcalină osoasă are rol în formarea ţesutului osos. De aceea la tineret valorile PA sunt mai crescute decât la adulte. Creşteri ale fosfatazei alcaline de origine hepatică apar în icterul mecanic, hepatita colestatică, unele ciroze şi tumori hepatice(1). Prin urmare interpretarea hiperfosfatezemiei alcaline trebuie corelată cu vârsta animalelor şi cu alte date clinice şi de laborator. Activitatea PA a prezentat creşteri foarte semnificative statistic ($p<0,001$) pentru vacile din lotul L1, etapa 2 luni antepartum (+415,26%) şi pentru vacile din lotul L3, diagnosticat cu endometrită (+116,68%) şi respectiv o scădere semnificativă (-85,82%) pentru vacile din lotul L2, etapa 2 luni postpartum. Comparativ cu limitele fiziologice de variaţie considerate de Vet. Ref. Guide (41-116 UI) activitatea PA este semnificativ crescută doar pentru lotul L1 (144, 13

UИ), ceea ce indică o activitate enzimatică crescută implicată în metabolismul fosfocalcic cu afectarea raportului Ca/P, fapt ce susţine dereglarea fosfo-calcică semnalată prin interpretarea rezultatelor profilului mineral.

Profilul hepatic serveşte la aprecierea funcţiei hepatice (fiziologice sau patologice), inclusiv gradul de vătămare al ficatului. Efectuarea a două controale repetate la un anumit interval de timp are valoare prognostică (22). La bovine monitorizarea profilulului hepatic consideră proteinele totale şi albuminele pentru aprecierea stării funcţionale a ficatului (funcţia de proteosinteză). Determinarea bilirubinei la bovine are o importanţă secundară în diagnostic, deoarece intensitatea icterului şi concentraţia bilirubinei nu sunt proporţionale cu vătămarea ficatului. La viţeii nou născuţi se constată o concentraţie mare de bilirubină totală, datorită eritrocitolizei fetale care se reglează în timp de 14 zile de la fătare. Icterul hepatic este relativ frecvent şi apare îndeosebi în micotoxicoze(26)., degenerări grave după întoxicaţiile cu arsen, cupru, plumb, pesticide, abcese hepatice.

Profilul hepatic se referă şi la determinarea activităţii GGT considerată ca enzimă specific hepatică şi GOT ca enzimă ubicvitară. Uşoara creştere a activităţii transaminazei (GOT) înregistrată în cazul lotului L4 semnalizează un dezechilibru energetic între aportul exogen şi necesităţile organismului consecutiv scăderii ATP-ului celular care determină creşterea permeabilităţii membranelor şi ieşirea enzimelor celulare. Hepatocitele care au pierdut enzime în mediul extracelular se pot reface mult mai rapid în cazul organismului tânăr, dacă acţiunea factorilor de stress încetează.

Activitatea GGT a prezentat o creştere nesemnificativă statistic ($p>0,01$) pentru viţeii din lotul L4(-75,12%) ceea ce denotă că modificările GOT în ser nu sunt consecutive unei leziuni a membranei hepatocitului, întrucât nu evoluează în paralel cu modificarea activităţii GPT.

Corelarea rezultatelor parametrilor biochimici monitorizaţi ce explorează profilul hepatic prezentaţi (tabel 1-8) şi comentaţi anterior semnalizează un asinergism funcţional al ficatului la bovinele adulte din lotul L3 prin neafectarea în egală măsură a tuturor funcţiilor metabolice hepatice.

CONCLUZII

1)Profilul metabolic realizat la ferma de bovine Dancu situată în vecinătatea centralei ce furnizează agentul termic pentru oraşul Iaşi a evidenţiat variaţii semnificative statistic a parametrilor biochimici caracteristici profilului metabolic mineral şi enzimatic, comparativ cu limitele normale de referinţă, ceea ce semnalizează prezenţa unor dismetabolii în efectivul de bovine considerat.

2)Realizarea profilului mineral a evidenţiat că :

-vacile din lotul L1, 2 luni antepartum au prezentat scăderi nesemnificative statistic a concentraţiei serice a Ca, Mg,P şi scăderi semnificative statistic a concentraţiei fierului ;

-vacile din lotul L2, 2 luni postpartum au prezentat scăderi nesemnificative statistic a concentraţiei serice a Ca şi P şi scăderi semnificative statistic a concentraţiei Mg şi Fe ;

-vacile din lotul L3, endometrită au prezentat scăderi nesemnificative statistic a concentraţiei serice a Ca, scăderi semnificative statistic a concentraţiei Mgşi P şi scăderi foarte semnificative statistic a concentraţiei Fe;

-viţeii din lotul L4 au prezentat scăderi nesemnificative statistic aa concentraţiei serice a Ca, Mg, P şi Fe;

-analiza furajelor folosite în hrana animalelor a evidenţiat că 34,78% din probe au prezentat un conţinut deficitar de Se, ceea ce susţine necesitatea suplimentării cu Se a raţiei furajere pentru asigurarea concentraţiei sangvină optime a acestui oligoelement.

-acumularea în furaje de până la 30% Cd şi până la 8% Pb din limita maxim admisă conform legislaţiei în vigoare, nu a indus creşteri ale concentraţiei sangvine a Cd şi Pb la lotul de 40 bovine, rasa Bălţata Neagră Românească, ceea ce evidenţiază activarea eficientă a mecanismelor de reglare a homeostaziei şi explică creşterile activităţilor principalelor enzime incluse în profilul enzimatic asociat.

3)Realizarea profilului enzimatic la rumegătoarele mari a evidenţiat că:

-vacile din lotul L1, 2 luni antepartum au prezentat scăderi semnificative statistic a activităţii GPT, GOT şi GGT şi creşteri foarte semnificative statistic a activităţii ALP;

-vacile din lotul L2, 2 luni postpartum au prezentat scăderi nesemnificative statistic a activităţii GPT, şi semnificative statistic a activităţii ALP şi creşteri foarte semnificative statistic a activităţii GOT;

-vacile din lotul L3, endometrită au prezentat scăderi semnificative statistic a activităţii GGT, şi creşteri semnificative statistic a activităţii GPT şi creşteri foarte semnificative statistic a activităţii GOT şi ALP;

-viţeii din lotul L4 au prezentat creşteri nesemnificative statistic a activităţii GGT, şi creşteri semnificative statistic a activităţii GOT;

4)Corelarea rezultatelor investigaţiilor profilului metabolic cu comportarea animalelor adulte în perioada de puerperum, respectiv cu starea generală de sănătate a tineretului bovin a evidenţiat evidenţiază că:

-pentru animalele adulte, cauzele tulburărilor de ordin metabolic sunt generate în principal de activitatea intensă a glandei mamare, ceea ce determină eliminarea prin lapte a unei game variate de constituienţi, în condiţiile unei alimentaţii şi a altor factori de mediu precari. În plus la animalele intens exploatate în domeniul producţiei de lapte apar în toate etapele vieţii genitale, tulburări ale aparatului de reproducţie ceea ce explică ginecopatiile diagnosticate;

-la tineretul bovin dismetaboliile induc tulburări de creştere şi dezvoltare, o maturitate sexuală tardivă, tulburări trofice şi funcţionale ale ovarului;.

-în ceea ce priveşte profilul mineral, valorile diminuate ale calcemiei şi fosfatemiei înregistrate la lotul de vaci la 2 luni post-partum poate fi corelat cu procesul de secreţie şi eliminare a laptelui. În schimb hipomagneziemia foarte semnificativă statistic a indus, desigur alături de alţi factori ginecopatiile diagnosticate:endometrită(5 vaci) şi retenţii placentare (2 vaci) ;

-realizarea profilului enzimatic şi hepatic evidenţiază că uşoara creştere a activităţii transaminazei (GOT) înregistrată în cazul viţeilor semnalizează un dezechilibru energetic între aportul exogen şi necesităţile organismului consecutiv scăderii ATP-ului celular care determină creşterea permeabilităţii membranelor şi ieşirea enzimelor celulare. Hepatocitele care au pierdut enzima în mediul extracelular se pot reface mult mai rapid la tineretul bovin, dacă acţiunea factorilor de stress încetează. În cazul bovinelor adulte din lotul L3 profilul enzimatic hepatic semnalizează un asinergism funcţional al ficatului prin neafectarea în egală măsură a tuturor funcţiilor metabolice hepatice;

BIBLIOGRAFIE

1. Aerts MML, A. C. Hogenboom, U. A. Th. Brinkman,1995, Analytical strategies for the screening of veterinary drugs and their residues in edible products,Journal of Chromatography B: Biomedical Sciences and Applications, Volume 667, Issue 1, 5 May 1995, Pages 1-40
2. Alarcon MN, Carmen Cabrera-Vique , 2008 Selenium in food and the human body: A reviewScience of The Total Environment, Volume 400, Issues 1-3, 1 August 2008, Pages 115-141
3. Boyd JW -1988, Serum enzymes in the diagnosis of disease in man and animals,Journal of Comparative Pathology, Volume 98, Issue 4, May 1988, Pages 381-404
4. Gelfert CC, Antje Löptien, Nicole Montag, Rudolf Staufenbiel, 2008, Duration of the effects of anionic salts on the acid–base status in cows fed different anionic salts only once daily, Research in Veterinary Science, In Press, Corrected Proof, Available online 5 December 2008
5. Ghergariu S, Oligominerale si oligomineraloze, Ed. Academiei RSR, Bucure;ti, 1980
6. Gof JP 2004, Macromineral disorders of the transition cow Veterinary Clinics of North America: Food Animal Practice, Volume 20, Issue 3, November 2004, Pages 471-494
7. Gof JP 2006- Macromineral physiology and application to the feeding of the dairy cow for prevention of milk fever and other periparturient mineral disorders,Animal Feed Science and Technology, Volume 126, Issues 3-4, 9 March 2006, Pages 237-257

8. Goff JP, 2008 Macromineral disorders of the transition cow, Veterinary Clinics of North America: Food Animal Practice, Volume 20, Issue 3, November 2004, Pages 471-494
9. Gremmels JF, -2008, The role of mycotoxins in the health and performance of dairy cows, The Veterinary Journal, Volume 176, Issue 1, April 2008, Pages 84-92
10. Kindahl HK, B. Kornmatitsuk, K. Königsson, H. Gustafsson-2002, Endocrine changes in late bovine pregnancy with special emphasis on fetal well-being Domestic Animal Endocrinology, Volume 23, Issues 1-2, July 2002, Pages 321-328
11. Kreutzer KV, James R. Turk, Stan W. Casteel, Clinical Biochemistry in Toxicology, 2008, Clinical Biochemistry of Domestic Animals (Sixth Edition), 2008, Pages 821-837
12. Meul M, Frank Nevens, Dirk Reheul,2009,Validating sustainability indicators: Focus on ecological aspects of Flemish dairy farms, Ecological Indicators, Volume 9, Issue 2, March 2009, Pages 284-295
13. Mulligan FJ, L. O'Grady, D.A. Rice, M.L. Doherty-2006 A herd health approach to dairy cow nutrition and production diseases of the transition cow Animal Reproduction Science, Volume 96, Issues 3-4, December 2006, Pages 331-353
14. Nuţă G, Buşneag C 1977, Investigaţii biochimice, Ed. Didactică şi Pedagogică, Bucureşti 1977
15. Pârvu Gh, Supravegherea nutriţional metabolică a animalelor, Ed. Ceres, Bucureşti, 1992
16. Roche J.F.-2006, The effect of nutritional management of the dairy cow on reproductive efficiency,Animal Reproduction Science, Volume 96, Issues 3-4, December 2006, Pages 282-296
17. Rucker R, Andrea J. Fascetti, Carl L. Keen,2008, Trace Minerals, Clinical Biochemistry of Domestic Animals (Sixth Edition), 2008, Pages 663-693
18. Russell KE, Allen J. Rousse-2007, Evaluation of the Ruminant Serum Chemistry Profile,Veterinary Clinics of North America: Food Animal Practice, Volume 23, Issue 3, November 2007, Pages 403-426
19. Şerban M, Câmpeanu G, Ionescu E, 1993, Metode de laborator în biochimia animalăm Ed, Didactică şi Pedagogicăm Bucureştim 1993
20. Tanaka et al., 2006 A. Tanaka, S. Urabe, A. Takeguchi, H. Mizutani, T. Sako, S. Imai, I. Yoshimura, N. Kimura and T. Arai, Comparison of activities of enzymes related to energy metabolism in peripheral leukocytes and livers between Holstein dairy cows and ICR mice, Veterinary Research Communications 30 (2006), pp. 29–38
21. Tanaka Y, A. Mori, H. Tazaki, S. Imai, J. Shiina, A. Kusaba, T. Ozawa, T. Yoshida, N. Kimura, T. Hayashi, P.R. Kenyon, H. Blair, T. Arai, 2008, Plasma metabolite concentrations and hepatic enzyme activities in pregnant Romney ewes with restricted feeding, Research in Veterinary Science, Volume 85, Issue 1, August 2008, Pages 17-21
22. Tennant BC, , Sharon A. Center-2008, Hepatic Function, Clinical Biochemistry of Domestic Animals (Sixth Edition), 2008, Pages 379-412
23. Trincă LC, Ivas E, Cura Fl, 2003, Tehnici de laborator în biochimia animalăm Ed. Pim, Iaşi, 2003
24. Trincă LC, Volf M, Avarvarei I, Bianu E, 20008 –Continutul in Pb, Cd şi Se din plantele furajere, parte a monitorizării lantului alimentar de la fermă la furculiţă în zona Iaşului,
25. Wilde D 2006-Influence of macro and micro minerals in the peri-parturient period on fertility in dairy cattleAnimal Reproduction Science, Volume 96, Issues 3-4, December 2006, Pages 240-249
26. Zinedine A, Jordi Mañes,2009, Occurrence and legislation of mycotoxins in food and feed from Morocco, Food Control, Volume 20, Issue 4, April 2009, Pages 334-344
27. Veterinary Reference Guide- A Summary of Reference Intervals For Clinical Diagnostics, Eastman Kodak Company, 2003

ASPECTE MORFOLOGICE ÎN SARCOMUL STICKER LA CANIDELE FEMELE

MORPHOLOGICAL ASPECTS IN STICKER,S SARCOMA AT FEMALE DOG

GABRIELA URSACHI[1], OTILIA COŢOFAN[2], ŞTEFANIA ANDERCO[1]
[1]D.S.V.S.A. Iaşi
[2]U.S.A.M.V. Iaşi

20 female dogs with venereal tumors were taken in the study.

The majority of females (80%) were of common race with itinerant behavior, sporadic cases being registered at Ciobănesc Carpatin (Carpathian pastoral), Ciobănesc German (German Pastoral), Caucasian and Boxer. The age varied between 1.5 and 13 years, the maximum frequency being situated between 4 and 8 years old, with an average of 6.2 years.

In the genital localizations in female dogs, predominantly vaginal (80%), the tumors were profound, rarely exteriorized, with the diameters between 1 and 17 cm in accordance with the age. Only one vestibular tumor is pedunculated, the others being sessile, smooth and uniform or cauliflower form with aspects of multinodular conglomerate, at whose level the mucus seemed intact, eroded or ulcerous and covered with coagulations of blood. The color varied from white to grey, to bright red or brown, the wet section expressing serosanguinolent liquid.

The development of sarcomas was fast, with the exception of a tumor with indolent growth for 7 years followed by a vertiginous expansion in the last 6 months before the examination of a female dog of 13 years old. Almost all the tumors were primary, only one evaluating as recidivate of an excised sarcoma a few months before. We did not identify secondary tumors or synergic oncoplasias.

Key words: dogs,venereal tumors, Sticker,s sarcoma

Sarcomul Sticker sau tumora venerică transmisibilă (TVT) este un neoplasm infecţios frecvent, uneori endemic, al carnivorelor care se dezvoltă specific pe organele genitale mascule şi femele (1, 2, 3, 7, 8, 10) sau secundare fiind semnalate pe cap, trunchi, în cavităţile bucală şi nazale (4), pe conjunctivă şi în meningele subdural medulocerebelos. Transmiterea orizontală se face prin celule tumorale infectate (allogrefe sau autogrefe) inoculate în timpul actului sexual fiind favorizată de aglomeraţie sau de comportamentul itinerant. La femele, localizările genitale, predominant vaginale, debutează prin granulaţii mici cenuşii (1) care se transformă în noduli roşietici care confluează în mase cu aspect conopidiform. Tumorile sunt unice sau multiple, sincrone sau metacrone, pedunculate sau sesile, iniţial ferme, cu diametrul până la 15 cm, deseori suprainfectate, inflamate şi ulcerate. În evoluţia lor disting două faze: de progresie rapidă şi de regresie imină. Recidivează frecvent, dar metastazează rar în limfonodurile inguinale, în organele interne şi în meninge. Parenchimul tumoral este constiuit din celule sarcomatoase mici, necoezive şi monomorfe.

Lucrarea îşi propune prezentarea aspectelor anatomoclinice, histopatologice şi evolutive ale TVT_s spontane la femele.

MATERIAL ŞI METODĂ

Materialul de studiu a fost reprezentat de 20 femele cu tumori venerale, de vârste şi rase diferite, din care 16 au avut localizări vaginale , două vestibulo-vaginale , una vestibulară şi una vulvară.

Majoritatea femelelor (80%) au fost de rasă comună cu comportament itinerant, cazuri sporadice fiind înregistrate la Ciobănesc Carpatin, Ciobănesc German, Caucazian şi Boxer. Vârsta a variat între 1,5 şi 13 ani, frecvenţa maximă situându-se între 4 şi 8 ani.

S-au efectuat investigaţii clinice, examene macroscopice ş histopatologice.

După excizia chirurgicală şi consemnarea leziunilor macroscopice, au fost prelevate fragmente din formaţiunile tumorale sau chiar tumora în totalitate, care au fost fixate în formaldehidă 10% sau lichid fixator Bouin, incluse în parafină, secţionate la 5 μm şi colorate prin metodele: HEA, PAS , Pappenheim, sulfatare Giemsa, Gömöri, Albastru alcian.

REZULTATE ŞI DISCUŢII

Rezultatele investigaţiilor clinice şi macroscopice

Localizările vaginale.

În momentul efectuării examenului clinic, tumorile au avut dimensiuni diferite. La un Caucazian în vârstă de 1,5 ani, tumora avea aspectul unui nodul mic roşietic . Femelele în vârstă de 3 şi 7 ani aveau tumori de mărimea unei alune. La o femelă de rasă comună în vârstă de 10 ani, tumorile localizate vaginal aveau diametrul mare de 10 cm, iar la o alta în vârstă de 13 ani, diametrele tumorii măsurau 17 şi 13 cm.

Din tumorile prezentate pentru efectuarea investigaţiilor histopatologice, doar o tumoră vestibulară a fost pediculată având o formă ovoidă, suprafaţa boselată, culoarea roză cu zone roşietice şi consistenţa fermă. Celelalte tumori aveau forma unor mase sesile, suprafaţa exterioară neregulată, conopidiformă, frecvent erodată sau ulcerată şi sângerândă. Tumorile au fost decelate în orice segment al vaginului, au avut consistenţa friabilă sau fermă, chiar dură (tumorile fibrozate, în regresie), culoarea cenuşie- albicioasă, roz-gălbuie sau roză cu zone roşietice. Suprafaţa de secţiune poate sugera conglomerarea de noduli sau poate fi omogenă şi slăninoasă.

Clinic, tumorile din profunzimea vaginului pot rămâne neobservate, dar cele plasate mai caudal sau localizate în vestibul, prolabează frecvent în afara labiilor sub forma unor excrescenţe neregulate, friabile, ulcerate, sângerânde, când ating dimensiuni mari şi devin proeminente în lumenul conductului.

Creşterea expansivă a tumorilor produce condensarea periferică a ţesutului conjunctiv dens foarte vascularizat din lamina propria determinând o delimitare netă a masei tumorale de ţesuturile înconjurătoare, fără a se produce o capsulă propriu-zisă.

La o căţea în vârstă de 13 ani, tumora avut o creştere rapidă, apoi indolentă timp de 7 ani, după care a urmat o expansiune vertiginoasă în timpul ultimelor 6 luni înainte de prezentare la consultaţie; baza acestei tumori era neregulată, prost delimitată, bine ancorată în ţesuturile vecine cu care făcea un corp comun .

S-au efectuat investigaţii histologice şi asupra unei excrescenţe vaginale la o căţea Ciobănesc German în vârstă de 4 ani, apărute pe locul unei tumori excizate cu câteva luni în urmă (recidivă).

Limfonodurile superficiale nu au fost modificate.

Nu au fost sesizate tumori secundare în alte ţesuturi şi organe şi nici formaţiuni neoplazice sinergice.

Rezultatele investigaţiilor microscopice. Se pot distinge aspectele histologice care definesc *faza de creştere* şi *faza de regresie,* majoritatea tumorilor având modificări complexe ce caracterizează perioda de tranziţie.

În prima fază, de creştere rapidă, celulele infectate implantate în corionul (lamina propria) vestibulovaginal sunt capabile să supraviţuiască şi să se multiplice până la instalarea imunităţii. La început, proliferarea tumorală într-unul sau mai multe puncte din pliurile mucoasei vaginale generează o populaţie relativ difuză şi laxă sub membrana bazală a epiteliului, printre elementele ţesutului conjunctiv lax sau dens şi lacunele vasculare din lamina propria .

În funcţie de sediul implantarii şi frecvenţa allogrefelor, se dezvoltă unul sau mai mulţi noduli (Fig.1, Fig.2) a căror creştere expansivă şi rapidă (exponenţială) dislocă componentele structurale ale peretelui vaginal.

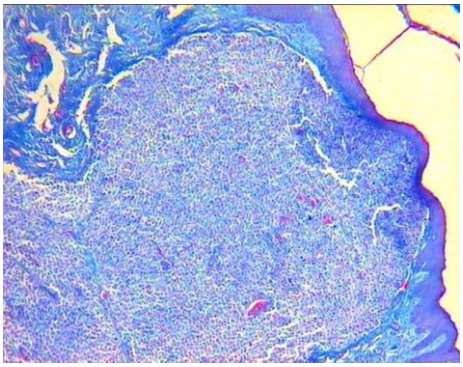

Fig.1.Nodul tumoral solitar. HEAx40

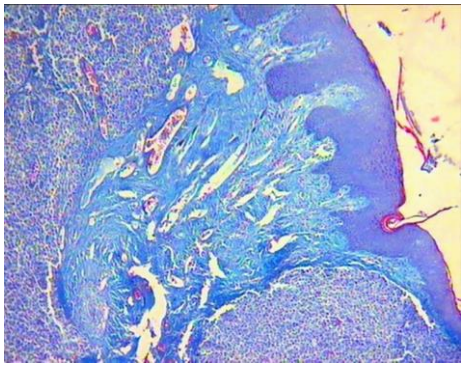

Fig.2.Noduli tumorali multipli.HEAx40

Astfel, epiteliul se bombează şi se atrofiază, iar elementele conjunctivo-vasculare sunt dislocate, deplasate centrifug şi comprimate lateral contribuind la buna demarcaţie a tumorii, fără formarea unei capsule adevărate. Nodulii adiacenţi fuzionează sau se aglomerează în mase mari neregulate în contur, cu baza largă de implantare şi aspect conopidiform la suparafaţă, rămânând separaţi prin condensări de ţesut conjunctivo-vascular. Baza nodulilor tumorali se sprijină pe musculoasă pe care o penetrează, o degenereză şi o disociază cu aspect pseudo-invaziv local.

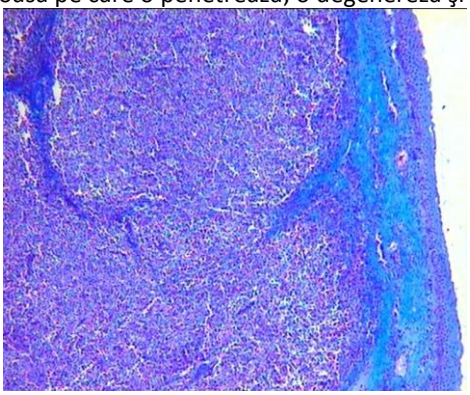

Fig.3.Confluarea nodulilor tumorali.HEAx40

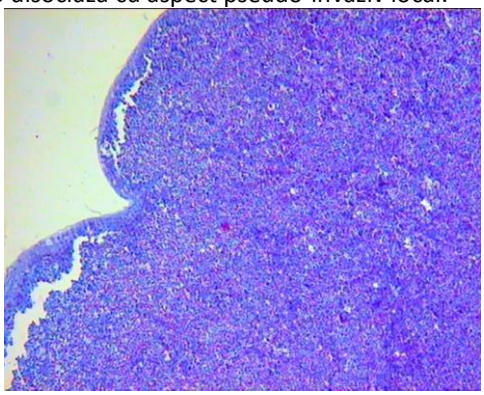

Fig.4. Conglomerat conopidiform de noduli . HEAx40

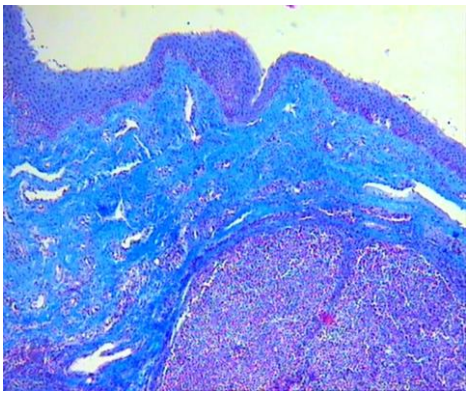

Fig.5.Condensare conjunctivală Peritumorală. HEAx40

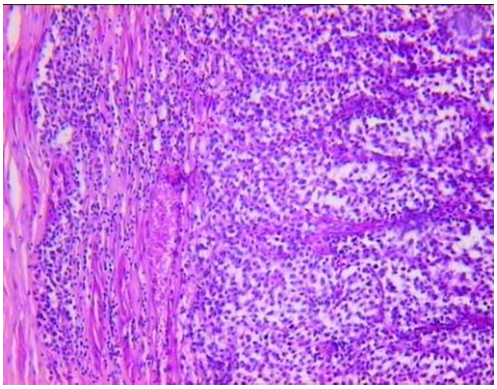

Fig.6.Neovascularizare capilară, expansiunea tumorii în musculoasă.PASx100

Stroma tumorii, elementul indus, derivă din ţesutul conjunctivo-vascular local şi conţine cantităţi mici de colagen, o tramă argentafină delicată, laxă şi discontinuă, numeroase capilare fine de

neoformaţie şi spaţii vasculare neregulate; este discretă în HEA, dar puternic evidentă prin impregnare argentică, în metoda PAS sau sulfatare-Giemsa . Capilarele converg din toate direcţiile în masa nodulului tumoral realizând o reţea anastomotică de capilare largi, cu pereţii disproporţionat de subţiri în comparaţie cu calibrul, ce separă celulele tumorale în trabecule, plaje sau grupări pseudoalveolare. Spre deosebire de reticulosarcom, stroma este lipsită de un reticul fibrilar intercelular.

Parenchimul tumoral este constituit din celule tumorale, macrofage, limfocite, plasmocite şi foarte puţine fibroblaste satelite neovaselor.

Celulele tumorale au caracterele celulelor sarcomatoase mici sau histiocitelor.

Ele sunt voluminoase (14-20 µm), cu contururi puţin distincte, numeroase, individualizate şi necoezive sau grupate în insule mici monomorfe. Au citoplasma slab sau moderat bazofilă, cu numeroase vacuole mici şi distincte al căror diametru este sub 1 µm. Nucleii sunt mari, rotunzi sau ovali, excentrici, uneori îndentaţi de invaginări ale citoplasmei şi conţin cromatină pulverulentă, granulară sau grunjoasă. Indicele nuclear este mare apropiindu-se de 1. nucleolii, unici, mai rar multipli, sunt mari, rotunzi, distincţi, proeminenţi, cu un mic halo calar, colorați diferit în roşu la HE, HEA şi în albastru clarla MGG.

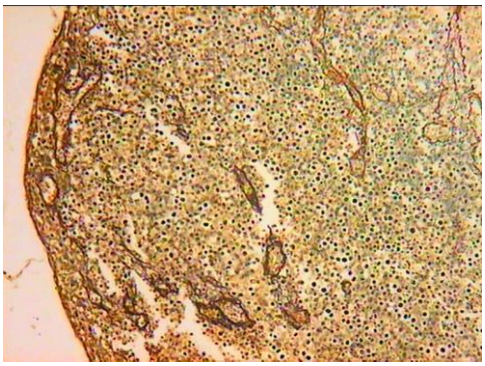

Fig.7. Reţeaua discontinuă de reticulină . în TVT. Gömörix100

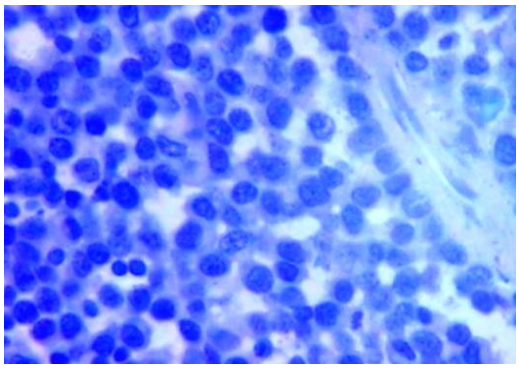

Fig.8.Monomorfism celular în TVT. Albastru toluidinăx400

Indicele mitotic este ridicat. Pot fi observate 3-8 figuri mitotice pe un câmp microscopic la mărime 400, tipice şi proeminente în tumorile evolutive.

În tumorile de dimensiuni mari predomină leziunile ce caracterizaează faza de degenerare şi regresie. În tumoră se acumulează limfocite, plasmocite, macrofage, câteva eozinofile şi mastocite, atât la periferia masei tumorale, cât şi în septele conjunctivovasculare dintre nodulii tumorali şi în jurul capilarelor ajungând să fie populaţia dominantă. Odată cu dezvoltarea imunităţii celulele tumorale suferă modificări degenerative: îşi pierd progresiv afinităţile tinctorilale diferenţiate pentru citoplasmă şi nucleu devenind nişte ”umbre“ , se umplu de vacuole ca urmare a tumefierii sistemelor membranoase şi se lizează, suferă necrobioza clasică sau apoptoza. Distrugerea celulelor din zone mai întinse dă naştere focarelor de necroză de coagulare sau de ramoliţie şi hemoragiilor intratumorale.

Indicele mitotic este mult micşorat.

Infiltraţiile hemoragice se pot exprima pe suprafaţa mucoasei vestibulovaginale şi chiar ca hemoragie exteriorizată prin comisurile vulvare, de unde necesitatea diferenţierii acestora de hemoragia estrală caşi de hemoragia estrală, urovezicală sau uterină.

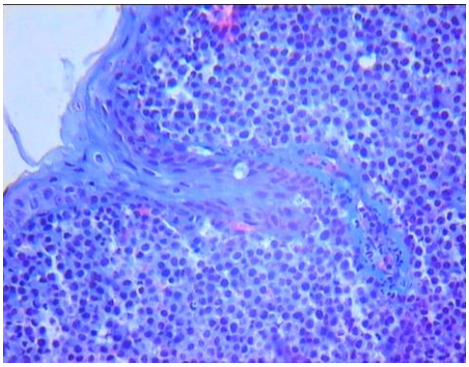

Fig.9. Infiltrat limfoplamocitar masiv. HEAx200

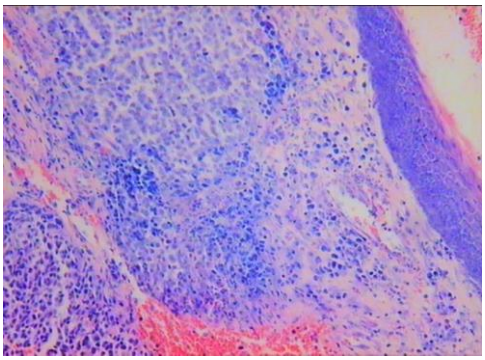

Fig.10. Hemoragii intratumorale şi intracavitare. Pappenheimx100

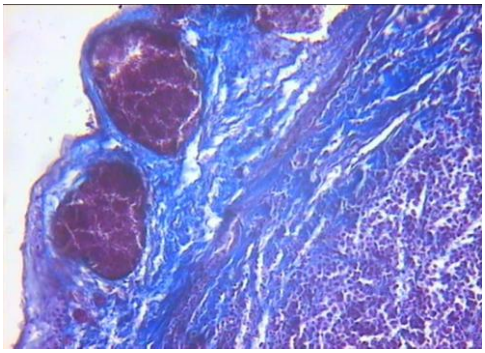

Fig.11. Colonii de germeni în lamina propria HEAx100.

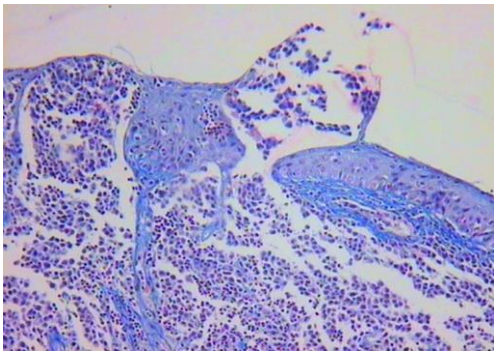

Fig.12. Pustulă şi infiltraţia supurativă difuză a laminei propria. HEAx100

Infecţiile microbiene supraadăugate se produc prin soluţiile de continuitate ale epiteliului care acoperă nodulul tumoral. Diapedeza dominată de granulocitele neutrofile infiltrează ţesutul peritumoral şi tumoral, invadează epiteliul acumulându-se sub formă de exsudat purulent sau hemoragicopurulent pe suprafaţa mucoasei. Polimorfonuclearele contribuie şi ele la distrucţia mucoasei şi parenchimului tumoral. În plexul venos peritumoral se găsesc emboli bacterieni giganţi.

Mucoasa vaginală poate prezenta unele leziuni microscopice secundare: hiperplazie, acantoză, vacuolizări, cheratinizare, paracheratoză, micropustule, eroziuni şi ulceraţii, mici focare de displazie, decolări superficiale sub formă de scuame sau lambouri, etc.

Aspecte microscopice ale ambelor faze de evoluţie se pot găsi în fragmente diferite aparţinând aceleiaşi tumori.

Observaţiile morfologice prezentate completează informaţiile bibliografice de specialitate.

CONCLUZII

1. Din cele luate 20 de canide femele cu tumori venerale, luate în studiu, 16 au avut localizări vaginale (80%), două vestibulo-vaginale (10%), una vestibulară (5%) şi una vulvară (5%).
2. Sunt prezentate aspectele anatomo-clinice, histopatologice şi evolutive ale tumorilor veneriene transmisibile la canidele femele.
3. Din punct de vedere histologic se disting faza de creştere şi faza de regresie, cu aspecte histologice şi citologice distincte, majoritatea tumorilor având modificări complexe ce caracterizează perioada de tranziţie.

BIBLIOGRAFIE

1. Baba, A. I. – Oncologie Comparată, Editura Academiei Române, 2002
2. Burtan, I. –Inventarierea şi terapia radicală a tumorilor la carnivore-Rev. Rom. De Med. Vet. , vol. V, nr. 3/1995-Simpozion de Oncologie Comparată; Rez. Lucrărilor Tulcea-Neptun, 24-29 sept., 1995.
3. Eze, C A; Anyanwu; H C; Kene, R.O.- Review Of Canine Transmissible Venereal Tumour (TVT) In Dogs - Nigerian Veterinary Journal Vol. 28 (1) pp. 54-70, 2007.
4. Ginel, P. J., Molleda, J. M., Novales, M., Martin, E., Margarita, J. M. and L—pez, R.: Primary Transmissible Venereal tumours in nasal cavity of a dog. Vet.Rec. 136: 222-223, 1995.
5. Gurel, A.; Kuscu, B., Gulanber, E. G. ; Arun, S.S.-Transmissibile venereal tumors detected in the extragenital organs of dogs, Israel Journal of Veterinary Medicine, vol.57 (2), ,2002.
6. Jubb, K. V. F.; Kennedy,P. C.; Palmer, N. – Pathology of Domestic Animals, Fourth Edition, V. M. 3 Academic Press,New Yorc, 1993.
7. Lombard, J.; Cabanie, P.- Le Sarcome de Sticher. Revue Med. Vet.,110, 565-586, 1968.
8. Nielsen, S.W. and Kennedy, P.C.- Tumors of the genital system. In : Moultan, J.E. (ed):: Tumors in Domestic Animals, University of California Press, Berkeley, 1990.
9. Perez, J.; Baustino, M.J.; Gomez-Vllamandos, J.C,; Carrasco, L.; Mozos, E.- Primary extragenital occurrence of transmisibile veneral tumors. Three case reports. Canine Pract. 19. 7-10, 1994.
10. Roger, K.S.;-Transmissible Veneral Tumor. The Compendium, 19 (9): 1036-1045, 1997.

ASPECTE MORFOLOGICE ÎN CARCINOMUL INFILTRATIV MAMAR LA CĂ EA

MORPHOLOGICAL ASPECTS IN INFILTRATIVE MAMMARY CARCINOMA INFILTRATIV OF FEMALE DOG

GABRIELA URSACHI[1], OTILIA COŢOFAN[2]
I. BURTAN[2], ŞTEFANIA ANDERCO[1]
[1]D.S.V.S.A. Iaşi
[2]F:M.V. Iaşi

The infiltrative, infiltrating or extra-membrane carcinoma is an epithelial malign tumor characterized through anaplasia, invasiveness and marked tendency of metastases in extramammary places. It is more frequent in the tib cat and rarer in the bitches. The ductal infiltrative carcinoma of papillary type was diagnosed in a dog of Pekinese race aged 12 years old.

Histopathologically, the simple intraductal composition appears under the form of conjunctive-capillary sessile or pedunculated rods, delicate or more coarse, richly ramified, covered with an epithelium constituted of malignity), comprised in the perimeter of dilated channels with thickened walls.

Key words: mammary carcinoma, dog

Carcinomul ductal infiltrativ de tip papilar sau invaziv este cunoscut şi sub denumirea de carcinom schiros (schirogen) , sclerosing carcinoma, carcinom sclerozant, scir, carcinom ductal infiltrativ cu desmoplazie, carcinom cu celule sferoidale sau carcinoma simplex, adenocarcinomul papilar infiltrativ.

Carcinomul ductal papilar pur poate fi multifocal şi simultan în diverse sectoare ale mamelei. Are origine în unităţile ductolobulare terminale (în 92% din cazuri)confluate, dar şi în canalele extralobulare. Provine din forme papilare benigne sau ia naştere *de nevo*. Se propagă în lungul ductelor şi în ramificaţiile lor şi mult mai rar în stroma periductală. Poate fi decelat prin palpare sub forma unor noduli multipli sau bine delimitaţi.

Din punct de vedere macroscopic, carcinoamele ductale invazive se prezintă sub formă de noduli sau mase tumorale uni- sau multiglandulare, cu dimensiuni între 1 cm şi 20 cm, neîncapsulate, prost delimitate, cu contur neregulat, stelat sau cu o limită înşelătoare în vecinătateaţesutului adipos.Tumorile mai mari sunt fixate la piele, la fascii şi musculaturade bază prinpinteni neoplazici sau fibroşi a căror maturare produce retractarea particulară a pielii (aspectul de „ coajă de portocală" sau de „piele de porc") şi a mamelonului .Consecinţa tumorii este variabilă, de la moale-sângerândă la fermă sau dură. Suprafaţa de secţiune este densă, de culoare cenuşie-translucidă, uneori concavă, cu granulaţii sau strii gălbui şi opace de ţesut elastic şi focare miliare de necroză, hemoragii sau calcificare.

În carcinomul comedomatos, subtip al carcinomului ductal solid, celulele migratoare sunt aranjate în cordoane şi cuiburi susţinute de o stromă puţină sau mederată. Angioinvazia este energică.

MATERIAL ŞI METODĂ

Tumora mamară, extirpată chirurgical de la un căine de rasă Pekinez, a fost fixată în formaldehidă 10%, fasonată şi refixată în lichid fixator Bouin. Fragmentele de tumoare au fost incluse în parafină, secţionate la 5-6 µm şi colorate prin metodele HEA, Pappenheim şi PAS.

REZULTATE ŞI DISCUŢII

Examen macroscopic

Tumora localizată în glanda mamară M 5 stângă, a fost extirpată chirurgical de la o cățea de rasă Pekinez, în vârstă de 12 ani. Tumora se extindea mult caudal, spre vulvă, până în regiunea perineală.

Cu trei ani înainte de prezentarea la consultație, animalului i-au fost extirpate glandele mamare M_3 şi M_4 de pe partea stângă şi s-a efectuat histerectomia consecutivă unui piometru, ovarele nefiind extirpate.

Tumora avea consistență fermă şi margini neregulate, secționarea făcându-se cu dificultate. Suprafața de secțiune apărea neuniformă, cu zone galben-slăninoase care alternau cu numeroase formațiuni nodulare mici, dar inegale, de culoare roşietică.

Fig.1. Tumora cu aderențe la piele

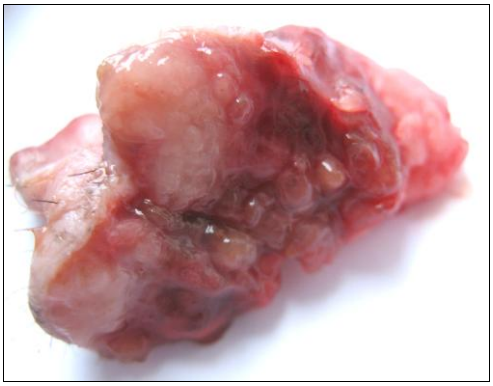

Fig.2. Suprafața de secțiune a tumorii

Examenul citologic al frotiului colorat prin metoda MGG a evidențiat o populație de celule individualizate sau grupate în tubuli cu nuclei excentrici. Unele celule sunt mari, cu margini puțin conturate, anizocrome, cu nuclei pleomorfi caracterizați prin variații marcate în dimensiuni, formă, colorabilitate, numărul de nucleoli şi figuri mitotice

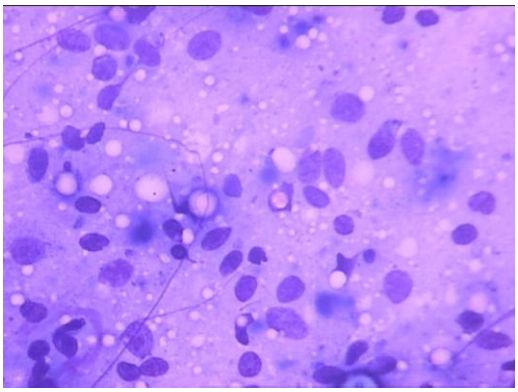

Fig.3 Pleomorfism celular. MGGx1000

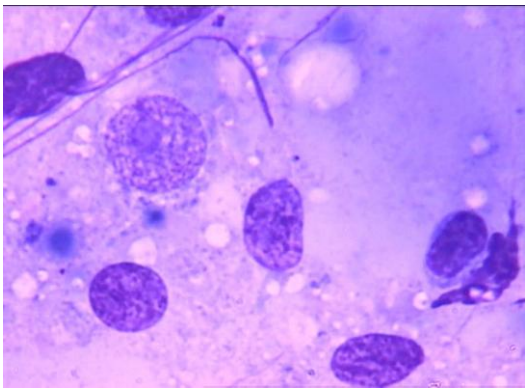

Fig.4. Plemorfism. Nucleoli evidenți. MGGx1000

Microscopic, formațiunea tumorală este un adenocarcinom ductal papilar infiltrativ. Histopatologic componenta intraductală simplă apare sub formă de tije conjunctivo-capilare sesile sau pediculate, delicate sau mai grosolane, bogat ramificate, acoperite de epiteliu (în secțiunile longitudinale ale papilelor), precum şi sub formă de teci epiteliale centrate pe insule mici de stromă (în secțiuni transversale), cuprinse în perimetrul unor canale dilatate cu pereții îngroşați.

Epiteliul este format din celule prismatice, cilindrocubice sau cubice, în general bine diferenţiate şi uniforme, cu puţine caractere de malignitate, dispuse pe unul, două sau mai multe straturi, în ultimul caz luând aspectul unor mase solide.

Celulele pot conţine granule de secreţie în citoplasma apicală. Î n formele mai puţin diferenţiate, celulele sunt mai pleforme, mai stratificate, cu nucleii mari şi hipercromatici sau veziculoşi şi figuri mitotice. Uneori apar zone de metaplazie scuamoasă. Celulele mioepiteliele lipsesc.

Stroma papilelor este variabilă, uneori atât de subţire încât celulele endoteliale ale capilarelor pot fi confundate cu celule mioepiteliale. Pot fi prezente limfocite şi plasmocite în număr variabil. În masa tumorii sunt prezente focare de necroză şi nuclee de calcificare.

Celulele neopazice perforează membrana bazală, invadează peretele şi ţesutul fibroadipos unde proliferează dispunându-se în cordoane subţiri, trabecule groase anastomozate, cuiburi şi plaje slab delimitate sau mase solide, despărţite de cantităţi variabile de stromă. Celulele sunt slab coezive, pleomorfe, uneori cu citoplasma abundentă şi eozinofilică, alteori cu aspect sincţial. Nucleii apar regulaţi sau înalt pleomorfici, deseori cu nucleoli multipli, atipici şi proeminenţi.

În masele celulare pot fi identificate focare de necroză, mici sau extensive, şi puţine infiltrate limfoplasmocitare. Celulele mioepiteliale şi membranale bazale lipsesc.

Activitatea mitotică este variabilă, figurile mitotice fiind frecvent atipice.

Sunt prezente putine infiltrate limfoplasmocitare, microfocare de calcificare (atât în coponentele tubulare, cât şi în cele stromale), ţesutul adipos fiind atrofiat şi înlocuit treptat. Stoma este la început săracă, apoi predominantă, uniform repartizată sau aglomerată, fibroblastică sau sciroasă, ultima variantă fiind formată din colagen hialinizat. Nu au fost efectuate colorații specifice pentru evidenţierea elastozei periductal sau perivenos.

Blocarea limfaticelor peritumorale cu emboli neoplazici împiedică drenajul pielii producând limfedem, cât şi conferind aspectul de „piele de porc“ generat de scleroză şi retracţia aderenţelor.

Diseminarea carcinomului ductal infiltrativ se realizează pe cale limfogenă, hematogenă sau perineurală. În limfonodurile proximale şi distale (în 50% din cazuri) se dezvoltă leziuni reactive benigne sau focare neoplazice. Metastazele viscerale se constată cel mai frecvent în pulmoni, mai rar în suprarenale, tubul gastrointestinal, ovar, ficat, encefal (asupra cărora tumora acţionează mai mult osteolitic).

Carcinomul ductal infiltrativ se asociază frecvent cu diferite displazii şi tumori benigne sau cu diverse tipuri de carcinoame ductale „in situ“ cu potenţial invaziv, cele mai frecvente fiind comedomatoase. Evoluează în sinergism cu sarcoame, melanosarcoame cutanate, carcinoame ovariene sau endometriale, cu cancere de suprarenală etc.

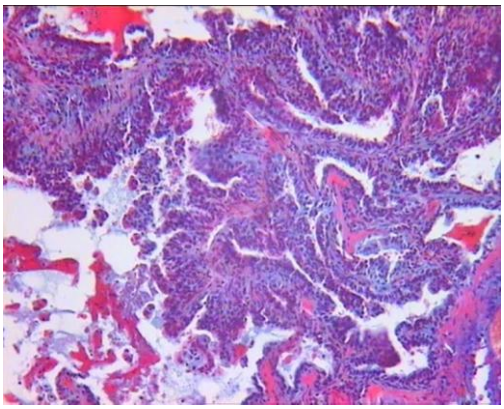

Fig.5. Adenocarcinom ductal de tip papilar.Tije epitelio-stromale ramificate. HEA x 100

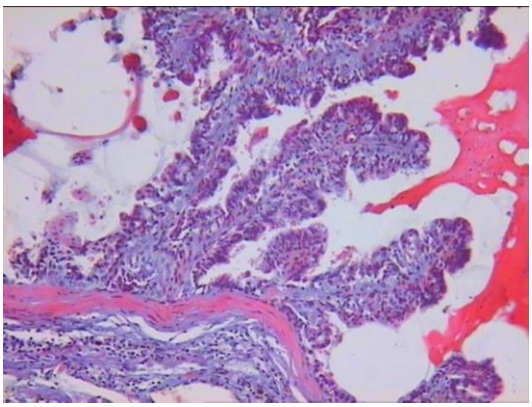

Fig.6.Adenocarcinom papilar şi secretor Hiperplazie epitelială cu atipii. HEAx100

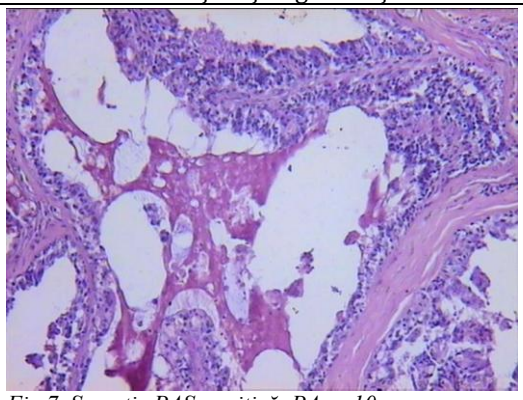

Fig.7. Secreţie PAS-pozitivă. PAs x 10

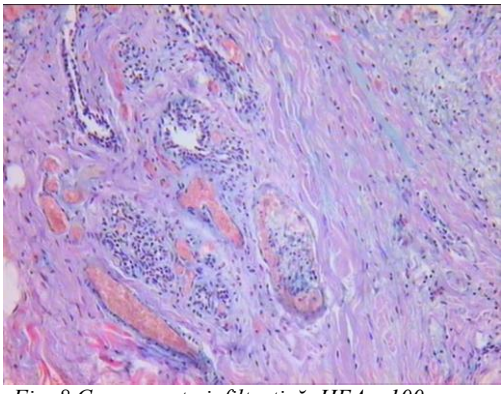

Fig. 8.Componenta infiltrativă. HEA x 100

CONCLUZII

1. Componenta intraductală aparţine tipului de adenocarcinoam papilar tipic, caracterizat prin tije conjunctivocapilare bogat ramificate acoperite cu epiteliu.
2. Celulele neoplazice perforează membrana bazală, invadând peretele şi ţesutul fibroadipos periductal unde se găsesc izolate, necoezive sau organizate în cordoane, trabecule şi insule cu microfocare de necroză şi calcificare.
3. Celulele neoplazice stimulează proliferarea stromei care devine predominantă, fibroblastică sau sciroasă.
4. Proliferarea celulelor, migraţia şi invazia vaselor sanguine şi limfatice preced diseminarea. Carcinomul ductal invaziv se asociază cu diferite displazii şi proliferări benigne sau cu diverse alte tipuri de carcinoame ductale „in situ“ cu potenţial invaziv.

BIBLIOGRAFIE

1. Baba, A.I. – Oncologie comparată. Edit. Academiei Române, Bucureşti, 2002
2. Georgescu, L., Tudose, N., Potencz, Elena – Morfopatologie. Edit. Didactică şi Pedagogică, Bucureşti, 1982
3. Gowing, N.F.C. – A colour Atlas of Tumor Histopathology, Wolfe Medical Publ. Holland, 1980
4. Kelly, W.,R.,-The Liver and Biliary System.In: Jubb, K. V. F., Kennedy, P. C., Palmer,N. - in Pathology of Domestic Animals. Academic Press New York – London, 1993
5. Pampuccian, Gh. –Morfopatologia aparatului digestiv şi peritoneului În Moraru, I. (sub redacţia) ;Anatomie Patolobică. Edit. Medicală, Bucureşti, 1980
6. Theilen, H. G., Madewell, R: B: -Veterinary Cancer Medicine. Lea and Febiger, Philadelphia, 1987

HISTOLOGICAL STUDIES ON THE GONADS OF THE CATFISH DURING DIFFERENT SEASONS

El-Zoghby, I. M. A. [1], Bakry, H. H. [1], Ghallab, A. M. [2], Emam, M. A. [1]
Histol. & Cytol. And Forensic Med. & Toxicology Dept.
[1]Faculty of Vet. Med.,
[2]Faculty of Med. Benha and Zagazig University

Eighty mature catfish of both sexes were used to study the effect of different seasons on the histological and histochemical structure of the gonads. The results showed that winter season was considered as a resting season of the gonad of the catfish where the testes showed degeneration except intact spermatogonia and the ovaries showed predominance of previtellogenic stage. Both of spring and summer seasons were considered as the spawning (breeding) season of the catfish where the testicular lobules became distended with the different developmental stages with the appearance of spermatozoa while the ovaries showed predominance of vitellogenic and postvitellogenic stage with the appearance of mature follicles. Autumn season was considered as the postspawning season where the testes showed some empty or spent testicular lobules while the ovaries had predominance of the atretic follicles which indicates the spawned fish.

Fish is not only used for human consumption, but also used as a good source of animal meal; provide it with cheap and high quality protein **Anderson and Mitchum (1974)**. Catfish is considered as the cheapest source of high quality protein and rich in calcium, phoshpate, iodine and vitamins **Dadzie and Wangila (1980)**.

The gonads are the most greater functional significance than their name implies and they were investigated by several workers in the different fish species. **Yoakim** (**1971**) in *Syndontus sachall*, **El-Saadny et al, (1991), Khallaf et al, (1991)** and **Gaber (2000)** in *Bagrus bayad* and *Bagrus domac*, **Dougbag et al., (1988**), **Mousa (1998), El-Gohary (2001)** and **Abd El-Hafez et al., (2007)** in Nile tilapia, *Oreochromis niloticus* and **Mousa and Mousa (1998)** in mullet, *Mugil cephalus*. In catfish (Clarias), **Zaki et al. (1986)** and **Ismail (1997)** gave concised information about the gonads. Therefore, it is thought that a detailed study of the gonads of the catfish and their seasonal changes would be very useful for both scientist and who concerning with aquaculture development.

MATERIALS AND METHODS

A total of 80 sexually mature catfish of both sex with standard length over 35 cm according to **Dowidar et al., (1985)** were collected alive from El-Sahel fish market in Cairo Province, at the different seasons of the year during the period from January 2007 till October 2008. The catfishes were transported alive to the Histology and Cytology Department. The males were distinguished from the females by the examination of the urogenital area; the male fish had well developed urogenital papilla. For each catfish, body weight to nearest gram was recorded, then immediately dissected and the fish belly was opened to obtain the gonads. The gonads were removed rapidly, weighted to the nearest gram and the middle part of the gonads was fixed in Bouin's fluid, Helly's fluid, Carnoy's fluid. Transverse sections were made at 5 µ thick. The sections were stained with Haematoxylin and Eosin, Crossman's trichrome stain, Gomeri's reticulin method, Orcein technique, Toulidine blue and Periodic acid Schiff (PAS). The fixatives and staining methods were used as outlined by **Crossman (1937) and Bancroft, Cook, Stirling and Turner (1994).**

The gonado-somatic index (GSI):-

The GSI was used for following up the seasonal variations in the gonads weight as related to the body weight of the fish (to nearest gram) by the formula:

$$GSI = \frac{\text{Gonad weight}}{\text{Fish body weight}} \times 100$$ **Han (1978)**

RESULTS

I- THE TESTES

The testis of the catfish was surrounded by tunica albuginea which consisted of dense collagenous connective tissue (Fig. 1) with few fine elastic fibers (Fig. 2) and also contained smooth muscle cells (Fig. 3). This testicular capsule gave connective tissue septa which divided the testis into large numbers of testicular lobules. These lobules were varying in their shapes and sizes and they were surrounded by interstitium (Fig. 1).

A- The testicular lobules

The testicular lobules were surrounded by reticular fibers (Fig.4), collagen fibers and myoid cells appeared as elongated fusiform cells around the lobules (Fig.5). The spermatogenic cells were arranged within these lobules in form of germinal (spermatogenic) cysts. The same lobule contained many different germinal cysts but, each cyst had the same spermatogenic stage (Fig.1).

B- The interstitium

The interstitium filled the interlobular spaces and composed mainly of fine collagnous connective tissue which contained Leydig (interstitial) cells and blood capillaries (Figs.5). The interstitial cells (Leydig cells) were polygonal in shape, with centrally located spherical nuclei and were present either singly or in groups in the interlobular space (Fig.6).

Seasonal changes in testes of the catfish

During winter season:

The testes showed a great increase in the connective tissue of both tunica albuginea and interstitium. Most of the spermatogenic cells were degenerated except the spermatogonia which appeared intact and predominant (Fig.7). Both the interstitial connective tissue and the degenerated sperrmatogenic cells gave strong positive PAS reaction (Fig.8). The mean gonadosomatic index (GSI) of the male catfish during this season was 0.25 which considered the lowest value throughout the year (table 1).

During spring and summer seasons:

Both tunica albuginea and interstitial connective tissue were very thin and reduced due to the pressure exerted on them by the distended testicular lobules with different spermatogenic stages with appearance of the spermatozoa in the lumen of some lobules (Fig.9). The testicular lobules showed different activity where most of lobules were distended with spermatozoa and some lobules appeared empty (spent lobules) due to that they discharged their spermatozoa (Fig.10). Leydig cells increased in field occupation than those of the winter (Figs.9&11). The Leydig cells were abundant and interstitial connective tissue gave faint positive PAS reaction (Fig.12). The mean gonadosomatic index (GSI) of the male catfishes was greatly increased during spring to reach 0.7 ,while during summer reached 1.1 which was the maximum value throughout the year (table 1).

During autumn season:

Both tunica albuginea and interstitial connective tissue were still relatively thicker than those of spring and summer but, still thinner than those of winter (Fig.13). Some testicular lobules contained residues of undischarged spermatozoa, while other lobules appeared partially empty or completely empty (Fig.14). The different spermatogenic stages were present but, the most predominant spermatogenic stages were spermatocytes (Figs.13&14). The mean gonadosomatic index (GSI) begun to decrease during this season to reach 0.5 (table 1).

Table (1): Seasonal variation in the gonadosomatic (GSI) value of sexually mature males' catfish.

The season	Fish weight	Gonad weight	GSI
Winter	600-700 gm Average 650 gm	1.5 – 1.7gm Average 1.6 gm	0.25
Spring	600-750 gm Average 675 gm	4.2 - 5.3gm Average 4.75gm	0.7
Summer	650-850 gm Average 750 gm	8.5 –8.7 gm Average 8.1 gm	1.1
Autumn	700-800 gm Average 750 gm	3.73 - 4.7 gm Average 3.9 gm	0.5

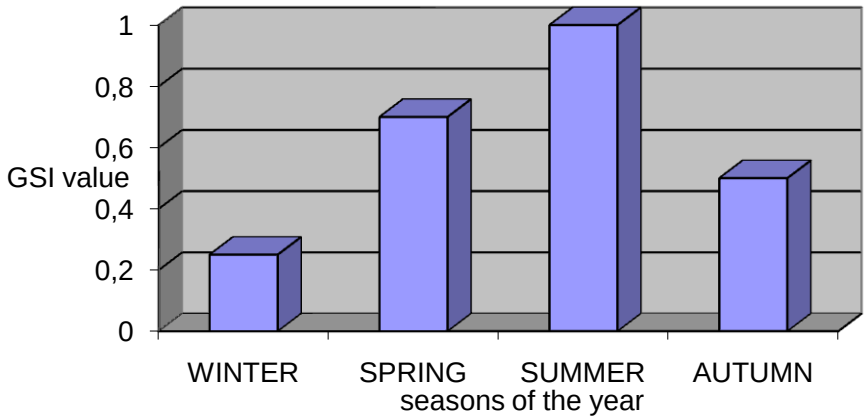

Histogram of GSI values of males' catfish revealed the changes during different seasons

II- THE OVARY

The ovary of the catfish was surrounded by tunica albuginea which consisted of a vascular collagenous connective tissue contained smooth muscle cells which differentiated into outer circular and inner longitudinal smooth muscle cells (Fig.15), elastic fibers (Fig.16) and network of reticular fibers (Fig.17) which increased in the stroma. The ovarian follicles passed three developmental stages; previtellogenic stage which had basophilic cytoplasm as the oocytes did not undergo vitellogenesis yet, vitellogenic in which their cytoplasm became acidophilic due to the deposition of vitellogenin into the oocytes (vitellogenesis) and postvitellogenic stages (Fig.18). Previtellogenic stage, vitellogenic stage while postvitellogenic stage in which their cytoplasm was characterized by being full of large yolk globules.

Seasonal changes in ovary of the catfish

During winter season:

The tunica albuginea surrounding the ovary reached a great thickness and also, the stromal connective tissue were increased (Fig.19). The ovarian structure showed some degenerated follicles (Fig.19) but, the most predominent stage was the previtellogenic stage where the early and late oocytes were common and abundant and some follicles were in atretic stage (Fig.20). The mean gonadosomatic index (GSI) was 2.4 which considered the lowest value throughout the year (table 2).

During spring and summer seasons:

The tunica albuginea became less in thickness and thinner than winter (Fig.21). The most predominant follicles were in vitellogenic stages (Fig.22). Many follicles in the postvitellogenic stage were firstly observed and were ready to ovulate and spawn (Fig.21). The mean (GSI) were greatly increased in comparison to winter season where it was 7.2 during spring season, while reached 10.2 as a maximum value during summer (table 2).

During autumn season :

The tunica albuginea was relatively thicker than those of spring and summer (Figs.23). The most predominent stages were atretic follicles (Fig.23), empty and previtellogenic follicles (Fig.24). Unspawned mature follicles were still present (Fig.23). The mean (GSI) of the females begun to decrease during this season till reached 5.4 (table 2).

Table (2): Seasonal variation in the gonadosomatic (GSI) value of sexually mature females catfish.

The season	Fish weight	Gonad weight	GSI
Winter	500-600 gm Av. 550 gm	12.2-14.4 gm Av. 13.8gm	2.4
Spring	490-540 gm Av. 515gm	36.2-38.3 gm Av. 37.3gm	7.2
Summer	480-600 gm Av. 540gm	48.1-60.1 gm Av. 54.1gm	10.2
Autumn	650-800 gm Av. 725 gm	38.4-40.9 gm Av. 39.7gm	5.4

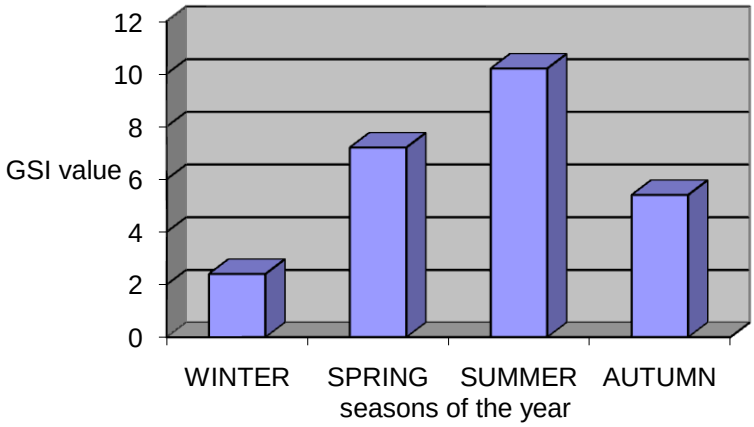

Histogram of GSI values of females' catfish revealed the changes during different seasons

DISCUSSION

The testis of the catfish was covered by collagenous connective tissue capsule which gave many septa dividing the testis into several lobules. The testicular lobules decreased in size during winter and begun to increase during spring and reached a maximum size during summer and they begun to decrease again during autumn. This finding was supported by **Yoakim (1971)** in *S.schall*, **Latif and Salem (1983)** in *L. nebulosus* and **Gaber (2000)** in *Bagrus* species**.** The interstitial cells were present in the interlobular spaces with collagen fibers and blood capillaries. This result was supported by This result was similar to those of **Bhatti and Al-Daham (1978)** in *B. luteus* **, Rosenblum et al., (1987)** in *I. nebulosus* **,** and **Smita et al., (2005)** in *I.tricolor*. The testicular lobules contained many germinal cysts and each cyst had the same spermatogenic stage. This resembled the results of **Abraham et al., (1980)** in *A. dispar* , **Saad and Billard (1987)** in *C. carpio* **and Arenas et al., (1995)** in *G. affinis*. Spermatogonia were abundant during the winter season to replenish the testes after this resting season giving new generations of spermatogenic cells for the next spawning season. This finding was similar to those of **Zaki et al. (1986b)** in *Clarias gariepinus*, **Dziewulska and Domaga (2003)** in salmonid and **Guerriero et al., (2005**) in *L. cephalus*. Spermatocytes were abundant during the spring, summer and autumn seasons i.e increased toward the spawning seasons that agreed with results of **Rosenblum et al., (1987)** in *C.gariepinus* and **Gaber (2000)** in Bagrus. The testicular lobules showed different activity where some lobules were filled with spermatozoa and others were empty that similar to result of **Latif and Salem (1983)** in *L. nebulosus* **, Resink et al., (1987)** in *C. gariepinus*, **Gaber (2000)** in Bagrus and **Guerriero et al., (2005**) in *L. cephalus*.

The ovary of catfish was covered by tunica albuginea which consisted of dense collagenous connective tissue, elastic fibers and network of reticular fibers. The ovarioan wall was supported with smooth muscle cells which differentiated into an outer circular and inner longitudinal cells and this agreed with the result of **Rizkalla (1970)** in *C.lazera*, **Yoakim (1971)** in *S.shall*, **Khallaf et al. (1991)** and **Gaber (2000)** in *B.bayad*. This tunica albuginea of the catfish ovary had no uniform thickness around the year that was similar to those obtained by **Gaber (2000)** in *B.domac* and **Abel El Hafez et al., (2007)** reported that the ovary of *O.niloticus*. This tunica albuginea greatly increased during winter and decreased during the following breeding seasons. This finding was similar to the result of **Gaber (2000)** in *B.domac* and **Abd El-Hafez et al., (2007)** reported that the ovary of *O.niloticus*. The ovigerous lamellae contained oogonia and various developmental stages of follicles without any arrangement. This finding was similar to **Dougbag et al., (1988c)** in *T.niloticus* and **Ismail (1992)** in *Clarias lazer,* **Mousa (1998)** and **El-Gohary (2001)** in *O.niloticus*. The previtellogenic stages which had basophilic cytoplasm were common in autumn and winter. This result was supported by **Dougbag et al., (1988d)** and **Abd El-Hafez et al., (2007)** *in O.niloticus.* Since the ovary during winter, would stay several months in previtellogenetic stage till enter vitellogenesis, it can be known as (resting season). The vitellogenic follicles which characterized by the appearance of large number of yolk vesicles were abundant during spring and summer. This finding was similar to those obtained by **Van Oordt et al., (1987)** in *C.gariepinus* and **Gaber (2000)** in Bagrus*.* The postvitellogenic follicles were abundant during spring and summer seasons but, rarely observed winter which was the resting season of the ovarian activity. This result agreed with **Dougbag et al., (1988d)** in *T.noliticus* and **Gaber (2000)** in Bagrus*.* These atretic follicles were were abundant during autumn and winter where the resting season and these atretic follicles indicated the spawned individuals. This finding similar to those obtained by **Yoakim (1971)** in *S.schall,* **Gaber (2000)** in Bagrus and **Merson et al., (2000)** in *summer flounder.*

Another method of studying the seasonal variations of the gonads was the values of gonadosomatic index (GSI) for both male and female catfish which used as an indicator of gonadal development as when the GSI reached a maximum value, this gave a perfect indication to the time of spawning. This was supported by **Mostafa (1984)** and **Ismail (1992)** in *C.lazera*, **Resink et al., (1987)** in *C.garipienus*, **Dougbag et al., (1988b&d)** in *T.niloticus*, **Khallaf et al., (1991)** and **Gaber (2000)** in *Bagrus* species. On other hand, the GSI dropped during the spawning season of *I.nebulosus* **as** mentioned by **Rosenblum et al., (1987)**. The results about GSI were coincided with the obtained results where the GSI of both sex reached their minimum values during winter season where the gonads were in resting season, began to increase greatly during spring season, reached their maximum values during summer where the gonads were in the spawning season and began to decrease again during autumn season. This indicated long spawning season of the catfish extending from spring to summer, but its peak was reached during summer season.

REFERENCES

1. **Abd El-Hafez, E.A.; Mahmoud, D.M.M.; Ahmed, Sh.M. and Hassan, A.H. (2007):** Histomorphological changes in the ovaries of *Oreochromis niloticus* during breeding and non breeding seasons. The 31st conference of the Egyptian society of Histol. and Cytol. P 28.
2. **Abraham, M. ; ahamim,E. ; Tibika,H. and Golense, E.(1980):** The blood testis barrier in *Aphanius dispar* (Telostei). Cell Tissue Res., 211: 207 - 214.
3. **Anderson, D.P. and Mitchum, D.L. (1974):** Atlas of trout histology textbook, Wyoming game fish department Cheyenne. Wyoming.
4. **Arenas, M.I. ; Fraile, B. ; Paz De Miguel, M. and Paniagua, R. (1995):** Cytoskeleton in Sertoli cells of Mosquito fish, *Gambusia affinis* holbrooki. Anat. Rec., 241: 225 - 234.
5. **Bancroft, J.D. ; Cook, H.C. ; Stirling, R.W. and Turner, D.R. (1994):** Manual of histological Techniques and their diagnostic application. 2nd Ed., Churchill Livingston, Edinburgh, London, Madrid, Melbourne, New York and Tokyo.
6. **Bhatti, M.N. and Al-Daham, N.K. (1978):** Annual cyclical changes in the testicular activity of a freshwater teleost, *Barbus luteus* from Shatt-Al-Arab, Iraq. J. Fish. Biol. 13: 321 - 326.
7. **Bisht, J. (1975):** Cyclical changes in the pituitary gland in correlation with the testicular cycle in a hill-stream teleost, *Schizothorax richardosnil*. Acta anat., 92: 443 - 453.

8. **Crossman, G. (1937):** A modification of Mallory's connective tissue stain with a disscution of the principles involved. Anat. Rec., 69 : 33 - 83.
9. **Dadzie, S. and Wangila, B.B.C. (1980):** Reproductive biology, length weight relationship and relative condition of ponds raised, *Tilapia zilli*. J. Fish Biol., 17: 243 - 253.
10. **Dougbag, A.; El-Gazzawy, E.; Kassem, A. ; El-Shewemi, S. ; Abd El-Aziz, M. and Amin, M. (1988a):** Histological studies on the testis of *Tilapia niloticus*. I. Basic structures. Alex. J. Vet. Sci., 4: 49 - 58.
11. **Dougbag, A.; El-Gazzawy, E.; Kassem, A.; El-Shewemi, S.; Abd El-Aziz, M. and Amin, M. (1988b):** Histological and histochemical studies on the testis of *Tilapia niloticus*. II. Seasonal variations. Alex. J. Vet. Sci., 4: 59 - 69.
12. **Dougbag, A.; El-Gazzawy, E.; Kassem, A.; El-Shewemi, S.; Abd El-Aziz, M. and Amin, M. (1988c):** Histological and histochemical studies on the ovary of *Tilapia niloticus*. I. Basic structures. Alex. J. Vet. Sci., 4: 26 - 38.
13. **Dougbag, A. ; El-Gazzawy, E. ; Kassem, A. ; El-Shewemi, S. ; Abd El-Aziz, M. and Amin, M. (1988d):** Histological and histochemical studies on the ovary of *Tilapia niloticus*. II. Seasonal variations. Alex. J. Vet. Sci., 4: 39 - 48.
14. **Dowidar, N.M.; Zaki, M.I. and Abdalla, A. (1985):** Sexual maturity, gonadal cycle and fecundity of *Clarias lazera* in Lake Manzalah. First Int. Conf. Appl. Sci. Vol. IV.
15. **Dziewulska, K. and Domaga, A.J (2003):** Histology of salmonid testes during maturation. Reprod. Biol., 3: 47 - 61.
16. **El-Gohary, N.M.A. (2001):** The effect of water quality on the reproductive biology of the Nile tilapia, *Oreochromis niloticus* in Lake Manzalah. Ph.D. Thesis. Faculty of Science. Ain Shams University.
17. **El-Saadny, M.M.; Khallaf, S.A. and Authman, M.N. (1991):** Spermatogenesis of *Bagrus bayad*. J. Egypt. Ger. Soc. Zool., 3: 15 - 24.
18. **Gaber, S.A.O. (2000):** Biological, Histological and Histochemical studies on the Reproductive Organs and Pituitary gland of *Bagrus docmac* and *Bagrus bayad* in the Nile water, with special reference to the Ultrastructure of supporting tissues.Ph.D.Thesis. Faculty of Science, Zagazig Univeristy.
19. **Guerriero, G. ; Ferro, R. and Ciarcia, G. (2005) :** Correlations between plasma levels of sex steroids and spermatogenesis during the sexual cycle of the chub, *Leuciscus cephalus* L. (Pisces:Cyprinidae). Zoological Studies, 44: 228 - 233.
20. **Han, M. H. (1978):** The reproductive biology of dab, Limanda limanda, in the North Sea: Gonadosomatic index, hepatosomatic index and condition factors. J. Fish. Biol., 13: 369 - 378.
21. **Ismail, R.S. (1992):** Physiological study on spawning in some fishes (*Clarias lazera*). M.V.Sc. Thesis. Animal physiology. Zagazig University (Benha branch).
22. **Khallaf, E.A ; El-Saadany, M.M. and Authman, M. (1991):** Oogenesis of *Bagrus bayad* (Forsk.). J. Egypt. Ger. Soc. Zool., 4: 1 - 4.
23. **Latif, A.F.A. and Salem, S.A. (1983):** Sexual cycle of *Lethrinus nebulosus* (Forsk.) in the Red Sea. II. Microscopic peculiarities of the testis. Egypt. J. Histol., 6: 141 - 158.
24. **Merson, R.R. ; Casey, C.S. ; Martinez, C. ; Soffientino, B. ; Chandlee, M. and Specker, J.L. (2000)**: Oocyte development in summer flounder: seasonal changes and steroid correlates. J. Fish. Biol., 57: 182 - 196.
25. **Mousa, A. M. (1998):** Immunocytochemical and Histological studies on the reproductive endocrine glands of the Nile tilapia, *Oreochromis niloticus* (Teleostei, cichlidae). J. Egypt.Ger.soc.zool., 27: 109 - 134.
26. **Mousa, Sh. A., and Mousa, M. A. (1998):** Immunocytochemical studies on the Gonadotropic cells in the Pituitary gland of male mullet, *Mugil cephalus* during the annual reproductive cycle in both natural habitat and capitivity. J. Egypt. Ger. Soc. Zool., 25: 59 - 74.
27. **Moustafa, Z.A. (1984):** Biological studies of the catfish, *Clarias lazera*, with special references to the histological changes in the ovarian cycle and the peculiarities of the fecundity. M.Sc. Thesis. Faculty of Science. Zagazig Univeristy.
28. **Resink, J.W. ; Van Den Hurk, R. ; Voorthuis, P.K. ; Terlou, M. ; DE Leeuw, R. and Viveen, W.J.A.R. (1987):** Quantitative enzymehistochemistry of Steroid and glucuronide Synthesis in Testes and seminal vesicle, and its correlation to plasma gonadotropin Level in *Clarias gariepinus*. Aquuculture, 63: 97 - 114.
29. **Rosenblum, P.M. ; Pundy, J. and Callard, I.P. (1987):** Gonadal morphology, enzyme histochemistry and plasma streoid levels during the annual reproductive cycle of male and female brown bullhead catfish, *Ictalurus nebulosus*. J. Fish. Biol., 31: 325 - 341.
30. **Smita, M. ; Beyo, R.S. ; George, J.M. ; Akbarsha, M.A. and Oommen, O.V. (2005):** Seasonal variation in spermatogenic and androgenic activities in a caecilian testis (*Ichthyophis tricolor*). J. Zool., 267 : 45 - 53.
31. **Van Oordt, P.G.W.; Peute, J. Van Den Hurk, R. and Viveen, W.J.A. (1987):** Annul corelative changes in gonads and pituitary gonadotropes of feral African catfish, *Clarias gariepinus*. Aquacultue, 63 : 27 - 41.
32. **Yoakim, E.G. (1971):** Seasonal variations in the pituitary gland and gonads of the Nile catfish (*Syndontus schall*) in relation to its reproductive cycle. PD. Thesis. Faculty of Science. Ain Shams University.
33. **Zaki, M.I. ; Dowidar, M.N. and abdala, A. (1986a):** Reproductive biology of *Clarias gariepinus* (Syn, lazera) Burchell (clariidae) in lake Manzalah, Egypt. I. Structure of the ovaries. Folia Morphologica, 34: 301 - 306.

34. **Zaki, M.I.; Dowidar, M.N. and abdala, A. (1986b):** Reproductive biology of *Clarias gariepinus* (Syn, lazera) Burchell (clariidae) in lake Manzalah, Egypt. II.Structure of the testes. Folia Morphologica, 43: 307 - 313.

LIST OF FIGURES:-

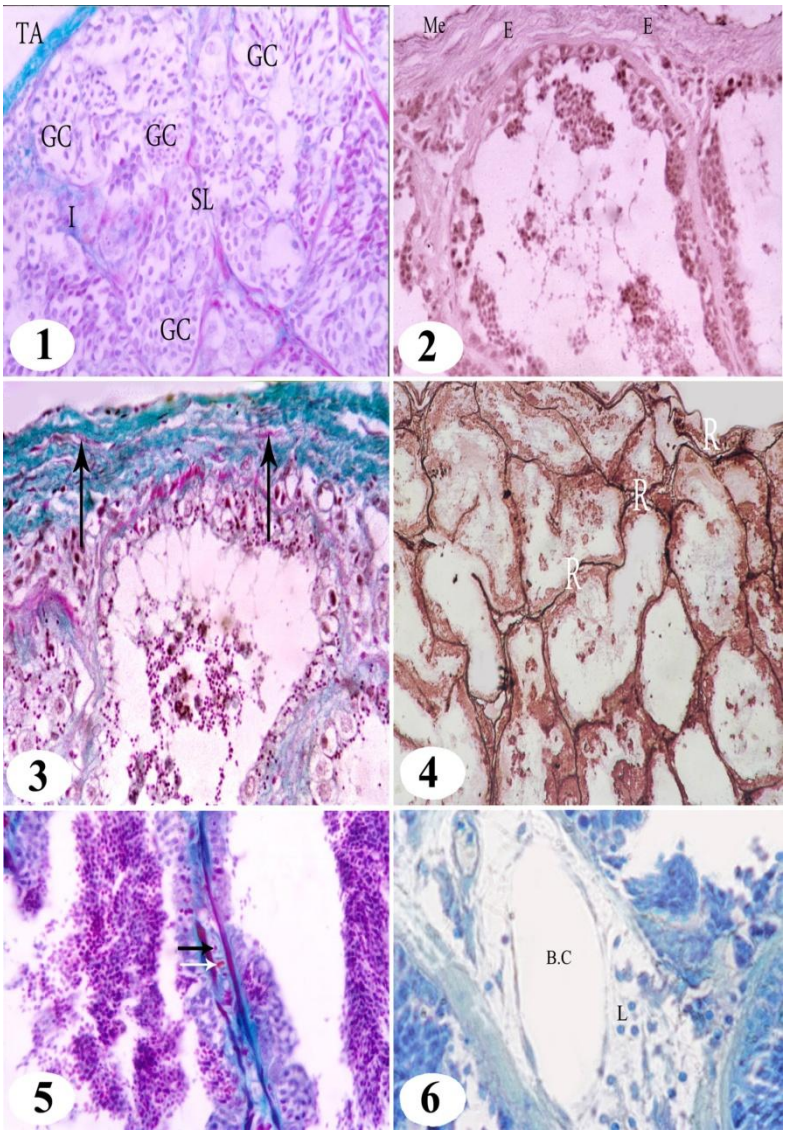

Fig. (1): *Transverse section of testis of catfish, showing tunica albuginea* ***(TA)****, seminiferous lobules* ***(SL)****, different germinal cysts* ***(GC)*** *and the interstitium* ***(I)****. Crossman's trichrome (X400).*

Fig. (2): *T.S of testis of catfish, showing fine elastic fibers* ***(E)*** *within the tunica albuginea that is covered by mesothelium* ***(Me)****. Orcien (X400).*

Fig. (3): *T.S of testis of catfish, showing smooth muscle cells* ***(arrow)*** *within dense collagenous tunica albuginea. Crossman's trichrome (X400).*

Fig. (4): *T.S of testis of catfish, showing reticular fibers* ***(R)*** *surrounding seminiferous lobules and within interstitium. Gomeri's reticulin (X100).*

Fig. (5): *T.S of testis of catfish, showing elongated myoid cells arround the lobules. Leydig cells (****black arrow****), blood capillary (****white arrow****) and collagen fiber within the interstitium. Crossman's trichrome (X400).*

Fig. (6): *T.S of testis of catfish, showing blood capillary* ***(B.C)*** *and Leydig cells* ***(L)*** *within the interstitium. Toludine blue (X1000).*

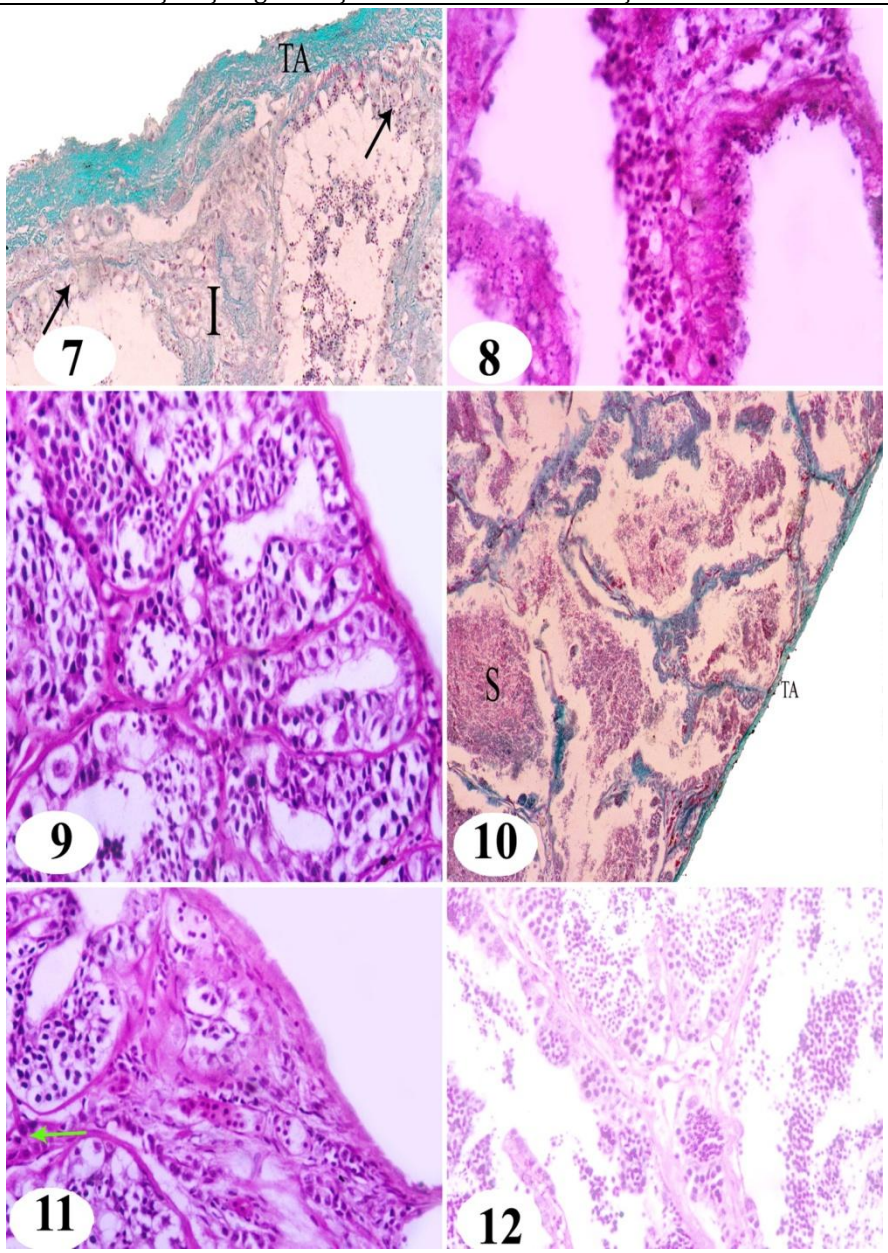

Fig. (7): *T.S of testis of catfish during winter season, showing thick tunica albuginea* ***(TA)*** *and interstitium* ***(I)****, degenerated spermatogenic cells with intact spermatogonia* ***(arrow)****. Crossman's trichrome (X400).*

Fig. (8): *T.S of testis of catfish during winter season, showing strong positive reaction. PAS – Haematoxylin counter stain (X400).*

Fig. (9): *T.S of testis of catfish during spring season, showing thin tunica albuginea and interstitium, seminiferous lobules have different stages with appearance of spermatozoa within some lobules. H&E (X400).*

Fig. (10): *T.S of testis of catfish during summer season, showing thin tunica albuginea* ***(TA)*** *and interstitium, seminiferous lobules filled with spermatozoa* ***(S)****.*
Crossman's trichrome (X100).

Fig. (11): *T.S of testis of catfish during spring season, showing increasing number of Leydig cells* ***(arrow)****. H & E (X400).*

Fig. (12): *T.S of testis of catfish during summer season, showing faint positive interstitium. Note abundant Leydig cells. PAS (X400).*

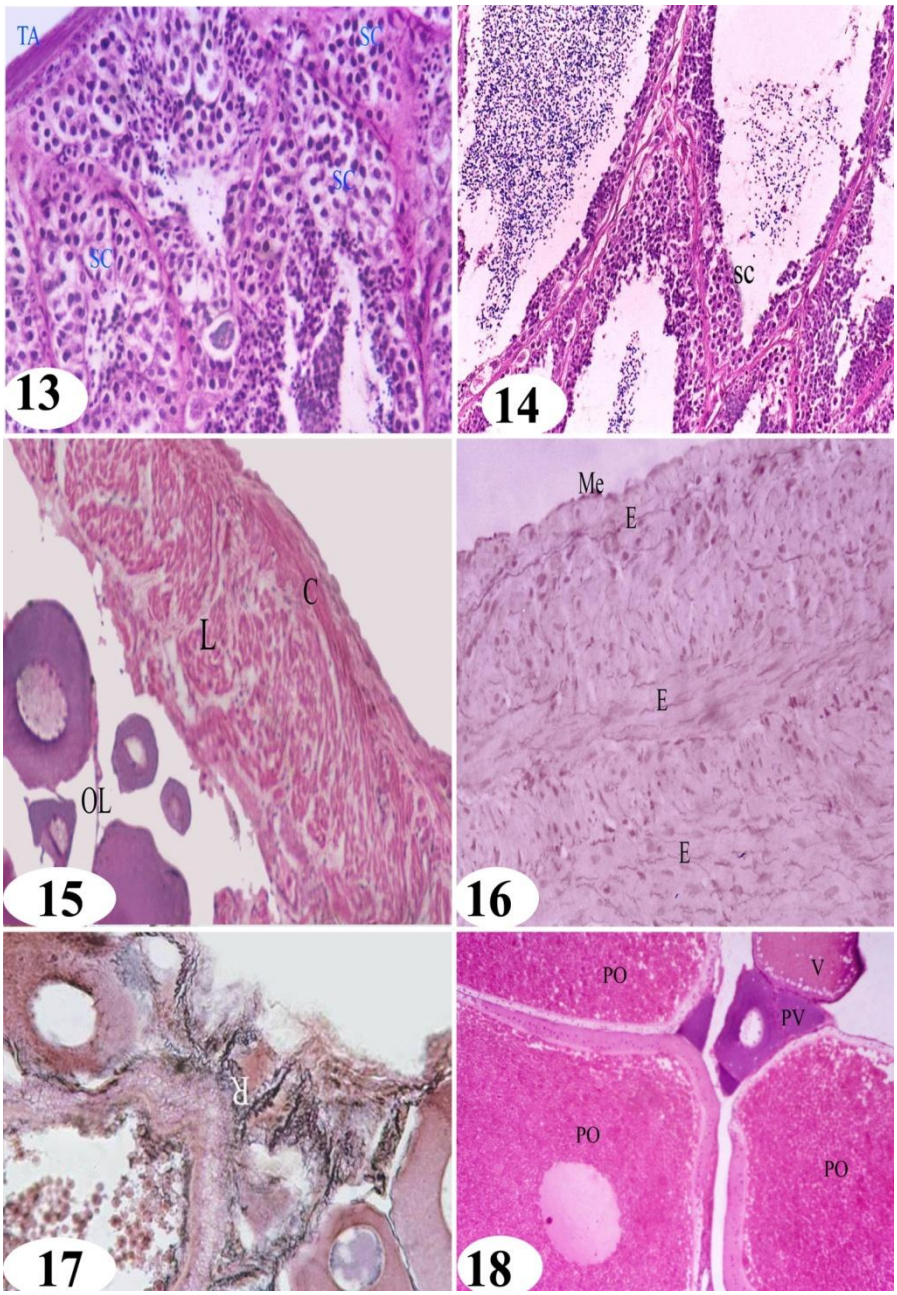

Fig. (13): *T.S of testis of catfish during autumn season, showing relatively thick tunica albuginea with predominance of spermatocytes cysts* ***(SC).*** *H & E (X400).*

Fig. (14): *T.S of testis of catfish during autumn season, showing either fully distended partially or nearly empty lobules by spermatozoa. Note predominance of spermatocytes cysts* ***(SC)****. H&E (X400).*

Fig. (15): *T.S of ovary of catfish, showing circular (**C**) and longitudinal (**L**) smooth muscle cells within tunica albuginea and ovigerous lamella (**OL**). H & E (X400).*

Fig. (16): *T.S of ovary of catfish, showing fine elastic fibers (**E**) within tunica albuginea that is covered by mesothelium* ***(Me)****. Orcien (X400).*

Fig. (17): *T.S of ovary of catfish, showing network of reticular fibers (**R**) within the stroma. Gomeri's reticulin (X400).*

Fig. (18): *T.S of ovary of catfish showing previtellogenic stages (**PV**), vitellogenic (**V**) and postvitellogenic stages (**PO**). H & E (X100).*

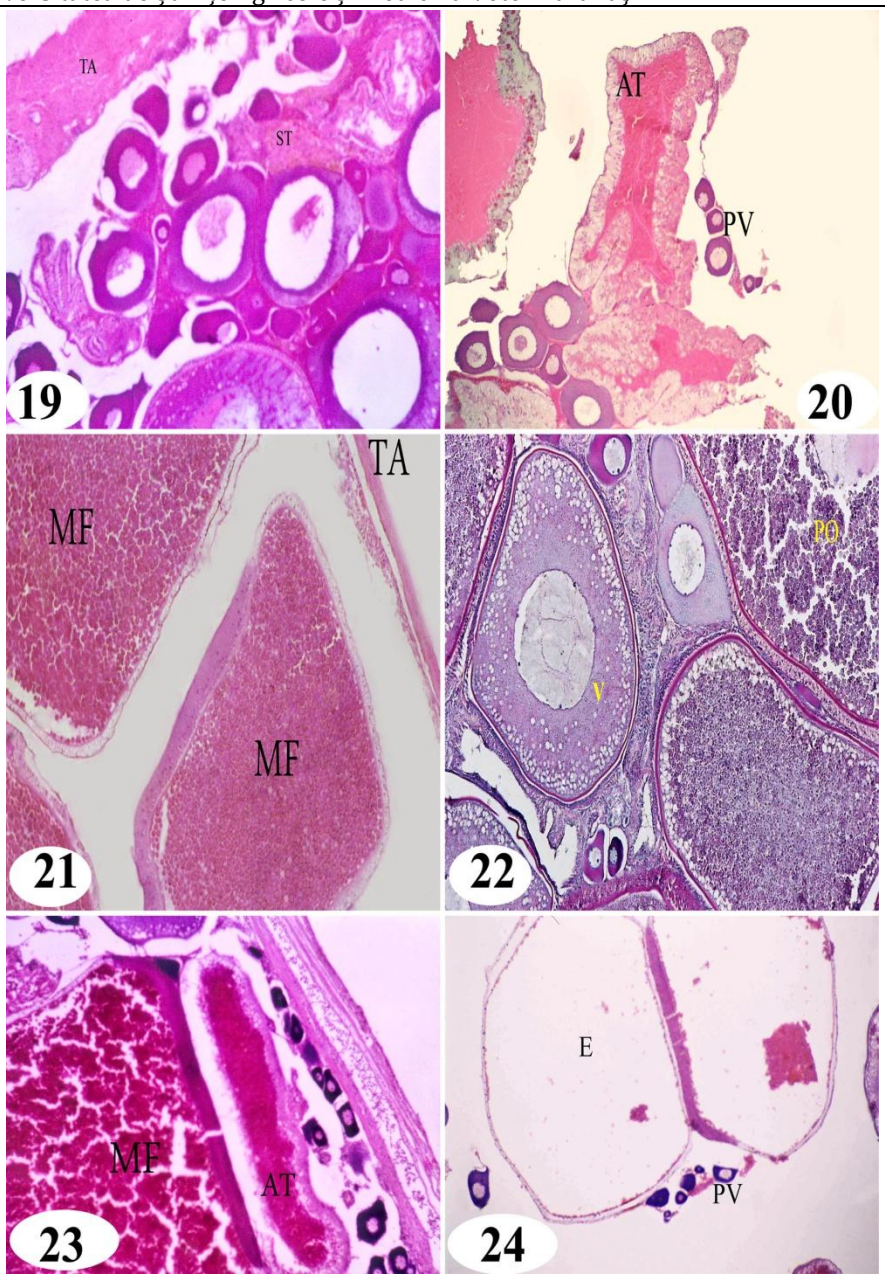

Fig. (19): *T.S of ovary of catfish during winter season, showing degenerated follicles with thick tunica albuginea (**TA**) and stroma (**ST**).H & E (X100).*

Fig. (20): *T.S of ovary of catfish during winter season, showing predominance of previtellogenic stages (**PV**) and atretic follicles (**AT**).H & E (X100).*

Fig. (21): *T.S of ovary of catfish during spring (spawning) season, showing thin tunica albuginea (**TA**) and mature follicle (**MF**). H&E (X100).*

Fig. (22): *T.S of ovary of catfish during summer (spawning) season showing vitellogenic **(v)** and post-vitellogenic stages (**PO**). PAS (X400).*

Fig. (23): *T.S of ovary of catfish during autumn season showing atretic follicle (**AT**) and mature follicle (**MF**). H & E (X100).*

Fig. (24): *T.S of ovary of catfish during autumn season showing, previtellogenic follicle (**PV**) and empty follicle (**E**). H & E (X100).*

Secțiunea Clinici

MODEL EXPERIMENTAL DE LAMBOURI PE PERFORANTE TEGUMENTARE LA SOBOLAN CU APLICATII IN CHIRURGIA RECONSTRUCTIVA A DEFECTELOR DE SUBSTANTA.

EXPERIMENTAL MODEL OF SKIN PERFORANT FLAP IN RAT WITH APLICATION IN SURGERY RECONSTRUCTION OF INJURIES

FILIP ARDELEAN[1], ALEXANDRU GEORGESCU[2], STELIAN PETCU[2], IONEL PAPUC[3], RADU LACATUS[3], BOGDAN CHIROIU[1]

[1]Spitalul Clinic de Recuperare Cluj-Napoca
[2]UMF "Iuliu Hatieganu" Cluj-Napoca
[3]USAMV Cluj-Napoca
flpardelean@yahoo.com

A new type of flap, the perforator-based flap, has been described in the last decade. It has been used successfully as a pedicle or free flap by many plastic surgeons. We created a perforator-based flap model in the rat (a perforator-based flap group and one control group; 20 rats in each group) and evaluated the survival characteristics of the flap. The abdominal skin flap was elevated based on one perforator of the superior deep epigastric artery and then sutured to its original bed. In the control group, the same flap was elevated with the contra lateral superficial inferior epigastric vein as a distinctly separate venous outflow tract. Flap survival was studied, and micro angiography and histological studies were performed. The amount of viable skin in the two groups was compared 1 week later. The area of surviving skin paddles in the experimental group ranged from 27,40 to 98,72 percent; in the first group, it was 84,78 percent; and in the second group 96,15 percent (p= 0.0074). There was a predictable and constant area of necrosis in the model. The results of this study demonstrate that most of the abdominal skin of the rat can survive on the basis of a single musculocutaneous perforator vessel. This flap can be easily elevated, and it can be used as a reliable model for flap research. Venous supercharging of the rat flap ensures greater flap survival. As a corollary, this supports the efficacy of prior anecdotal experiences in which an alternative venous outflow tract, preferably from the superficial system, had been used to overcome venous congestion. It is advisable for any muscle perforator flap to always try to retain a second outflow source to allow the potential for venous supercharging, if later indicated.

Key words: perforator flap, perforator vessel, skin viability, rats

In ultimii 20 de ani lambourile pe perforante au fost utilizate in numeroase situatii clinice, initial dezvoltarea lor fiind legata de lambouri libere transferate microchirurgical[1,2]. Astfel au fost dezvoltate lambouri libere bazate pe perforante din artera epigastrica inferioara profunda, aretera fesiera superioara, artera toracodorsala, ramura descendenta a arterei circumflexe femurale laterale, artera surala mediala si mai rar din artera radiala si artera circumflexa femurala mediala. Ulterior, pentru a asigura o similitudine reconstructiva cat mai mare si pentru a reduce morbiditatea asociata si timpul prelungit operator din cazul lambourilor libere s-au dezvoltat metode de reconstructie cu lambouri locale sau regionale bazate pe perforante cu sursa arteriala mult diversificata, putand fi utilizat practic orice vas sanguin ce realizeaza vascularizatia zonei tegumentare deservite prin intermediul perforantelor, fie acestea musculo- sau septo- sau fasciocutanate[3].

Studiile si experienta noastra[4,5] au relevat constanta distributiei si a calibrului perforantelor la fiecare specie dar cu existenta unor variatii intraspecifice a caror cuantificare si sistematizare nu a fost inca suficient studiata. Se poate pe drept cuvant afirma ca la ora actuala, lambourile pe perforante reprezinta cea mai importanata metoda de reconstructie prezentand multiple avantaje[6]: multitudinea zonelor donatoare; libertate mare in desenul si recoltarea lambourilor; pastrarea intacta

a axelor vasculare majore (in special in cazul lambourilor locale si regionale); fiabilitate mare in conditiile unei tehnici chirurgicale corecte.

Cercetarile referitoare la lambourile pe perforante, desi sunt in plina desfasurare in intreaga lume, prezinta un potential cu implicatii clinice majore in cel putin 3 directii: cercetarea privind posibilitatile de reconstructie cu resurse locale sau regionale, determinarea corelatiei intre determinarea imagistica preoperatorie a perforantelor si posibilitatile reconstructiei operatorii[7,8,9], determinarea metodelor de combatere insuficientei venoase, complicatia cea mai de temut a lambourilor bazate pe perforante. Studiul experimental realizat pe sobolan a incercat sa se adreseze tuturor acestor directii.

MATERIAL SI METODA

Studiul s-a facut pe 40 de sobolani rasa Wistar, cu greutatea cuprinsa intre 250-300g. S-a practicat anestezie generală cu ketamină uz veterinar (KETAMINOL 10– VETASED) în doză de 60 mg/kgc şi xilazină hidroclorică de uz veterinar (XYLAZIN BIO 2%) în doză de 35 mg/kgc, administrate intramuscular la nivelul coapsei. O nouă doză de rappel a fost administrată la nevoie. Animalele au fost impartite in mod randomizat in doua loturi.

Lotul cu lambouri pe pachet vascular perforant a cuprins 20 de sobolani, care au fost identificati cu numere de ordine de la 1 la 20 si la care s-a practicat disectia unui lambou cuprinzand intreaga suprafata tegumentara a abdomenului, limitele acestor lambouri fiind[10] :

- Superior: linia orizontala care trece la 5 mm inferior de varful apendicelui xifoid
- Inferior: orizontala care uneste cele doua spine iliace anterosuperioare
- Lateral: prelungirile verticale ale liniilor axilare posterioare

Aceste lambouri au fost bazate pe un singur pachet perforant. In vederea cuantificarii cat mai precise a rezultatelor s-a practicat subampartirea conventionala a lamboului in 16 cadrane rectangulare, cu dimensiuni egale. Aceste cadrane au reprezentat modalitatea cea mai eficienta de a stabili vascularizarea teritoriilor cutanate in functie de distanta si raportul pe care acestea le au cu zona in care vasul perforant abordeaza lamboul. In functie de aceste cadrane in cazul celor 20 de lambouri practicate pentru acest lot, s-au putut stabili regiunile din lambou unde pachetul vascular perforant este localizat. Datele obtinute s-au trecut in tabele analitice. Desi lambourile au fost prelevate pe o singura perforanta, in fiecare caz in parte, initial s-au prezervat toate perforantele cu calibru semnificativ, urmand ca ulterior sa se alega perforanta cea mai centrala si cu cel mai mare calibru pentru ridicarea lambourilor. Alegerea perforantei pe care s-a bazat lamboul s-a facut prin selectie anatomica avand drept principii de selectie: localizarea perforantei (cat mai aproape de centrul lamboului marcat prin intersectia diagonalelor) si calibrul acesteia (perforanta cu calibrul cel mai mare)(fig. 1).

Fig.1. *Lambou recoltat pe o artera perforanta*

Lotul cu lambouri pe pachet vascular perforant si vena superficiala include 20 de sobolani, care au fost identificati cu numere de ordine de la 21 la 40 si la care s-a practicat disectia unui lambou cuprinzand intreaga suprafata tegumentara a abdomenului, limitele acestor lambouri fiind aceleasi ca si in lotul anterior dar acestora li s-a adaugat suplimentar o vena superficiala ce abordeaza lamboul distal fata de zona de abord a pachetului perforant. In vederea cuantificarii cat mai precise a rezultatelor, si in acest lot s-a practicat subampartirea conventionala a lamboului in 16 cadrane rectangulare, cu dimensiuni egale.

Alegerea perforantei pe care s-a bazat lamboul s-a facut ca si in lotul I prin selectie anatomica. Criteriul pe care s-a ales localizarea venei superficiale suplimentare a fost reprezentat de distanta acesteia fata de punctul de abord al pachetului perforant, alegandu-se cea mai mare distanta deoarece la nivelul acestei zone distale a lamboului apare cel mai frecvent suferinta venoasa, fapt regasit in literatura de specialitate[13] si confirmat de rezultatele evolutive ale subiectilor inclusi in primul lot(fig. 2.).

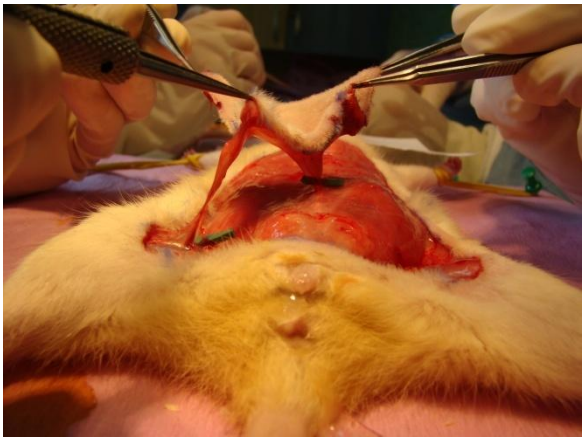

Fig. 2. *Lambou recoltat pe o artera perforanta si o vena superficiala.*

Parametrii urmăriți

Pentru analiza statistica au fost masurati si urmariti la ambele loturi de studiu urmatorii parametrii:

Lungime (cranio-caudal) si latime lambou abdominal

Localizare artera perforanta (bazat pe impartirea in 16 cadrane)

Distanta minima de la perforanta la zona de necroza (daca aceasta a aparut)

Complicatii locale ale interventiei chirurgicale (serom, hematom, infectie, dehiscenta)

Suprafata totala a zonei de necroza (determinata cu ajutorul planimetriei bidimensionale si a planimetrie digitale cu programul DicomWorks 1.5.3)

De asemenea au fost determinati prin calcul urmatorii parametrii:

Suprafata totala lambou (produsul lungimii laturilor)

Suprafata viabila lambou (suprafata totala – arie de necroza)

Procent viabilitate lambou

Suprafata minima viabila pe perforanta marcata (definit ca aria cercului avand ca raza distanta minima de la perforanta la zona de necroza)

Intervale şi durată urmărire

Urmarirea post operatorie a lambourilor s-a facut zilnic pe o perioada de 7 zile pana la sacrificarea sobolanilor. Suprafata lambourilor a fost impartita in 5 zone de interes reprezentate de

cinci cercuri concentrice cu centrul la nivelul perforantei pastrate si raza crescand cu 1 cm de la 1 pana la 5 cm.

Culoarea şi temperatura lambourilor

In cadrul acestor zone de interes s-a facut observarea directa a: culorii lamboului (normala, palida, hiperemica si cianotica); pulsului capilar (prezent, absent, accelerat, incetinit) precum si identificarea si urmarirea progresiei zonelor de necroza, toate acestea fiind notate in tabelele de evolutie clinica pe zone.

In acelasi interval de timp si pe aceleasi zone de interes s-au facut si masuratori ale temperaturii tegumentare (determinata zilnic la aceeasi ora). Aceasta a fost masurata si in timpul interventiei chirurgicale de 4 ori: inainte de incizia lamboului, imediat dupa incizie, dupa decolarea lamboului si imediat dupa resuturarea acestuia.

Necroza – apariţie, localizare, extensie

Pentru analiza finala a rezultatelor postoperatorii la loturile de sobolani la care s-au prelevat lambouri abdominale s-au utilizat pentru cuantificarea ariei de necroza a lamboului 2 metode:

- metoda planimetrica clasica
- metoda planimetrica computerizata (s-a utilizat programul DICOMWORKS 1.5.3)

Datele rezultate din cele 2 metode de masurare au fost comparate si media aritmetica intre cele 2 masuratori a fost utilizata ca masura finala integrata in tabelele centralizate.

Introducerea datelor

Tehnica fotografica

Pentru suportul fotografic al cercetarii au fost efectuate fotografii in urmatoarele conditii standard:

-Sobolanul anesteziat fixat pe suport cu suprafata de pluta de dimensiuni 40cm x 40cm cu membrele in extensie si adductie cu nota de identificare cu numarul si data efectuarii fotografiei

- Aparatul foto fixat la 50 cm perpendicular pe planul coronar al sobolanului si pe suprafata suportului asa incat imaginea sa cuprinda in intregime si exclusiv suportul.

- S-a folosit modul multifocus cu 9 puncte de focalizare a aparatului

- S-a utilizat blitz-ul fortat (forced on) pentru a egaliza luminozitatea expunerilor

Introducerea datelor in computer

Datele si imaginile inregistrate in timpul cercetarii au fost introduse in totalitate in computer. Datele din masuratori au fost integrate in fisele de urmarire a sobolanil si completate ulterior cu masuratorile realizate pe cale electronica folosind programul DICOMWORKS 1.5.3.

REZULTATE SI DISCUTII

Din masuratorile efectuate asupra loturilor mai sus descrise au fost extrase pentru analiza statistica a rezultatelor urmatoarele date.

Date statistice centralizare perforante

Dupa disectia loturilor de sobolani 1 si 2 au fost extrase datele privind localizarea perforantelor abdominale folosind impartirea abdomenului in 16 cadrane numerotate de la A – D (coloanele) si 1 – 4 (randurile). In disectia celor 40 sobolani ai loturilor de studiu al viabilitatii lambourilor abdominale au fost identificate 445 perforante, 237 in lotul 1 (lambouri bazate doar pe pedicul perforant) si 208 in lotul 2 (lambouri bazate pe pedicul perforant si vena superficiala epigastrica inferioara contralaterala). Cadranul in care s-au identificat cele mai multe perforante a

fost cadranul B2 la ambele loturi studiate cu 32, respectiv 24 perforante iar cadranul cu numarul minim de perforante a fost cadranul D4 cu un total de 17 perforante descoperite pe parcursul celor 40 disectii. In cadranele B2, B4 si C3 media perforantelor gasite a fost de 1.40, 1.13 respectiv 1.25 ceea ce duce la concluzia ca aceste cadrane sunt cele mai probabile in care se pot gasi cel putin o perforanta, pe cand cadranele D4, A4 si B3 cu medii de perforante/cadran de 0.43, 0.45 si 0.45 sunt cele mai putin probabile arii abdominale de detectie a perforantelor.

Se observa ca majoritatea perforantelor au fost identificate in randul 2 in ambele loturi cu un total de 134 perforante (reprezentand 30% din totalul perforantelor identificate) si in coloana B de asemena in ambele loturi cu un total de 140 perforante (31.4% din total). Randul cu cea mai slaba reprezentare numerica a perforantelor a fost randul 1 in ambele loturi iar coloana cu cele mai putine perforante determinate intraoperator a fost coloana D. De asemenea se observa ca majoritatea perforantelor au provenit din artera epigastrica superioara (226 din 445, 50.8%) diferenta fiind mai pronuntata in cazul lotului 1 (123 din 227, 51.9%) in cazul lotului 2 cele doua surse arteriale fiind reprezentate aproape identic. Totusi, diferentele de provenienta a perforantelor nu sunt semnificativ diferite intre epigastrica superioara si cea inferioara, diferentele de calibru fiind mai importante in acest caz (perforantele din artera epigastrica superioara fiind in general de calibru mai mare decat cele din epigastrica inferioara).

Rezultate statistice comparate LOT 1 – LOT 2

Evaluarea finala statistica a studiului nostru a avut ca scop, prin compararea celor 2 loturi experimentale analiza influentei includerii unei vene superficiale in lambourile abdominale bazate pe perforante la sobolani.

Datele de ansamblu privind cele 2 loturi sunt expuse in tabelul urmator (tabel.1):

Tabel 1. *Caracteristici lambouri din cele doua loturi.*

	LOT 1	LOT 2
Numar lambouri	20	20
Lungime medie (mm)	41	45
Latime medie (mm)	43	49
Suprafata medie lambouri (cm²)	17.84	22.29
Viabilitate (%)	84.78	96.15
Medie distanta minima perforanta – necroza(mm)	18.71	26.77

Se observa astfel ca pe parcursul cercetarii au fost recoltate si reaplicate 20 de lambouri abdominale in fiecare lot, lotul 1 incluzand lambouri bazate doar pe pedicol perforant iar lotul 2 incluzand pe langa pedicolul perforant si vena superficiala epigastrica inferioara contralaterala.

Lungimea medie a lambourilor a fost de 41 mm in lotul 1 fata de 45 mm in lotul 2 pe cand latimea medie a lamboului a fost de 43 mm in lotul 1 si 49 mm in lotul 2. In general lambourile din lotul 2 au fost mai mari decat cele din lotul 1 cu o suprafata medie de 22.29 cm² fata de 17.84 cm². Diferenta de dimensiuni ar putea fi explicata prin diferentele de gramaj ale sobolanilor.

Diferenta cea mai importanta si relevanta statistic intre cele 2 loturi este insa observabila la nivelul ratei de viabilitate a lambourilor, lambourile lotului 2 (cu vena superficiala) prezentand o viabilitate medie de 96.15%, semnificativ mai mare decat rata de 84.78% observata in cadrul lotului 1 (bazat doar pe pedicol perforant). ($p = 0,0074$).

Diferenta statistic semnificativa se pastreaza si in cazul mediei distantei minime proiectie tegumentara perforanta – cea mai apropiata margine a necrozei, in cadrul lotului 2 fiind determinata o valoare de 26.77 mm fata de doar 18.71 mm in lotul 1. ($p < 0,0001$).

CONCLUZII

1. Modelul experimental ales a fost sobolanul datorita anatomiei asemanatoare cu cea umana, cu diferentele specifice, datorita relativei unitati antomice in ceea ce priveste perforantele, costului relativ redus al cercetarii[11]. Rasa de sobolan aleasa pentru experimente a fost rasa Wistar datorita bunei compliante si rezistente la interventii chirugicale si anestezie, urmarirea postoperatorie minima necesara in cadrul acestui studiu fiind de 7 zile, presupunand deci o rezistenta crescuta a animalului de laborator.
2. Dupa disectia celor doua loturi au fost centralizate datele statistice legate de disectia perforantelor. Au fost evidentiate in total 445 perforante, 237 in lotul 1 si 208 in lotul 2. Cadranele cu cea mai mare probabilitate de descoperire a unei perforante au fost cadranele B2 si B3. In general numarul de perforante si media acestora pe cadran este mai ridicata in cadranele paramediene si in randul 2 (artera epigastrica superioara).
3. Comparatia celor 2 loturi releva o diferenta semnificativa statistic intre viabilitatea din lotul 1 : 84.78% si cea din lotul 2 : 96.15%. De asemenea diferente semnificative statistic s-au inregistrat intre distantele minime perforanta necroza (18.71 mm in lotul 1 si 26.77 mm in lotul 2). Loturile au fost statistic comparabile in privinta numarului de sobolani si a dimensiunilor medii a lambourilor recoltate.
4. In concluzie se poate afirma ca modelul experimental pe sobolan Wistar este un model adecvat studierii lambourilor bazate pe perforante. Sobolanul prezinta o arhitectura a vaselor perforante relativ constanta, cel mai bun model experimental fiind cel bazat pe perforante abdominale. Lambourile abdominale bazate pe perforante la sobolan[12] sunt lambouri fiabile, prezentand insa suferinta venoasa cu necroza la nivelul marginilor inferioare contralaterale[13]. Includerea unei vene superficiale, in fapt a venei superficiale epigastrice inferioare contralaterale creste semnificativ rata de viabilitate a lambourilor abdominale bazate pe perforante la sobolan.

BIBLIOGRAFIE

1. Koshima I., Soeda S., Yamasaki M., et al. The free or pedicled anteromedial thigh flap. Ann. Plast. Surg.1988;21:480-485
2. Kroll SS, Rosenfield L. Perforator –based flaps for low posterior midline defects. Plast. Reconstr. Surg. 1988;81:561-566
3. Chang Y-T, Wang X-F, Zhon Z-F, et al. The reversed forearm fasciocutaneous flap in hand reconstruction : 10 successful cases.Chin.J.Plast.Surg.Burns.1988;4:41-49
4. Georgescu AV, Ivan O, Lambeau radial antebrachial en ilot base sur des perforantes distales. A propos d'un cas clinique. Ann.Chir. Plast. Esthet. 2000;45:58-61
5. Georgescu AV, Matei I, Ardelean F, Capota I. Microsurgical non microvascular flaps in forearm and hand reconstruction. Microsurgery, 207;27:384-394
6. Geddes CR, Morris SF, Neligan PC, Perforators flaps: Evolution, classification, and applications. Ann. Plast. Surg. 2003;50:90-99
7. Taylor GI, Doyle M, Mc Carten G. The Doppler probe for planning flaps:anatomical study and clinical applications. Br.J. Plast.Surg.1990:43:1-16
8. Blondeel PN, Beyens G, Verhaeghe R, et al. Doppler flowmetry in the planning of perforator flaps. Br J. Plast.Surg.1998;51:202-209
9. Ahn CY, Narayanan K, Shaw WW. In vivo anatomic study of cutaneous perforators in free flaps using magnetic resonance imaging. J. Reconstr. Microsurg. 1994;10:157-163
10. Hallock, G. G., and Rice, D. C. Physiologic superiority of the anatomic dominant pedicle of the TRAM flap in a rat model. *Plast. Reconstr. Surg.* 96: 111, 1995.
11. Hallock, G. G. The rat TRAM flap: A human analogue? Plast. Reconstr. Surg. 96:233, 1995.
12. Taylor GI, Minabe T. The angiosomes of the mammals and other vertebrates. Plast Reconstr ,1992;89:181-215.
13. Oksar HS, Coskunfirat OK, Ozgentas HE. Perforator-based flap in rats: a new experimental model. Plast Reconstr Surg2001;108:125–13

MODIFICĂRI ALE PROFILULUI HEMATOLOGIC LA VITEII DE RASĂ BĂLTATĂ CU NEGRU ROMÂNEASCĂ ÎN PERIODA NEONATALĂ

CHANGES IN HAEMATOLOGICAL PROFILE OF NEONATAL BLACK PIE DAIRY CALVES

ALINA ANTON, GETA PAVEL
Faculty of Veterinary Medicine Iasi
antonclaraalina@yahoo.com

Eleven calves (3 female and 8 male) were used to investigate the changes from first to 8 days of age in the haematological variables: red blood cells, haematocrit, haemoglobin, mean cell volume, mean cell haemoglobin, mean cell haemoglobin concentration, platelets, reticulocites, white blood cells, lymphocytes, monocytes, neutrophils, eosinophils, basophils. The values are discussed in relation to the published reference ranges for adult cattle.

There were significant age related changes (p < 0,05) for mean cell volume, mean cell haemoglobin concentration, reticulocites, white blood cells, lymphocytes and neutrophils.

The results help to indicate when the use of the adult haematological reference ranges is inappropriate and to act as a guide to the values to be expected in younger animals.

Key words: haematology, neonatal calves, reticulocites, reference value

Scopul acestei lucrari a fost acela de a urmări variațiile profilului hematologic la viteii în prima săptămână de viață şi de a indica situația în care utilizarea parametrilor fiziologici de la bovinele adulte este necorespunzătoare, şi să acționeze ca un ghid de valori de referință pentru animalele tinere.

MATERIAL ŞI METODE

11 viței (3 femele și 8 masculi) Bălțată cu Negru Românească în perioada neonatală, sănătoși clinic, au fost repartizați in 4 loturi în funcție de vârstă (lot 1 = o zi, lot2 = 2 zile, lot 3 = 3-6 zile, lot 4 = 8 zile). Pentru a evalua profilul hematologic s-au facut recoltări de sânge de la nivelul venei jugulare în tuburi cu EDTA. La fiecare vițel s-a realizat hemograma cu aparatul automat Animal Blood Counter Vet. Parametrii analizați au fost: WBC (număr total de leucocite), RBC (număr total de eritrocite), Hb (hemoglobină), Htc (hematocrit), VEM (volum eritrocitar mediu), HEM (hemoglobină eritrocitară medie) și CHEM (concentrația în hemoglobină eritrocitară medie). Pentru stabilirea formulei leucocitare au fost realizate frotiuri de sânge și colorate prin metoda May-Grünwald-Giemsa. Identificarea reticulocitelor s-a realizat prin colorația vitală cu albastru briliant de crezil, urmată de etalarea frotiurilor ca pentru sânge obișnuit.

Analizele statistice au fost efectuate utilizând programul SPSS versiunea 16.0 pentru Windows. Distribuția normală a datelor a fost verificată cu testul Kolmogorov Smirnov. Parametrii cu o distribuție normală au fost analizați cu ANOVA One Way urmat de testul Tukey pentru comparații multiple.

REZULTATE ŞI DISCUȚII

Evoluția RBC, Hb și Htc la categoriile de vârstă investigate este ilustrată în figura 1. În ceea ce privește RBC, valorile cele mai crescute au fost observate la viteii în vârstă de o zi (8,36±1,02 x 10^6/µL). Pe timpul întregului studiu, mediile RBC s-au încadrat în limitele fiziologice la bovine 5-10 x

10^6/µL (Kramer, 2000; Smith, 2009). RBC, Hb și Htc viteilor au prezentat tendință la descreștere până la sfârșitul perioadei de studiu, fără a inregistra diferențe semnificative statistic între loturi. Valorile normale ale Hb sunt 8-15 g/dL iar pentru Htc 24-46 % (Smith, 2009 ; Merck, 2008; Radostits, 2007 ; Kramer, 2000). Knowles și col. (2000) și Egli și Blum (1998) au raportat că viteii în primele 3 luni de viață prezintă valori ale Hb. Htc și RBC aflate în limitele fiziologice pentru bovinele adulte. Toți viteii examinați au prezentat anizocitoză și poikilocitoză. Mărimea eritrocitelor, continuă să scadă după viața fetală până la vîrsta de 3-4 luni. Această reducere graduală a VEM coincide cu dispariția hemoglobinei fetale și înlocuirea acesteia cu hemoglobina adultă (Jain, 1986). Poikilocitoza, constând în echinocite, acantocite și schizocite a fost raportată atât la viteii sănătoși cât și la cei anemici, cu vârsta mai mică de 6 luni (Okabe și col., 1996).

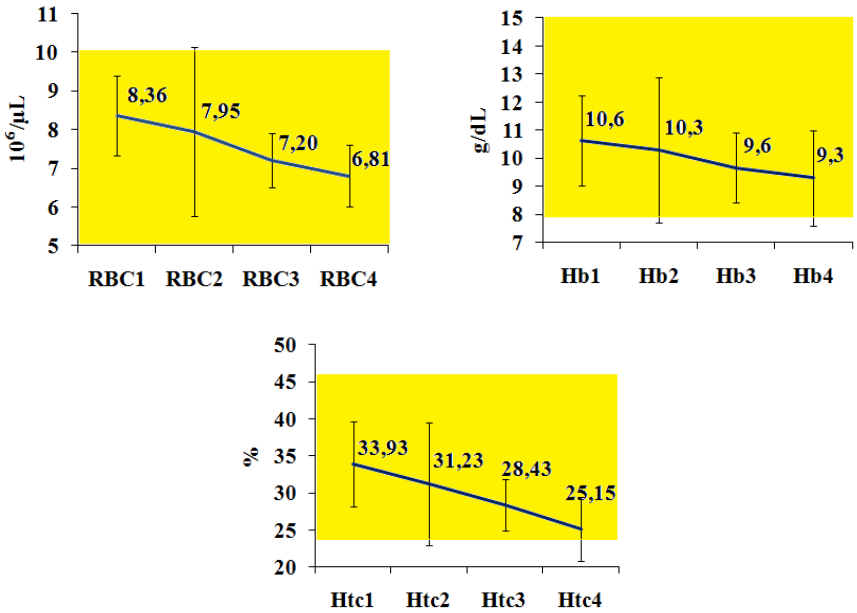

Figura 1. Evoluția RBC, Hb și Htc la viteii BNR în funcție de vârstă (1 = o zi, 2 = 2 zile, 3 = 3-6 zile, 4 = 8 zile)

Rezultatele VEM relevă diferențe semnificative (P < 0,05) între viteii la vârsta de o zi (40,66 ± 2,08 fL) comparativ cu vîrsta de 8 zile (36,5 ± 2,12 fL). Pentru categoriile de vârstă studiate, valorile VEM au variat sub limita inferioară fiziologică de la bovinele adulte. Knowles și col. (2000) au raportat că VEM scade sub limitele fiziologice din prima zi de viață până în a 13 zi și se stabilizează la 34 fL după 55 de zile.

În ceea ce privește HEM și CHEM s-a observat o creștere progresivă din prima zi de viață până în a 8 zi. Viteii în vârstă de o zi au prezentat valori ale CHEM semnificativ statistic (P < 0,05) mai mici comparativ cu viteii de 2, 3-6 și respectiv 8 zile de viață. Evoluția VEM, HEM și CHEM pe timpul studiului sunt ilustrate în figura 2.

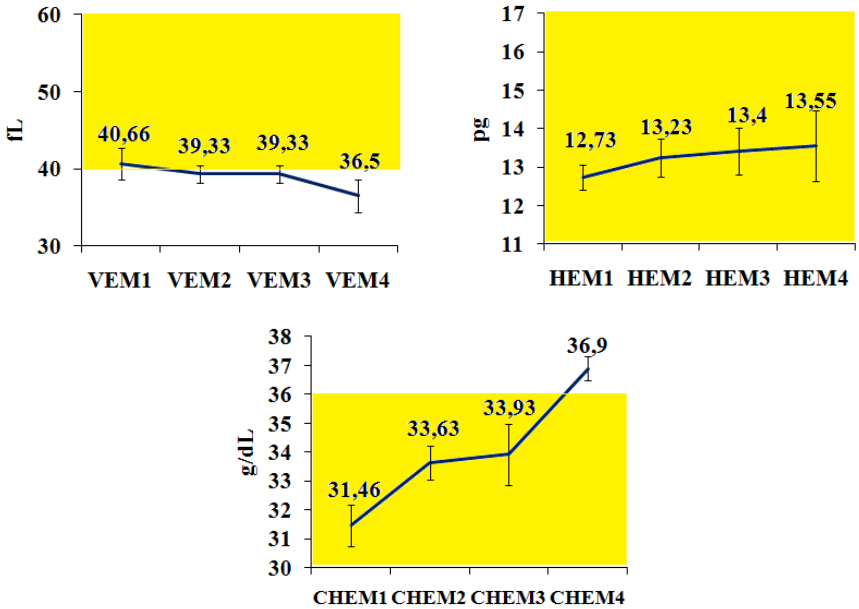

Figura 2. Evoluţia VEM, HEM, CHEM la viţeii BNR în funcţie de vârstă (1 = o zi, 2 = 2 zile, 3 = 3-6 zile, 4 = 8 zile)

Vârsta viţeilor nu a avut un efect semnificativ statistic (P > 0,05) asupra trombocitelor (figura 3). Cel mai mic număr de trombocite a fost observat la viţeii în vârstă de 2 zile (467 ± 170,13 x 10^3/µL) iar cele mai mari valori au fost observate la vârsta de 8 zile (734,5±234,05 x 10^3/µL). Knowles şi col. (2000) şi Egli şi Blum (1998) au raportat că trombocitele se află în limitele fiziologice în prima zi de viaţă, după care numărul lor începe să crească ajungând în a 6-a zi să depăşească limita fiziologică superioară de la bovinele adulte.

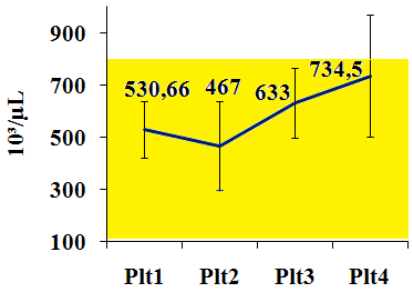

Figura 3. Evoluţia trombocitelor la viţeii BNR în funcţie de vârstă (1 = o zi, 2 = 2 zile, 3 = 3-6 zile, 4 = 8 zile)

În perioada neonatală a viţeilor luaţi în studiu, prezenţa reticulocitelor (figurile 4 şi 5) a fost înregistrată începând cu prima zi de viaţă (0,83 x 10^3/µL) până la vârsta de 3-6 zile (56,72 ± 16,95 x 10^3/µL). O comparaţie multiplă a mediilor a fost realizată cu testul parametric Tukey dar nu s-au înregistrat diferenţe semnificative statistic între diferite vârste ale viţeilor luaţi în studiu. În mod normal, reticulocitele se pot întâlni în circulaţia sanguină a viţelului până la vârsta de câteva zile. Bovinele adulte sănătoase nu prezintă reticulocite (Francoz şi col., 2003).

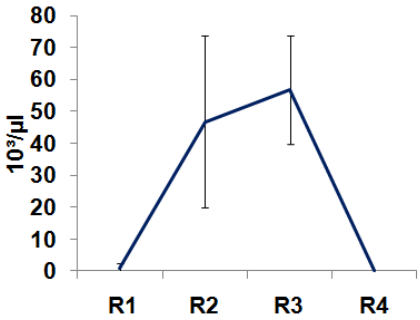

Figura 4. Evoluția reticulocitelor la vițeii BNR în funcție de vârstă (1 = o zi, 2 = 2 zile, 3 = 3-6 zile, 4 = 8 zile)

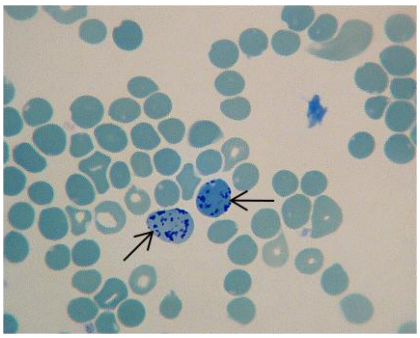

Figura 5. Sânge de vițel în vârstă de 2 zile; reticulocite cu granulații dispuse în rețea granulo-filamentoasă; Colorație vitală cu albastru brilliant de crezil, x 1000.

WBC a prezentat o descreștere semnificativă statistic (P = 0,01) în a doua zi de viață (7,96 ± 1,25 x 10^3/µL) raportat la prima zi de viață (13,8 ± 4,77 x 10^3/µL). Evoluția leucocitelor la viței în perioada neonatală sunt ilustrate în tabelul 1. Conform autorilor Knowles și col. (2000) și Zanker și col. (2001), numărul total de leucocite în prima zi de viață depășește limita fiziologică superioară, după care descrește ajungând și menținându-se în parametri fiziologici ai bovinelor adulte.

Pe timpul întregului studiu s-a observat o descreștere progresivă a numărului total de neutrofile. Diferențe semnificative statistic (P<0,05) au fost înregistrate la viței în vârstă de 2 și 8 zile raportat la prima zi de viață (10,29 ± 4,45 x 10^3/µL), valoare aflată cu mult peste limita fiziologică de la bovinele adulte.

În ceea ce privește numărul de eozinofile, s-au observat valori mai crescute (0,22 ± 0,311 x 10^3/µL) la viței de 8 zile comparativ cu prima zi de viață 0,04 x 10^3/µL, dar diferențele nu au fost semnificative statistic.

Valorile bazofilelor au prezentat o descreștere din prima zi de viață (0,11 x 10^3/µL) până la a 8-a zi (0,04 x 10^3/µL), dar diferențele nu au fost semnificative statistic. Evoluția eozinofilelor și neutrofilelor pe timpul întregului studiu, s-au încadrat în limitele fiziologice ale bovinele adulte, respectiv eozinofile = 0-2,4 x 10^3/µL, bazofile = 0-0,2 x 10^3/µL (Kramer, 2000).

Numărul de monocite a prezentat o tendință la creștere din prima zi de viață ale vițeilor (0,76 ± 0,73 x 10^3/µL) până în ziua a 3-6-a (0,82 ± 0,62 x 10^3/µL), dar diferențele nu au fost semnificative statistic.

Pe timpul întregului studiu, monocitele și limfocitele vițeilor în perioada neonatală, s-au menținut în limitele fiziologice ale bovinelor adulte respectiv monocite = 0,025-0,84 x 10^3/µL, limfocite = 2,5-7,5 x 10^3/µL (Kramer, 2000; Smith, 2009).

Evoluția limfocitelor a înregistrat valorile cele mai scăzute în prima zi de viață a vițeilor luați în studiu 2,89 ± 0,41 x 10^3/µL.

Valorile limfocitelor au prezentat o creștere semnificativă statistic (P < 0,05) la viței în vârstă de 8 zile 6,15 ± 0,93 x 10^3/µL) comparativ cu prima, a 2-a și a 3-6-a zi de viață. În prezentul studiu, valorile crescute ale WBC și ale neutrofilelor ca și valorile scăzute ale limfocitelor la viței în prima zi de viață, pot fi atribuite unei concentrații crescute a hormonilor corticosteroizi. La fetus, nivelul acestor hormoni crește în ultimele zile ale gestației, prezintă un nivel crescut la fătare, după care descrește progresiv timp de 11-20 de zile, ajungând la valorile fiziologice ale bovinelor adulte (Jain, 1986).

Tabel 1

Evoluția leucocitelor la 11 viţei din ferma A

Parametrii hematologici	Unit.	Lot1 n=3	Lot2 n=3	Lot3 n=3	Lot4 n=2
WBC	$10^3/\mu L$	13,8±4,7*	7,96±1,2	9,76±2,6	10,4±0,1
Neutrofile	$10^3/\mu L$	10,29±4,4***	2,85±0,9	3,93±1,0	3,18±1,0
	%	73,33***	42,61	44,52	30,63
Eozinofile	$10^3/\mu L$	0,04±0,07	0,12±0,11	0,10±0,14	0,22±0,31
	%	0,43	1,6	0,92	2,15
Bazofile	$10^3/\mu L$	0,11±0,15	0,12±0,02	0,02±0,01	0,04±0,06
	%	0,67	1,61	1,14	0,42
Limfocite	$10^3/\mu L$	2,89±0,41**	3,41±1,05	4,35±0,80	6,15±0,93
	%	22,42**	43,88	45,44	59,25
Monocite	$10^3/\mu L$	0,76±0,73	0,80±0,35	0,82±0,62	0,78±0,27
	%	4,83	10,25	7,92	7,51

n=număr de animale examinate; lot 1= prima zi de viață; lot 2= a 2-a zi de viață; lot 3= a 3-6-a zi de viață; lot 4= a 8 –a zi de viață; * Diferențe semnificative (P<0,05) între viţeii din lotul 2 raportat la lotul 1; ** Diferențe semnificative (P<0,05) între viţeii din loturile 2, 3și 4 raportat la lotul 1; *** Diferențe semnificative (P<0,05) între viţeii din loturile 2, 3și 4 raportat la lotul 1

CONCLUZII

1. Rezultatele acestui studiu au arătat că valorile fiziologice ale profilului hematologic de la bovinele adulte poate induce în eroare dacă sunt aplicate la viţeii în prima săptămână de viață.
2. Deși valorile profilului hematologic stabilite în acest studiu se bazează pe un număr relative mic de animale, aceste rezultate preliminare pot servi drept valori de referință la viţeii din prima săptămână de viață.

BIBLIOGRAFIE SELECTIVĂ

1. KNOWLES T.G., EDWARDS J.E., BAZELEY K.J., BROWN S.N., BUTTERWORTH A., WARRIS P.D. Changes in the blood biochemical and haematological profile of neonatal calves with age. Veterinary Record, 2000, 147, 593-598.
2. KRAMER JW. Normal hematology of cattle, sheep and goats. In: Feldman BF, Zinkl JG, Jain NC, editors. Schalm`s veterinary hematology. 5th edition. Philadelphia: Lippincott Williams and Wilkins; 2000, 1075-84.
3. OKABE J., TAJIMA S., TAMATO O., și col. Hemoglobin types, erythrocyte membrane skeleton and plasma iron concentration in calves with poikilocytosis. J. Vet. Sci. 1996,58(7), 629-34.
4. RADOSTITS O.M., GAY C.C., BLOOD D.C., HINCHCLIFF K.W. Veterinary Medicine. A textbook of the diseases of cattle, sheep, pigs, goats and horses 10th ed. Saunders W.B. Co.,Philadelphia, 2007, 1707-1732.
5. SMITH B.P. Large animal internal medicine 3th. ed. Mosby, London, Philadelphia, Sydney, Toronto, 2009, 783-786.

ASPECTE ECOGRAFICE ALE AFECŢIUNILOR TUMORALE LA CÂINE

ULTRASONOGRAPHYCAL ASPECTS OF TUMORAL DISEASE IN DOG

ARMAŞU MIHAELA, SOLCAN GH.
F.M.V. Iaşi

This research shows a few ultrasonographical aspects of some tumoral disease in pets. This study was done on a number of 243 dogs out of which 34 with tumoral disease. Ultrasonographical examination releaved 13 cases of limphosarcoma with typical lesion of the spleen, liver and inguinal lymph node, 11 cases of liver tumor, 5 cases of spleen tumor, 3 testicular tumors and 2 uterine tumors. The echographical exam provided a safe, useful, non invazive method of evaluating tumoral disease in pets.

Key words: tumors, ultrasonography,dog

Datele examenului ecografic constituie alături de examenul clinic şi examenele paraclinice o verigă importantă în diagnosticul bolilor tumorale la animalele de companie. Comparativ cu alte tehnici de investigaţie examenul ecografic nu este dureros, nu afectează organismul investigat şi se poate repeta ori de câte ori este nevoie. În acest fel se poate observa dinamica în timp a procesului tumoral.

MATERIALE ŞI METODĂ

În perioada 2007-2008 au fost examinaţi ecografic în Clinica Medicala a F.M.V. Iasi un număr de 243 câini din care la 34 li s-au depistat diferite leziuni în favoarea diferitelor afecţiuni tumorale. Pentru examinarea ecografică a animalelor s-a folosit un ecograf Aquilla ProVet (PieMedical) şi sonde de 5-7,5 MHz.

REZULTATE ŞI DISCUŢII

Principalele tumori diagnosticate la câini au fost: limfosarcomul în 13 cazuri (38,2%), tumori hepatice în 11 cazuri (32,4%), tumori splenice în 5 cazuri(14,7%), tumori testiculare în 3 cazuri(8,8%) şi tumori uterine în 2 cazuri(5,9%).

Tabel 1 Tipuri de tumori diagnosticate la câini

Nr. crt	Tipul tumoral	Nr. cazuri	%
1.	Limfosarcom	13	38.2
2.	Tumori hepatice	11	32.4
3.	Tumori splenice	5	14.7
4.	Tumori testiculare	3	8.8
5.	Tumori uterine	2	5.9
Total tumori		34	100

În limfosarcom din punct de vedere ecografic se evidenţiază splenomegalie, splina depăşind uneori polul apical al vezicii urinare, fără alterarea ecogenităţii si ecostructurii splinei. Ficatul este mărit în volum, cu marginile rotunjite şi prezintă lobii hepatici bine individualizaţi datorită prezenţei lichidului ascitic anecogen. Ecostructura ficatului este relativ omogenă iar ecogenitatea uşor crescută. Limfonodurile inghinale sunt mărite în volum având dimensiuni de 6,8/4,2 cm prezentând o structură omogenă şi o ecogenitate normală sau puţin crescută. Uneori aceştia datorită creşterii în volum pot presa vezica urinară. Toate aceste aspecte asociate cu limfadenopatia periferică observată la examenul clinic au întărit diagnosticul prezumtiv de limfosarcom.

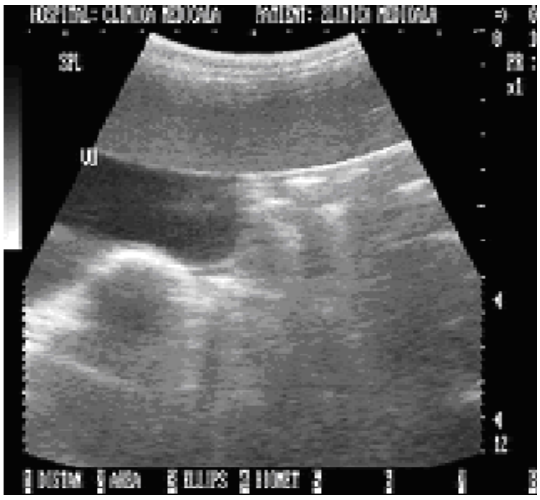

Fig.1 Câine Limfosarcom , splină mult mărită în volum depăşind polul cranial al vezicii urinare

Fig.2 Câine Limfosarcom, hepatomegalie

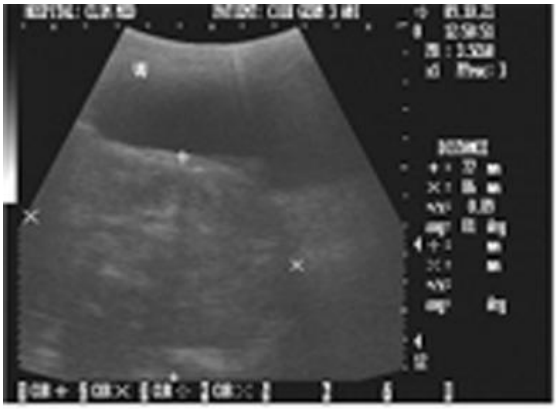

Fig.3 Câine Limfosarcom, limfonod inghinal mărit în volum mulat pe vezica urinară

Fig.4 Câine Limfosarcom, limfonod inghinal mărit în volum

Fig.5 Câine Tumoră hepatică

Fig.6 Câine Tumoră hepatică

Tumorile hepatice au fost întâlnite la 11 câini cu vârste cuprinse între 7 şi 12 ani. Acestea s-au prezentat ca nişte formaţiuni bine delimitate de parenchimul înconjurător sau erau difuze afectând toată masa ficatului. Tumorile localizate prezentau o ecostructură heterogenă, ecogenitate neuniformă fiind înconjurate de un halou hipoecogen. În forma infiltrativă zonele cu ecogenitate normală interferau cu cele hipoecogene şi hiperecogene iar ecostructura ficatului era heterogenă.

Tumorile splenice s-au caracterizat prin splenomegalie, ecostructură modificată şi ecogenitate heterogenă. Vena splenică dilatată era marcată printr-o zonă de anecogenitate inconjurată de un contur hiperecogen reprezentat de peretele vascular.

Fig.7 Tumoră splenică, ectazia venei splenice

Tumorile uterine au fost prezente la 2 cățele de 8 şi respectiv 12 ani. Formaţiunea tumorală uterină avea o ecostructură heterogenă cu zone de ecogenitate diferită sau se prezenta ca o formaţiune bine individualizată datorită hiperecogenitaţii sale în raport cu colecţia de lichid anecogen care o înconjura.

Fig.8 Cățea Tumoră uterină

Fig. 9 Tumoră uterină

Tumorile testiculare au fost observate la 3 câini criptorhizi Testiculul tumorizat situat intraabdominal era mărit în volum şi prezenta cu o ecostructură mixtă. La un caz se putea distinge coada epididimului care se diferenția ca o structură ovalară hipoecogenă în comparație cu restul parenchimului testicular.

Fig.10 Tumoră testiculară

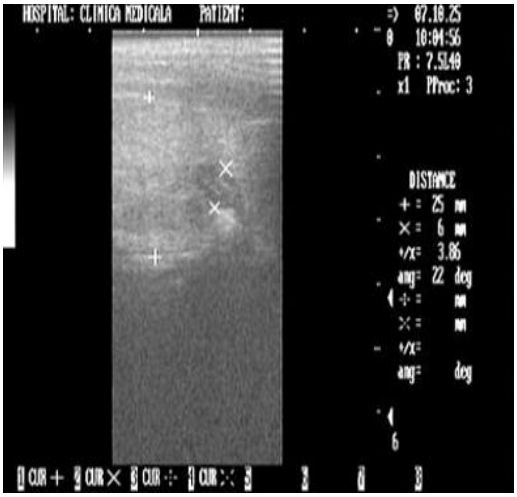

Fig.11 Tumoră testiculară

CONCLUZII

- La examenul ecografic al câinilor cu limfosarcom s-a constatat splenomegalie pronunțată fără modificarea ecogenității şi ecostructurii splinei. De asemenea s-a observat mărirea în volum a ficatului şi a limfoganglionilor inghinali.

- Tumorile hepatice s-au caracterizat prin ecogenitate anormală a ficatului şi prezenţa de noduli încapsulaţi în masa ficatului care erau evidenţiaţi prin ecostructura modificată şi ecogenitatea heterogenă.
- Tumorile splenice s-au caracterizat prin mărirea exagerată în volum a organului, ecogenitate neuniformă şi ectazia venei splenice.
- Tumorile uterine s-au prezentat ca nişte structuri cu ecogenitate heterogenă, la un caz tumora fiind înconjurată de o masă de lichid anecogen.
- Tumorile testiculare au fost indentificate la 3 câini criptorhizi, testicolul tumorizat situat intraabdominal fiind identificat pe baza ecostructurii specifice.

BIBLIOGRAFIE

1. Codreanu M. D.- Diagnosticul ecografic la animalele de companie, Ed. Coral Sanivet, Bucureşti 2003
2. Diez-Bru Natalia, Garcia-Real Isabel, Martinez M. Maria, Rollan E., Mayenco Ana, Lorens P.L.- Ultrasonographic appearance of ovarian tumors in 10 dogs, Vet. Radiology-Ultrasound, 39(3): 226-233, 2005
3. Nyland G.T., Park D.R.- Hepatic ultrasonography in the dog, Vet. Radiology-Ultrasound, 24(2): 74-84, 2005
4. Pugh R.C.- Ultrasonographic examination of abdominal lymph node in the dog, Vet. Radiology-Ultrasound, 35(2):110-115, 2005
5. Pugh R.C, Konde J. Linda- Sonographic evaluation of canine testicular and scrotal abnormalities: a review of 26 case histories, Vet. Radiology-Ultrasound, 32(5): 243-250, 2005
6. Wrigley R.H., Konde J.Linda, Park R.D., Lebel J.L.-Ultrasonographic features of splenic limphosarcoma in dogs: 12 cases (1980-1986), J.Am. Vet. Med. Assoc., 193(12):1565-8, 1998

OBSERVAŢII PRIVIND DIAGNOSTICUL NOSEMOZEI ÎN CÂTEVA STUPINE DIN VESTUL ROMÂNIEI

OBSERVATIONS CONCERNING DIAGNOSIS OF NEOSEMA APIS INFECTION IN SOME APIARES FROM WEST OF ROMANIA

[1]A. BALINT, [1]GH. DĂRĂBUŞ, [1]M.S. ILIE, [1]K. IMRE, [1]IONELA HOTEA,[1]D. INDRE. [2]D.N. MĂNDIŢĂ

[1]Facultatea de Medicină Veterinară Timişoara, Disciplina de Parazitologie
[2]Facultatea de Zootehnie şi Biotehnologii, Timişoara
Calea Aradului 119, Timişoara
balintadrian26@yahoo.com

The study was carried out on 11 apiaries in western Romania. The bees taken as samples were collected from honey bee colonies suspected of infection with N. apis, between February and May 2009.

Bees taken as samples were examined to diagnose the nosemosis correlated with the specific clinical signs. In order to establish the infection level there were used two qualitative methods. One of the recommended methods was the one from OIE Terrestrial Manual were there are used live honeybees and for the second method there are used dead honey bees.

The microscopic examination emphasize the fact that 58 % of dead honey bees were pozitive and in case of live honey bee 74 % were pozitive.

Key words: *Nosema apis*,.diagnosis, infection level.

Nosemoza albinelor este o boală gravă produsă de *Nosema apis*, un protozoar parazit în intestinul albinelor. Nosemoza este considerată una din cele mai grave boli ale albinelor adulte şi care afectează albinele lucrătoare, reginele şi trântorii (1, 2). Impactul economic asupra apiculturii a lui *Nosema apis* este enorm dar, cu toate acestea, de cele mai multe ori este subestimată de apicultori (3).

În zonele temperate, nosemoza trebuie să fie considerată o boală serioasă a coloniilor de albine. În zonele cu un climat temperat, la coloniile infectate cu *N. apis* scade capacitatea de producţie şi este afectată iernarea albinelor. Infecţia reginelor se adaugă daunelor economice cauzate de acest parazit (4).

În Manualul OIE de teste de diagnostic şi vaccinuri pentru animalele terestre 2008 sunt descrise metode de diagnostic a nosemozei, cantitative şi calitative bazate pe examinarea probelor de albine vii recoltate de la nivelul urdinişului. Pentru o certitudine de 95 % a metodei calitative de diagnostic, când 5 % din albine sunt infestate, trebuie să se colecteze cel puţin 60 de albine. Rezultatul furnizează informaţii cu privire la starea de sănătate a coloniilor (5).

Recoltarea probelor de albine vii de la urdiniş este dificilă şi uneori este imposibilă la începutul primăverii sau dacă familia de albine a murit; prin urmare probele de albine constau şi în albine moarte. În literatura de specialitate sunt descrise şi metode de diagnostic bazate pe examenul albinelor moarte (4, 6).

Întrucât în România, în vestul ţării, în ultimii ani nu au mai fost prezentate lucrări cu privire la diagnosticul nosemozei, scopul acestei lucrări este să pună în evidenţă faptul că această boală este destul de răspândită în coloniile de albine şi să prezinte două metode de diagnostic cu avantajele şi dezavantajele lor.

MATERIALE ŞI METODE

Au fost recoltate probe de albine vii sau moarte, din 11 stupine din vestul ţării şi au fost examinate prin metode de microscopie, după ce în prealabil a fost cerută o anamneză detaliată cu privire la starea coloniilor de albine. Probele de albine s-au examinat şi macroscopic pentru a pune în evidenţă simptomele nosemozei clinice, examinând în special intestinul gros al albinelor suspecte de boală.

Probele de albine au fost recoltate începând cu mijlocul lunii februarie până în luna aprilie 2009. În lunile februarie şi martie au fost recoltate probe de albine moarte, de pe fundul stupilor, din 5 stupine. Din fiecare stupină au fost recoltate probe de albine moarte de la familiile care au murit în totalitate, sau au avut o mortalitate apreciată la aproximativ 40 %, în ultima parte a iernii.

S-au ales 100 de albine care au murit recent şi s-au mojarat în 50 ml apă distilată. Suspensia s-a filtrat cu ajutorul unei site, iar filtratul obţinut s-a examinat la microscop cu obiectivul de 40 X.

În luna aprilie şi la începutul lunii mai, probele de albine vii din 6 stupine, s-au recoltat de la nivelul urdinişului stupului şi au fost narcotizate cu ajutorul cloroformului. Metoda de diagnostic a nosemozei folosită pentru probele de albine vii a fost cea recomandată de manualul terestru OIE. Albinele au fost omorâte în alcool etilic 70 %. Abdomenele de la 50 – 60 albine s-au mojarat împreună cu 3 ml apă. Câteva picături din suspensia obţinută s-au examinat la microscop, între lamă şi lamelă, cu obiectivul de 40 X şi s-a apreciat prezenţe şi nivelul infecţiei cu *N. apis*.

Rezultatele examenului calitativ pentru diagnosticul nosemozei în care se folosesc albine moarte au fost încadrate astfel:

- absenţa sporilor;
- + unul sau mai mulţi spori, dar nu în fiecare câmp microscopic;
- ++ unul sau mai mulţi spori în fiecare câmp microscopic;
- +++ numeroşi spori în fiecare câmp microscopic.

Pentru examenul calitativ în care se folosesc albine vii rezultatele au fost încadrate astfel:

- lipsa infecţiei;
- infecţie slabă;
- infecţie moderată;
- infecţie masivă.

REZULTATE ŞI DISCUŢII

În urma aplicării metodelor de diagnostic a nosemozei albinelor din coloniile suspecte de boală, atât în cazul probelor de albine moarte cât şi în cazul albinelor vii nivelele de infecţie au fost diferite aşa cum se vede în figura 1.

În tabelele 1 şi 2 sunt prezentate rezultatele examenelor de laborator prin aplicarea metodei de laborator în care se foloseşte probe de albine moarte recoltate de pe fundul stupului, şi metodei descrisă în manualul terestru de diagnostic al OIE în care se folosesc probe de albine vii recoltate de la urdiniş.

A

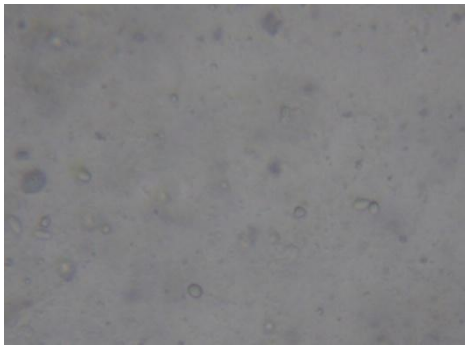

B

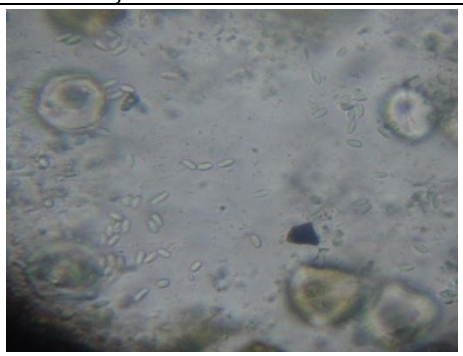

C

Fig.1. Aprecierea nivelului infecţiei în funcţie de numărul de spori din câmpul microscopic: slabă (A), moderată (B), masivă (C).

Tabelul 1 Rezultatele examenelor pentru diagnosticul nosemozei din 5 stupine folosind probe de albine moarte

Stupina	Nr. de probe	Probe de albine moarte Nivelul infecţiei			
		-	+	++	+++
1	15	10	4	1	0
2	4	4	0	0	0
3	6	2	4	0	0
4	8	0	6	2	0
5	10	2	0	4	4
% din totalul probelor		42	33	16	9

Cu excepţia stupinei 2, la toate celelalte stupine au fost identificaţi spori de *N. apis*. La stupinele 1, 3 şi 4 au fost identificaţi spori la nivele mici şi medii. La coloniile de albine la care s-a diagnosticat nosemoză, s-au asociat şi semnele clinice ale acestei boli, reprezentate de depopulare datorită mortalităţii crescute, prezenţa fecalelor diareice brune-gălbui, cu miros acru, în interiorul stupului, zbor de curăţire efectuat pe timp nefavorabil.

Două familii de albine din stupina 5 au fost găsite moarte, în proporţie de 100 % şi având simptome de diaree, abdomenele balonate, pereţii stupului murdăriţi cu fecale şi un miros specific, acru, la deschiderea stupului. La aceste colonii infecţia a fost masivă, sporii de *N. apis* fiind identificaţi şi la matcă dar în număr mai mic. (Fig. 2).

Fig. 2. Aspecte clinice ale albinelor moarte în urma infecţiei cu N. apis, de la stânga la dreapta: aspectul conţinutului intestinal, matca şi albină lucrătoare cu abdomenele balonate şi albine moarte murdărite cu fecale diareice

Procentul familiilor bolnave diagnosticate prin examenul probelor de albine moarte a fost de 58 %, din care 33 % cu infecţie slabă, 16 % cu infecţie moderată şi 9 % cu infecţie puternică.

Diagnosticul nosemozei în ultima parte a iernii şi la începutul primăverii este foarte important pentru apicultor şi pentru stupina acestuia. În această perioadă, factorii favorizanţi în asociere cu factorii debilitanţi, care acţionează asupra coloniilor de albine, pot să declanşeze evoluţia nosemozei clinice. Coloniile de albine diagnosticate cu nosemoză, înainte de ieşirea la zborul de curăţire, pot primi tratament înainte de a fi prea târziu. Coloniile de albine din stupina 5, care au murit în totalitate, puteau fi salvate dacă nosemoza ar fi fost diagnosticată precoce prin examinarea albinelor moarte.

În urma examenului albinelor vii, singura stupină în care nu s-a diagnosticat nosemoză, a fost cea cu numărul 5. În celelalte stupine au fost puse în evidenţă nivele de infestaţie foarte diferite dar, cu toate acestea, simptomele au fost de nosemoză subclinică, chiar şi în infestaţiile puternice. Principalele simptome au fost depopularea cu slăbirea familiilor de albine şi scăderea producţiilor. Diagnosticul acestor cazuri de nosemoză subclinică este foarte util, deoarece se poate aplica tratamentul specific şi astfel se poate preveni izbucnirea unei nosemoze manifestată clinic în urma acţiunii unor factori favorizanţi.

Tabelul 2 - Rezultatele examenelor pentru diagnosticul nosemozei din 6 stupine folosind probe de albine vii

	Probe de albine vii				
Stupina	Nr. de probe	Nivelul infecţiei			
		absent	slab	moderat	puternic
1	7	6	1	0	0
2	10	0	2	5	3
3	5	0	4	1	0
4	13	2	0	9	2
5	4	4	0	0	0
6	8	0	4	4	0
% din totalul probelor		26	23	40	11

Prin examenul microscopic s-a stabilit că 23 % din probele de albine vii au avut infecţie slabă, 40 % infecţie moderată iar, 11 % au avut infecţie puternică, totalul familiilor infectate fiind de 74 %.

CONCLUZII

1. Metoda calitativă de examinare a albinelor moarte este uşor de realizat şi permite aprecierea aproximativă a nivelului de infecţie dintr-o colonie de albine sau dintr-o stupină
2. Metoda de examinare a albinelor moarte este foarte eficientă deoarece se poate aplica în perioade în care este imposibilă recoltarea albinelor vii de la urdiniş.
3. Metoda de examinare a albinelor vii se poate realiza doar după ce albinele au început zborul, când diagnosticul nosemozei poate să fie prea târziu.
4. În urma examenelor pentru diagnosticul nosemozei în coloniile de albine suspecte de boală, 58 % din probele de albine moarte au fost pozitive, iar în cazul probelor de albine vii au fost pozitive 74 %.
5. Aceste metode se pot folosi pentru confirmarea cazurilor clinice de nosemoză şi pentru identificarea coloniilor infectate cu *N. apis,* înainte de apariţia semnelor clinice.

BIBLIOGRAFIE

1. **AGRICULTURAL AND FOOD ENGINEERING TECHNICAL REPORT FAO** 2006, Honey bee diseases and pests:a practical guide pag 8-9.
2. **DĂRĂBUŞ GH., OPRESCU I., MORARIU S., MEDERLE NARCISA**, 2006, Parazitologie şi boli parazitare, Editura Mirton Timişoara.
3. **GRAZYNA T., ALEKSANDRA HARTWIG,** 2005, Diagnosis of *Nosema apis* infection by investigations of two kinds of samples: dead bees and live bees, 2005, Department of Clinical Sciences, Faculty of Veterinary Medicine, Warsaw Agricultural University Journal of Apicultural Science Vol. 49 ,75 – 79.
4. **INGEMAR F**., 1993, *Nosema apis* – a parasite in the honey bee colony Swedish University of Agricultural Sciences, Bee Division, Sweden, Bee World 74(1): 5 – 19.
5. **OIE *TERRESTRIAL MANUAL***, 2008 - *Nosemosis of honey bees Chapter 2.2.4. p. 410-414.*
6. **UNITED STATES DEPARTMENT OF AGRICULTURE,** 2000, Diagnosis of Honey Bee Diseases**,** Agricultural Research Service Agriculture 690, 16 – 19.

STUDIU COMPARATIV AL REACTIVITĂŢII VASCULARE ARTERIALE LA MAI MULTE SPECII DE MAMIFERE. EFECTELE INHIBITORII ALE D_{600} (GALOPAMIL)

COMPARATIVE STUDY OF ARTERIAL REACTIVITY IN SOME MAMMALS. INHIBITORY EFFECTS OF D_{600} (GALOPAMIL)

S. BESCHEA-CHIRIAC
FMV Iaşi, sbeschea@yahoo.com

Vascular reactivity is one of the three pillars on which lies the regulation of arterial pressure in living organisms. Arterial pressure is one of the main determinants of the activity state of various organs and systems both in healthy and in pathologically-altered states. The present study aims toward identifying similarities and differences between the resistance arteries belonging from various mammal species that are most involved in veterinary practice: rats, cats, dogs and horses. The arterial fragments prelevated from animals dead due to various clinical and traumatic conditions unrelated to vascular pathology were normalized using a newly-introduced system of quantification, the force index system. This has been calculated using the wet-weight parameter and the force generated after administration of various pharmacological agents that cause vasoconstriction. The artery fragments were fitted in organ baths using the Krebs-Henseleit saline, thermostated at 37° C and bubbled with a mixture of 95% O2 and 5%CO2. Vascular endothelium was either kept or removed using gentle rubbing with moist filter paper. Control of endothelial removal was made both functionally, using carbachol (synthetic derivative of acetylcholine) and microscopically, after testing. The force generated was measured using isometric force transducers coupled to a computerized acquisition system. The pharmacological vasoconstricting agents used were phenylephrine (synthetic derivative of epinephrine), KCl (potassium chloride 40-80 mM, as depolarizing agent) angiotensin II, and vasopressin. The results were statistically investigated using the t-test and ANOVA testing. The preliminary results show a dependence of the force generated an the amount of muscle present in the various species from which the arteries were taken, a specifically increased response of feline-derived arteries to angiotensin and a specifically increased response of canine-derived arteries to vasopressin. These results will be used as controls for further testing in various pathological conditions and for various other pharmacological agents used in the therapy of vascularly-induced pathological states.

Key words: vascular, reactivity, arterial, relaxing agent.

Studiul de faţă doreşte să investigheze modificările de reactivitate vasculară arterială care ar putea fi implicate în patogenia diverselor specii de animale întâlnite mai frecvent în practica veterinară. S-a urmărit realizarea unei investigaţii comparative a reactivităţii vasculare la segmente arteriale similare din punct de vedere histologic şi funcţional, recoltate de la diverse specii de mamifere întâlnite mai des în patologia veterinară.

Investigarea mecanismelor ce stau la baza reglării tonusului arterial şi a metabolismului fibrei musculare netede arteriale s-a bazat în ultimele două decenii pe foarte cunoscutul model al traductorilor izometrici şi al preparatului inelar de diverse artere. Vasul arterial de elecţie folosit pentru astfel de investigaţii este aorta de şobolan, deoarece întruneşte majoritatea condiţiilor de stabilitate, accesibilitate, disponibilitate şi control unor investigaţii de încredere. La aceasta se adaugă criteriul de preţ, care nu este deloc un element de pierdut din vedere.

Totuşi, deşi acest model este arhicunoscut, şobolanul nu este un model perfect din punct de vedere al modelării cardiovasculare, care să fie similar cu omul şi cu atât mai puţin cu alte mamifere. Perioada de-a lungul căreia se întind aceste studii ce au implicat acest model experimental începe acum jumătate de secol [3].

Astfel, s-au folosit fragmente de artere recoltate de la câini, pisici şi cai, care au fost supuse investigării experimentale comparativ cu inele de aortă toracică standardizate, recoltate de la şobolani Wistar.

MATERIAL ŞI METODĂ

Reactivitatea inelelor arteriale a fost măsurată atât în termeni de forţă absolută, măsurată ca indice de forţă (forţa în mN dezvoltată de preparat raportată la greutatea acesteia în mg) cât şi ca reacţie relativă, faţă de un martor standardizat. De asemeni, acolo unde a fost posibil (în funcţie de disponibilitatea preparatelor) s-au efectuat curbe doză/efect ce au implicat majoritatea substanţelor vasorelaxante şi vasoconstrictoare cunoscute şi bine caracterizate farmacologic.

Studiul comparativ a fost făcut pe artere similare din punct de vedere a dimensiunilor, care să facă parte din segmentul de rezistenţă, în speţă ramuri din artera coronară gastrică sau mezenterica superioară, care au avut dimensiuni similare: lungime maximă: 2 mm, Φ = 1 mm, greutate 10-15 mg.

După disecţie, vasele au fost exsanguinate, spălate în soluţie de ser fiziologic, secţionate în fragmente de 5-10 cm şi apoi au fost plasate în ser Krebs-Henseleit (preparat conform formulei) şi transportate in timp maxim, 30 minute la locul experimentului.

Fragmentele de aortă au fost fixate prin intermediul unei serfine metalice pe fundul bailor de organ izolat, inelul tensionându-se prin intermediul vernierelor mărcilor tensiometrice la o tensiune iniţială de 100 mN.

Inelele de arteră au fost montate în băi de organ conţinând 4 ml de ser fiziologic Krebs-Henseleit (compoziţie (mM): NaCl 118; KCl 4.7; $CaCl_2$ 2.52; $MgSO_4$ 1.64; $NaHCO_3$ 24.88; KH_2PO_4 1.18; glucoză 5.55), termostatate la 37°C şi barbotate cu carbogen (amestec de oxigen 95% şi CO_2 5%).

Pentru înregistrarea contracţiilor musculaturii netede vasculare s-au folosit traductori izometrici de forţă conectaţi la un sistem computerizat de achiziţie a datelor.

Preparatele au fost lăsate la echilibrat timp de 60-90 minute, sub o tensiune de repaos de 100 mN.

Inele de arteră au fost apoi precontractate cu fenilefrină (10^{-7} – 10^{-6})M şi K^+ (40-70 mM) şi tratate cu carbachol (10^{-6}M) pentru eliberarea de NO endotelial [**Error! Reference source not found.**]. Magnitudinea absolută a contracţiilor a fost de 175 ± 25 mN pentru fenilefrină (10^{-6} M) şi K^+ (40-70 mM).

REZULTATE ŞI DISCUŢII

Aprecierea efectului relaxant sau inhibitor al contracţiei s-a realizat în modul următor:

S-a administrat un agent contractant foarte bine caracterizat din punct de vedere al dozei, aspectului curbei contractile şi duratei efectului, şi anume fenilefrina. Apoi, s-a testat efectul relaxant prin administrarea de doze în platoul contractil şi prin cuantificarea acestora procentual faţă de contracţia de phenilephrină martor de 10^{-6}M.

Administrarea de D_{600} (galopamil) acţionează relaxant prin blocarea canalelor lente de Ca^{2+}. D_{600} este un derivat fenil-alchil-aminic din familia verapamilului, al cărui efect se bazează pe blocarea canalelor de Ca^{2+} voltaj-dependente din grupul L, cu efect minim sau inexistent pe canalele receptor-dependente [4] sau pe eliberarea Ca^{2+} din renticulul endoplasmic. Acest mod de acţiune îi asigură „selectivitatea vasculară", neavând efecte semnificative asupra patului venos şi nici asupra muşchiului neted non-vascular (ex. muşchiul neted bronşic).

Administrarea de galopamil în preparatele de muşchi neted vascular produce o scădere de aproximativ 40% din forţa de contracţie determinată de Phe 10^{-5} M, fie că este administrată în pretratare fie în platoul de contracţie.

Aspectul administrării în platoul de contracţie este diferit faţă de cel al carbacolului, care produce o scădere foarte rapidă a tonusului vascular, cu aspect de prăbuşire a platoului contractil. Administrarea de D_{600} produce o scădere lentă a tonusului indus de stimularea α-adrenergică, care reduce starea contractilă cu o medie de 40±5% (figura nr. 1).

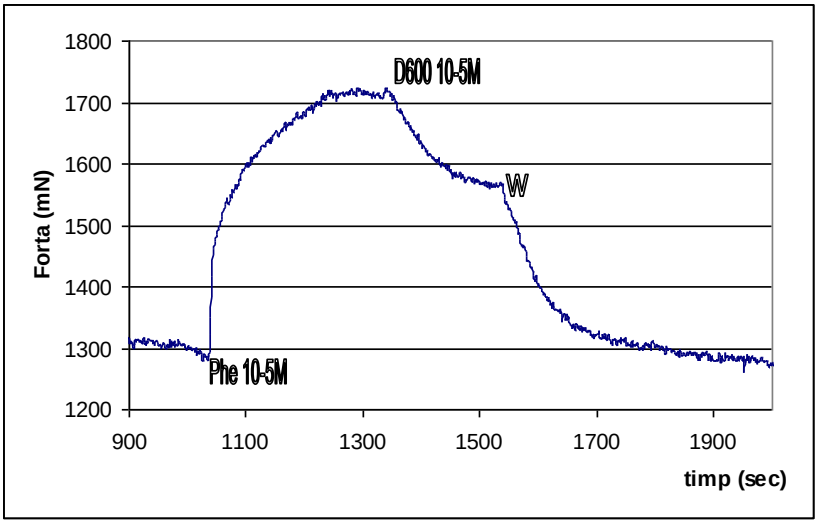

Figura nr. 1 – Aspectul caracteristic al relaxarii induse de D600 asupra contracţiei fenilefrinice

Pe de altă parte, pretratarea preparatelor de muşchi neted arterial cu D_{600} 10^{-5}M produce o inhibiţie a contracţiei fenilefrinice care poate fi calculată într-un mod similar, prin raportarea la contracţia martor de fenilefrină 10^{-5}M.

Admistrarea de D_{600} pe prepararte arteriale a produs efectele relaxante aşteptate, conform tabelului 1.

După cum se poate observa din datele prezentate, galopamilul are efecte inhibitorii atât asupra contractilităţii musculaturii mezenterice de pisică, câine, cal, cât şi asupra aortei de şobolan.

Tabelul nr. 1 - Inhibiţia contracţiei, ca procent din contracţia martor de Phe 10^{-5} M

Specia	Efectul inhibitor după administrarea în pretratare de D600 10-5M	Efect inhibitor la administrarea în platoul contractil de Phe 10-5 M
Şobolan	38 ± 6 %	41 ± 7 %
Pisică	55 ± 11 %	58 ± 12 %
Câine	27 ± 10 %	34 ± 10 %
Cal	24 ± 10 %	35 ± 8

Contractilitatea a fost redusă atât în condiţiile incubării preparatului cu $D_{600,}$ ceea ce a redus răspunsul contractil la stimulatea α-adrenergică în manieră statistic semnificativă la toate preparatele. (p< 00,5 cf. test ANOVA)

De asemeni, administrarea de D_{600} 10^{-5}M în platoul de contracţie indus de Phe10^{-5}M a produs o reducere a platoului tonic care a fost mai puternică decât în condiţiile administrării în pretratare (figura nr. 2). Raportul între inhibiţiile procentuale a fost de 36±7,3 faţă de 42±5,55, ceea ce semnifică probabil o implicare mai importantă a canalelor de Ca^{2+} lente în menţinerea contracţiei induse de agoniştii α-adrenergice.

Cunoscându-se faptul că D_{600} are o afinitate scăzută faţă de canalele de calciu în stare de repaus şi acestea trebuie să treacă în starea deschisă pentru ca substanţa să afecteze fluxurile de calciu, [7] este clar de ce inhibiţia contracţiei este mai puternică în administrarea în platoul de

contracţie (când canalele de Ca^{2+} sunt deschise) şi mai redusă înainte de administrarea agonistului α-adrenergic, când majoritatea canalelor sunt închise.

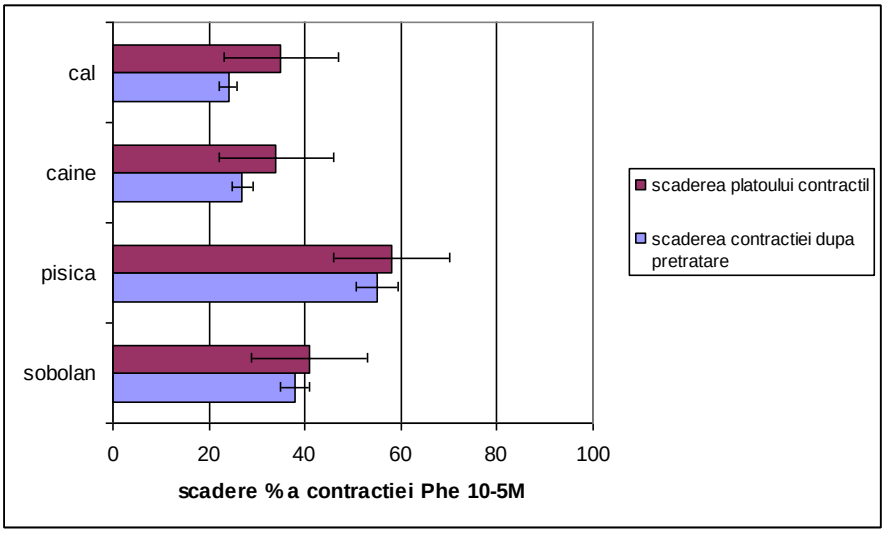

Figura nr. 2 – Scăderea procentuală a contracţiei fenilefrinice după pretratare cu D600 10-5M

Interesantă este de asemeni diferenţa statistic semnificativă (55,5%±11,5 faţă de 29,6±4,25% la pretratare şi 36,6±2,1% la administrare în platou) între efectele inhibitorii de D_{600} la administrarea în preparatele de pisică faţă de efectele obţinute la celelalte preparate. Astfel, după cum se poate vedea din figura nr. 3, inhibiţia indusă de administrarea de D_{600}, atât în pretratare, cât şi în faza de platou a fost mult mai mare decât la toate celelalte 3 specii luate în studiu. Comparaţia s-a făcut între rezultatele medii obţinute pe preparatele mezenterice de pisică şi între mediile tuturor rezultatelor obţinute pentru celelalte specii, adunate într-un singur pool statistic.

Explicaţia acestui comportament ar putea fi dublă: pe de o parte, este posibil ca densitatea canalelor de Ca de tip lent care se află sub influenţa galopamilului (D_{600}) să fie mai mare la artera mezenterică de pisică decât la alte specii animale. Pe de altă parte, rezultatele anterioare [1] au demonstrat că în patul vascular mezenteric felin există o mai mare densitate de receptori atât α cât şi β-adrenergici, iar blocarea acestora din urmă duce la un răspuns vasoconstrictor mult mai puternic. Ca urmare, având în vedere că răspunsul la feline este mai puternic, este posibil ca şi numărul de canale să fie mai mare decât la alte specii.

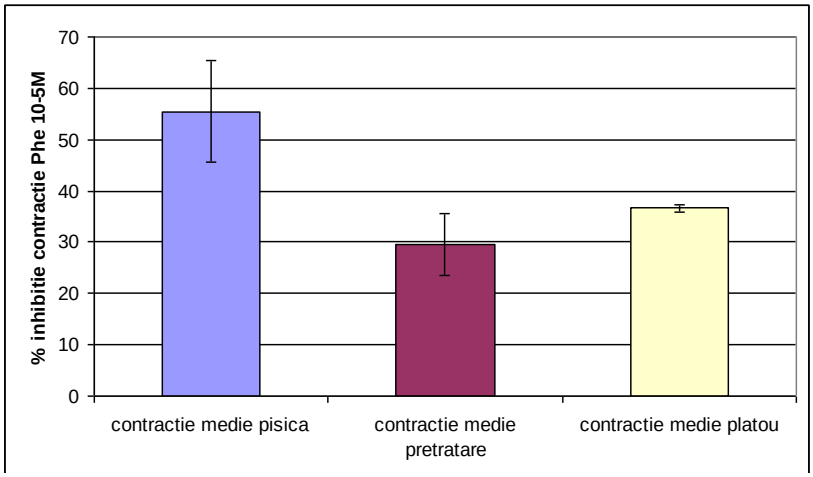

Figura nr. 3 – Diferenţele între rezultatele inhibiţiei contracţiei fenilefrinice de către D600 10^{-5} M la pisică faţă de celelalte specii luate în studiu

O altă explicaţie ar putea fi dată de variabilitatea interspecifică a surselor de calciu necesare pentru contracţia vasculară. Dacă sursele de calciu folosite de către muşchiul neted vascular de pisică implică o componentă extracelulară mai importantă atunci dependenţa contractilă de canalele de Ca^{2+} este mai mare, ceea ce ar putea explica efectele crescute ale D_{600} asupra contracţiei adrenergice la arterele mezenterice feline.

CONCLUZII

1. Inhibiţia contracţiei se păstrează în liniile observate şi la mediatorii colinergici.
2. Există un efect inhibitor mai semnificativ la arterele de origină felină, ceea ce poate semnifica o variabilitate mai mare în distribuţia canalelor de calciu lente de la acest nivel, ca şi o responsivitate crescută la agenţii farmacologic activi constrictori a căror acţiune se bazează pe deschiderea canalelor de calciu de tip L.
3. Este posibil ca densitatea canalelor de Ca de tip lent care se află sub influenţa galopamilului (D_{600}) să fie mai mare la artera mezenterică de pisică decât la alte specii animale.

BIBLIOGRAFIE

1. Armstead WM, Lippton HL, Hyman AL, Kadowitz PJ., 1984 Analysis of adrenergic responses in the mesenteric vascular bed of the cat; evidence that vascular beta 2-adrenoceptors are innervated. Can J Physiol Pharmacol. 62(12):1470-8.
2. Beşchea Chiriac Sorin, Serban DN., 2001 - Mechanisms involved in the vascular action of phenamyl, Lucr. St. vol. 44., USAMV Iaşi, p. 151-159;
3. Beznak M., 1956 - Hemodynamic changes following aortic constriction in normal and in hypophysectomized rats. - Can J Biochem Physiol., 34(4):791-8.
4. Brogden RN.,1994 - Benfield P. Gallopamil. A review of its pharmacodynamic and pharmacokinetic properties, and therapeutic potential in ischaemic heart disease. Drugs., 47(1):93-115.
5. Guimarães S. Moura D., 2001 - Vascular Adrenoceptors: An Update - Pharmacol Rev. 53: 319-356.
6. Haulica I, Bild W, Mihaila CN, Ionita T, Boisteanu CP, Neagu B., 2003 - Biphasic effects of angiotensin (1-7) and its interactions with angiotensin II in rat aorta. - J Renin Angiotensin Aldosterone Syst. 4(2):124-8
7. Hering S, Bolton TB, Beech DJ, Lim SP., - Mechanism of calcium channel block by D600 in single smooth muscle cells from rabbit ear artery. Circ Res. 64(5):928-36

MECANISME METABOLICE CU ROL ÎN PATOGENEZA CETOZEI LA VACILE PENTRU LAPTE

METABOLIC MECHANISMS INVOLVED IN THE PATHOGENESIS OF KETOSIS IN DAIRY COWS

V. BOGHIAN
Facultatea de Medicină veterinară Iaşi
Aleea M. Sadoveanu nr. 8
lboghian@yahoo.com

The biochemical blood parameters of the energy profile in cows with ketosis have been determined at an interval of 7 days from the first day of sickness for 50 days. The results showed that lipemia was the first biochemical blood parameter of the energy profile that has changed in cows with ketosis. This increased progressively, reaching a maximum of 512.0 ± 21.0 mg / dl, in the second week of testing. Serum triglycerides reached a maximum level of 68.4 ± 3.6 mg / dl in the third week of testing, getting back to the physiological values two weeks later to the total lipemia. Evolution of blood glucose was the opposite of that of lipemia. Blood glucose reached a minimum value of 22.3 ± 2.0 mg / dl in the fourth week of testing. Serum β-hydroxybutyrate, as a representative of the ketone bodies, grew steadily until the fifth week when it reached the maximum level of 42.2 ± 4.8 mg / dl. The alkaline reserve has reached a minimum level of 19.0 ± 0.3 mEq / L in the fifth week of testing, its value evolving in the opposite of that of β-hydroxybutyrate. Serum cholesterol level had not too large oscillations, the values being between 84.4 ± 2.8 mg / dl when tested in the third week and 120.0 ± 3.4 mg / dl when tested in the seventh week .

The starting point of the phenomena sequence involved in the pathogenesis of metabolic ketosis can be any of the three biochemical blood parameters of the energy profile: lipemia, glicemia or β-hydroxybutyrate. Depending on the parameter that changes first, the disease can be categorized into: ketosis with lipemia, blood glucose or β-hydroxybutyrate as a starting point.

Key words: vaci, cetoză, mecanisme metabolice

MATERIAL ŞI METODE

Cercetările s-au efectuat pe un lot de 15 vaci care prezentau semne de cetoză (apetit capricios cu refuzul concentratelor, scăderea bruscă a secreţiei lactate şi stări de inhibiţie corticală).

Pentru a stabili succesiunea fenomenelor metabolice majore la vacile cu cetoză s-a urmărit evoluţia în timp a principalilor parametri biochimici sangvini ai profilului energetic la un interval de 7 zile începând cu prima zi de boală, timp de 50 de zile. S-au determinat β-hidroxibutiratul (BHB), glucoza (GLU), lipidele totale (TL), trigliceridele (TGL), colesterolul (CHOL) şi rezerva alcalină (RA) pe probe de ser, folosind analizatorul biochimic automat Cormay Accent 200 şi chituri specifice fiecărui parametru.

Datele obţinute la determinările paraclinice de laborator, au fost folosite şi pentru confirmarea diagnosticului.

REZULTATE ŞI DISCUŢII

Rezultatul determinărilor principalilor parametri biochimici sangvini ai profilului energetic la vaci cu cetoză, la un interval de 7 zile începând cu prima zi după fătare, sunt redate în tabelul 1 și figura 1.

În ce priveşte **glicemia** se observă scăderea progresivă a acesteia, până la valoarea de 22,3±2,0 mg/dl constatată la a patra testare. Această valoare este mai mică de 2,6 ori comparativ cu vacile clinic sănătoase, la care valoarea glicemiei a fost de 58,6±3,8 mg/dl. Scăderea glicemiei s-a asociat cu primele 2 luni de lactaţie când producţia de lapte ar trebui să fie maximă. În schimb, la vacile cu cetoză secreţia lactată s-a redus considerabil ceea ce a determinat o economie de energie. După acest punct critic a început creşterea glicemiei care a atins valoarea de peste 40 mg/dl după aproximativ încă 2 săptămâni. Astfel, la testarea din a şasea săptămână valoarea glicemiei a fost de 44,7±2,8 mg/dl.

Prin urmare orice factor care induce o stare de hipoglicemie poate fi considerat ca un factor etiologic al cetozei. Datorită stresului metabolic indus de hipoglicemie se produce mobilizarea grăsimilor de depozit, ceea ce duce la creşterea concentraţiei serice a lipidelor. Acestea vor fi captate şi utilizate la nivelul ficatului în procese metabolice pentru producerea de energie. Însă biodegradarea lipidelor are ca produs final acetil-coenzima A. Aceasta va fi ulterior utilizată alături de oxaloacetat, un produs al glicolizei, în ciclul acizilor tricarboxilici. Oxaloacetatul este şi un intermediar al căii gluconeogenetice. Datorită scăderii rezervelor de glucide, şi implicit a cantităţii de oxaloacetat acetil-coenzima A va lua calea sintezei corpilor cetonici. Se ajunge în final la creşterea cetonemiei.

Tabelul 1.Dinamica principalilor parametri biochimici sangvini ai profilului energetic la vaci cu cetoză
The evolution of the main biochemical sanguine parameters of the energetic profile on cows with ketosis

Parametru biochimic sangvin			BHB (mg/dl)	GLU (mg/dl)	TL (mg/dl)	TGL (mg/dl)	CHOL (mg/dl)	RA (mEq/L)
Vaci clinic sănătoase			5,8±1,4	58,6±3,8	272,0±16,0	26,2±2,4	106,4±3,2	24,0±0,5
Vaci cu cetoză	Ziua	1	15,9±1,4	47,4±3,3	351,0±18,0	30,0±2,6	99,5±3,4	23,0±0,5
		8	23,6±3,2	39,8±2,6	512,0±21,0	45,7±3,3	92,8±3,3	22,5±0,4
		15	31,3±3,9	26,7±2,2	494,0±23,0	68,4±3,6	84,4±2,8	21,0±0,3
		22	39,1±4,3	22,3±2,0	476,0±20,0	65,8±3,0	91,8±3,0	20,5±0,4
		29	42,2±4,8	25,4±2,1	405,0±18,0	63,2±2,9	103,0±3,4	19,0±0,3
		36	28,4±3,6	44,7±2,8	288,0±16,0	51,5±2,5	112,6±3,9	20,5±0,5
		43	11,3±2,2	48,6±3,1	254,0±12,0	44,8±2,2	120,0±3,4	22,0±0,4
		50	7,2±1,6	51,2±3,5	302,0±13,0	45,8±2,0	112,4±3,2	23,0±0,5

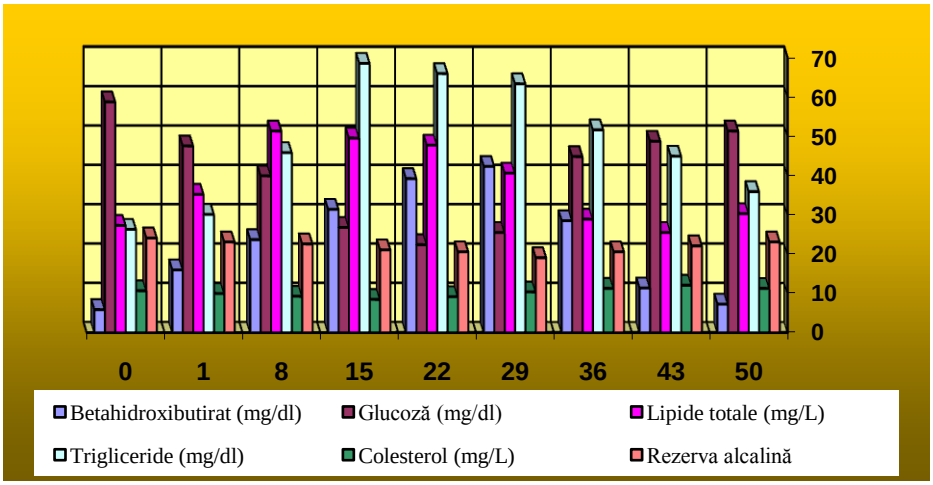

Figura 1. Evoluţia proceselor metabolice la vaci cu cetoză
The evolution of the metabolic processes on cows with ketosis

Evoluția **lipemiei** a fost în sens invers glicemiei. Lipidele totale serice au atins valoarea maximă de 512,0±21,0 mg/dl în a doua săptămână de testare. În a cincea săptămână de testare ele au început să revină la valori fiziologice, ajungând la valoarea minimă de 254,0±12,0 mg/dl în a şaptea săptămână de testare. Astfel, orice agent cauzal care determină o mobilizare masivă a lipidelor de depozit şi creşterea lipemiei, poate fi considerat un factor etiologic al cetozei.

Concentrația plasmatică a **trigliceridelor** a atins un nivel maxim de 68,4±3,6 mg/dl în a treia săptămână de testare, adică după ce s-a depăşit în a doua săptămână pragul maxim al lipemiei. Trigliceridemia a revenit la valori fiziologice abia în a şaptea săptămână de testare când s-a înregistrat şi valoarea minimă a concentrației serice, respectiv 44,8±2,2 mg/dl. Revenirea trigliceridemiei la valori fiziologice s-a produs mai târziu cu două săptămâni față de valorile lipemiei totale. Acest fapt presupune persistența hepatosteatozei un timp mai lung după încetarea mobilizării masive de lipide din depozite.

Valorile **colesterolemiei** au scăzut progresiv ajungând la 84,4±2,8 mg/dl în a treia săptămână de testare. După acest prag valoarea medie a colesterolemiei a crescut la 120,0±3,4 mg/dl, depăşindu-se valoarea inițială de 99,5±3,4 mg/dl şi fiind superioară valorii medii înregistrate la vacile clinic sănătoase.

Betahidroxibutiratul seric, ca reprezentant al corpilor cetonici, a crescut constant până în a cincea săptămână când a ajuns la nivelul mediu maxim de 42,2±4,8 mg/dl. După aceasta a scăzut brusc, în două săptămâni revenind la valori medii fiziologice, adică sub 14,4 mg/dl. Concentrația minimă de 7,2±1,6 mg/dl s-a înregistrat în ultima săptămână de testare.

În aceste condiții, orice împrejurare, în special de natură alimentară, care determină creşterea cetonemiei poate fi considerată un factor cauzal al cetozei. Este vorba în primul rând de hrănirea cu nutrețuri însilozate cu fermentație butirică accentuată. Acidul butiric (acid gras volatil), cu origine endoruminală sau conținut de aceste nutrețuri va fi transformat la nivelul peretelui ruminal şi ficatului în β-hidroxibutirat, care va trece în sânge producând astfel creşterea cetonemiei în ansamblu.

Rezerva alcalină a atins un nivel minim de 19,0±0,3 mEq/L în a cincea săptămână de testare, ceea ce corespunde cu nivelul maxim al β-hidroxibutiratului seric. Ulterior rezerva alcalină a început să crească, ajungând la valori fiziologice de peste 22,0 mEq/L în a şaptea săptămână.

Evoluția rezervei alcaline a fost invers proporțională cu cea a cetonemiei, ceea ce presupune că cetoza se asociază şi cu o stare de acidoză metabolică. Acesta duce la amplificarea semnelor clinice ale bolii. Corpii cetonici (β-hidroxibutiratul, dar şi acetona şi acetoacetatul) sunt acizi şi vor fixa bicarbonatul. În acest fel creşterea cetonemiei duce în mod progresiv la scăderea rezervei alcaline.

Faptul că valoarea abaterii standard a mediei parametrilor biochimici sanguini ai profilului energetic este mare, arată că lotul de vaci nu a fost prea omogen în ceea ce priveşte evoluția acestora. Acest aspect arată că oricare din parametrii biochimici ai profilului energetic ar putea să fi modificat primul, inducând ulterior şi modificări ale celorlalți. De fapt lotul de vaci ales a fost în funcție de concentrația serică a β-hidroxibutiratului la prima testare, nivelul acestuia fiind de peste 14,4 mg/dl, ceea ce presupune existența unei cetoze subclinice de la început. Aceasta înseamnă că evoluția bolii a fost progresivă, vacile având cetoză subclinică mai multe zile înainte ca semnele clinice de cetoză să devină evidente.

Dinamica evoluției în timp şi interdependența parametrilor biochimici sanguini ai profilului energetic la lotul de vaci examinat sunt redate în figura nr.2.

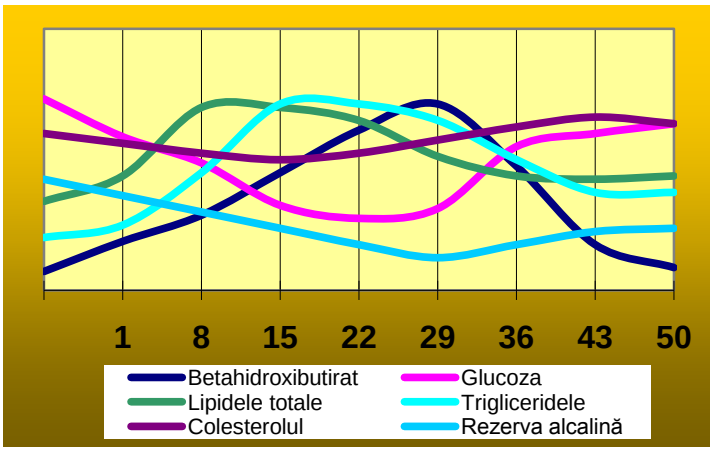

Figura nr. 2. Dinamica fenomenelor metabolice majore la vaci cu cetoză
The evolution of the important metabolic proces on cows with ketosis

Din figura nr. 2 se observă că lipemia a fost primul parametru biochimic sangvin al profilului energetic care a crescut rapid. Aceasta a fost urmată de creşterea trigliceridemiei şi apoi de creşterea cetonemiei. Concomitent s-a produs scăderea glicemiei. Acest fapt demonstrează că hepatosteatoza nu este o consecinţă a cetonemiei ci un factor cauzal al acesteia, creşterea trigliceridelor serice având loc înaintea creşterii corpilor cetonici din sânge. De aici rezultă că aceste fenomene metabolice implică ficatul. În caz de hepatosteatoză se reduce capacitatea funcţională a ficatului, inclusiv cea gluconeogenetică, şi are loc o biosinteză crescută de compuşi toxici în cantitate mare, aşa cum sunt corpii cetonici.

Plecând de la aceste observaţii putem spune că punctul de plecare al succesiunii fenomenelor metabolice implicate în patogeneza cetozei poate fi oricare din cei trei parametri biochimici sangvini ai profilului energetic: lipemia, glicemia sau β-hidroxibutiratul. Oricare din aceştia poate fi modificat iniţial, fiind punct de plecare pentru declanşarea bolii. Modificarea unuia dintre ei determină succesiv şi modificări ale celorlalţi, însă cetoza va avea aspecte paraclinice şi chiar clinice diferite induse de modificarea primară, precum şi de factorii care au iniţiat aceasta. Astfel, cetoza poate fi împărţită în 3 categorii patogenetice: cetoza cu punct de plecare scăderea glicemiei, cetoza cu punct de plecare creşterea lipemiei şi cetoza prin creşterea β-hidroxibutiratului.

CONCLUZII

1. Lipemia a fost primul parametru biochimic sangvin al profilului energetic care s-a modificat la vacile cu cetoză. Aceasta a crescut progresiv, ajungând la un nivel maxim de 512,0±21,0 mg/dl, la testarea din a doua săptămână.

2. Concentraţia plasmatică a trigliceridelor a atins un nivel maxim de 68,4±3,6 mg/dl în a treia săptămână de testare, după ce s-a depăşit în a doua săptămână pragul maxim al lipemiei. Revenirea trigliceridemiei la valori fiziologice s-a produs mai târziu cu două săptămâni faţă de valorile lipemiei totale.

3. Evoluţia glicemiei a fost în sens invers faţă de cea a lipemiei. Glucoza sangvină a atins valoarea minimă de 22,3±2,0 mg/dl în a patra săptămână de testare.

4. Creşterea concentraţiei sangvine a corpilor cetonici este un al treilea factor şi cel determinant al stării de cetoză. β-hidroxibutiratul seric, ca reprezentant al corpilor cetonici, a crescut constant până în a cincea săptămână când a ajuns la nivelul mediu maxim de 42,2±4,8 mg/dl, fiind răspunzător de scăderea rezervei alcaline şi instalarea acidozei metabolice.

5. Rezerva alcalină a atins un nivel minim de 19,0±0,3 mEq/L în a cincea săptămână de testare. Valoarea serică a rezervei alcaline a evoluat în sens invers faţă de cea a β-hidroxibutiratului.

6. Nivelul seric al colesterolului nu a avut oscilaţii prea mari. Valorile acestuia au fost cuprinse între 84,4±2,8 mg/dl la testarea din a treia săptămână şi 120,0±3,4 mg/dl la testarea din a şaptea săptămână.

7. Punctul de plecare al succesiunii fenomenelor metabolice implicate în patogeneza cetozei poate fi oricare din cei trei parametri biochimici sangvini ai profilului energetic: lipemia, glicemia sau β-hidroxibutiratul. În funcţie de aceştia se poate clasifica cetoza cu punct de plecare lipemia, glicemia sau β-hidroxibutiratul.

BIBLIOGRAFIE

1. BOGHIAN V., 2007, The energetic profile in cows with ketosis, Lucr. Şt. USAMV Iaşi, vol. 50 (9), p. 272-274, ISSN 1454-7406.
2. BOGHIAN V., HAGIU N., 2003, Valoarea diagnostică a testelor de profil metabolic în cetoza subclinică a vacilor pentru lapte, al IX-lea Congres Naţional de Medicină Veterinară, Iaşi, Rev. Rom. Med. Vet., vol. 13, nr. 3-4, p.422 şi Lucr. Şt. USAMV Iasi, Medicina Veterinara, vol. 46, p. 262-265, ISSN 1454-7406.
3. BOGHIAN V., SOLCAN GH., ANTON ALINA, MOCANU DIANA, 2007, Diagnostic value of ketonee bodies in milk in subclinical ketosis of dairy cows, Congresul central european de buiatrie Gura Humorului, Suceava, Romania, 5-8 iunie, Rev. Rom. Med. Vet., vol. 17, nr. 2, pag. 404-407, cod. 239 B, ISSN 1220-3173.
4. DUFFIELD T. F., D. F. KELTON, K. E. LESLIE, 1995, An epidemiological survey of subclinical ketosis in Ontario dairy cattle, J. Dairy Sci., vol. 78(Suppl. 1), pag. 168.(Abstr.).
5. HAMAKAWA M., SHOHJI H., SAKAI T., LEE WONCHANG, 1996, Pre- and post- parturition lumen volatile fatty acid composition and blood chemistry in ketosis and non ketotic dairy cows, Vet. Bull., vol. 66 (10), pag 7019.
6. HOLTENIUS P., HOLTENIUS K., 1996, New aspects of ketone bodies in energy metabolism of dairy cows, A review. J. Vet. Med., vol. 43 (10), pag. 579 – 587.
7. KRONFELD D. S., 1981, Hypoglicaemia in ketotic cows, J. Dairy Sci., vol.54 (6).
8. OETZEL G. R., 2001, Ketosis and hepatic lipidosis in dairy herds, Preconvention Seminar 8: Dairy herd problem investigations strategies, American Association of Bovine Practitioners 34 – th, Annual Convention, sept. 11–12, Vancouver BC.
9. RASMUSSEN L. K., NIELSEN B. L., PRYCE J.E., MOTTRAM T.T., VEERKAMP R.F., 1999, Risk factors associated with the incidence of ketosis in dairy cows, J. Animal Science, vol. 68, pag. 379–386.
10. SKRZYPEK R., 1991, Influence of ketosis in cows on biochemical and haematological indices and on acid – base balance. Rocz. Akad. Rol. Pozn., vol. 42, pag. 147–155.
11. VEENHUIZEN J. J., J. K. DRACKLEY, M. J. RICHARD, T. P. SANDERSON, L. D. MILLER, J. W. YOUNG, 1991, Metabolic changes in blood and liver during development and early treatment of experimental fatty liver and ketosis in cows, J. Dairy Sci., vol. 74, pag. 4238.

INCIDENȚA SINDROMULUI ANEMIC LA CÂINE

INCIDENCE OF ANEMIC SYNDROME IN DOGS

V. BOGHIAN, LUMINIȚA CONDURACHE TOMA, R. MĂLĂNCUȘ
Facultatea de Medicină veterinară Iaşi
Aleea M. Sadoveanu nr. 8
lboghian@yahoo.com

The anemic syndrome incidence was 10.48% (176 cases) compared with the total number of cases examined (1385) during 2006-2008. Of the total cases diagnosed with anemic syndrome, 36.93% (65 cases) were carential anemia, 46.02% (81 cases) were posthemorrhagic anemia and 17.04% (30 cases) were hemolytic anemia.

The posthemorrhagic anemia declined steadily from 62.96% (51 cases) diagnosed in dogs up to a year old at 19.75% (16 cases) in dogs aged 1-5 years and 17.28% (14 cases) in dogs older than 5 years. This is due to increased incidence of pathological states in dogs aged up to one year, especially the viral haemorrhagic gastroenteritis, evolving with posthemorrhagic anemic syndrome.

The hemolytic anemia increased gradually from 3.33% (one case) diagnosed in dogs up to a year old at 33.33% (10 cases) diagnosed in dogs aged 1-5 years and at 63.33% (19 cases) diagnosed in dogs older than 5 years. This is particularly associated with increased incidence of babesiosis in adult dogs.

The carential anemia was diagnosed with high incidence in dogs aged 1-5 years respectively 49.23% (32 cases). Dogs older than 5 years had an incidence of 35.38% (23 cases) and those aged up to one year had an incidence of 15.38% (10 cases). This fact is based on the high morbidity of medical diseases that evolve with inappetence in dogs aged 1-5 years.

The incidence of the anemic syndrome is not dependent on race, being diagnosed in direct proportion to the race share of the total medical cases.

Key words: anemy, dog, incidence

MATERIAL ȘI METODĂ

Sindromul anemic a fost clasificat după criteriul clinic în: anemii posthemoragice, anemii carențiale și anemii hemolitice. În cadrul anemiilor posthemoragice au fost incluse cele mai multe afecțiuni medicale, cum ar fi: enterita hemoragică, gastrita hemoragică, ulcerul gastric, cistita hemoragică, metroragia şi şocul posttraumatic şi posthemoragic. În cadrul anemiilor carențiale au fost incluse stările morbide exprimate prin: inapetență, slăbire, gastroenterită (de altă natură decât cea hemoragică) şi stările şocogene altele decât cele postraumatice sau posthemoragice. În cadrul anemiei hemolitice am inclus doar stările morbide exprimate clinic prin sindromul de icter şi subicter.

Pe lângă aceasta, pentru diagnosticul precis al sindromului anemic s-a efectuat hemoleucograma (HLG) şi interpretarea parametrilor hematologici determinați (numărul total de hematii, valoarea hemoglobinei şi hematocritului) şi calculați (volumul eritrocitar mediu – VEM, hemoglobina eritrocitară medie – HEM şi concentrația în hemoglobină eritrocitară medie – CHEM).

Ulterior, incidența sindromului anemic la câine în perioada anilor 2006-2008 a fost stabilită pe baza datelor înscrise în Registrul de Consultații şi Tratamente prezent la Clinica medicală. Aceasta s-a calculat în raport cu unii factori de variație precum numărul total de cazuri examinate, morbiditatea totală, anul, vârsta şi rasa.

REZULTATE ȘI DISCUȚII

Incidența sindromului anemic în raport cu numărul total de cazuri examinate este prezentată în tabelul 1 şi figura nr. 1.

Tabelul 1.-
incidența sindromului anemic la câine comparativ cu numărul total de cazuri examinate

Total câini examinați in perioada 1 ian 2006- 1 ian 2008	Morbiditatea totală				Câini clinic sănătoşi	
	Câini cu sindrom anemic		Câini cu alte afecțiuni medicale			
	Nr.	%	Nr.	%	Nr.	%
1.678	176	10,48	1209	72,05	293	17,46
	1385 (82,53%)					

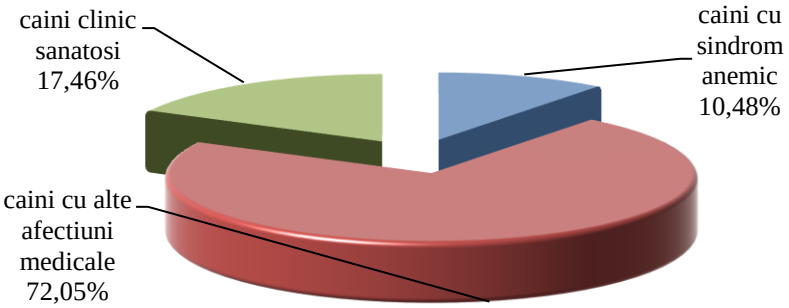

Figura nr.1.
Diagrama incidenței sindromului anemic la câine comparativ cu numărul total de cazuri examinate

În perioada anilor 2006-2008 incidența sindromului anemic a fost de 10,48%, respectiv 176 de cazuri, comparativ cu numărul total de cazuri examinate. Aici sunt incluse toate cele 3 tipuri de exprimare clinică a sindromului anemic: anemia carențială, anemia posthemoragică şi anemia hemolitică. În acelaşi timp 72,05%, respectiv 1209 cazuri, au fost câini diagnosticați cu alte afecțiuni medicale, iar restul de 17,46%, respectiv 293 cazuri, au fost câini clinic sănătoşi.

Incidența sindromului anemic în raport cu morbiditatea totală este prezentată în tabelul 2 şi figura nr. 2.

Tabelul 2
Incidența sindromului anemic la câine în raport cu morbiditatea totală

Morbiditatea totală	Câini cu sindrom anemic		Câini cu alte afecțiuni medicale	
	Nr.	%	Nr.	%
1385	176	12,70	1209	87,29

Dintre cei 1385 de câini diagnosticați cu diferite afecțiuni medicale, 12,70%, respectiv 176 cazuri au prezentat semne clinice sau paraclinice ale sindromului anemic, iar restul de 87,29%, respectiv 1209 cazuri au fost diagnosticați cu alte afecțiuni medicale.

Incidența anuală a sindromului anemic comparativ cu numărul total de cazuri examinate, precum şi a diverselor tipuri clinice de anemii – anemia carențială, anemia posthemoragică, anemia hemolitică – diagnosticate la câine în perioada 2006-2008 este prezentată în tabelul 3 şi figura nr. 3.

Aşa cum se poate observa din tabelul 3 şi figura nr. 3, din totalul cazurilor diagnosticate cu sindrom anemic în perioada anilor 2006-2008, 36,93% (65 cazuri) au fost cu anemie carențială,

46,02% (81 cazuri) au fost cu anemie posthemoragică şi 17,04% (30 cazuri) au fost cu anemie hemolitică.

Tabelul 3 Incidenţa anuală a tipurilor clinice de sindrom anemic – anemia carenţială, anemia posthemoragică, anemia hemolitică – în perioada 1 ianuarie 2006 – 1 ianuarie 2008, comparativ cu numărul total de cazuri examinate

Anul	Total câini examinaţi		Câini cu sindrom anemic		Câini cu sindrom anemic					
					Anemie carenţială		Anemie posthemoragică		Anemie hemolitică	
	Nr.	%	Nr.	%	Nr.	%	Nr.	%	Nr.	%
2006	526	100	50	9,50	20	40,00	22	44,00	8	16,00
2007	559	100	57	10,19	19	33,33	29	50,87	9	15,78
2008	593	100	69	11,63	26	37,68	30	43,47	13	18,84
Total	1678	100	176	10,48	65	36,93	81	46,02	30	17,04

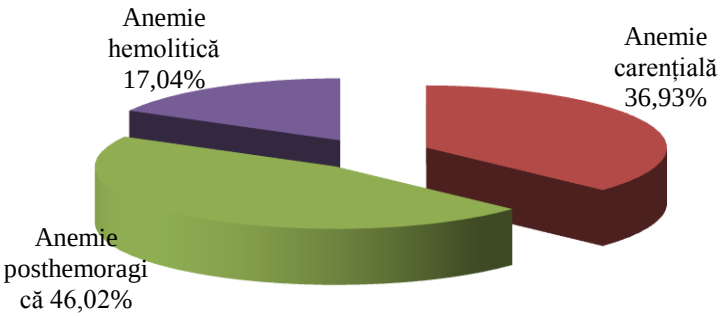

Figura nr. 3
Incidenţa fiecărui tip de manifestare clinică a sindromului anemic comparativ cu numărul total de cazuri diagnosticate cu anemie

Incidenţa anuală a sindromului anemic este prezentată în tabelul 3, figura nr. 4 şi figura nr. 5.

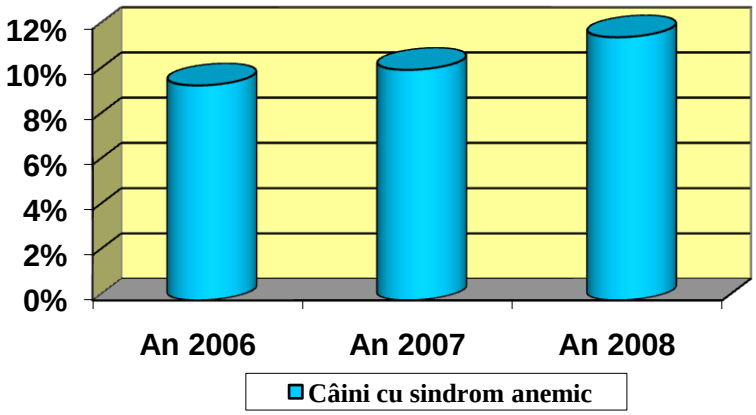

Figura nr. 4 - Incidenţa anuală a sindromului anemic

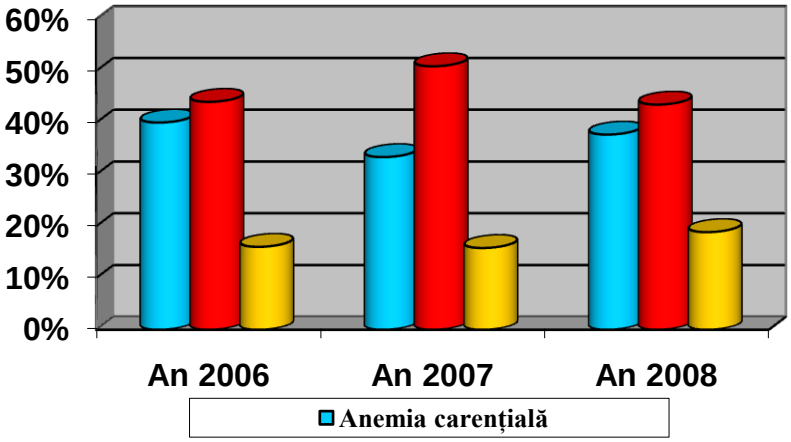

Figura nr. 5 Diagrama incidenţei anuale a sindromului anemic

Din figura nr. 4 se observă creşterea progresivă – în proporţie mică – de la an la an – a sindromului anemic comparativ cu numărul total de îmbolnăviri, respectiv 9,50% (50 cazuri) în 2006, 10,19% (57 cazuri) în 2007 şi 11,63% (69 cazuri) în 2008.

În ceea ce priveşte dinamica anuală a formelor clinice de sindrom anemic (figura nr. 5) s-a constatat o incidenţă progresivă doar a anemiei hemolitice comparativ cu incidenţa totală a sindromului anemic, respectiv 16,00% (8 cazuri) în anul 2006, 15,78% (9 cazuri) în anul 2007 şi 18,84% (13 cazuri) în 2008. Incidenţa anemiei posthemoragice a înregistrat un maxim în anul 2007, respectiv 50,87% comparativ cu totalul cazurilor diagnosticate cu sindrom anemic. În acest an, anemia carenţială a avut în schimb incidenţa cea mai scăzută 33,33% (19 cazuri). Aceasta înseamnă că stările morbide exprimate prin sindrom anemic au fost în acest an predominant de gastoenterită hemoragică – şi implicit anemie posthemoragică – comparativ cu celelalte tipuri de gastroenterite – care duc la anemie carenţială.

Totuşi, în fiecare an procentul de cazuri cu anemie posthemoragică a fost cel mai ridicat – 44,00% (22 cazuri) în anul 2006; 50,87% (29 cazuri) în anul 2007; 43,47% (30 cazuri) în anul 2008 – comparativ cu anemia carenţială – 40,00% (20 cazuri) în anul 2006; 33,33% (19 cazuri) în anul 2007; 37,69% (27 cazuri) în anul 2008 şi anemia hemolitică.

Incidenţa sindromului anemic în raport cu vârsta este prezentată în tabelul 4 şi figura nr. 6.

Tabelul 4 - Incidenţa sindromului anemic în raport cu vârsta

Vârsta	Total cazuri cu anemii		Până la 1 an		1 - 5 ani		Peste 5 ani	
	Nr.	%	Nr.	%	Nr.	%	Nr.	%
Anemii carenţiale	65	36,93	10	15,38	32	49,23	23	35,38
Anemii posthemoragice	81	46,02	51	62,96	16	19,75	14	17,28
Anemii hemolitice	30	17,04	1	3,33	10	33,33	19	63,33
Total cazuri cu anemii	176	100,00	62	35,22	58	32,95	56	31,81

În raport cu vârsta s-a constatat o incidenţă crescută a sindromului anemic la câinii în vârstă de până la 1 an, la care s-au diagnosticat 35,22% (62 cazuri) din totalul cazurilor cu sindrom anemic. Incidenţa sindromului anemic a scăzut treptat la 32,95% (58 cazuri) la câinii în vârstă de 1-5 ani şi la 31,81% (56 cazuri) la câinii în vârstă de peste 5 ani.

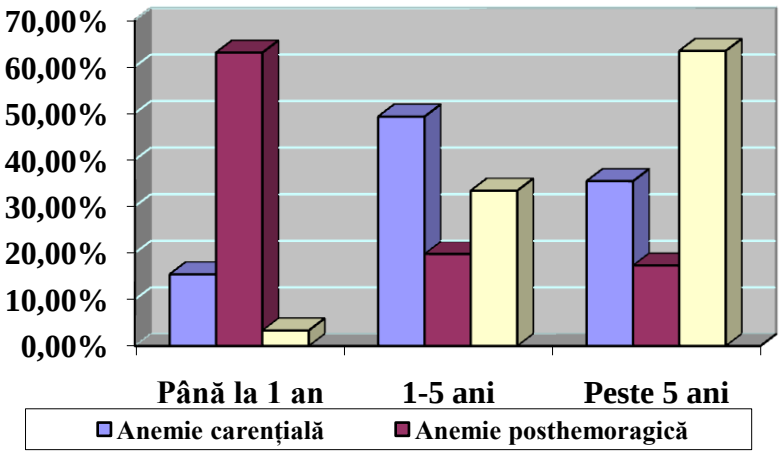

Figura nr. 6 ***Reprezentarea grafică a sindromului anemic în raport cu vârsta***

În ceea ce priveşte tipul clinic de sindrom anemic diagnosticat în raport cu vârsta, din figura nr. 6 rezultă următoarele:

-anemia posthemoragică a scăzut constant de la 62,96% (51 cazuri) diagnosticată la câinii în vârstă de până la un an, la 19,75% (16 cazuri) diagnosticată la câinii în vârstă de 1-5 ani şi 17,28% (14 cazuri) diagnosticată la câinii în vârstă de peste 5 ani. Acest aspect se datorează şi incidenţei crescute la câinii în vârstă de până la un an a stărilor patologice, în special a gastroenteritelor hemoragice virale (ex. parvoviroza), care evoluează asociat cu sindromul anemic posthemoragic.

-anemia hemolitică, a crescut treptat de la 3,33% (un caz) diagnosticată la câinii în vârstă de până la un an, la 33,33% (10 cazuri) diagnosticată la câinii în vârstă de 1-5 ani şi la 63,33% (19 cazuri) diagnosticată la câinii în vârstă de peste 5 ani. Acest fapt este asociat mai ales cu creşterea incidenţei babesiozei la câinii adulţi.

-anemia carențială a fost diagnosticată cu incidență mare la câinii în vârstă de 1-5 ani, respectiv 49,23% (32 cazuri). La câinii în vârstă de peste 5 ani a avut o incidență de 35,38% (23 cazuri), iar la cei în vârstă de până la un an a avut o incidență de 15,38% (10 cazuri). Acest aspect îl punem pe seama creşterii morbidităţii bolilor medicale care evoluează cu inapetenţă la câinii în vârstă de 1-5 ani.

Incidența sindromului anemic în raport cu rasa este prezentată în tabelul 5 şi figura nr. 7.

Tabelul 5 - Incidența sindromului anemic în raport cu rasa

Rasa	Număr cazuri	%
Ciobănesc german	31	17,61
Pechinez	26	14,77
Bischon maltez	25	14,20
Caniche	18	10,22
Husky	13	7,38
Ciobănesc carpatin	11	6,25
Boxer	10	5,68
Rotwailler	9	5,11
Brack	8	4,54
Labrador	7	3,97
Doberman	4	2,27
Dalmaţian	3	1,70
Amstaf	3	1,70
Rasă comună	8	4,54
Total	176	

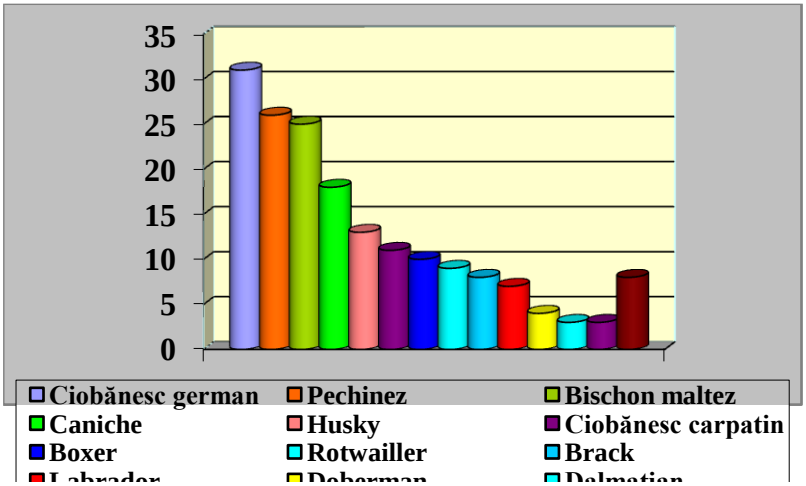

Figura nr. 8

Diagrama incidenţei sindromului anemic în raport cu rasa

În raport cu rasa incidenţa sindromului anemic a fost cea mai mare – 17,61% (31 cazuri) la câinii de rasă Ciobănesc german şi cea mai mică – 1,70% (3 cazuri) la câinii de rasă Dalmaţian şi Amstaf. La câinii de rasă comună incidenţa sindromului anemic a fost de 4,54% (8 cazuri).

Pe lângă aceasta sindromul anemic a fost diagnosticat la toate rasele de câini prezenţi pentru diverse consultaţii medicale. Aceste date demonstrează că incidenţa sindromului anemic nu este dependentă de rasă, el fiind diagnosticat în raport direct proporţional cu ponderea rasei din totalul cazuisticii medicale.

CONCLUZII

1. În perioada anilor 2006-2008 incidenţa sindromului anemic a fost de 10,48%, respectiv 176 de cazuri comparativ cu numărul total de cazuri examinate care a fost de 1385. Din totalul cazurilor diagnosticate cu sindrom anemic, 36,93% (65 cazuri) au fost cu anemie carenţială, 46,02% (81 cazuri) au fost cu anemie posthemoragică şi 17,04% (30 cazuri) au fost cu anemie hemolitică.
2. În fiecare an procentul de cazuri cu anemie posthemoragică a fost cel mai ridicat – 44,00% (22 cazuri) în anul 2006; 50,87% (29 cazuri) în anul 2007; 43,47% (30 cazuri) în anul 2008 – comparativ cu anemia carenţială – 40,00% (20 cazuri) în anul 2006; 33,33% (19 cazuri) în anul 2007; 37,69% (27 cazuri) în anul 2008 şi anemia hemolitică.
3. În raport cu vârsta s-a constatat o incidenţă crescută a sindromului anemic la câinii în vârstă de până la 1 an, la care s-au diagnosticat 35,22% (62 cazuri) din totalul cazurilor cu sindrom anemic. Incidenţa sindromului anemic a scăzut treptat la 32,95% (58 cazuri) la câinii în vârstă de 1-5 ani şi la 31,81% (56 cazuri) la câinii în vârstă de peste 5 ani.
4. Anemia posthemoragică a scăzut constant de la 62,96% (51 cazuri) diagnosticată la câinii în vârstă de până la un an, la 19,75% (16 cazuri) diagnosticată la câinii în vârstă de 1-5 ani şi 17,28% (14 cazuri) diagnosticată la câinii în vârstă de peste 5 ani. Acest aspect se datorează şi incidenţei crescute la câinii în vârstă de până la un an a stărilor patologice, în special a gastroenteritelor hemoragice virale (ex. parvoviroza), care evoluează asociat cu sindromul anemic posthemoragic.
5. Anemia hemolitică, a crescut treptat de la 3,33% (un caz) diagnosticată la câinii în vârstă de până la un an, la 33,33% (10 cazuri) diagnosticată la câinii în vârstă de 1-5 ani şi la 63,33% (19 cazuri) diagnosticată la câinii în vârstă de peste 5 ani. Acest fapt este asociat mai ales cu creşterea incidenţei babesiozei la câinii adulţi.
6. Anemia carenţială a fost diagnosticată cu incidenţă mare la câinii în vârstă de 1-5 ani, respectiv 49,23% (32 cazuri). La câinii în vârstă de peste 5 ani a avut o incidenţă de 35,38% (23 cazuri), iar

la cei în vârstă de până la un an a avut o incidență de 15,38% (10 cazuri). Acest aspect îl punem pe seama creşterii morbidității bolilor medicale care evoluează cu inapetență la câinii în vârstă de 1-5 ani.

7. Incidența sindromului anemic nu este dependentă de rasă, el fiind diagnosticat în raport direct proporțional cu ponderea rasei din totalul cazuisticii medicale.

BIBLIOGRAFIE

1. **Boghian V.**, 2005, Considerații clinice, paraclinice și ecografice în icterul hepatocelular (hepatita icterigenă) la câine, Lucr. Şt. USAMV Iași, Med. Vet., Vol 48
2. **Boghian V.**, 2007, Terapeutică medicală veterinară, Ed. „Ion Ionescu de la Brad Iași".
3. **Harvey J. W.,** 2004 - Veterinary Laboratory Medicine – Interpretation and Diagnosis, Third editin, SAUNDERS
4. **Manolescu N., Alexandru N., Avram N., Bârză H., Comisel V.,** 1999, Tratat de hematologie animală, vol. I și II, Ed. Fundația „România de mâine", Bucureşti.
5. **Moraillon R., Fourrier P., Legeay Y., Lapeire C.,** 1997, Dictionnaire Practique de thérapeutique canine et feline, 4-e ed., Masson, Paris.
6. **Pârvu Gh., Barna I., Căprărin A.,** 1984 – Hematologie veterinară practică, Ed. Ceres, Bucureşti.
7. **Radostis O.M., Blood D.C., Gay J.,** 2000, Veterinary Medicine, Bailliere Tindall, New York.
8. **Solcan Gh., Boghian V., Rollin F.,** 2005, Patologie şi clinică medicală veterinară, Ed. „Ion Ionwscu de la Brad", Iaşi.

SUPRAVEGHEREA NUTRIŢIONAL-METABOLICĂ A VACILOR CU GESTAŢIE AVANSATĂ ŞI VÂRFUL LACTAŢIEI ÎNTR-O FERMĂ DIN NE ROMÂNIEI [1]

METABOLIC PROFILE ON AVANCED GESTATION COWS AND THE PICK OF LACTATION IN A FARM FROM NORTH-EAST OF ROMANIA

BORŞ S.I., RUNCEANU L., ANTON ALINA, SOLCAN GH.

Researches were made on a group of 15 cows, from a dairy cattle farm with a total 200 cow population, situated in the NE of Romania. The cows of 2,5 – 3 years of age were clinically healthy and weighed between 500-550 kilos.

The biochemical and hematological panels were made during the peak of lactation (50-60 days after birth) and during late gestation.

During the peak of lactation, the biochemical profile showed values slightely elevated values for glucose. In 6 cows, these values are related with a service period of 56-88 days.

Near the end of gestation, the values for glucose and cholesterol dropped, in comparison with the first period, but they remained within the normal reference ranges.

The Ca/P balance dropped from 2/3 during peak of lactation period to 1,016/1 in late gestation, requiring a calcium supplementation.

The other hematological and biochemical values in the two periods showed no significant modifications from the reference ranges.

Key words: cattle, metabolic panel, late gestation, peak of lacation.

Conceptul de supraveghere nutriţional-metabolică, realizat prin practicarea testelor de profil metabolic, s-a impus ca o necesitate în urma extinderii sistemelor moderne de creştere şi exploatare intensivă cu tot ansamblul de urmări benefice dar şi malefice ale acestora. În aceste condiţii factorii nosogeni nutriţional-metabolici pot deveni preponderenţi, deoarece exploatarea excesivă, necompensată prin asigurarea unei alimentaţii corespunzătoare, duce la dezechilibre extrem de păgubitoare atât prin scăderea producţiei şi fertilităţii, cât şi prin creşterea morbidităţii (9).

Un indicator valoros al corelării dintre potenţialul biologic al animalelor şi tehnologia de creştere şi exploatare este statusul (profilul) nutriţional-metabolic al acestora (5).

Modificările genetice, creşterea producţiei de lapte precum şi managementul vacilor de lapte au condus la un declin al funcţiei de reproducţie. Multiplele investigaţii efectuate au evidenţiat relaţii invers proporţionale dintre nutriţie şi lactaţie, pe de o parte, şi reproducţie, pe de altă parte, avându-se în principal în vedere argumentul priorităţii repartizării substanţelor nutritive (1).

In patologia nutriţională, diagnosticul pe baza manifestărilor clinice este tardiv, el fiind posibil abia atunci când tulburările nutriţionale, subclinice, au devenit boli bine conturate. În acest stadiu, tratarea lor este dificilă şi urmăreşte măsuri complexe etiotrope şi simptomatice, deseori neânsoţite de rezultate pozitive. De aceea, pentru diminuarea pagubelor de ordin economic, precum şi pentru ca intervenţia personalului de specialitate sa fie utilă, depistarea tulburărilor nutriţionale trebuie făcută în fazele incipiente, de leziune metabolică şi biochimică (8).

Cele mai justificante momente de realizare a testului de profil metabolic sunt cele care coincid cu solicitarea metabolică cea mai intensă. Pentru vacile de lapte sunt considerate gestaţia avansată: 4-6 săptămâni şi vârful lactaţiei: 6-8 săptămâni (10).

1 cercetări finanţate din grantul PNII 51-004

MATERIAL ŞI METODĂ

Supravegherea nutriţional-metabolică practicată prin realizarea testelor de profil metabolic s-a efectuat într-o fermă situată în nord-estul României.

Materialul de cercetat este reprezentat de vaci, rasa Holstein şi Bălţată cu Negru Românească (BNR), la care efectivul matcă este format din 200 animale.

Sistemul de exploatare este reprezentat de stabulaţia permanentă, plasarea animalelor în standuri fiind cap la cap, iar sistemul de legare fiind de tip Grabner. Standurile sunt de mărime mijlocie, din beton, acoperite cu rumeguş.

Baza furajeră folosită în cadrul fermei este produsul finit din cadrul activităţilor desfăşurate în sectorul vegetal de către fermă. Necesarul de furaj este acoperit aproape în întregime de produsele finite din această activitate. Celelalte nevoi de materii prime sunt achiziţionate de la furnizori de pe piaţa locală (tărâţe de grâu, premix şi medicamentele necesare în cazul apariţiei unor afecţiuni).

Cercetările au fost efectuate pe un lot de 15 vaci alese randomizat din efectivul matcă, în vârstă de 2,5 – 3 ani, sănătoase din punct de vedere clinic, acestea având o greutate aproximativă de 500 – 550 kg.

Raţia furajeră utilizată în fermă, corespunde standardelor de specialitate, aceasta fiind aleasă în funcţie de nevoile fiziologice ale vacilor, de producţia de lapte (6000 – 6600 litri/ lactaţie), dar şi de starea fiziologică a femelelor (lactaţie, gestaţie, repaos mamar).

Femelele au fost întreţinute în aceleaşi condiţii ca şi efectivul matcă, fiind separate de celelalte vaci doar în zilele în care s-au efectuat prelevările de probe (recoltare de sânge).

Pentru efectuarea profilului metabolic, care presupune efectuarea profilului hematologic şi biochimic s-au recoltat probe pe substraturi diferite. Astfel probele de sânge recoltate, prin puncţia venei coccigiene, au fost depozitate în vacutainere (tuburi) cu EDTA pentru efectuarea determinărilor hematologice şi în vacutainere (tuburi) cu activator de coagulare pentru determinările biochimice.

Probele de sânge,recoltate în tuburile cu activator de coagulare, au fost centrifugate la 3000 rotaţii/minut timp de 15 minute pentru o exprimare clară a serului. Serul a fost depozitat în tuburi Eppendorf cu capac şi refrigerate până la realizarea profilului biochimic. Profilul hematologic a fost determinat cu Vet ABC (Analys blood count), iar cele de ordin biochimic cu ajutorul determinatorului Automat ACCENT 200.

REZULTATE ŞI DISCUŢII

Sănătatea animală reprezintă un criteriu esenţial în managementul oricărei ferme de vaci pentru lapte, factorul de care depind toate acţiunile întreprinse de fermier.

Tinând cont de multiplele schimbări metabolice şi enzimatice pe parcursul lactaţiei, cunoaşterea statusului metabolic în orice fază a acesteia este de o importanţă esenţiala pentru depistarea precoce a oricăror tulburări şi tratarea corespunzătoare a acestora, iar monitorizarea statusului nutriţional –metabolic este tot mai necesară mai ales la rasele înalt ameliorate.

În acest sens, s-au efectuat diferite determinări hematologice şi biochimice la vacile din lotul de referinţă, în perioadele de solicitare metabolică întensă şi anume în perioada de vârf a lactaţiei (56 – 60 zile postpartum) şi în gestaţie avansată (35 - 40 zile antepartum).

Stabilirea perioadei de vârf a lactaţiei s-a realizat prin monitorizarea producţiei lunare medii de lapte/fermă, concretizată prin apariţia în prima lună a unei producţii medii de 28 litri/zi, ce prezintă o curbă ascendentă spre o producţiei medie de 34-35 litri in lunile III-IV urmând apoi să apară o scădere a producţiei de lapte spre sistarea ei la sfârşitul lunii a VIII şi pe toată perioada lunii a noua până la parturiţie.

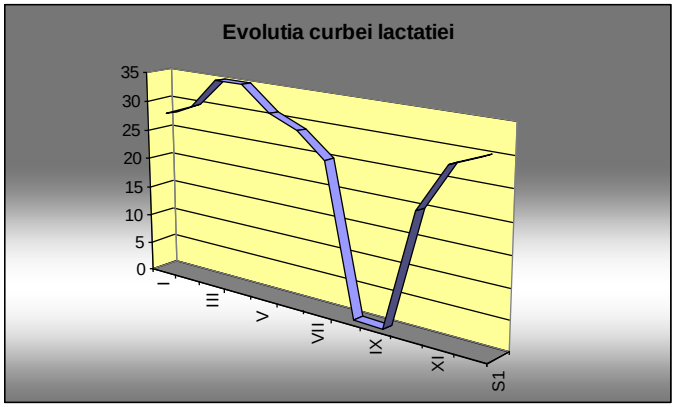

Realizarea profilului metabolic în perioada de vârf a lactației a relevat valori crescute ale glicemiei, aceasta atingând o medie de 73 mg/dl cu o deviație standard de 8,09 față de valorile din literatura de referință care apreciază valoarea glicemiei normale la vaci ca fiind cuprinsă între 42 – 75 mg/dl.

Valorile colesterolemiei au fost apreciate ca fiind de 205,366 mg/dl cu o deviație standard de 39,67 față de cele din literatura de specialitate care apreciază variațiile colesterolemiei, la aceste categorii de vaci, ca fiind situate între 62-193 mg/dl**.**

Prezența valorilor crescute ale glicemiei (78,6 – 89,8 mg/dl) şi colesterolemiei (163 – 278,5 mg/dl) la 6 vaci din totalul celor 15 (lot de referință) în perioada de producție maximă 34-35 (litri lapte/zi) a coincis şi cu observarea unui service period (SP) cuprins între 46-88 zile, celelalte vaci care aveau valorile acestor copuşi sanguini situate în limite normale dar scăzute față de precedentele au prezentat un service period (SP) de peste 90 de zile.

În ceea ce privesc valoarile proteinelor totale şi a ureei din sânge acestea se situează în limite normale, fiind de 7,79 **±** 0,29 g/dl, în cazul proteinelor totale, din care albuminele reprezintă 4,076g/dl şi de 21,87 mg/dl cu o deviație standard de 3,81 în cazul BUN – ului.

Profilul mineral din cadrul profilului biochimic a relevat o valoare a Ca de 9,935 ± 0,2 mg/dl față de valorile din literatură de 8,4-11 mg/dl şi a Mg de 2.11 ± 0,06 mg /dl față de 1,7-3 mg/dl cum este specificat în literatura de referință.

Realizarea unui nou profil metabolic în perioada de sfârşit a gestației (6 - 7 săptămâni antepartum) şi implicit a producției de lapte, perioada când majoritatea compuşilor biochimici sunt direcționați către dezvolatrea corporală a fătului , a relevat următoarele aspecte: proteinele totale au înregitrat o uşoară creştere 8,3 g/dl **±** 0,65 din care albuminele reprezentau o pondere mai mică, restul fiind ocupat de globuline necesare formării compuşilor imuni, BUN – ul a înregistra o uşoară scădere față de perioada de vârf o lactației (deci o scădere a ureei), valorile glicemiei din sânge au înregistrat o scădere față de perioada de vârf a lactației însă ele s-au menținut la nivele superioare comparabile cu cele din literatura de specialitate (42 – 75 mg/dl), colesterolemia a scăzut la aproape jumătate din valoarea înregistrată în perioada precedentă însă se menține în limitele admise de literatura de specialitate. Valorile calcemiei au scăzut de la 9,93 **±** 0,2 în vârful lactației la 7,62 **±** 0,393 în gestație avansată însă s-a observat o creştere a fosforemiei de la 4,2 **±** 0,2 la 7,5 **±** 0, 32 în cele două perioade nerespectându - se rapotul de 2/1 ; Ca /P, acesta variind de la 2,3/1 în perioada de vârf a lactației la 1,016/1 în perioada de gestație avansată. Pentru corectarea deficitului de raport a Ca/P s-a procedat la administrarea calciului furajer în doze fracționate imediat după observarea acestuia.

Tabel nr. 1

PROFILUL BIOCHIMIC LA VACI ÎN VÂRFUL LACTAŢIEI ŞI GESTAŢIE AVANSATĂ

Nr. crt.	Parametrii biochimici determinaţi	UM	Vaci, vârful lactaţiei	Vaci, gestaţie avansată
1.	Proteine totale	g/dl	7,792 ± 0,29 (5,9 – 7,7)	8,3 ± 0,65 (5,9 – 7,7)
2.	Albumine	g/dl	4,076 ± 0,63 (2,7 – 4,3)	3,683 ± 0,2 (2,7 – 4,3)
3.	BUN	mg/dl	21,87 ± 3,81 (7,8 - 25)	13,423 ± 2,7 (7,8 – 25)
4.	Glucoza	mg/dl	73 ± 8 (42 - 75)	59 ± 4,1 (42 – 75)
5.	Colesterol	mg/dl	205,36 ± 39,6 (62 – 193)	132,25 ±29, 41 (62 – 193)
6.	BHB	mmol/l	0,649 ± 0,19	-
7.	AST	UI/l	101,68 ± 20,58 (45 - 110)	98 ± 32,1 (45 – 110)
8.	Ca	mg/dl	9,93 ± 0,20 (8,4 – 11)	7,62 ± 0,393 (8,4 – 11)
9.	Mg.	mg/dl	2,11 ± 0,065 (1,7 – 3)	1,75 ± 0,537 (1,7 – 3)
10.	P	mg/dl	4,2 ± 0,2 (4,6 – 9)	7,5 ± 0,32 (4,6 – 9)

Constantele hematologice au fost determinate în diferite stări fiziologice ale vacilor din lotul experimental (vârful lactaţiei şi gestaţie avansată) neoservându – se variaţii mari între cele două perioade luate în studiu, valorile încadrându – se în limitele stabilite de literatura de specialitate tabel nr. 2 .

Tabel nr.2

PROFILUL HEMATOLOGIC LA VACI CU GESTAŢIE AVANSATĂ ŞI ÎN VÂRFUL LACAŢIEI

Nr, crt	Parametrii hematologici	UM	Vaci, vârful lactaţiei	Vaci, gestaţie avansată
1.	Nr. Eritrocite	mil/mm^3 sânge	6,97± 0, 658	6,12 ± 0,627
2.	Nr. Leucocite	mil/mm^3 sânge	8,66 ± 2,85	9,16 ± 1,699
3.	Hemoglobină	mg/dl	9,7 ± 0,89	9,98 ± 0,408
4.	Hematocrit	%	29,75 ± 2,84	29,5 ± 1,476
5.	VEM	M^3	42,78 ± 2,08	48,4 ± 3,2
6.	HEM	Pg	13,93 ± 0,46	16,38 ± 1,127
7.	CHEM	g/dl	32,75 ± 0,78	33,82 ± 0,852
8.	Limfocite	%	74,07 ± 7	55 ± 1,8
9.	Monocite	%	1,22 ± 0,97	4,64 ± 0,82
10.	Granulocite	%	17,53 ± 9,08	37,02 ± 8,56

CONCLUZII:

1. Supravegherea nutriţional - metabolică realizată prin practicarea testelor de profil metabolic s-a realizat în perioada de solicitare metabolică intensă şi anume în vârful lactaţiei şi în gestaţie avansată.
2. Valoriile crescute ale glicemiei şi colesterolemiei, din cadrul profilului metabolic,în perioada de vârf a lactaţiei la 6 vaci din lotul de referinţă au coincis cu un service period de 56 – 88 zile, celelalte vaci cu valorile glicemiei mai scăzute au avut un service period mai mare de 90 zile.

3. În perioada de sfârşit a gestație valorile glicemiei şi colesterolemiei au scăzut mult față de prima perioadă însă s-au păstrat în limitele stabilite de literatura de specialitate.
4. Raportul Ca/P a scăzut de la 2,3/1 în perioada de vârf a lactației la 1,016/1 în perioada de sfârşit a gestației, necesitând astfel o spulimentare a rației cu calciu furajer.
5. Celelalte componente ale profilului biochimic şi hematologic au prezentat uşoare variații în cele două perioade, însă aceste au fost minore şi s-au încadrat în limitele stabilite de literatura de referință.

BIBLIOGRAFIE

1. Ardelean, V ., 2002 - Fiziologia reproducerii animalelor, Ed. Mirton, Timişoara;
2. Butler, W.R. and Smith. 1989 – Interrelationships between energy balance and postpartum reproductive function in dairy cattle. J. Dairy Sci. 72:767;
3. Cotruț, M., Elena Ivas, Axinte, A., 1990 – Observații privind unele corelații între indicii de profil metabolic şi cei de reproducție- Lucrări ştiințifice, vol. 33-34, Iaşi;
4. De Kruif, A., Mijten, P., 1992 - The relationship between feeding and fertility in dairy cattle, Berl Munch Tierarztl Wochenschr, PubMed., 105(8):271-9;
5. Ferguson, J.D., 1991 – Nutrition and reproduction in dairy cows, Ref. in-Animal Breeding Abstract, no. 9, vol. 60;
6. Ghergariu, S., 1985 - Supravegherea sănătății metabolice – necesitate indispensabilă în creşterea intensivă a animalelor, Rev. de crest. anim. nr.7;
7. Ghergariu, S., Baba I., Ciupercescu, D.D., Danielescu, N., 1995 - Patologia nutrițională şi metabolică a animalelor. Ed. Medicală Veterinară, Bucureşti;
8. Gvozdic, D. si col., 2007 - Metabolic status of High-yelding Holstein dairy cows during late pregnancy and early lactation, Rev.Rom.Med.Vet, 2:291-296;
9. Kranfeld şi col., 1982 - Nutritional status of dairy cows indicated by analysis of blood. J. Dairy Sci. 65:1652-70;
10. Pârvu, Gh., 1992 – Supravegherea nutrițional metabolică a animalelor, Ed. Ceres, Bucureşti;
11. http://www.merckvetmanual.com/mvm/htm/bc/tref7.htm

THE INCIDENCE OF SOMATIC CELLS AND TNG IN COW MILK FROM DIFFERENT FARMS IN IASSY

CRISTINA BULBAŞA (PANAITE), D. DRUGOCIU, CLAUDIA DUMINICĂ
FMV Iaşi

Health of the cows mammary gland has an important role in the females milk production. Worldwide, the most spread mammary gland diseases are mastitis, inflammatory reaction of the mammary gland, often caused by bacterial infection. The increased number of somatic cells is an guide for early mastitis detection.

The aim of this paper is to achieve a statistical number of somatic cells and the total number of germs established in January 2007 - December 2008, in 6 representative farms of Iasi. In the months of spring and autumn-winter, an increase was observed in the NTG and NCS's taken on most farms in the study.

Key words: raw milk, mastitis, somatic cells, total number of germs

MATERIALS AND METHODS

To align the standards of milk quality of the European Union, raw milk must fulfill the following conditions: the total number of germs (NTG) should be less than or equal to 100.000/ml, and the number of somatic cells must be less or equal to 400.000/ml. (Directive 92/46/EC, Decision 95/342/CEE). In Romania has been admited a 3-year period of transition to achieve these European requirements gradually. Thus, between 1 January 2007 - 31 December 2008 the maximum permissible levels for the two parameters were: NTG <500.000, and NCS <400.000.

Between January 2007 - December 2008 were examined in LSVSA samples of raw milk from farms in the county of Iassy to determine milk quality. From milk tank of farms were harvested several samples of milk per month, through self-control program imposed by ANSVSA to determine the number of somatic cells (NCS / ml) and the total number of germs (NTG / ml). Somatic cell count was performed using the "SomaScope MKII" (Delta), by the citometric method and fluorescence. Plate count was performed using an automatic colony numerator "aCOLyte" after VR EN ISO 4833/2003.

RESULTS AND DISCUSSIONS

In 2007 were performed 80 milk samples from 4 farms with large herds of Iassy County and the following year were examined 99 samples. From the data presented in Table 1 we can observe an increase in the number of samples of milk with a somatic cell load > 400.000/ml in 2008, compared to 2007. If in 2007 were detected only 7.5% beyond standard, the following year their number increased, reaching 18.18% of total samples analyzed in 2008.

On farm D we can see the improvement of the examined samples quality, in 2007, a rate of 90% of the analyzed samples had NCS ≤ 400,000, while the following year all the collected samples were according to the European requirements. On farms A, B and C was observed an increase of the number of somatic cells in 2008, compared to 2007. On farm A was registered the largest decrease in the number of samples with NCS ≤ 400,000, from 94.7% of total samples analyzed in 2007 to 55.8% in 2008.

Table 1 - The result of somatic cell determination in 2007 and 2008 in farms with large herds

Year	NCS/ml	Farm A		Farm B		Farm C		Farm D		TOTAL	
		Nr. samples	%	Nr. samples	%	Nr. samples	%	Nr. samples	%	Nr. samples	%
2007	≤ 400.000	18	94.7 %	22	95.6 %	16	88.8 %	18	90 %	74	92.5 %
	400.000-600.000	0	-	1	4.3 %	2	11.2 %	2	10 %	5	6.25 %
	≥ 600.000	1	5.3 %	0	-	0	-	0	-	1	1.25 %
	Total samples	19		23		18		20		80	
2008	≤ 400.000	19	55.8 %	19	90.4 %	20	95.2 %	23	100 %	71	71.7 %
	400.000-600.000	10	29.4 %	0	-	0	-	0	-	10	10.1 %
	≥ 600.000	5	14.7 %	2	9.6 %	1	4.8 %	0	-	8	8,08 %
	Total samples	34		21		21		23		99	

In Fig. 1 can be distinguished the number of samples analyzed in 2008 from the 4 farms with large herds, depending on the number of somatic cells. Thus, most samples have recorded a number of somatic cells below the admitted limit, ≤ 400.000/ml. All analyzed samples from farm D in 2008 were recorded in limits. Most samples with NCS > 400,000 belonged to farm A, 29.4% of the samples with NCS between 400.000 and 600.000/ml and 14.7% with NCS > 600.000/ml.

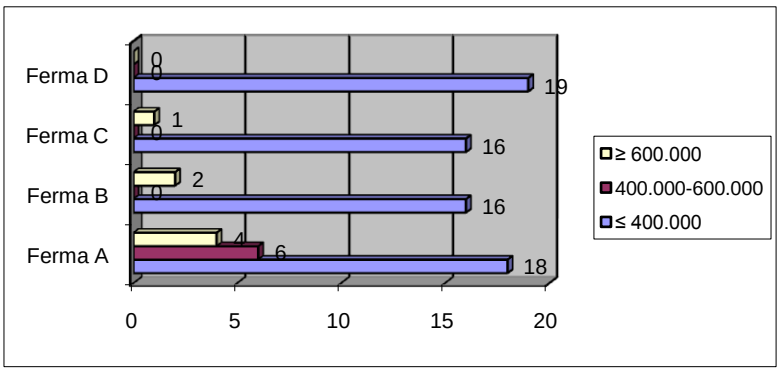

Fig.1. Number of samples analyzed from farms A, B, C and D, in 2008, reported to the number of somatic cells

During researches we have seen an increased number of germ and somatic cells in cold periods. Thus, for farm A, the greater number than the limit permitted of somatic cells has been recorded in February, September, October, November and December. An increased incidence of this two parameters were registered during the spring and winter on most farms taken in the study.

Table 2 notes the microbial load of milk samples from large herds farms in the period 2007-2008. Most examined samples meet the standards required at that time, with less than 500.000 germs / ml. Thus, in 2007, 88.8% of total analyzed milk samples were in accordance to European standards and in 2008 were 85.5% of samples. The remaining samples were recorded NTG>500.000, even samples with more than 1.000.000 germs / ml at farms A, C and D. Samples from farms C and D recorded a decrease in the number of germs in 2008 compared to 2007 .

Table 2 - The result of total number of germs determination in 2007 and 2008 in farms with large herds

Year	**NTG/ml**	Farm A		Farm B		Farm C		Farm D		**TOTAL**	
		Nr. samples	%	Nr. samples	%	Nr. samples	%	Nr. samples	%	Nr. samples	%
2007	≤ 500.000	17	89.6 %	22	95.6 %	16	90%	16	80 %	72	88.8 %
	500.000-1.000.000	1	5.2 %	1	4.4 %	1	5%	3	15 %	6	7.4%
	≥ 1.000.000	1	5.2 %	0	-	1	5%	1	5%	3	3.7%
	Total samples	**19**		**23**		**18**		**20**		**81**	
2008	≤ 500.000	24	70.6 %	19	90.5 %	20	95.2%	22	95.6 %	85	85.8 %
	500.000-1.000.000	3	8.8 %	2	9.5 %	0	-	1	4.4 %	6	6.06 %
	≥ 1.000.000	7	20.5 %	0	-	1	4.8%	0	-	8	8.08 %
	Total samples	**34**		**21**		**21**		**23**		**99**	

On farm A, the number of germs has increased in 2008, compared to 2007. In 2007, only 10.4% of the analyzed samples were beyond standards. Instead, in 2008, 29.3% of the samples had NTG> 500.000/ml.

Most samples were analyzed from farm A (34 samples), of which 10 were detected with NTG values greater than the limit permitted in that period, over 500.000/ml. Farm C and farm D recorded a low number of samples with NTG> 500.000 (fig. 2). There was an increase of NTG during the spring and autumn-winter.

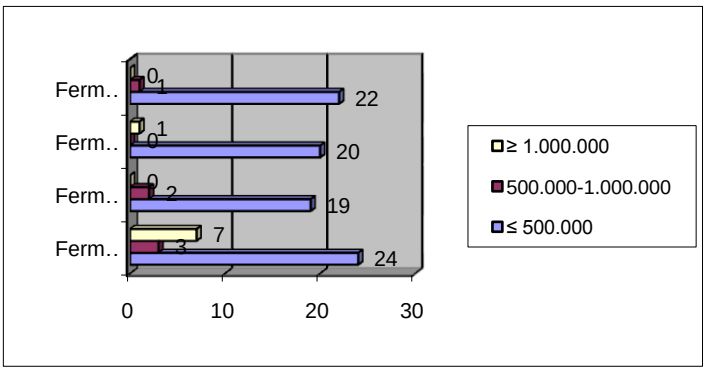

Fig.2. Number of samples analyzed from farms A, B, C and D, in 2008, reported to the number of germs

After analysing the samples brought to contol from farms with small herds, in 2007, of a total of 37 milk samples analyzed from farms F and G, 10 samples had more than 400.000 somatic cells/ml. In 2008 were analyzed 20 samples and 10 of them were properly . It is noted the decrease of milk quality by increasing the number of somatic cells, indicating the occurrence of subclinical mastitis in these farms (table 3).

Table 3 - The result of somatic cell determination in 2007 and 2008 in farms with small herds

Year	NCS/ml	Farm F		Farm G		Total	
		Nr. samples	%	Nr. samples	%	Nr. samples	%
2007	≤ 400.000	11	61.1%	16	84.2%	27	72.9%
	400.000-600.000	3	16.6%	0	-	3	8.1%
	≥ 600.000	4	22.3%	3	15.8%	7	18.9%
	Total samples	18		19		37	
2008	≤ 400.000	4	33.4%	6	66.7%	10	50%
	400.000-600.000	1	9.1%	0	-	1	5%
	≥ 600.000	6	54.5%	3	33.3%	9	45%
	Total samples	11			9	20	

Table 4 shows the microbial load of analysed milk from farms with small herds in the period 2007-2008. In the year 2007 were analyzed 37 samples from farms F and G, the majority of examined samples had NTG ≤ 500.000/ml, representing 67.5% from the total of analysed samples. The remaining samples from these two farms, representing 32.5% had a microbial load above admitted limit. In 2008, however, the total number of s analyzed amples decreased from the previous year, and microbial load was much higher. Thus, samples that had over 500.000 germs / ml represented the majority (55%). At both farms have seen a decrease of milk quality in 2008 by increasing the total number of germs in the analyzed milk samples.

Table 4 - The result of total number of germs determination in 2007 and 2008 in farms with small herds

Year	NTG/ml	Farm F		Farm G		Total	
		Nr. samples	%	Nr. samples	%	Nr. samples	%
2007	≤ 500.000	12	66.7%	13	68.4%	25	67.5%
	500.000-1.000.000	4	22.2%	5	26.3%	9	24.3%
	≥ 1.000.000	2	11.1%	1	15.3%	3	8.2%
	Total probe	18		19		37	
2008	≤ 500.000	4	36.4%	5	55.5%	9	45%
	500.000-1.000.000	2	18.2%	1	11.1%	3	15%
	≥ 1.000.000	5	45.4%	3	33.4%	8	40%
	Total probe	11		9		20	

CONCLUSIONS

1. Through self control program imposed by ANSVSA, hygienic parameters of milk (NTG and NCS) of farms in the county of Iassy were monitored and controled.
2. In the period under study, January 2007 - December 2008, values of these two parameters were observed, reported to the European requirements for our country during that period. Among the samples analyzed from 6 farms from Iassy country, the majority corresponded requirements (NTG ≤ 500,000 / ml NCS and ≤ 400,000 / ml).
3. On farms with small herds was observed an increasing number of somatic cells and germs in 2008, compared to 2007. From 32.6% samples with NTG> 500,000 in 2007, this percentage increased to 55% next year. For NCS, in 2007 were detected 27% milk samples beyond standards, while in 2008 were analyzed 50% samples with NCS> 400,000.

4. In the months of spring and autumn-winter was observed an increase of NTG and NCS of milk samples taken on most farms in this study.

BIBLIOGRAPHY

1. Bondoc I., Sindrilar E., 2002 - Controlul sanitar veterinar al calitatii si salubritatii alimentelor, Vol. I. Ed. Ion Ionescu de la Brad, Iasi.
2. Drugociu D., 2005 - Bolile obsterical ginecologice la animale. Ed. Ion Ionescu de la Brad, Iasi.
3. Gergescu G.,2005 - Cartea producatorului si procesatorului de lapte , Ed. Ceres, Bucuresti.
4. Hocquette J.F., Gigli S., 2005 - The Impact of Total Somatic Cells and Polymorphonuclear Leucocyte Cells on the Quality of Milk and on the Chemical Composition of Cheese. Revista EEAP Publication, nr.12, p.321-324.
5. Reneau, J.K., 2005 - Association between Hygiene Scores and Somatic Cell Scores in Dairy Cattle. Revista American Veterinary Medical Association, vol 227, nr. 8, p.1297-1301.
6. Rosca P., Runceanu L., Drugociu D., Rosca Liliana, 2002 – Clinical mastitis dairy cows: Frequency and variations in function of seasons and breeding condition. Lucr. St. Vol 45(4), Ed. Ion Ionescu de la Brad, Iasi, p. 422-426.

TRAUMATISMELE POLULUI ANTERIOR AL GLOBULUI OCULAR LA CARNIVORELE DOMESTICE

TRAUMA TO THE ANTERIOR SEGMENT OF THE EYE IN DOMESTIC CARNIVORES

IOANA BURCOVEANU, I. BURTAN, ROXANA TOPALĂ, L.C. BURTAN, M. FÂNTÂNARIU, S. CIOBANU
FMV Iaşi

Among the most frequently seen ophthalmic diseases is trauma to the eye, because of its exposure to the many animated, physical or chemical traumatic agents. Due to their gravity, injuries can lead to loss of function in the eye. They represent a surgical emergency; the first medical gesture will try to rehabilitate each segment's function and will avoid enucleation of the globe.

This paper reviews the traumas to the anterior segment of the eye in dogs and cats.

Key words: trauma, eye, anterior segment, domestic carnivores

Traumatismele pot fi rezultat al loviturilor puternice în regiunea oculară, în urma zgârieturilor cu gheara provocate de pisici, pot fi produse de corpi străini, de arsuri fizice sau cu substanţe chimice, toate fiind des întâlnite în patologia carnivorelor de companie (2,5,6). Fiind vorba de urgenţe chirurgicale, medicul veterinar trebuie să evalueze rapid situaţia pacientului, precum şi gradul de întindere al leziunilor, examinând atât globul ocular, cât şi anexele sale (4).

Polul anterior al ochiului este alcătuit din conjunctiva bulbară, scleră, cornee, camera anterioară, iris, camera posterioară şi faţa anterioară a cristalinului (6). Referindu-ne la manifestările clinice ale traumatismelor de la acest nivel, putem întâlni edem conjunctival, epiforă, blefarospasm, edem corneean, cataractă traumatică, etc.

Depinzând de gravitatea agentului traumatic, precum şi de reactivitatea locală, intensitatea manifestării simptomelor este variabilă. Edemul corneean însoţeşte aproape orice leziune oculară, corneeană sau nu, fiind cauzat de ruperea barierei epiteliale sau endoteliale a corneei. Neovascularizaţia corneenă apare în urma unei agresiuni locale, cu rol iniţial de reparare a corneei. Constituie, astfel, un mecanism de apărare, prin creşterea aportului de metaboliţi şi oxigen, activând schimburile metabolice necesare reparării tisulare şi prin aportul de elemente de apărare (fagocite, celule imunocompetente, anticorpi) (3).

Tratamentul va trebui instituit imediat, de acesta depinzând evoluţia favorabilă a simptomelor şi rezoluţia afecţiunii. Terapia medicamentoasă face apel la antibiotice cu spectru larg, utilizate sub formă de colire solide sau lichide, în combinaţie cu antiinflamatorii nesteroidiene sau corticoizi, atunci când utilizarea acestora nu este contraindicată (1, 2). Dacă leziunile sunt incompatibile cu recăpătarea funcţiei vizuale, iar infecţia este prea întinsă, se indică tratamentul chirurgical radical (2).

MATERIAL ŞI METODĂ

Lucrarea a fost efectuată pe cazuistica prezentată la consultaţii în cadrul Clinicii Chirurgicale a F.M.V. Iaşi în perioada 2007-2009. S-au avut în vedere carnivorele domestice care au suferit traumatisme în regiunea oculară.

Plăgile conjunctivale se pot asocia cu plăgile pleoapelor sau ale corneei **(foto. 1**). Pot fi produse prin înţepare, tăiere, smulgere, muşcătură. Creează porţi de intrare pentru microorganisme, iar animalul îşi poate complica afecţiunea prin traumatizarea regiunii. Clinic, conjunctiva apare edemaţiată (chemozis), roşie, durerea locală manifestându-se prin blefarospasm şi epiforă.

Foto. 1

Caz nr. 1: Pisică, rasa Europeană, 7 luni. Plagă conjunctivală – conjunctiva bulbară, produsă prin agăţare. Conjunctiva deşirată şi edemaţiată împiedică închiderea fantei palpebrale, ducând la uscarea corneei.

Primele simptome ale traumatismelor corneei, observate la animalele care au fost prezentate la consultaţii, au fost epifora, blefarospasmul şi edemul corneean (**foto. 2**). Acesta din urmă apare în urma ruperii barierei epiteliale sau endoteliale a corneei.

Foto. 2

Caz nr. 2: Cotoi, rasa Europeană, 2 ani. Edem conjunctival (chemozis) şi corneean (opacifierea corneei). Faza de vascularizaţie, prin invadarea de neovase din conjunctivă.

Traumatismele severe periorbitare, lăsate netratate, se complică pe durata evoluţiei. În **foto. 3** şi **4** prezentăm complicaţiile oculare ce s-au produs în urma unui traumatism periorbitar la o căţea care a fost prezentată la consultaţie la o săptămână de la producerea traumatismului.

Foto. 3

Foto. 4

Caz nr. 3: Căţea, metis Peckinez, 2 ani, muşcat în regiunea periorbitară. Infecţie oculară severă. Aspectul globului ocular după toaletare. Cornee deformată de forţa traumatismului.

Plăgile profunde penetrante (**foto. 5**) de la nivelul corneei se pot solda cu pierderea umorii apoase şi hernierea irisului prin breşa corneeană, leziune care poartă denumirea de stafilom irian (**foto. 6**). Cicatrizarea fiind întârziată, se poate produce o suprainfecţie oculară.

Foto. 5

Foto. 6

Caz nr. 4: Cotoi, rasa Europeană, 3 luni. Plagă corneeană profundă penetrantă, produsă prin zgâriere cu unghia de către un alt pisoi. Stafilom irian. Chemozis secundar.

Modificările de la nivelul umorii apoase sunt concretizate în apariţia hipoemei sau a hipopionului. *Hipoema* (*hiphema*) denumeşte prezenţa sângelui în camerele anterioară şi posterioară a ochiului (**foto. 7, 8**), iar *hipopionul* prezenţa puroiului în camerele anterioară şi posterioară ale ochiului. Acestea două sunt întâlnite în tabloul clinic al uveitelor traumatice, alte simptome ale acestora fiind mioza, congestia vaselor sanguine perilimbice, opacifierea corneei, tulburarea umorii apoase.

Foto. 7

Foto. 8

Caz nr. 5: Cotoi, rasa Europeană, 5 ani. Hipoemă traumatică.

În cazul unor traumatisme violente în regiunea capului, importante sub aspectul forţei, cristalinul poate suferi modificări de poziţie, precum luxaţie anterioară, posterioară sau în plan vertical. Acestea pot fi însoţite de cataractă traumatică, hipoemă, dezlipire de retină sau rupturi ale sclerei. Creşterea presiunii intraoculare şi debutul unui glaucom acut se întâlnesc în special în luxaţia anterioară de cristalin (**foto. 9**).

Foto. 9

Caz nr. 6: Câine, rasa Peckinez, 11 ani. Cataractă traumatică, luxaţie anterioară de cristalin (cristalinul apare în camera anterioară, lipit de faţa posterioară a corneei), glaucom acut (vascularizaţie episclerală evidentă).

REZULTATE ŞI DISCUŢII

Examenul clinic este foarte important, fiind cel care stabileşte întinderea leziunilor, dar oferă şi indicii privind prognosticul. Metodele semiologice chirurgicale, precum inspecţia şi palpaţia, precum şi testele de diagnostic din oftalmologia veterinară (testul Schirmer, testul cu fluoresceină),

aprecierea digitală a oftalmotonusului sunt la îndemâna medicului veterinar, în vederea stabilirii unui diagnostic etiologic. Tratamentul ce va fi instituit imediat vizează oprirea evoluţiei leziunilor, evitarea complicaţiilor şi recăpătarea funcţiei vizuale. De cele mai multe ori, însă, intervenţiile sunt tardive, ajungându-se la tratamentul chirurgical radical – enucleerea globului ocular.

Refacerea continuităţii conjunctivale în cazul plăgilor profunde este necesară, prin suturarea acestora cu fir resorbabil, natural sau sintetic. În felul acesta se previne complicarea cu simblefaron. Dacă leziunile au fost produse de corpi străini, este necesară identificarea şi extragerea acestora, în vederea vindecării fără complicaţii.

În cazul plăgilor profunde penetrante ale corneei, tratamentul medicamentos a vizat tratarea infecţiei oculare, prin instilarea de colire lichide cu antibiotice cu spectru larg (*cloramfenicol*), aplicarea colirului solid cu *kanamicină* şi a gelului pentru refacerea epiteliului corneean cu *dexpantenol*. Frecvenţa aplicărilor (de 4-5 ori pe zi) este mare, pentru a combate complicaţiile septice endoftalmice. Evoluţia favorabilă în cazul pisoiului de 3 luni (caz nr. 4) a îndemnat continuarea tratamentului, având drept scop păstrarea globului ocular şi, implicit, a aspectului estetic al animalului, important pentru proprietar (**foto. 10, 11**).

Foto. 10

Foto. 11

Acelaşi caz din foto.5, 6 după aplicarea tratamentului: Evoluţia plăgii corneene şi a stafilomului irian la o săptămână (foto. 10) şi, respectiv, două (foto. 11) după instituirea tratamentului.

Plăgile profunde penetrante de la nivelul corneei se pot solda cu pierderea umorii apoase şi ftizia globului ocular (**foto. 12**).

Foto. 12

Acelaşi caz din fotografiile precedente: Diferenţa de volum între cei doi globi oculari, ftizia globului ocular drept consecutivă scurgerii unei cantităţi din umoarea apoasă.

În urma plăgilor corneene profunde penetrante, cicatrizarea se face cu sau fără participarea irisului, formându-se fie o leucomă simplă, fie o leucomă aderentă, când există o sinechie anterioară mai mult sau mai puţin importantă (**foto. 13**).

Foto. 13

Acelaşi caz din foto. 2: Aspectul ochiului drept la trei săptămâni de la instituirea tratamentului. Leucomă aderentă

Cazul nr. 5, al cotoiului cu hipoema traumatică, a fost supus tratamentului medicamentos, utilizându-se colirele lichide cu antiinflamatorii nesteroidiene, precum *indometacinul*. Acțiunea acestuia a fost potențată de adăugarea *gentamicinei*, precum şi a corticoizilor de tipul *betametazonei*. Exsudatul hemoragic s-a resorbit fără a lăsa sechele.

În cazul traumatismelor violente în regiunea periorbitară, cum este cel din foto. nr. 3 şi 4, înainte de alegerea tratamentului radical, s-a recurs la tehnica acoperirii conjunctivale prin blefarorafie şi aplicarea tratamentului medicamentos pe la nivelul unghiului intern al ochiului (**foto. 14**).

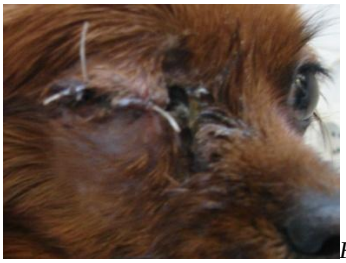
Foto. 14

Acelaşi caz din foto. 3, 4: Sutura pleoapelor cu mătase chirurgicală în fire separate

Lezarea endoteliului corneean atrage după sine infiltrația apoasă a stromei, la care participă şi presiunea intraoculară, care împinge apa prin endoteliul lezat. Astfel, apare complicarea cu cheratopatia buloasă (**foto. 15 –** săgeata neagră).

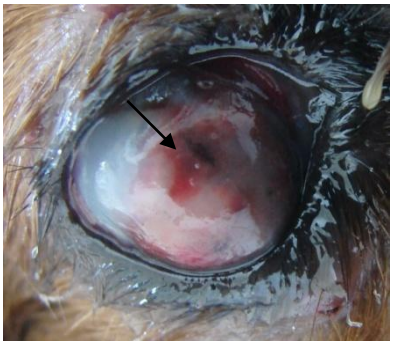

Foto. 15*: Aspectul corneei după îndepărtarea firelor*

CONCLUZII

1. Fiecare caz de traumatism ocular reprezintă o urgenţă chirurgicală, pentru a păstra integritatea funcţională a globului ocular.
2. Examenul clinic atent al animalului cu oculopatie trebuie efectuat etapizat, parcurgând întâi anexele şi apoi globul ocular, apreciind starea prezentă şi eventualele complicaţii tardive.
3. În terapia afecţiunilor traumatice se utilizează antibiotice cu spectru larg, corticoizi, antiinflamatorii nesteroidiene, precum şi substanţe cu rol cicatrizant conjunctival şi corneean.
4. În cazurile grave, cu leziuni care nu permit recăpătarea funcţiei vizuale, pentru a împiedica trecerea infecţiei la ochiul congener şi apariţia oftalmiei simpatice, se recurge la tratamentul chirurgical radical – enucleerea globului ocular.

BIBLIOGRAFIE:

1. Bouhanna L., 2005 – Vademecum d'ophtalmologie vétérinaire; 2e édition, Ed. Med'Com, France;
2. Burtan I., 2000 – Chirurgie veterinară regională, ed. Ion Ionescu de la Brad, Iaşi;
3. Cernea P., Dumitrache L., 1986 – Fiziologie oculară, ed. Medicală, Bucureşti ;
4. Clerc B., 2005 – Atlas d'ophtalmologie du chien et du chat, Les Editions du Point Veterinaire,
5. Maisons Alfort;
6. Déan E., 2004 – Traumatismes de l'oeil chez le chien et le chat, EMC-Vétérinaire, 1, 199-229;
7. Ionaşcu Iuliana, Miclăuş I., 2007 – Noţiuni de oftalmologie veterinară, ed. Elisavaros, Bucureşti;

EFECTE SECUNDARE ALE CHIMIOTERAPIEI CU CITOSTATICE ÎN CANCERUL MAMAR LA CANINE

SECONDARY EFFECTS OF CYTOSTATIC THERAPY IN CANINE MAMMARY CANCER

L.C. BURTAN, I. BURTAN, M. FÂNTÂNARU, S. CIOBANU, ROXANA TOPALĂ, FMV Iaşi

Cytostatic therapy has secondary effect as hematologyc, gastroenteryc and urinary toxicity.

Hematologyc effects are leukocytopenia with granulocytopenia, trombocytopenia fallowed by anemia. Gastroenteryc toxicity develop with anorexia, vomit, diarrhoea, stomatitis and urinary disorders as hemorrhagyc cystitis.

Hemotoxic sindrom instal in 3-4 days, reaching the top at 9-12th days and then evolves to reinstate. The recovery is accelerated by corticosteroids products.

In gastroenteryc sindrom are indicated orexigenic and antiemetic drugs.

Key words: cytostatic, hematologyc, digestive, urinary

În ultimele decenii chimioterapia antineoplazică a devenit un adjuvant al actului chirurgical, fiind utilizată ante sau postoperator (1,2,4). Utilizarea citostaticelor în terapia tumorală se bazează pe efectul antimitotic al acestora. Dar, substanţa activă citostatică, odată intrată în mediul intern al organismului, afectează nu numai celulele tumorale, cât şi pe cele normale care se multiplică în procesul fiziologic de creştere, dezvoltare, reparare şi refacere (2,3,5,7,8).

Lipsa de specificitate antineoplazică a chimioterapicelor citostatice determină o serie de tulburări sistemice care limitează utilizarea lor pe scară largă. Tulburările interesează în special ţesuturile cu ritm mare de diviziune, cele mai afectate fiind măduva hematoformatoare şi epiteliul gastrointestinal (2,5,6,8).

În prezenta lucrare ne-am propus o inventariere a tulburărilor citotoxice ale chimioterapicelor antineoplazice utilizate în terapia cancerului mamar la canine şi mijloacele de anihilare sau reducere a acestor efecte nedorite.

MATERIAL ŞI METODĂ

Cercetările au fost efectuate pe cazuistica oferită de Clinica chirurgicală a Facultăţii de Medicină Veterinară Iaşi şi Cabinete medicale veterinare, în perioada 2000 – 2004.

Caninele cu tumori mamare au fost supuse intervenţiei chirurgicale executându-se mastectomia subtotală, mastectomia unilaterală sau mastectomia totală, în raport cu localizarea tumorilor pe lanţul mamar. Chimioterapicele citostatice au fost utilizate postoperator, pentru a asigura „dorita” sterilizare neoplazică a pacientului. Administrarea lor s-a realizat sub formă de trialuri terapeutice, gruparea substanţelor făcându-se în raport cu stadiul evolutiv al bolii neoplazice, plecând de la ideea că polichimioterapia este superioară monochimioterapiei, întrucât cancerul mamar nu face parte din categoria cancerelor foarte chimiosensibile.

Ca citostatice s-au folosit: Metotrexat, 5-Fluorouracil, Endoxan, Doxorubicina, Vincristina, Cisplatina, dozele variind în funcţie de combinaţia utilizată. Menţionăm faptul că tratamentul cu citostatice s-a aplicat după 15-20 zile de la intervenţia de exereză, în raport cu evoluţia postoperatorie a fiecărui caz. Acest interval a fost necesar pentru reechilibrarea organismului după boala postoperatorie.

Întrucât observaţiile se referă la înregistrarea tulburărilor produse de substanţele antimitotice administrate, animalele care au primit citostatice au fost observate clinic şi s-au prelevat probe de

sânge din trei în trei zile pentru efectuarea hemoleucogramei. Probele de sânge au fost recoltate în vacuette cu anticoagulant EDTA-K3 şi prelucrate în cel mult 60 de minute, utilizând Analizorul de hematologie MS-9 din Secţia de Hematologie a Laboratorului Sanitar Veterinar de Stat Judeţean Iaşi.

De asemenea, s-a intervenit specific în combaterea tulburărilor gastrointestinale prin administrarea de antiemetice, medicaţie orexigenă, pansamente gastrice şi perfuzii. Pentru reducerea sindromului mielodisplazic s-au administrat corticosteroizi (dexametazonă şi prednisolon)

REZULTATE ŞI DISCUŢII

Chimioterapia cu citostatice este o metodă adjuvantă a oncectomiei contribuind la prelungirea timpului de supraviețuire şi la ameliorarea intervalului liber de boală. Pe lângă aceste efecte benefice, antimitoticele produc o serie de tulburări, cele mai importante fiind sindromul mielodisplazic, sindromul digestiv şi cistita hemoragică, datele fiind prezentate în tabelele 1 şi 2.

Tabel 1 - Toxicitatea hematologică a antimitoticelor

Ziua recoltării	Media constantelor sanguine şi procentul de scădere faţă de normal							
	Hematii		Leucocite		Granulocite		Trombocite	
	mil./mm^3	%	mii./mm^3	%	mii./mm^3	%	mii./mm^3	%
1	7,1	N	8,8	N	6,2	N	320	N
3	6,8	5	7,3	18	5,1	18	290	10
6	6,1	15	5,1	43	3,4	46	210	35
9	5,3	26	3,5	61	2,4	62	165	49
12	5,2	27	3	66	2	68	120	63
15	5,5	23	3,3	63	2,4	62	150	54
18	5,8	19	3,8	57	2,6	52	160	50
21	6	16	3,9	56	2,7	57	200	38
24	6,1	15	4,5	49	3,1	50	250	22
27	6,5	9	5,8	35	4,1	34	260	19
30	6,7	6	6,9	22	4,8	23	280	13

Tabel 2- Toxicitatea digestivă şi urinară a antimitoticelor

Simptomul	Nr. cazuri tratate	Animale cu simptome la combinaţia				
		C.M.	C.E.	M.5FU	M.V.	M.D
Anorexie	5	5/5	5/5	5/5	5/5	5/5
Vomă	5	5/5	5/5	5/4	5/3	5/3
Diaree	5	5/2	5/2	5/1	0	0
Stomatită	5	5/2	5/3	5/0	5/1	5/1
Cistită hemoragică	5	5/5	5/5	5/3	5/3	5/2

Legendă: C.M. = Cisplatină + Metotrexat
C.E. = Cisplatină + Endoxan
M.5FU = Metotrexat + Fluorouracil
M.V. = Metotrexat + Vincristină
M.D. = Metotrexat + Doxorubicină

Analizând datele din tabelul 1 se observă gradul crescut de toxicitate manifestat de chimioterapicele citostatice asupra maduvei hematogene. Insuficienţa generală a măduvei se răsfrânge asupra celulelor stem pluripotente, influenţând numărul şi calitatea elementelor sanguine,

având ca manifestare pancitopenia. În final se înregistrează, în ordinea depresiei, leucopenie cu granulocitopenie, trombocitopenie, în final reticulocitopenie urmată de anemie.

Astfel, hematiile scad în primele 3-4 zile, ajungând ca în ziua a 12-a scăderea să fie de 27%, cu mici variaţii între indivizi. Leucocitele urmează acelaşi ritm de scădere înscriind procente între 18 şi 66, în raport cu durata tratamentului. Leucopenia antrenează o granulopenie evidentă scăzând cu 68% faţă de ziua începerii tratamentului. Pe aceeaşi linie de depresie se înscriu şi trombocitele care scad cu 10-30%.

Rezultatele obţinute sunt superpozabile cu datele publicate de DELISLE în 1990, în sensul că depresia hematologică apare la 3-4 zile de la tratament, se înscrie pe o linie ascendentă până în zilele 9-12, staţionează până în ziua 21, pentru ca apoi să scadă, revenirea la statusul hematologic realizându-se în decurs de 4 săptămâni .

Pancitopenia determinată poate expune pacienţii la un sindrom anemic, un sindrom infecţios şi unul hemoragipar. Depleţia hematologică este proporţională cu doza administrată şi vârsta pacientului.

Cel mai de temut sindrom este cel infecţios datorat scăderii alarmante a procentului de granulocite. Deşi majoritatea autorilor (2,5,7,8) consideră că leucopenia se repară spontan şi independent de paliative terapeutice se impune o supraveghere antiinfecţioasă prin administrarea de antibiotice. MARCU şi col. 1997 consideră că administrarea de corticoizi determină creşterea numărului de leucocite. La câine creşterea poate depăşi 50.000/mm^3, dar este în salt pasager. În studiile noastre cea mai mică medie de leucocite este de 3000/mm^3 impunând observaţia dacă ţinem cont de faptul că literatura franceză (5) recomandă protecţia antiinfecţioasă când numărul scade la 2500/mm^3. De asemenea, trombocitopenia scăzută la 100 000/mm^3 este încă tolerată de organism.

În ceea ce priveşte toxicitatea digestivă, majoritatea combinaţiilor de citostatice determină anorexie, vomă, diaree, uneori constipaţie şi stomatită. Deşi anorexia este frecventă la câine, ea se accentuează în timpul administrării antimitoticelor. Reflexul poate fi combătut prin terapia cu cortizoni prin efectul orexigen (tabelul 3).

Tabel 3 - Utilizarea antiemeticelor în chimioterapia citostatică

Medicaţia	Doza	Calea de administrare	Ritm de administrare
Antagonişti dopaminergici -Metaclopramid	10mg	orală	3-4 ori pe zi
Corticosteroizi -Dexametazonă -Prednisolan	 10-15mg 10-15mg	 orală orală	 o dată pe zi o dată pe zi

Tulburările de vomă şi diaree se combat prin metoclopramid administrat cu 30-60 de minute înainte de chimoterapie. De asemenea, antimitoticele se vor administra cu 1-2 ore înainte de raţia alimentară. Pansamentele gastrointestinale care preced antimitoticul reduc riscul tulburărilor digestive.

CONCLUZII

Din ansamblul cercetărilor noastre se desprind următoarele concluzii.

1.In chimioterapia cu citostatice să se ia în considerare şi posibilele efecte secundare

2.Antimitoticele determină sindromul mielodisplazic manifestat prin pancitopenie (leucopenie cu granulocitopenie, trombocitopenie) şi marcantă anemie.

3.Leucocitele scad cu 18-66%, granulocitele cu 18-68%, trombocitele cu 10-63% iar hematiile cu 5-27%.

4.Depresia hematologică se instalează progresiv de la 3-4 zile, creşte până în zilele 9-12 pentru ca apoi să scadă, revenirea producându-se după 3-4 săptămâni.

5.Toxicitatea digestivă se manifestă prin anorexie, vomă, diaree şi stomatită.

6.Medicaţia orexigenă şi antiemeticele combat sindromul digestiv.

BIBLIOGRAFIE

1.Baba A.I., 2002 – Oncologie comparată. Ed. Academiei Române Bucureşti.
2.Bădulescu F., Voicu V., Pop L., Bădulescu Adriana, 1999 – Vademecum de chimioterapie antineoplazică. Ed. Medicală Bucureşti.
3.Bolte S., 1993 – Terapia oncologică şi imunoterapia în Oncologia Veterinară (coord. N. Manolescu) Ed. Ceres, Bucureşti.
4.Chiricuţă I. şi col. 1988 – Chimioterapia tumorilor maligne în Cancerologie clinică (de Chiricuţă) vol. 2, Ed. Medicală, Bucureşti.
5.Delisle F., 1990 – Chimiotherapie anticancereuse. Rec. Med. Vet. 166 (11) 1009-1021.
6.Marcu Elena, Condrea M., 1977 – Fiziopatologie. C.M.U.A.M.V. Iaşi.
7.Tănase A., 1999 – Tratamentul complex chirurgical, chimio şi imunoterapeutic al cancerelor mamare la canidae şi feline. Teză de doctorat USAMV Bucureşti.
8.Theilen S.H., Madewell B.R., 1987 – Clinical Applications of Cancer Chemotherapy. In Ed. Theilen and Madewell Veterinary Cancer Medicine. Lea and Febiger, Philadelphia, 183-196.

CERCETĂRI PRIVIND FLORA BACTERIANĂ IZOLATĂ DIN SECREŢIILE GENITALE DE LA VACI CU METROPATIE CRONICĂ

RESEARCHES CONCERNING BACTERIAL FLORA ISOLATED FROMGENITAL SECRETIONS IN COWS WITH CHRONIC ENDOMETRITIS

M. CANTEMIR [1], CRISTINA REBEGEA [2], ELENA RUGINOSU [3], MARIANA SOFRONIE [3], ANCA PLĂVĂNESCU [3]

[1] DSVSA Iaşi
[2] USAMV Iaşi
[3] SCDCB Dancu, Loc. Dancu, jud. Iaşi
office-dsvsa@iasi

The research was conducted on Black and White Romanian cows in a dairy farm during 2008.

The study was made on a total of 10 cows with chronic endometritis, divided in two experimental groups: E_1-cows with purulent chronic endometritis, E_2-cows with repeated-breeding and subclinic cataral chronic endometritis and 5 cows without any genital infection in group M.

The results of the research showed a bacterial poliflora isolated from genital secretions of the cows with chronic endometritis. The following bacteria species have been isolated in pure culture from the cows which form the experimental groups: Staphylococcus aureus in group E_1 (60% of the cases), Arcanobacterium pyogenes, Staphylococcus aureus and Bacillus cereus in group E_2 (each 20% of the cases) and in mixed culture Escherichia coli and Arcanobacterium pyogenes, respectively Staphylococcus aureus and Arcanobacterium pyogenes in 40% of the cases from E_1 and Arcanobacterium pyogenes and Staphylococcus aureus in 20%of the cows from group E_2.

Conditioned pathogenic bacteria from the species Bacillus cereus (20% of the cases), unpathogenic flora from Lactobacillus spp. (20% of the cases) were isolated in pure culture from the cows in group M and 60% of the samples were sterile.

The antibiogram showed a moderate sensibility for ampicillin and cefoperazone and increased sensibility for chloramphenicol, ceftiofur, kanamycine, enrofloxacin, lincospectin, amoxycillin and florphenicol in cows with chronic endometritis.

Key words: chronic endometritis, bacterial flora, antibiogram

Patologia uterină joacă un rol major în instalarea infecundităţii lezionale cu impact asupra sănătăţii animalelor, în general şi a activităţii de reproducţie, în special, având efecte economice negative în fermele de creştere a vacilor de lapte.

Entităţile patologice genitale care determină infertilitate la vacile de lapte sunt reprezentate de metropatiile cronice, dintre acestea mai frecvente sunt endometrita catarală (latentă) cronică şi endometrita cronică purulentă.

Studiile efectuate de diferiţi autori au indicat în fermele de vaci de lapte pierderi cuprinse între 20-35 % cauzate de infertilitatea determinată de metropatiile cronice. S-a costatat că agenţii cauzali ai infecundităţii sunt extrem de complexi şi variaţi, iar în unele cazuri pot interfera mai mulţi factori determinând modificări lezionale şi funcţionale ale aparatului genital, (1, 2, 3).

Cercetările au indicat că în etiologia acestei patologii uterine sunt implicaţi factori favorizanţi (tulburările de dinamică uterină, distociile, factori alimentari, stabulaţia permanentă a vacilor, condiţiile necorespunzătoare de zooigienă şi microclimat, etc.) şi factori determinanţi (bacterii aerobe şi anaerobe, bacilul necrozei, miceti, viruşi), (4,5,6,7).

Lucrarea de faţă şi-a propus efectuarea unor investigaţii microbiologice privind flora bacteriană izolată din secreţiilor genitale ale vacilor cu metropatii cronice, comparativ cu cea a vacilor sănătoase, precum şi stabilirea sensibilităţii germenilor faţă de diferite antibiotice.

MATERIAL ŞI METODE

Studiul a fost efectuat pe un număr de 10 vaci cu metropatii cronice constituite în două loturi experimentale, lotul E_1, vaci cu endometrită cronică purulentă, lotul E_2, vaci cu monte repetate, endometrită catarală cronică, subclinică şi 5 vaci fără infecţii genitale în lotul martor M.

Examenul bacteriologic a vizat izolarea florei bacteriene, cultivarea şi identificarea germenilor din secreţiilor genitale recoltate de la vacile luate în studiu.

De asemenea s-au efectuat teste privind sensibilitatea germenilor faţă de diferite antibiotice.

Izolarea, cultivarea şi identificarea bacteriilor din secreţiile genitale s-au efectuat prin tehnicile uzuale de laborator.

Mediile de cultură utilizate pentru izolarea bacteriilor au fost medii uzuale (geloză nutritivă, bulion de carne) şi medii speciale de diagnostic (M.I.U, T.S.I. şi CHAPMAN).

Identificarea bacteriilor s-a efectuat pe baza caracterelor culturale, morfologice, biochimice, serologice şi de patogenitate.

Determinarea sensibilităţii germenilor s-a efectuat prin metoda difuzimetrică cu ajutorul microcomprimatelor standardizate îmbibate în diferite antibiotice. Această tehnică se bazează pe însuşirea soluţiilor de antibiotice de a difuza în mediul de cultură pe diferite distanţe de la punctul în care sunt puse. Ca medii de cultură s-au folosit geloza sau medii speciale. Aprecierea sensibilităţii germenilor la antibioticele utilizate s-a realizat pe baza diametrelor zonelor de inhibiţie, unde coloniile de germeni lipsesc, suprafaţa acestora fiind cu atât mai extinse cu cât substanţa antibiotică este mai activă.

REZULTATE ŞI DISCUŢII

Analizele bacteriologice ale secreţiilor genitale provenite de la vacile din loturile luate în studiu au evidenţiat diferite variaţii privind speciile de bacterii izolate în cultură singulară sau mixtă..

De la vacile din loturile experimentale, în majoritatea cazurilor analizate s-au izolat bacterii din categoria speciilor patogene, în timp ce de la vacile din lotul martor s-au izolat bacterii nepatogene sau condiţionat patogene.

Din secreţiile genitale provenite de la vacile din ambele loturile experimentale (E_1, E_2) s-au izolat bacterii în cultură singulară în 60 % din cazuri, iar de la vacile lotului martor în 40 % din cazuri, (fig. 1.)

În ceea ce privesc speciile bacteriene izolate s-au constatat diferite variaţii în cadrul loturilor analizate. De la vacile din lotul E_1 s-au identificat bacterii din specia Staphylococcus aureus în 60 % din cazuri (tab. 1).

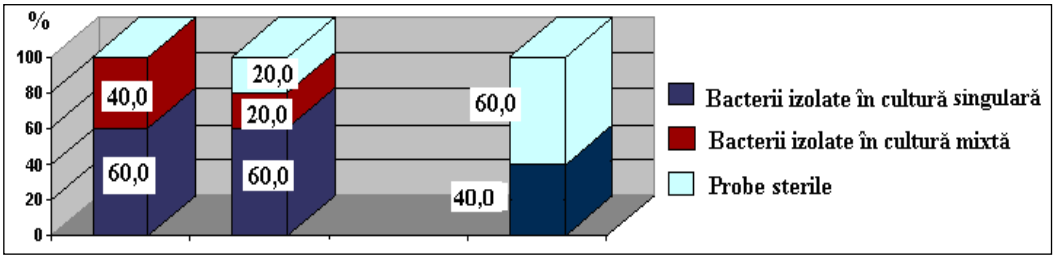

E_1 E_2 M

Fig. 1. Dinamica bacteriilor izolate din secreţiile genitale de la vaci cu metropatii cronice (E_1 şi E_2) şi de la vaci sănătoase (M) în cultură singulară sau mixtă

Tabelul 1 - Dinamica florei bacteriene izolate din secreţiile genitale provenite de la vaci cu metropatii cronice şi vaci sănătoase

Loturi	Probe analizate	Total culturi izolate		Bacterii izolate de la vaci										Observaţii
				în cultură singulară					în cultură mixtă					
				Total		din care Gram		Specii bacteriene	Total		din care Gram		Specii bacteriene	
	n	n	%	n	%	+	-		n	%	+	-		
E_1	5	5	100	3	60	x		Staphyloccocus aureus	1	20	x	x	-Escherichia coli -Arcanobacterium pyogenes	
									1	20	x		-Staphyloccocus aureus -Arcanobacterium pyogenes	
				3	60	X			2	40	X	X		
E_2	5	4	80	1	20	x		Staphyloccocus aureus	1	20	x		-Staphyloccocus aureus -Arcanobacterium pyogenes	20 % din probe au fost sterile
				1	20	x		Arcanobacterium pyogenes			x			
				1	20	x		Bacillus cereus						
				3	60	x			1	20	x			
M	5	2	40	1	20	x		Lactobacillus spp.						Floră normală, nepatogenă
				1	20	x		Bacillus cereus						
				2	40	x			-	-	-			Floră condiţionat patogenă 60 % din probe au fost sterile
TOTAL	15	11	73,33	8	72,7	x			3	27,3	x	x		

De la vacile din lotul E_2 s-au identificat bacterii în culturi singulare din următoarele specii: Staphylococcus aureus, Arcanobacterium pyogenes şi Bacillus cereus în câte 20 % din cazuri, (fig. 2.).

Din secreţiile genitale provenite de la vacile din loturile experimentale s-au izolat bacterii în culturi mixte: din lotul E_1 s-au izolat 2 culturi mixte, (40 % din cazuri), alcătuite din Escherichia coli şi Arcanobacterium pyogenes (20%) şi respectiv Staphylococcus aureus, Arcanobacterium pyogenes (20%).

Din lotul E_2 s-a izolat o cultură mixtă, (20 %), alcătuită din speciile bacteriene Arcanobacterium pyogenes şi Staphylococcus aureus. S-a constatat că în 20 % din cazuri probele au fost sterile, (fig.3.).

De la vacile din lotul martor M s-au izolat în cultură singulară bacterii din speciile Bacillus cereus (20 %). În alte 20 % din cazuri s-a izolat o floră nepatogenă din specia Lactobacillus spp., iar în 60 % din cazuri probele au fost sterile.

Rezultatele înregistrate sunt în acord cu studiile efectuate de alţi autori, care au constatat că în majoritatea cazurilor (75-95 %) există o floră bacteriană de asociaţie izolată din secreţiile genitale

provenite de la vaci cu metropatii, alcătuită din Streptococci α şi β hemolitici, Staphylococci spp. şi bacterii pyogene (BOGDAN, AL., şi col. 1981, PINTEA V., 1982, GRECIANU, AL., 1986).

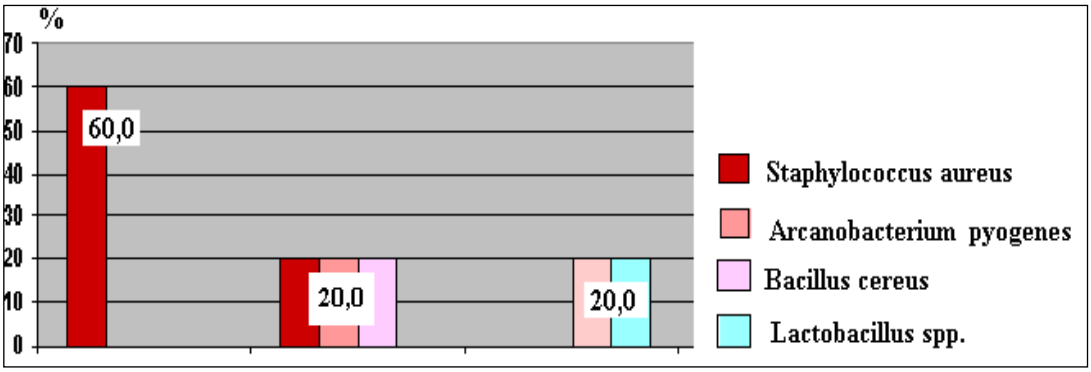

Lotul E_1 *Lotul E_2* *Lotul M*

Fig. 2. Specii de bacterii în cultură singulară izolate din secreţiile genitale de la vaci cu metropatii cronice (E_1 şi E_2) şi de la vaci sănătoase (M)

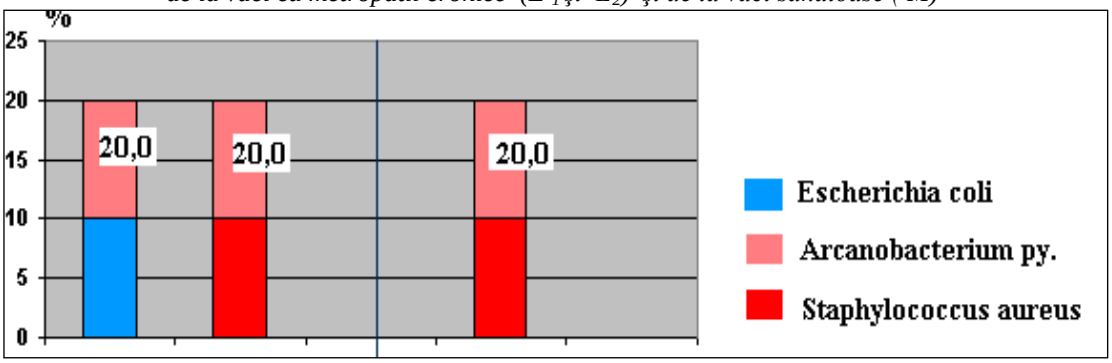

Lotul E_1 *Lotul E_2*

Fig. 3. Bacteriile izolate în cultură mixtă din secreţiile genitale provenite de la vaci cu metropatie cronică (E_1, E_2)

Studiile efectuate de RUGINOSU Elena, 1999 au indicat că, de la vacile cu retenţia anexelor fetale şi infecţii genitale ulterioare s-au izolat din secreţiile genitale în 33,3 % din probe bacterii din specia Arcanobacterium pyogenes în cultură singulară şi în 16,6 % din probe în culturi bacteriene mixte (Arcanobacterium pyogenes şi Streptococcus spp. anaerob), dar nu s-au mai izolat bacterii de la vacile fără infecţii genitale postpartum, uterul fiind steril. Investigaţiile au evidenţiat la vacile cu metropatii postpartum o floră polimicrobiană Gram$^+$ în 48 % din cazuri.

BEKANA M. şi colab., 1994 au izolat diferite bacterii din uterul vacilor care au prezentat retenţia anexelor fetale şi infecţii genitale ulterioare. Din culturile bacteriene 86,6 % au fost polimicrobiene, iar 13,4 % din cazuri au fost culturi pure. Bacteriile izolate au aparţinut la 12 genuri, din care 6 au fost facultativ patogene şi 6 au fost obligatoriu patogene anaerobe. Bacteriile cele mai frecvente au fost din genul Actinomyces pyogenes, în asociaţie cu bacteriile anaerobe, în special bacteroides levii/spp. şi Fusobacterium necrophorum. Autorii au constatat că la toate vacile studiate infecţia uterină a fost produsă de primele două genuri de bacterii, în timp ce Fusobacterium necrophorum a fost izolat la 72,7 % din vaci, sugerând un posibil sinergism patologic între Actinomyces pyogenes şi cele două bacterii anaerobe care ar cauza endometrite timpurii şi / sau o infecţie persistentă (cronică).

Alţi autori au izolat o asociaţie bacteriană, din care Escherichia coli a avut o frecvenţă mai mare (79,3% din cazuri), comparativ cu vacile care au avut parturiţii normale (46,9 %), (BOITOR, I.,1979).

Investigaţiile privind sensibiltatea germenilor izolaţi din secreţiile genitale provenite de la vacile cu metropatii cronice la diferite antibiotice au evidenţiat la 20 % din probe o rezistenţă la toate antibioticele analizate.

În 80 % din cazuri s-a constatat că bacteriile izolate de la nivelul uterului sunt moderat sensibile la Ampicilină şi Cefoperazonă şi sensibile la următoarele produse medicamentoase: Cloramfenicol, Ceftiofur, Kanamicină, Enrofloxacină, Lincospectină, Amoxiciclină şi Florfenicol, (fig.4).

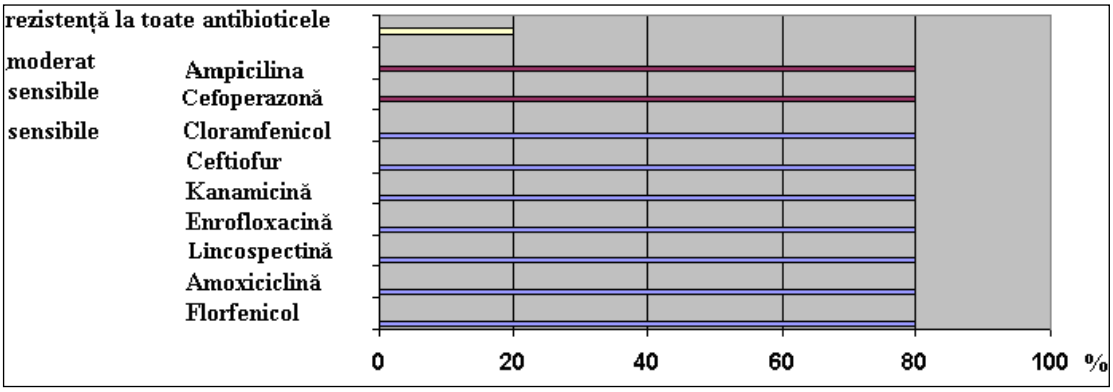

Fig. 4. Dinamica sensibilităţii la antibiotice a bacteriilor izolate de la vaci cu metropatii cronice

Alţi autori au constatat că bacteriile izolate de la vacile cu metropatii sunt sensibile şi moderat sensibile în 33,3 % din cazuri la Oxitetraciclină, Polimixină, Gentamicină, în 66,6 % din cazuri la Streptomicină, Cloramfenicol, Eritromicină, Ampicilină, Tetraciclină, Amoxiciclină, Furazolidon, Colistin şi 100 % din cazuri la Kanamicină şi Cephalothin, (RUGINOSU Elena,1999).

CONCLUZII

1. De la vacile din lotul E_1 s-au izolat în cultură singulară bacterii din specia Staphylococcus aureus în 60 % din cazuri, iar de la vacile din lotul E_2 bacterii din următoarele specii: Staphylococcus aureus, Arcanobacterium pyogenes şi Bacillus cereus în câte 20 % din cazuri,

2. S-au izolat bacterii în culturi mixte: 40 % din probele lotului E_1, alcătuite din Escherichia coli şi Arcanobacterium pyogenes şi respectiv Staphylococcus aureus, Arcanobacterium pyogenes şi 20 % din vacile lotului E_2 , alcătuite din speciile bacteriene Arcanobacterium pyogenes şi Staphylococcus aureus. În 20 % din probele provenite de la vacile lotului E_2 au fost sterile,

3. De la vacile din lotul martor s-au izolat în cultură singulară bacterii condiţionat patogene din speciile Bacillus cereus (20 %), în alte 20 % din cazuri s-a izolat o floră nepatogenă din specia Lactobacillus spp. , iar în 60 % din cazuri probele au fost sterile,

4. În 80 % din cazuri s-a constatat că bacteriile izolate de la vacile cu metropatii au fost moderat sensibile la Ampicilină şi Cefoperazonă şi sensibile la următoarele produse medicamentoase: Cloramfenicol, Ceftiofur, Kanamicină, Enrofloxacină, Lincospectină, Amoxiciclină şi Florfenicol, iar la 20 % din probe s-a constatat o rezistenţă la toate antibioticele analizate.

BIBLIOGRAFIE

1. BEKANA M., JONSSON P., EKMAN T., KINDAHL H., 1994- Intrauterine bacterial finds in postpartum cows with retained fetal membranes,Vet. Med., 41(9),663-700,
2. BOITOR ,I., 1979- Endocrinologia reproducţiei la animalele de fermă. Ed. Ceres, Bucureşti,
3. BOGDAN,AL., şi colab. ,1981- Reproducţia animalelor de fermă. Ed. Scrisul românesc, Craiova,
4. CARP-CARARE,M., DORINA TIMOFTE, 1998- Imunologie şi imunopatologie- Edit. Vasiliana-Iasi,
5. GRECIANU,AL., 1986- Microbiologie generală şi imunologie- Lito. I.A. Iasi,
6. PINTEA,V.şi col.1982- Fiziologie, Edit. did. şi pedag., Bucuresti,
7. RUGINOSU Elena,1999- Cercetări asupra desfăşurării perioadei puerperale şi fertilitatea vacilor, Teza de doctorat,Iaşi,

EFICACITATEA EXTRACTELOR HIDROALCOOLICE DIN PLANTE ASUPRA OUĂLOR ŞI LARVELOR DE STRONGILI DE LA ECVINE

THE EFFICACY OF HIDROALCHOOLIC HERBAL EXTRACTS ON EGGS AND LARVAE OF EQUINE STRONGYLS

Laura Cristina CERNEA[1], Mihai CERNEA[1], Laurenţ OGNEAN[1], Valentin NĂSTASA[2], Ştefan RĂILEANU[3], Mihai MAREŞ[2], Luis M. Madeira de CARVALHO[4], Anca CHEREJI[1]

[1.] USAMV Cluj-Napoca, Calea Mănăştur, no.3-5, 400372, Romania;
[2.] USAMV Iaşi, Aleea Mihail Sadoveanu no. 8, 700489, Romania;
[3.] INCDDD Tulcea, 165, Babadag Street, 820112 Tulcea, Romania;
[4.]Universidade Tecnica de Lisboa, Facultade de Medicina Veterinaria Lisbon, Portugal,
e-mail: mscernea@yahoo.com

In vitro research during May to October 2008, made from samples from a total of 28 horses in the county of Maramures, Vişeului de Sus town, with a view to determining the efficacy of hydro-alcoholic extracts plant on egg strongyls showed results different depending on the plant examined. Testing by the egg hatching assay (EHA) the hydro-alcoholic solution of Satureja hortensis (savory) has highlighted the fact that the maximum concentration of 50% percent of hatching was 65.40% and the minimum dilution of 5.71% due to defense mechanisms that it develops naturally pathogens to high concentrations of alcohol. Larvae development assay (LDA) test showed decreasing percentage of developing larvae of strongyls stage 3, the minimum being recorded at concentration of 3.12%, CL50 was -3.3390%, which represents half of the test determined EHA. At Ocimum basilicum solution (basil) the EHA test showed a progressive decrease in the percentage of larvae hatched from eggs, which is also low (2.38%) at the minimum concentration of 1.56%, the prediction had a negative trend (Y = -167.71. Extend the period of contact (in LDA) of eggs strongyls and active principles of Ocimum basilicum solution has highlighted the increased effectiveness, the Y parameter has a lower value (-202.20) than that obtained in the test EHA. Testing the solution of Arthemisia absinthium (wormwood) it was found that the percentage of eggs hatching, was different depending on the concentration used, the maximum being recorded at 25% dilution, which hatching percentage was 82.35% and the minimum concentration of 12.50% (0%); LDA test revealed a significant reduction in the percentage of developing larvae of strongyls stage 3, all the dilution, which is less than 50% with a CL50 of -3.2751%.

Keywords: equine, phytotherapy, strongyls

În faţa ameninţării reprezentate de fenomenul de rezistenţă al strongililor de la cabaline, se delimitează clar faptul că lupta împotriva acestor paraziţi, nu trebuie să se bazeze doar pe măsuri terapeutice. Tratamentele antihelmintice rămân indispensabile, dar un anumit număr de măsuri paralele permit păstrarea sau mărirea eficacităţi lor, evitând astfel instalarea timpurie a rezistenţei strongililor [Cosoroabă, 2002]. Pe plan mondial, terapia antihelmintică şi în special a strongilidozelor se confruntă cu apariţia tot mai accentuată a populaţiilor chimiorezistente la derivaţi probendimidazoli şi benzimidazoli, tetrahidropirimidine şi chiar lactone macrociclice [Moore, 2000, Cernea, 2007]. Insuccesul terapeutic a determinat utilizarea unor combinaţii medicamentoase, care iniţial au avut o eficacitae ridicată, ulterior, în cele mai multe cazuri constatându-se apariţia fenomenului de rezistenţă multiplă. In această situaţie, gasirea unor noi molecule medicamentose faţă de care strongilii rezistenţi prezintă sensibilitate, constituie o preocupare permanentă şi de stringentă actualitate. In prezent se încearcă găsirea de noi metode de contracarare a acestui fenomen, fitoterapia fiind una dintre alternativele posibile. Scopul cercetărilor întreprinse a fost de a testa *in vitro* eficacitate unor extracte hidro-alcoolice din plante, recunoscute pentru activitatea

antihelmintică, asupra ouălor şi larvelor infestante de strongili proveniţi de la ecvine, astfel încât, rezultatele obţinute să constituie baza unor cercetări ulteriore realizate *in vivo* [Cernea, 2009].

MATERIALE ŞI METODE

Studiul a fost întreprins în perioada mai-octombrie 2008 pe ouă de strongili provenite din fecale de la un numar de 28 cabaline din judeţul Maramureş, localitatea Vişeul de Sus. Pentru stabilirea gradului de infestaţie s-a efectuat metoda McMaster şi Stoll (adaptată pentru larvohelmintologie cantitativă). Ulterior, din probele de fecale au fost colectate ouăle de strongili, prin metoda de flotaţie Willis. In conditiile în care în localitatea respectivă se aplică tratamente antihelmintice cu sporadice cu derivaţi benzimidazoli şi lactone macrociclice, gradul mediu de infestare a fost de 850 OPG, respectiv 1425 LPG,

Pentru verificarea eficacităţii antihelmintice a extractelor hidro-alcoolice din *Satureja hortensis* (cimbru), *Ocimum basilicum* (busuioc) şi *Arthemisia absinthium* (pelin) au fost efectuate testele de eclozionare ale ouălor (egg hatching assay – EHA) şi dezvoltare larvară (larvae development assay - LDA). În scopul efectuării acestor teste din soluţiile hidroalcoolice s-au obţinut 6 diluţii seriate, cu concentraţiile de: 50%, 25%, 12,5%, 6,25%, 3,12%, si 1,56% şi probe martor cu soluţie hidroalcoolică de 25%. Pentru testul EHA probele au fost menţinute în incubator la temperatura de 26 grade C, timp de 48 de ore, după care rezultatele au fost citite, cuantificâdu-se numarul de ouă de strongili morulate comparativ cu cele eclozionate şi larve de stadiul 1 (L1). A fost calculat procentul de eclozionare şi a fost trasată dreapta de predicţie pentru fiecare probă în parte. Pentru testul LDA citirea rezultatelor s-a realizat după 12 zile de la incubarea plăcilor la termostat, cuantificându-se ouăle morulate, larvele de stadiul 1 si 2 (L1, L2) comparativ cu cele de stadiul 3 (L3). A fost determinat procentul de dezvoltare larvară şi ecuaţia dreptei de predicţie. Datele obţinute în cadrul ambelor teste au fost analizate cu ajutorul programului Anthelmintic Rezistance Program (ARP), determinându-se parametri "a" şi "b" necesari trasării dreptei de predicţie, şi concentraţiile letale (CL) 50, 90, 100.

REZULTATE ŞI DISCUŢII

Indicaţiile extractului de *Thymus vulgaris* (cimbru) în medicina veterinară se utilizează intern: pentru tratarea anorexiei, dischineziei biliare, enterocolitei, afecţiunilor pulmonare şi a bronşitelor, se foloseşte şi ca insecticid, pentru ectoparaziţii din adăpostul păsărilor [Pyorala et al., 1987, Kuchukashvili et al., 2003]. Testul EHA realizat cu extractul hidroalcoolic din cimbru, a determinat la 48 de ore un procent descrescator de eclozionare al ouălor invers proporţional cu concentraţia soluţiei. Astfel, la concentraţia maximă de 50% procentul de eclozionare a fost de 65,40%, iar la diluţia minimă de 5,71% (tabelul 1). Acest fenomen ar putea avea ca explicaţie mecanismele de apărare pe care le dezvoltă în mod natural agenţii patogeni, inclusiv cei parazitari, la concentraţiile mari de alcool fapt confirmat de procentul de eclozionare la proba martor, care a avut valoare de 88,57%. Ecuaţia dreptei a avut o tendinţă descrescătoare fiind minimă la concentraţia maximă, înregistrându-se o valoare a parametrului Y de -149,82. Determinarea concentraţiilor letale prin utilizarea programului ARP a scos în evidenţă valori de -20,3125% la $CL_{100.}$

Pentru a testa eficacitatea extractului hidroalcoolic din cimbru pe ouăle de strongili în funcţie de durata de expunere la principii activi din această plantă, s-a efectuat şi testul LDA. În urma citirii după un interval de 12 zile a plăcilor ţinute la incubator, s-a constatat diminuarea procentului de dezvoltare al larvelor de strongili de stadiul 3, valoarea minimă fiind înregistrată la concentraţia de 3,12% (tabelul 2). Concentraţia letală 50 determinată prin ARP a scos în evidenţă o valoare de -3,3390%, ceea ce reprezintă jumatate din cea determinată la testul EHA. S-a remarcat de asemenea şi o tendinţă mai accentuată a dreptei de predicţie care a avut valoarea minimă a parametrului Y de -174,03.

Tabelul 1.
Indici statistici obţinuţi la testul EHA prin utilizarea soluţiei hidroalcoolice din cimbru

Nr. probă	Nr. ouă	Nr. ouă embrionate +L1	Procent de diluţie	Procent de eclozionare	Ecuaţia dreptei
1	3280	6200	50,00	65,40	-149,82
2	680	5100	25,00	88,24	-61,07
3	4700	300	12,50	6,00	-16,70
4	2400	200	6,25	7,69	5,49
5	5200	500	3,12	8,77	16,60
6	3300	200	1,56	5,71	22,14
Martor	400	3100	0	88,57	27,68

Parametri		CL_{50}	CL_{90}	CL_{100}
a	-3,55	-6,2671	-17,5034	-20,3125
b	27,68			

Tabelul 2
Indici statistici obţinuţi la testul LDA prin utilizarea soluţiei hidroalcoolice din cimbru

Nr. probă	Nr. ouă, L1, L2	Nr. L3	Procent de diluţie	Procent de dezvoltare	Ecuaţia dreptei
1	7000	1100	50,00	13,58	-174,03
2	3200	3600	25,00	52,94	-69,03
3	5700	2300	12,50	28,75	-16,53
4	4800	700	6,25	12,73	9,72
5	5800	400	3,12	6,45	22,87
6	3700	500	1,56	11,90	29,42
Martor	500	5700	0	91,94	35,97

Parametri		CL_{50}	CL_{90}	CL_{100}
a	-4,20	-3,3390	-12,8616	-15,2423
b	35,97			

Frunzele de busuioc (*Ocimum basilicum*) sunt bogate în uleiuri eterice (0,1 – 0,4%) care are proprietăţi antimicrobiene şi antifungice [Jităreanu şi Samuil, 2003, Călin şi Stoian 2004].

Prin testele *in vitro* realizate cu soluţie hidroalcoolică din busuioc, s-a remarcat acelaşi fenomen de creştere a eficacităţii terapeutice în cazul în care principiile active au avut o durată de contact mai mare cu ouale de strongili de la cabaline. În cazul testului de eclozionare al ouălor s-a evidenţiat o scădere progresivă a procentului de larve eclozionate din ouă, acesta fiind de asemenea redus (2,38%) la concentraţia minimă de 1,56% (tabelul 3). Putem deduce faptul că substanţele active aflate în concentraţie ridicată în soluţiile hidroalcoolice influenţează în mod negativ eficacitatea acestora. Calcularea concentraţiilor letale a scos în evidenţă valori negative, CL_{50} fiind de -5,2422%. Dreapta de predicţie a avut o tendinţă negativă, valoarea parametrului Y fiind de -167,71.

Tabelul 3
Indici statistici obţinuţi la testul EHA prin utilizarea soluţiei hidroalcoolice din busuioc

Nr. probă	Nr. ouă	Nr. ouă embrionate +L1	Procent de diluţie	Procent de eclozionare	Ecuaţia dreptei
1	4000	1200	50,00	23,08	-167,71
2	500	1700	25,00	77,27	-69,21
3	2800	300	12,50	9,68	-19,96
4	4500	200	6,25	4,26	4,67
5	3300	300	3,12	8,33	17,00
6	4100	100	1,56	2,38	23,14
Martor	400	3100	0	88,57	29,29

Parametri		CL_{50}	CL_{90}	CL_{100}
a	-3,94	-5,2422	-15,3714	-17,9037
b	29,29			

Prelungirea perioadei de contact (test LDA) dintre ouăle de strongili şi principiile active ale busuiocului din soluția hidroalcoolică, a scos în evidență o creştere a eficacității acetuia. Astfel media procentului de dezvoltare larvară la concentrațiile utilizate a fost mai mică decât cea obținută prin testul EHA, fapt reliefat şi prin valorile concentrațiilor letale (CL_{50}= -4,4646, CL_{90}= -13,0939, CL_{100}= -15,2512) (tabelul 4). Datorită procentelor de dezvoltare rezultate în urma contactului de 12 zile între ouăle de strongili şi extractul hidroalcoolic de busuioc, parametrul Y a înregistrat o valoare mai mică (-202,20) decât cea obținută la testul EHA (Y= -167,61).

Tabelul 4

Indici statistici obținuți la testul LDA prin utilizarea soluției hidroalcoolice din busuioc

Nr. probă	Nr. ouă, L1, L2	Nr. L3	Procent de diluție	Procent de dezvoltare	Ecuația dreptei
1	1800	900	50,00	33,33	-202,20
2	2900	1100	25,00	27,50	-86,45
3	4400	600	12,50	12,00	-28,58
4	5600	600	6,25	9,68	0,36
5	7200	200	3,12	2,70	14,85
6	4800	300	1,56	5,88	22,08
Martor	500	5700	0	91,94	29,30

Parametri		CL_{50}	CL_{90}	CL_{100}
a	-4,63	-4,4646	-13,0939	-15,2512
b	29,30			

Arthemisia absinthium (pelin) are multiple utilizări terapeutice în medicina umană şi veterinară, fiind cunoscută şi pentru efectul antiparazitar. În cazul soluției hidroalcoolice de pelin, procentul de eclozionare al ouălor de strongili, a fost diferit în funcție de concentrația utilizată, valoarea maximă fiind înregistrată la diluția de 25%, la care procentul de eclozionare a fost de 82,35%, iar minima la concentrația de 12,50% (0%) (tabelul 5). Aceste valori, combinate cu un procent de eclozionare de 88,57% obtinut la proba martor cu alcool şi apă, au determinat obtinerea unor concentrații letale negative CL_{50} fiind de -5,3128%. Valoarea minimă a parametrului Y a fost de doar -163,54.

În cazul testului LDA menținerea probelor timp de 12 zile la temperatuta 26^0C, a determinat o reducere semnificativă a procentului de dezvoltare a larvelor de strongili de stadiul 3. Practic la toate diluțiile procentul de dezvoltare larvară a fost mai mic de 50%, minima înregistrandu-se la concentrația maximă de 50% unde s-a constatat prezența unui numar de 100 de larve de stadiul 3. Această eficacitate bună a soluției hidroalcoolice din pelin este reliefată şi de CL_{50} care a fost de -3,2751%. Prelucrarea statistică a datelor obținute la LDA prin ARP, a evidențiat un procent ridicat de dezvoltare larvară la proba martor care a avut valoarea de 91,94%, ceea ce demonstrează faptul că excipienții hidroalcoolici ai produsului nu influențează în mod semnificativ procentul de dezvoltare a larvelor de stadiul 3 (tabelul 6). Determinarea prin ARP a dreptei de predicție a prezentat o tendință negativă plecând de la valoarea de 35,52 şi ajungând la un minim al parametrului Y de -184,96. Se evidențiază astfel eficacitatea mai bună a extractelor hidroalcoolice asupra ouălor şi larvelor de strongili, dacă perioada de contact dintre acestea şi principiile active din plantă este mai lungă.

Tabelul 5.

Indici statistici obţinuţi la testul EHA prin utilizarea soluţiei hidroalcoolice din pelin,

Nr. probă	Nr. ouă	Nr. ouă embrionate +L1	Procent de diluţie	Procent de eclozionare	Ecuaţia dreptei
1	1100	2700	50,00	71,05	-163,54
2	300	1400	25,00	82,35	-67,04
3	3800	0	12,50	0,00	-18,79
4	5100	600	6,25	10,53	5,34
5	3500	200	3,12	5,41	17,42
6	3200	600	1,56	15,79	23,44
Martor	400	3100	0	88,57	29,46

Parametri		CL_{50}	CL_{90}	CL_{100}
a	-3,86	-5,3128	-15,6600	-18,2467
b	29,46			

Tabelul 6

Indici statistici obţinuţi la testul LDA prin utilizarea soluţiei hidroalcoolice din pelin,

Nr. probă	Nr. ouă, L1, L2	Nr. L3	Procent de diluţie	Procent de dezvoltare	Ecuaţia dreptei
1	1900	100	50,00	5,00	-184,98
2	700	400	25,00	36,36	-74,73
3	2400	700	12,50	22,58	-19,61
4	4600	800	6,25	14,81	7,96
5	4800	400	3,12	7,69	21,76
6	6700	700	1,56	9,46	28,64
Martor	500	5700	0	91,94	35,52

Parametri		CL_{50}	CL_{90}	CL_{100}
a	-4,41	-3,2751	-12,3266	-14,5894
b	35,52			

CONCLUZII

Cercetările fitoterapeutice *in vitro* din perioada mai-octombrie 2008, efectuate din probe de fecale provenite de la un numar de 28 cabaline din judeţul Maramureş, localitatea Vişeul de Sus, cu scopul determinării eficacităţii asupra ouălor de stongili a 3 soluţii hidroalcoolice din plante au relevat următoarele aspecte:

- **1. Soluţia hidroalcoolică din cimbru**: prin EHA, la concentraţia maximă de 50% procentul de eclozionare a fost de 65,40%, iar la diluţia minimă de 5,71% datorită mecanismelor de apărare pe care le dezvoltă în mod natural agenţii patogeni la concentraţiile mari de alcool; testul LDA a evidenţiat diminuarea procentului de dezvoltare al larvelor de strongili de stadiul 3, valoarea minimă fiind înregistrată la concentraţia de 3,12%, CL_{50} fiind de -3,3390%, ceea ce reprezintă jumatate din cea determinată la testul EHA.
- **2. Soluţia hidroalcoolică din busuioc**: În cazul EHA s-a evidenţiat o scădere progresivă a procentului de larve eclozionate din ouă, acesta fiind de asemenea redus (2,38%) la concentraţia minimă de 1,56%, dreapta de predicţie a avut o tendinţă negativă, valoarea parametrului Y fiind de -167,71; prelungirea perioadei de contact (test LDA) dintre ouăle de strongili şi principiile active ale busuiocului din soluţia hidroalcoolică, a scos în evidenţă o creştere a eficacităţii acetuia, parametrul Y având o valoare mai mică (-202,20) decât cea obţinută la testul EHA.
- **3. Soluţia hidroalcoolică din pelin**: procentul de eclozionare al ouălor de strongili, a fost diferit în funcţie de concentraţia utilizată, valoarea maximă fiind înregistrată la diluţia de 25%, la care procentul de eclozionare a fost de 82,35%, iar minima la

concentrația de 12,50% (0%); testul LDA a evidențiat o reducere semnificativă a procentului de dezvoltare a larvelor de strongili de stadiul 3, la toate diluțiile, acesta fiind mai mic de 50%, cu o CL_{50} de -3,2751%.

BIBLIOGRAFIE

1. **CERNEA MIHAI, (2007).** *Chimiorezistența în strongilidoze la ecvine* Ed. Risoprint, Cluj-Napoca, (227 p), ISBN: 978-973-751-497-4.
2. **CERNEA LAURA CRISTINA (2009).** *Modele de analiză în fitoterapia experimentală*. Ed. Academicpres, Cluj-Napoca, Romania
3. **CALIN M., STOIAN L., (2004).** - *Effect of NeemAzal-T/S on the vegetable pests in Romania. Workshop "Biological Control of Plant, Medical and Veterinary Pests".*
4. **COSOROABA I., (2002).** *Managementul rezistenței la antiparazitare.* Rev. Sc. Parasitol., Vol. 3, (1); 28-35.
5. **JITAREANU G., SAMUIL C. (2003).** *Tehnologii de agricultură organică*.
6. **KUCHUKASHVILI Z, AVALIANI N., DAVITAIA G. (2003).** *Influence of Flavonoid fraction from satureja hortensis on microsomal oxidation.* Proceeding od of the Georgian Academy of Sceinces; 1-18.
7. **MOORE, J.N., (2000).** *Controlling Equine Cyathostomes*. Equine Forum, 391-393.
8. **PYORALA K, LASKSO M, UUSIPUTA M. (1987).** *Diabetes and atherosclerosis: An epidemiological view.* Diabetes 3:463-524.

INFLUENŢA EXTRACTELOR VEGETALE HIDROALCOOLICE ASUPRA EVOLUŢIEI PROTEINOGRAMEI LA MIEI

THE INFLUENCE OF HYDRO-ALCOHOLIC PLANT EXTRACTS ON PROTEIN EVOLUTION FROM LAMBS

Laura Cristina CERNEA, Mihai CERNEA, Laurenţ OGNEAN, Viorel MICLĂUŞ, Sebastian TRÎNCĂ
USAMV Cluj-Napoca, Calea Mănăştur, no.3-5, 400372, Romania;
e-mail: mscernea@yahoo.com

Research carried out on a number of 30 lambs aged 12 months, had aimed to establish how hydro-alcoholic extracts of Artemisia vulgaris (wormwood), Ocimum basilicum (basil) and Tymus vulgaris (thyme) affect some blood biochemical parameters. Protein dynamics showed that if the lot treated with wormwood, the initial 5.67 ± 1.01 g / l increased distinctly "statistically significant" as the second measurement (8.41 ± 1.45 g / l) and the of the third (8.22 ± 1.53 g / l), the evolution of the total protein was different from the groups treated with basil and thyme, which has a decrease trend in protein. In group treated with wormwood was observed progressively increasing of albumin from 3.86 ± 0.63 g / l to 4.39 ± 0.61 g / l and 4.47 ± 0.93 g / l; increasing evolutionary dynamics was observed also in the case of basil; albumin evolution was different in the groups treated with albendazole and thyme, which was observed the decrease the quantity albumin. Regarding the gammaglobuline quantification, was observed at treated group with basil that at the beginning the value was 1.93 ± 0.37 g / l with very significant growth after 48h of administration reaching the value of 2.18 ± 0.63 g / l.

Keywords: plant extract, phytotherapy, protein, lambs

Pe plan internaţional, cerecetători din diferite domenii, studiază plantele din două puncte de vedere (Cowan, 1999). In primul rând, studiile se referă la faptul că există numeroase substanţe fitochimice care prezintă *in vitro* efecte inhibitorii asupra tuturor tipurilor de microorganisme. Al doilea deziderat al cercetărilor este reprezentat de realizarea testelor *in vivo* pentru determinarea eficacităţii extractelor vegetale. In această categorie sunt incluse studiile toxicologice şi stabilirea efectelor asupra micobiocenozei fiziologice a organismelor. Fitofarmaceuticele au de obicei efecte cu un spectru larg şi mai puţine efecte nedorite decât substanţele individuale. Aşadar sunt deosebit de potrivite pentru medicaţia pe termen lung în bolile cronice, în convalescenţă şi în profilaxia bolilor infecţioase, degenerative şi metabolice. Mai mult decât atât, ele pot fi combinate ca şi terapie de sprijin împreună cu medicamentele de sinteză (Wagner şi Wiesenauer, 1995; Muray şi Pizzorno, 1998). Acestea au efecte care sunt rareori provocate de medicamentele sintetice, precum efect antiviral, de protecţie hepatică sau de modulare a imunităţii. Foarte important în practica veterinară, mai ales în cazul animalelor de rentă, este că fitofarmaceuticele cauzează rareori reziduuri de interes legal şi nu au nevoie de perioade de aşteptare. Aplicarea fitoterapiei în practica veterinară oferă o dezvoltare a paletei terapeutice şi în combinaţie cu alte abordări oferă un grad ridicat de siguranţă al terapiei tratând atent omul, animalul şi mediul înconjurător (Cernea, 2009).

MATERIALE ŞI METODE

Extractele vegetale

Plantele utilizate în experiment au fost Ocimum basilicum, Tymus vulgaris şi Artemisia vulgaris, sub formă de extracte hidroalcoolice. Extractele hidroalcoolice sunt preparate farmaceutice rezultate prin concentrarea soluţiilor extractive până la titrul sau consistenţa indicată. Extractele hidroalcoolice se pot clasifica în funcţie de consistenţa lor în exracte fluide sau lichide care conţin 20-30% substanţe extrase - 1 ml extract corespunde la 1g de plantă. Prepararea extractelor presupune două operaţii principale: extracţia principiilor active cu un dizolvant potrivit şi concentrarea soluţiei obţinute.

Protocolul experimental

Protocolul experimental a prevăzut, în primul rând, lotizarea animalelor acestea fiind împărţite în 5 loturi a câte 6 miei (tab.1).

In cazul loturilor tratate cu extracte hidroalcoolice (50%) doza a fost de 1 ml/animal, la lotul 1 fiind administrat extractul de Artemisia vulgaris, la lotul 2 cel de Ocimum basilicum, iar la lotul 3 soluția de Tymus vulgaris. Administrea a fost efectuată individual, per os. Lotul 4 a fost martorul tratat cu albendazol în doză de 10 mg/animal/zi. La martorul netratat (lot 5) s-a administrat, per os, 1 ml de alcool 50%/animal/zi (tab.1). In cazul acestui lot am recurs la administrarea alcoolului datorită faptului că s-au utilizat extracte vegetale hidroalcoolice, astfel eliminând posibile erori în interpretarea corelativă a rezultatelor.

In ceea ce priveşte protocolul experimental am considerat momentul "0" ziua în care s-a efectuat identificarea animalelor în funcţie de numărul matricol şi lotizarea acestora. In ziua 1 s-a recurs la recoltarea probelor de sânge, şi efectuarea determinărilor biochimice. Sângele a fost recoltat individual, în tuburi heparinizate. Timp de 5 zile consecutiv (ziua 2- 6) au fost administrate extractele vegetale la loturile experimentale, albendazol la lotul martor tratat şi soluția de alcool 50% la lotul martor netratat (tab. 2).

Tabel 1
Schema de lotizare a animalelor

Identificare lot	Nr. animale	Specificaţie terapeutică	Doze utilizate (5 zile consecutiv)
Lot I	6	*Artemisia vulgaris*	1 ml extract hidroalcoolic 50% /animal/zi
Lot II	6	*Ocimum basilicum*	
Lot III	6	*Tymus vulgaris*	
Lot IV – martor tratat	6	Albendazol	10 mg/animal / zi
Lot V – martor netratat	6	Alcool 50%	1 ml alcool 50%/animal/zi

Tabel 2
Schema protocolului experimental

Moment experimental	Specificaţie
Ziua 0	Identificare animale – nr. matricol şi lotizare
Ziua 1	Recoltare probe biologice (sânge) şi determinări biochimice
Ziua 2	Administrarea extractelor hidroalcoolice la loturile experimentale Administrarea albendazolului la lotul martor tratat Administrarea alcoolului 50% la lotul martor netratat
Ziua 3	
Ziua 4	
Ziua 5	
Ziua 6	
Ziua 7	-
Ziua 8	Recoltare probe biologice (sânge) şi determinări biochimice
Ziua 9 – 15	-
Ziua 16	Recoltare probe biologice (sânge) şi determinări biochimice

REZULTATE SI DISCUȚII

Analiza rezultatelor proteinogramei a scos în evidenţă probleme legate mai ales de cantitatea proteinelor plasmatice. În primul rând semnalăm faptul că aproape în toate situaţiile investigate, indiferent de lot şi de momentul experimental nivelul proteinei plasmatice a depăşit limitele fiziologice (6-7,5g/l).

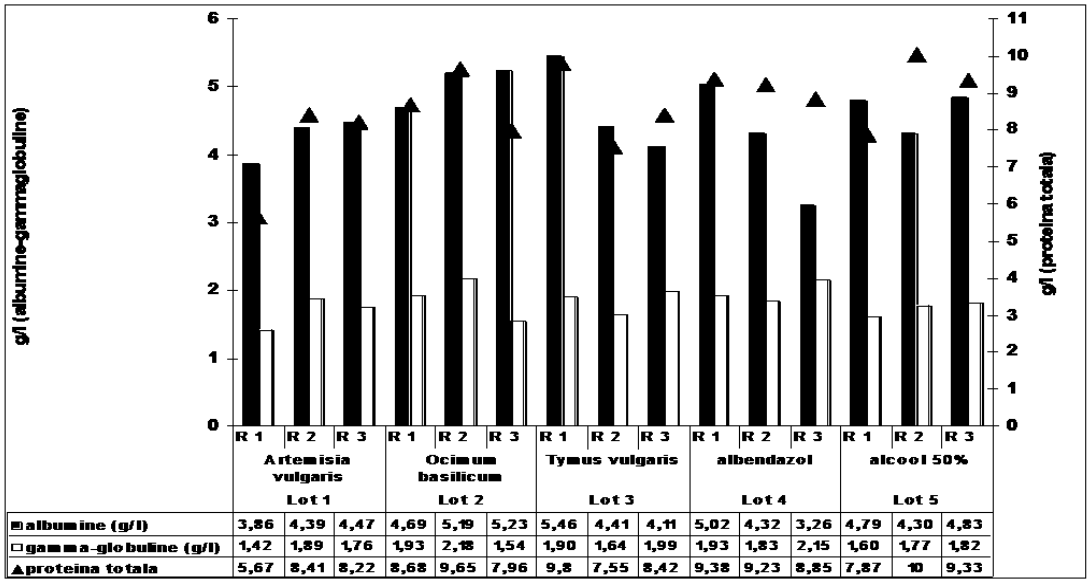

	Lot 1 R 1	Lot 1 R 2	Lot 1 R 3	Lot 2 R 1	Lot 2 R 2	Lot 2 R 3	Lot 3 R 1	Lot 3 R 2	Lot 3 R 3	Lot 4 R 1	Lot 4 R 2	Lot 4 R 3	Lot 5 R 1	Lot 5 R 2	Lot 5 R 3
albumine (g/l)	3,86	4,39	4,47	4,69	5,19	5,23	5,46	4,41	4,11	5,02	4,32	3,26	4,79	4,30	4,83
gamma-globuline (g/l)	1,42	1,89	1,76	1,93	2,18	1,54	1,90	1,64	1,99	1,93	1,83	2,15	1,60	1,77	1,82
proteina totala	5,67	8,41	8,22	8,68	9,65	7,96	9,8	7,55	8,42	9,38	9,23	8,85	7,87	10	9,33

Figura 1 - Dinamica evolutivă a proteinogramei la loturile experimentale (recoltarea 1, 2, 3)

Discutând despre fiecare lot în parte s-a observat că în cazul lotului tratat cu pelin, valoarea iniţială de 5,67±1,01g/l a crescut distinct "semnificativ statistic" (p≤0,01) atât la a doua determinare (8,41±1,45g/l) cât şi la cea de a treia (8,22±1,53g/l) (fig. 1). Evoluţia cantităţii totale de proteină a fost diferită la loturile tratate cu busuioc şi cu cimbru, în sensul că în aceste cazuri s-a constatat tendinţa de scădere a proteinemiei. Astfel, administrarea busuiocului a indus o scădere de la 8,68±0,88g/l la 7,96±1,55g/l la ultima determinare, menţionând însă faptul că la determinarea 2 (48h de la administare) a fost evidenţiat nivelul cel mai ridicat a proteinemiei (9,65±1,04g/l); scăderea proteinemiei la ultimele două determinări a fost "semnificativă statistic" (p=0,0500). La mieii tratați cu cimbru, media iniţială a fost de 9,80±2,02g/l cu descreştere "semnificativă statistic" (p=0,0433) după 48h de la administrarea extractului (7,55±0,96), cu toate acestea la sfârşitul perioadei de studiu nivelul proteinemiei a avut tendinţă crescătoare valoarea fiind de 8,42±0,95g/l. Comparativ cu loturile tratate cu extracte vegetale la lotul martor tratat cu albendazol a fost înregistrată tendinţa de scădere a proteinemiei de la 9,38±2,34g/l (det. 1), la 9,23±1,53g/l (det. 2) şi 8,85±0,85g/l (det. 3). Referitor la lotul martor netratat semnalăm tendinţa de creştere a acestui parametru de la 7,87±0,93g/l la 10,03±1,99g/l şi respectiv 9,33±0,73g/l, cu menţiunea că diferenţele faţă de nivelul iniţial au fost "semnificative statistic" (p≤0,05) (fig. 1).

Concluzionând, putem aprecia că în cazul animalelor tratate cu pelin şi a celor din lotul martor netratat tendinţa proteinemiei a fost crescătoare în timp ce la celelalte loturi (tratate cu busuioc, cimbru şi albendazol) s-a înregistrat scăderea nivelului acestui parametru, în unele situaţii chiar până la limita normală. Este posibil ca nivelurile crescute ale proteinei plasmatice să se datoreze evoluţiei unor infecţii cronice (Ghergariu şi colab., 2000), iar în cazul în care s-a înregistrat tendinţa de scădere aceasta să se datoreze principiilor active din produsele administrate. Evoluţia proteinemiei, referindu-ne mai ales la nivelurile prea crescute ale proteinei totale, se află în corelaţie directă cu valorile albuminei. În cazul acestei fracţiuni proteice în majoritatea cazurilor valorile determinate au depăşit limitele normale de 2,7-3,7g/l. La fel ca şi în cazul proteinei totale, la lotul tratat cu pelin s-a observat creşterea progresivă de la 3,86±0,63g/l la 4,39±0,61g/l şi 4,47±0,93g/l (fig. 1). Dinamica evolutivă crescătoare a albuminelor a fost observată şi în cazul tratamentului cu busuioc, situaţie în care valorile medii ale acestui parametru au crescut progresiv de la 4,69±0,77g/l la 5,23±0,87g/l (det. 3). Evoluţia albuminemiei a fost diferită la loturile tratate cu cimbru şi cu albendazol, în această situaţie observându-se descreşterea cantităţii de albumină. Scăderea a fost asigurată statistic astfel încât la

lotul tratat cu cimbru de la 5,46±0,53g/l (det. 1), albuminemia a ajuns la 4,41±0,46g/l (p≤0,01) şi respectiv 4,11±1,22g/l (p≤0,05) (fig. 1). Cea mai importantă reducere a nivelului albuminemiei a fost înregistrată la lotul tratat cu albendazol la care valoarea inițială de 5,02±1,97g/l a scăzut de-a lundul perioadei de studiu până la 3,26±0,48g/l. Comparativ cu loturile tratate la martorul netratat nivelul albuminemiei a fost aproximativ constant (4,79±0,45g/l – 4,83±0,68g/l). Tot referitor la proteinogramă se impune aprecierea evoluției gammaglobulinelor. În primul rând subliniem faptul că la lotul tratat cu pelin tendința a fost clar crescătoare, nivelul inițial a fost de 1,42±0,31g/l cu creştere "semnificativ statistică" (p=0,0422) la determinarea a doua (1,89±0,37g/l) şi cu un nivel final de 1,76±0,53g/l (fig. 1). Aspecte deosebite au fost observate la loturile tratate cu cimbru şi albendazol în cazul cărora subliniem scăderea gammaglobulinemiei după 48h de la administrarea produselor; după 9 zile de la administrarea produselor s-a observat creşterea nivelului gammaglobulinelor, valoarea cea mai mare fiind semnalată în cazul albendazolului (2,15±0,55g/l) (fig. 1). Situație particulară a fost observată în cazul lotului tratat cu busuioc la care nivelul inițial al gammaglobulinemiei a fost 1,93±0,37g/l cu creşterea deosebit de importantă, după 48h de la administrare atingându-se valoarea de 2,18±0,63g/l. Important este de precizat faptul că la ultima determinare nivelul gammaglobulinelor a scăzut până la 1,54±0,39g/l (fig. 1). Pentru gammaglobuline s-a observat că valorile situate între limitele fiziologice (1,2-1,8g/l) au fost înregistrate în cazul tratamentului cu pelin şi cu busuioc la ultima determinare, iar pentru cimbru la determinarea a doua. În contextul interpretării generale a unei proteinograme, Ognean şi Cernea (2006), arată că în afecțiunile celulei hepatice dar şi în infecțiile cronice (în faza de sinteză a anticorpilor) cresc gammaglobulinele şi scade ponderea albuminelor, diferența constând în valoarea proteinemiei care este scăzută în afecțiunile hepatice (deficit de sinteză) şi crescut în infecțiile conice (sinteză crescută de anticorpi).

CONCLUZII

1. Dinamica proteinemiei a evidențiat că în cazul lotului tratat cu pelin, valoarea inițială de 5,67±1,01g/l a crescut distinct "semnificativ statistic" atât la a doua determinare (8,41±1,45g/l) cât şi la cea de-a treia (8,22±1,53g/l); evoluția cantității totale de proteine a fost diferită la loturile tratate cu busuioc şi cu cimbru, la care s-a constatat tendința de scădere a proteinemiei.
2. La lotul tratat cu pelin s-a observat creşterea progresivă a albuminemiei de la 3,86±0,63g/l la 4,39±0,61g/l şi 4,47±0,93g/l; dinamică evolutivă crescătoare a fost observată şi în cazul tratamentului cu busuioc; evoluția albuminemiei a fost diferită la loturile tratate cu cimbru şi cu albendazol, la care s-a observat descreşterea cantității de albumină.
3. Referitor la gammaglobuline, situație particulară a fost observată în cazul lotului tratat cu busuioc la care nivelul inițial al gammaglobulinemiei a fost 1,93±0,37g/l cu creştere deosebit de importantă, după 48h de la administrare atingându-se valoarea de 2,18±0,63.

BIBLIOGRAFIE

1. CERNEA, L.C. (2009) – *Modele de analiză în fitoterapia experimentală.* Edit. AcademicPres, Cluj-Napoca.
2. COWAN,N.M. (1999) – *Plant products as Antimicrobial Agents.* Clinical Microbiology Reviews, vol.12, no.4, 564-582.
3. GHERGARIU, S., AL. POP, L. KADAR, MARINA SPÎNU (2000) – *Manual de laborator clinic veterinar*. Edit. All, Bucureşti.
4. MURRAY MT, PIZZORNO T. (1998) – *Encyclopedia of Natural Healing*. Rocklin: Prima Pbl.
5. OGNEAN, L., CRISTINA CERNEA (2006) – *Aplicații practice de fiziologie medical-veterinară*. Edit. AcademicPres, Cluj-Napoca.
6. WAGNER, H., WIESENAUER,M. (1995) - *Phytotherapie – Phytopharmaka und pflanzliche Homöopathika,* Stuttgart, G. Fischer

PHYTOTHERAPY IN EQUINE STRONGYLIDOSIS
ALTERNATIVE FITOTERAPEUTICE ÎN STRONGYLIDOZE LA ECVINE

Mihai CERNEA[1], Laura Cristina CERNEA[1], Laurenţ OGNEAN[1], Valentin NĂSTASA[2], Mihai MAREŞ[2], Ştefan RĂILEANU[3], Luis M. Madeira de CARVALHO[4]

1. USAMV Cluj-Napoca, Calea Mănăştur, no.3-5, 400372, Romania; 2. USAMV Iaşi, Aleea Mihail Sadoveanu no. 8, 700489, Romania; 3. INCDDD Tulcea, 165, Babadag Street, 820112 Tulcea, Romania; 4.Universidade Tecnica de Lisboa, Facultade de Medicina Veterinaria Lisbon, Portugal.
e-mail: mscernea@yahoo.com

In order to determine in vitro effectiveness of plant decocts on eggs and larvae of equine stongyls, samples were collected from a total of 28 horses from Vişeului de Sus Maramures county, between November 2008 - May 2009. Four plant extract were tested: Hippophae rhamnoides, Juglans nigra, Pimpinella anisium and a commercial anthelmintic preparation comprising Thymus serpyllum, Arthemisia absinthium , Frangula alnus, Gentiana lutea, Inula helenium, Matricaria chamomilla and Rosa canina. By testing a decoction of Hippophae rhamnoides using egg hatch assay (EHA) a hatching a percentage of 98.59% at the maximum concentration (50%), the minimum being recorded paradoxically, at the minimum concentration of 2.44% were highlighted. On the other hand larva development assay (LDA), showed a decrease in the percentage of larval development with a minimum of 1.59% at a concentration of 12.50% and a maximum of 33.33% at concentration of 50%, highlighting that the extent of the duration of contact between exogenous forms of the parasite and the active decoction compounds resulted in an increase in the effectiveness of pharmaceutical preparation. In case of Juglans nigra decoction, the lethal concentration 100 test EHA (CL100) was -14.7135%. LDA revealed the inhibitory effect on the 3rd stage larval development, regardless of the used dilution, no stage 3 larva were obtained after 12 days of incubation. In case of Pimpinella anisium decoction, EHA Y test parameter values were negative, with a minimum of -245.32, which resulted in a negative trend in the prediction curve, and the LDA Y parameter values varied between -240.70 and 25.30, with a CL100% of -13.3495.

Testing anthelmintic decoctions by EHA and LDA resulted in obtaining lethal concentrations 50, 90 and 100 negative, which reveals the possibility of using anthelmintic decoction in treatment equine strongylidosis.

Key words: equine, phytotherapy, strongyls

Anthelmintic drug resistance gradually evolved from a mere veterinary curiosity to, a major economic problem. Anthelmintic drug resistance, in recent years, became a very serious worldwide problem, many species of nematodes becoming resistant, particularly those found in sheep, goats and horses [Bauer et al., 1986, Cristina et al, 1999; Kaplan, 2002; Cosoroabă, 2002; Dida et al., 2002, Cernea, 2007]. Given the global strongyl drug resistance situation in horses the present concern is to try and find new ways to counter this phenomenon, phytotherapy being one of the available alternatives. The purpose of the research is to test the in vitro effectiveness of plant decocts on equine strongyl eggs and larvae, so that the results can be used as the basis of further in vivo research

MATERIALS AND METHODS

The study was carried out between November 2008 - May 2009 on feaces samples containing strongyl eggs from of a number of 28 horses residing in Vişeul de sus Maramures county. In order to determining the degree of infestation the McMaster and Stoll (adapted for quantitative larvo-helmintology) methods were employed. Subsequently, strongyl eggs from the faeces samples were collected by Willis flotation method and egg hatching assay - EHA tests larvae assay development –

LDA test were performed. The tested phytotheraputic substances were extracted through decocts: *Hippophae rhamnoides*, *Juglans nigra*, *Anisium pimpinella*. For the purpose of these tests the decocts were prepared according to the Romanian Pharmacopoeia, using the 6g of plant product for 100 ml of water, the solution being "the mother solution". In order to perform the tow tests to highlight the therapeutic effectiveness of the tested products 6 dilution series with concentrations of 50%, 25%, 12.5%, 6.25%, 3.12%, and 1, 56% and the control being distilled water [Cernea, 2009] were created.

For EHA samples were kept in the incubator at a temperature of 26 C^0degrees for 48 hours quantifying the number of divided strongyl eggs comparing them with those hatched and with stage 1 larvae (L1). Then it was calculated the percentage of hatching and the prediction curve was drawn for each sample separately. For LDA the test results reading was done after 12 days from the incubation if the plate thermostat, quantifying the number divided eggs, stage 1 and 2 larva (L1, L2) compared with those of stage 3 (L3). It was determined the rate of larval development percentage and the equation of the prediction curve. Data obtained in both tests were analyzed using the Anthelmintic Resistance Program (ARP - www.pharma-logic.ro), determining the parameters "a" and "b" required for testing the prediction curve, and lethal concentrations (CL) 50, 90, 100.

RESULTS AND DISCUSSIONS

Hippophae rhamnoides. Pharmacodynamics tests performed through EHA, highlighted a low effectiveness of the decoct on equine strongyl eggs from. It was also noted that at the and maximum concentrations (50%) hatching percentage was 98.59%, the minimum being recorded paradoxically, the minimum concentration of 2.44% (table 1). In contrast at the larval development assay (LDA), a decrease was observed in the percentage of developed larva. This had a minimum of 1.59% at a concentration of 12.50% and a maximum of 33.33% at concentration of 50% (table 2).

Table 1

Statistic indexes obtained through EHA after using a decoction of Hippophae rhamnoides

No. Sample	No. Eggs	No. Developed eggs +L1	Dilution percentage	Hatching percentage	Curve equation
1	100	7000	50,00	98,59	-101,83
2	1200	1500	25,00	55,56	-35,83
3	2800	400	12,50	12,50	-2,83
4	2100	1600	6,25	43,24	13,67
5	2800	400	3,12	12,50	21,93
6	4000	100	1,56	2,44	26,05
Control	400	3100	0	88,57	30,17
Parameter		CL50	CL90	CL100	
a	-2,64	-7,4830	-22,5796	-26,3538	
b	30,17				

Statistic indexes obtained through LDA after using a decoction of Hippophae rhamnoides

Table 2

No. Sample	No. Eggs, L1, L2	No. L3	Dilution percentage	Developed larva percentage	Curve equation
1	800	400	50,00	33,33	-209,52
2	3200	400	25,00	11,11	-88,77
3	6200	100	12,50	1,59	-28,40
4	3600	600	6,25	14,29	1,79
5	3000	300	3,12	9,09	16,91
6	3700	500	1,56	11,90	24,45
Control	500	5700	0	91,94	31,98
Parameter		CL50	CL90	CL100	
a	-4,83	-3,7261	-11,9984	-14,0665	
b	31,98				

A similar situation was encountered as in the EHA, which showed that concentrated decoction of *Hippophae rhamnoides* is less effective at high concentration than in more diluted solutions. The prediction curve showed a negative trend, reaching a minimum value -209.52. Lethal concentration 50 is much lower than that determined in the previous test reaching -3.7261% CL_{100} was also decreased (-14.0665) (table 2). This shows that extension of the duration of contact between the exogenous parasitic forms of strongyls and active compounds of the *Hippophae rhamnoides* decoction caused an increase in the effectiveness of this phytopharmaceutical preparation [Brad, 2002].

Juglans nigra. Testing a decoction through EHA highlighted null hatching percentages except at the 12.50% concentration where a value 25% was obtained. In the control sample the hatching percentage was 88.56% that resulted in a negative trend of the calculated prediction curve. Thus the minimum value of the parameter Y was -218.49 and the maximum of 27.51 (table 3).

Table 3.
Statistic indexes obtained through EHA after using a decoction of Juglans nigra

No. Sample	No. Eggs	No. Developed eggs +L1	Dilution percentage	Hatching percentage	Curve equation
1	200	0	50,00	0,00	-218,49
2	400	0	25,00	0,00	-95,49
3	300	100	12,50	25,00	-33,99
4	100	0	6,25	0,00	-3,24
5	100	0	3,12	0,00	12,16
6	200	0	1,56	0,00	19,83
Control	400	3100	0	88,57	27,51

Parameter		CL50	CL90	CL100
a	-4,92	-4,5637	-12,6835	-14,7135
b	27,51			

However it was noted that the decoction of *Juglans nigra* has a high effectiveness from the strongyl eggs hatching ability of point of view. Calculation of lethal concentrations highlighted negative values, reflecting the positive effects of the decoction even in concentrations of less than 1.56%. CL_{50} value was -4.5637% and CL_{100}% of -14.7135. Through LDA was revealed inhibitory effect of the decoct on the development of 3 stage larvae, regardless of the used dilution, after 12 days of incubation no stage 3 larva were obtained. However in the control the development percentage was 91.94% (table 4). Quantification of these results led to obtaining a prediction curve with parameters situated between -240.70 and 25.30. Due to high capacity of *Juglans nigra* decoct on inhibiting the development of stage 3 larvae, the lethal concentrations were: CL_{50} =-4.2967%, CL_{90}=-11.5389% and CL_{100} = -13.3495% (table 4). As a conclusion it can be stated that *Juglans nigra* decoct has, in vitro, a strong effect on equine strongyls eggs and larvae, therefore we recommend further testing using the 1.56% dose

Table 4.
Statistic indexes obtained through LDA after using a decoction of Juglans nigra

No. Sample	No. Eggs, L1, L2	No. L3	Dilution percentage	Developed larva percentage	Curve equation
1	500	0	50,00	0,00	-240,70
2	400	0	25,00	0,00	-107,70
3	200	0	12,50	0,00	-41,20
4	100	0	6,25	0,00	-7,95
5	200	0	3,12	0,00	8,70
6	200	0	1,56	0,00	17,00
Control	500	5700	0	91,94	25,30

Parameter		CL50	CL90	CL100
a	-5,52	-4,2967	-11,5389	-13,3495
b	26,26			

Pimpinella anisum. The egg hatching assay highlighted the fact that in sample number 6 containing a concentration of 1.56% a total of 400 developed eggs and stage 1 larvae were obtained, after an incubation period of 48 hours, resulting in a hatching percentage of 9.09%. This shows a decreased therapeutic effectiveness of the *Pimpinella anisum* decoction at low concentrations. However due to the fact that the hatching percentage of the control being of 88.57% the Y parameter values were negative, with a minimum of -245.32, which resulted in a negative trend in the prediction curve (table 5). Quantifying the data from reading the plate through ARP showed lethal concentrations having negative values, CL_{50} -3.9870% CL_{90} -11.2867% and CL_{100} -13.1111.

Tabelul 5

Statistic indexes obtained through EHA after using a decoction of Pimpinella anisum

No. Sample	No. Eggs	No. Developed eggs +L1	Dilution percentage	Hatching percentage	Curve equation
1	300	0	50,00	0,00	-245,32
2	200	0	25,00	0,00	-108,57
3	100	0	12,50	0,00	-40,20
4	100	0	6,25	0,00	-6,01
5	2600	0	3,12	0,00	11,11
6	4000	400	1,56	9,09	19,65
Control	400	3100	0	88,57	28,18
Parameter		CL50	CL90	CL100	
a	-5,47	-3,9870	-11,2863	-13,1111	
b	28,15				

Tabelul 6

Statistic indexes obtained through LDA after using a decoction of Pimpinella anisum

No. Sample	No. Eggs, L1, L2	No. L3	Dilution percentage	Developed larva percentage	Curve equation
1	100	0	50,00	0,00	-240,70
2	400	0	25,00	0,00	-107,70
3	300	0	12,50	0,00	-41,20
4	200	0	6,25	0,00	-7,95
5	4600	0	3,12	0,00	8,70
6	5300	0	1,56	0,00	17,00
Control	500	5700	0	91,94	25,30
Parameter		CL50	CL90	CL100	
a	-5,52	-4,2967	-11,5389	-13,3495	
b	26,26				

However in the LDA because of prolonged duration of contact between the *Pimpinella anisum* decoct and the strongyl eggs it was noted that it had completely inhibited the development of 3 stage larvae (L3) regardless of the used concentrations. The prediction curve equation presented Y parameter values located between -240.70 and 25.30 (table 6). Similarly to the previous tests, the lethal concentrations were negative, CL_{100} being -13.3495%. In conclusion, for the anise fruits decoction it is recommended the usage of successive daily doses, thus prolonging the duration of contact between the strongyls and the active compounds.

The **commercial anthelmintic** decoction is composed of a mixture of 7 plants, each being indicated as anthelmintic in human medicine.

The obtained EHA results showed that after 48 hours a complete inhibition of hatching was obtained, regardless of the used concentration. In the control sample conducted with distilled water a hatching percentage of 88.57% was (table 7). Determination through ARP of parameters “a" and "b" highlighted values of the Y parameter as low as -240.70. This negative value of the parameter Y

resulted in a negative trend of the prediction curve, which shows a good in vitro effectiveness of this anthelmintic decoction. These favorable results are also confirmed by calculating the CL_{50} value (-4.6411%). The negative values obtained indicate that the active compounds contained in anthelmintic decoction are highly active, so in order to obtain positive values of the CL would have made it necessary to use dilutions of less than 1.56%, but that is not justified in this first stage study. Lethal concentration 90 and 100 also had negative values of -12.1590 % and respectively -14.0384%. In practical terms we recommend on the basis of the EHA the usage of anthelmintic decoction 1.56% in equine strongylidosis therapy, provided the parallel in vivo testing. The obtained LDA results were largely similar to those observed in the previous test, the difference being the control sample which showed ad larvae development percentage of 91.94% (table 8). Regardless of the dilution used, the percentage of the developed stage 3 larvae was null, which shows good inhibitory capacity of the anthelmintic decoction on the development of equine strongyl larva capable of infestation.

Table 7.
Statistic indexes obtained through EHA after using a commercially available mixture

No. Sample	No. Eggs	No. Developed eggs +L1	Dilution percentage	Hatching percentage	Curve equation
1	300	0	50,00	0,00	-240,70
2	400	0	25,00	0,00	-107,70
3	200	0	12,50	0,00	-41,20
4	200	0	6,25	0,00	-7,95
5	200	0	3,12	0,00	8,70
6	400	0	1,56	0,00	17,00
Control	400	3100	0	88,57	25,30

Parameter		CL50	CL90	CL100
a	-5,32	-4,6411	-12,1590	-14,0384
b	25,30			

Table 8
Statistic indexes obtained through LDA after using a commercially available mixture

No. Sample	No. Eggs, L1, L2	No. L3	Dilution percentage	Developed larva percentage	Curve equation
1	200	0	50,00	0,00	-249,74
2	400	0	25,00	0,00	-111,74
3	100	0	12,50	0,00	-42,74
4	100	0	6,25	0,00	-8,24
5	100	0	3,12	0,00	9,04
6	200	0	1,56	0,00	17,65
Control	500	5700	0	91,94	26,26

Parameter		CL50	CL90	CL100
a	-5,52	-4,2967	-11,5389	-13,3495
b	26,26			

The percentage values of larval development determined a negative trend in the prediction ARP curve, the parameter Y values reaching the maximum concentration at -249.74. This confirms the high effectiveness of anthelmintic decoction in treating equine strongylidoses, the lethal concentrations being also showing negative values (CL_{50}=-4.2967%, CL_{90}=-11.5389%; CL_{100}=-13.3495%).

Basically, the two tests showed that the anthelmintic decoct can be use in the treatment of equine strongylidosis, especially in the equine populations where the installation of adaptive phenomena of strongyl resistance to benzimidazole derivatives, macrocyclic lactones or tetrahydropyrimidines based medication.

CONCLUSIONS

The in vitro research carried out between November 2008 - May 2009, regarding the effectiveness of four decocts on strongyl eggs and larvae from 28 horses residing in Vişeul de Sus, Maramures county, revealed the following aspects:

1. **Commercial anthelmintic decoction**: In EHA, lethal concentrations 90 and 100 showed negative values of -12.1590% respectively -14.0384%. Through LDA the lethal concentration values were very low (CL_{50}=- 4.2967% CL_{90}=-11.5389%, CL_{100}= -13.3495%), which reveals the possibility of using anthelmintic decoction in treatment of equine strongylidosis
2. **Decoction of *Juglans nigra***: In EHA the parameter Y showed a minimal value of -218.49 with a CL_{100} of -14.7135%. Through LDA the inhibitory effect on the development of the larvae was highlighted, regardless of the used dilution after 12 days of incubation no stage 3 larvae were obtained, quantification of these results lead to obtaining a prediction curve with parameters situated between 25.30 and -240.70
3. **Decoction of *Pimpinella anisum***: In EHA the Y parameter values were negative, the minimum being -245.32, which resulted in a negative trend in the prediction curve, the LDA values of the parameter Y varied between 25.30 and -240.70 with a CL_{100} of -13.3495%.
4. **Decoction of *Hippophae rhamnoides***: Through EHA at the peak concentrations (50%) the hatching percentage was 98.59%, the minimum being recorded paradoxically, at the minimum concentration of 2.44%; In contrast to LDA, showed a marked decrease in the percentage of larval development with a minimum of 1.59% at a concentration of 12.50% and a maximum of 33.33% at a concentration of 50% highlighting the fact that extending the duration of contact between exogenous forms of the parasite and the active compounds from decoction caused an increase in the effectiveness of pharmaceutical preparation.

BIBLIOGRAPHY

1. **BAUER C., MERKT J.C., JANKE G.G., BÜRGER H.J., (1986).** Prevalence and control of benzimidazole-resistant small strongyles on German thoroughbred studs. Vet. Parasitol., 21 (3), 189-203.
2. **BRAD I. (2002).** *Catina alba o farmacie într-o planta* Ed. Tehnica
3. **CERNEA MIHAI, (2007).** Chimiorezistența în strongilidoze la ecvine Ed. Risoprint, Cluj-Napoca, (227 p), ISBN: 978-973-751-497-4.
4. **CERNEA LAURA CRISTINA (2009).** Modele de analiză în fitoterapia experimentală. Ed. Academicpres, Cluj-Napoca, Romania
5. **COSOROABA I., (2002).** Managementul rezistenței la antiparazitare. Rev. Sc. Parasitol., Vol. 3, (1); 28-35.
6. **CRISTINA R., COSOROABĂ I., BRUDIU I., OPRESCU I., MORARIU S. DĂRĂBUŞ G., ROMAN D., (1999).** Simularea evoluției rezistenței la antihelmintice benzimidazolice a trichostrongilidelor. Rev. Rom. Med. Vet. (9), nr. 2, 155-162.
7. **DIDĂ I.C, CHIOVEANU G., DUCA I., TUDOR P., DRĂGHICI A., (2002).** Terapia antiparazitară între uz şi abuz. Revista Stientia Parasitologica, (3), nr.1, 51-56.
8. **KAPLAN R.M., (2002).** Anthelmintic resistence in nematodes of horses. Vet.Res., 33; 491-507.

FARMACODINAMIA CLASELOR DE ANTIHELMINTICE UTILIZATE ÎN STRONGILIDOZA ECVINĂ

PHARMACODINAMIC STUDIES OF ANTHELMINTIC CLASSES USED IN EQUINE STRONGYLIDOSIS

Mihai CERNEA[1], Laura Cristina CERNEA[1], Laurenţ OGNEAN[1], Valentin NĂSTASA[2]
Mihai MAREŞ[2], Ştefan RĂILEANU[3], Sebastian TRÎNCĂ[1]
[1]. USAMV Cluj-Napoca, Calea Mănăştur, no.3-5, 400372, Romania;
[2]. USAMV Iaşi, Aleea Mihail Sadoveanu no. 8, 700489, Romania;
[3]. INCDDD Tulcea, 165, Babadag Street, 820112 Tulcea, Romania;
e-mail: mscernea@yahoo.com

Research conducted in vitro during April-December 2008 on a number of 30 horses from CSV Abrud has the purpose of testing the efficacy of pyrantel, ivermectin, fenbendazole, albendazole and mebendazole on the horse strongyls. Pyrantel showed good efficacy in strongyls, the parameter Y is at -1632.47 at concentration of 0.9 mg/ml. At ivermectin, the prediction had negative trend in the value of the parameter Y (-1756.18) at 3mg/ml concentration, which reflect a higher efficacy and lower risk of induction of adaptive phenomena strongyls compared with pyrantel. Statistic analysis of fenbendazole result obtaining by larva development assay reflects the effectiveness of this on egg and larval stages of exogenous strongyls, because lethal concentrations 50, 90 and 100 has negative values. At albendazole were obtained CL100 of -0.00023 mg/ml, reaching the Y value of -1706.43 at 0.005 mg/ml concentration. There was a good action of mebendazole on eggs and larvae stage of L1 and L2, the minimum value of the parameter Y is at -1578.35 at 0.005 mg/ml concentration.

Key words: equine, strongyls, benzimidazoles, pyrantel, ivermectin

Pe plan internaţional, studiul strongilidozelor la ecvine este un subiect de actualitate datorită faptului că aceste afecţiuni pot avea repercusiuni grave cauzate atât de simptomatologia, dar mai ales de scăderea capacităţii fizice a animalelor [Moore, 2000; Monahan, 2000]. Problemele legate de apariţia rezistenţei la antihelmintice şi costurile ridicate pentru descoperirea de noi molecule antiparazitare (inclusiv costurile adiacente necesare pentru controlul reziduurilor medicamentoase în produse ce intră în consumul uman - în ţările în care carnea de cal este consumată), determină găsirea unor noi modalităţi de abordare a acestei boli în ceea ce priveşte diagnosticarea, tratamentul şi profilaxia [Cosoroabă, 2002].

Indiferent de substanţa medicamentoasă sau de programul de dehelmintizare utilizat, investigarea sistematică a populaţiilor de helminţi chimiorezistenţi trebuie să constituie o condiţie *sine qua non* a parazitologiei moderne. În terapia strongilidozelor se pot folosi diverse preparate a căror eficacitate se referă la stadiile larvare şi/sau imaginale. Terapia actuală se bazează în principal pe folosirea derivaţilor probenzimidazolici şi benzimidazolici, a tetrahidropirimidinelor (pamoat de pyrantel) şi a lactonelor macrociclice - ivemectina, moxidectina şi mai recent abamectina [Adams 2001, Monahan, 2000, Madeira de Carvalho, 2001].

Cercetările întreprinse au avut drept scop evidenţierea eficacităţii *in vitro* a diferitelor substante antihelmintice în strongilidoză la cabaline, prin testul de dezvoltare larvară (larval development assay - LDA) [Amarante et al., 1997].

MATERIALE ŞI METODE

În scopul testării eficacităţii diferitelor substanţe antihelmintice cu acţiune asupra stongililor de la cabaline în perioada aprilie-decembrie 2008, au fost testate un număr de 5 substanţe active, respectiv pirantel, ivermectină, fenbendazol, albendazol, mebendazol. Testarea acestor substanţe în ceea ce priveşte eficacitatea lor asupra ouălor şi larvelor exogene de strongili s-a realizat *in vitro* prin testul de Dezvoltare Larvara (LDA) [Tandon şi Kaplan, 2004]. Ouăle de stongili au provenit de la un

număr de 30 de cabaline din CSV Abrud unde există un număr total de 136 de ecvine, care sunt dehelmintizate sporadic, în special cu derivaţi benzimidazoli şi mai rar lactone macrociclice.

Testarea eficacităţii *in vitro* a pirantelului a constat în realizarea a 10 diluţii seriate, începând de la 0,9mg/ml până la 0,018mg/ml. Proba martor a conţinut doar apă distilată şi suspensie de ouă. Testarea ivermectinei pe ouă de strongili prin testul LDA s-a realizat prin efecuarea de diluţii seriate pornind de la concentraţia maximă de 3mg/ml până la 0,0059mg/ml. Pentru benzimidazoli s-au realizat 10 diluţii seriate pornind de la concentraţia maximă de 0,005mg/ml până la 0,00001mg/ml. Au fost realizate două probe martor, una cu apă iar cealaltă cu dimetilsulfoxid (DMSO) care a fost folosit la dizolvarea tuturor benzimidazolilor utilizaţi în test. Probele au fost menţinute în incubator timp de 14 zile la o temperatură de 26^0C [Davies şi Schwalbach 2000; Cernea 2007].

REZULTATE ŞI DISCUŢII

În cazul pirantelulu, citirea rezultatelor după perioada de incubare a evidenţiat faptul că acesta a inhibat complet dezvoltarea larvelor de stadiul trei (L_3), doar la proba martor procentul de dezvoltare fiind de 95%. Aceste rezultate indică o bună eficacitate a pirantelului asupra larvelor de stadiu 1, 2 si 3.

Analiza statistică a datelor relevă faptul că valorile concentraţiei letale 50 şi 90 sunt negative (CL_{50}=-0,0178 respectiv CL_{90}=-0,0396) (tabel 1). Valorile concentraţiei letale 100 au fost de 0,0451mg/ml ceea ce o încadrează între diluţiile 5 şi 6 (0,0563mg/ml – 0,0281mg/ml). Ecuaţia dreptei de regresie în cazul pirantelului, evidenţiază o tendinţă puternic negativă a dreptei de predicţie, valoarea parametrului Y fiind de -1632,47 la concentraţia maximă de 0,9mg/ml. În concluzie, rezultatele obţinute la testarea *in vitro* a pirantelului reflectă o bună eficacitate a acestuia în strongilidoze la cabaline.

Tabelul 1

Dezvoltarea larvelor de stadiul trei în soluţie de pirantel, în cazul cabalinelor din localitatea Abrud

Nr. Proba	Ouă, L1, L2	L3	Conc. mg/ml s.a.	Dezvoltare %	Ecuatia Dreptei
1	180	0	0,9000	0,00	-1.632,47
2	240	0	0,4500	0,00	-807,60
3	200	0	0,2250	0,00	-395,16
4	240	0	0,1125	0,00	-188,95
5	380	0	0,0563	0,00	-85,84
6	140	0	0,0281	0,00	-34,28
7	160	0	0,0141	0,00	-8,51
8	220	0	0,0070	0,00	4,38
9	240	0	0,0035	0,00	10,83
10	320	0	0,0018	0,00	14,05
Martor	20	380	0,0000	95,00	17,27
Parametri		CL 50	CL 90	CL 100	
a	-1833,04	-0,0178	-0,0396	0,0451	
b	17,27				

Testarea dezvoltării larvare la concentraţiile utilizate pentru ivermectină, au evidenţiat apariţia larvelor de stadiu 3 (L_3) doar la diluţia cu numărul 10 (0,0059mg/ml) procentul de dezvoltare larvară fiind de 12,50% şi la proba martor cu apă distilată la care procentul de dezvoltare larvară a fost de 91,66% (tabel 2). Indiferent de concentraţia letală calculată (CL_{50}, CL_{90} sau CL_{100}) valorile obţinute au fost negative, ceea ce reflectă faptul că substanţa testată are o acţiune puternică asupra larvelor de strongili. Pentru a obţine valori ale concentraţiei letale pozitive ar fi necesitat continuarea diluţiilor seriate, lucru care nu este justificat din punct de vedere practic. In cazul ivermectinei trasarea dreptei de predicţie are o tendinţă puternic negativă, valoarea parametrului Y la concentraţia de 3 mg/ml fiind de -1756,18. Această valoare comparativ cu cea a pirantelului (Y= -1632,47) este mai mică ceea

ce reflectă o eficacitate superioară şi un risc mai mic de inducere a fenomenelor adaptative ale strongililor la medicaţia pe baza de ivermectină.

Tabelul 2.
Dezvoltarea larvelor de stadiul trei în soluţie de ivermectină, în cazul cabalinelor din localitatea Abrud

Nr. Proba	Oua, L1, L2	L3	Conc. mg/ml s.a.	Dezvoltare %	Ecuatia Dreptei
1	180	0	3,0000	0,00	-1.756,18
2	240	0	1,5000	0,00	-868,56
3	200	0	0,7500	0,00	-424,74
4	240	0	0,3750	0,00	-202,84
5	380	0	0,1875	0,00	-91,88
6	140	0	0,0938	0,00	-36,41
7	160	0	0,0469	0,00	-8,67
8	220	0	0,0234	0,00	5,20
9	240	0	0,0117	0,00	12,14
10	320	0	0,0059	12,50	15,60
Martor	20	380	0,0000	91,66	19,07
Parametri		CL 50	CL 90	CL 100	
a	-591,75	-0,0522	-0,1198	-0,1367	
b	19,07				

Testarea fenbendazolului prin LDA a relevat faptul că valorile medii ale celor două probe martor au fost de 81,94%, concentraţiile letale 50; 90 şi 100 având valori negative, ceea ce reflectă eficacitatea ridicată a fenbendazolului asupra ouălor şi stadiilor larvare exogene de strongili (tabel 3). Analiza rezultatelor obţinute la citirea probelor după un interval de 14 zile, evidenţiază o dreaptă de predicţie cu tendinţă negativă, valoarea parametrului Y la concentraţia de 0,005 mg/ml fiind de -1497,20. În practică, ar fi recomandabil administrarea unor doze succesive de benzimidazoli la un interval de 7 zile ceea ce ar prelungi perioada de contact între substanţa activă şi helminţi [Adams 2001].

Tabelul 3.
Dezvoltarea larvelor de stadiul trei în soluţie de fenbendazol, în cazul cabalinelor din localitatea Abrud

Nr. Proba	Oua, L1, L2	L3	Conc. mg/ml s.a.	Dezvoltare %	Ecuatia Dreptei
1	180	0	0,005000	0	-1.497,20
2	160	0	0,002500	0	-738,65
3	180	20	0,001250	10	-359,37
4	120	0	0,000625	0	-169,74
5	80	0	0,000312	0	-74,77
6	120	0	0,000156	0	-27,43
7	140	0	0,000078	0	-3,77
8	240	40	0,000039	14,29	8,07
9	80	0	0,000019	0	14,14
10	120	20	0,000010	14,29	16,87
Martor	20	160	0	81,94	19,90
Parametri		CL 50	CL 90	CL 100	
a	-303419,00	-9,92000	-0,00023	-0,00026	
b	19,90				

La testul LDA efectuat cu albendazol se observă o scădere semnificativă a procentelor de dezvoltare larvară la majoritatea concentraţiilor utilizate (tabel 4). Datorită acestor rezultate şi valorile concentraţiilor letale sunt negative, la CL_{100} valoarea fiind de -0,000237 mg/ml. Ecuaţia dreptei exprimată prin parametrul Y atinge valoarea de -1706,43 la concentraţia de 0,005 mg/ml. Rezultatele obţinute relevă faptul că durata mare de contact (14 zile) între substanţa activă şi elementele parazitare determină o creştere a eficacităţii tratamentului. Acest fenomen este bine

cunoscut în cazul benzimibazolilor administraţi *in vivo* unde aceştia sunt metabolizaţi şi transformaţi în metaboliţi activi, care permit reintrarea în contact a acestora cu elementele parazitare din lumenul intestinal [Adams 2001; Cernea 2007].

Tabelul 4.

Dezvoltarea larvelor de stadiul trei în soluție de albendazol, în cazul cabalinelor din localitatea Abrud

Nr. Proba	Oua, L1, L2	L3	Conc. mg/ml s.a.	Dezvoltare %	Ecuatia Dreptei
1	140	0	0,005000	0	-1.706,43
2	180	0	0,002500	0	-844,09
3	160	20	0,001250	11,11	-412,93
4	240	0	0,000625	0	-197,34
5	180	20	0,000312	10	-89,38
6	180	0	0,000156	0	-35,57
7	140	0	0,000078	0	-8,66
8	60	0	0,000039	0	4,79
9	120	0	0,000019	0	11,69
10	20	0	0,000010	0	14,79
Martor	0	160	0	94,44	18,24
Parametri		CL 50	CL 90	CL 100	
a	-344933,29	-9,20689	-0,00020	-0,000237	
b	18,24				

În cazul testului LDA cu mebendazol se observă din nou o bună eficacitate a acestei substanţe asupra ouălor şi larvelor de stadiu 1 (L_1) si stadiu 2 (L_2). Procentele de dezvoltare larvară sunt nule cu excepţia concentraţiei de 0,000312mg/ml la care acest procent are valoarea de 14,29%. În consecinţă, şi valorile concentraţilor letale obţinute sunt negative ceea ce ar determina extinderea testelor cu diluţii seriate mai mici de 0,000010 mg/ml, însă acest procedeu nu are nici o relevanţă practică, dozele care ar trebui utilizate fiind mult prea mari comparativ cu cele terapeutice [Kaplan, 2002]. Dreapta de predicţie se remarcă printr-o tendinţă puternic negativă care are o valoare minimă a parametrului Y de -1578,35 la concentraţia de 0,005 mg/ml (tabel 5).

Tabelul 5.

Dezvoltarea larvelor de stadiul trei în soluție de mebendazol, în cazul cabalinelor din localitatea Abrud

Nr. Proba	Oua, L1, L2	L3	Conc. mg/ml s.a.	Dezvoltare %	Ecuatia Dreptei
1	20	0	0,005000	0	-1.578,35
2	20	0	0,002500	0	-780,71
3	120	0	0,001250	0	-381,89
4	140	0	0,000625	0	-182,48
5	120	20	0,000312	14,29	-82,62
6	180	0	0,000156	0	-32,84
7	80	0	0,000078	0	-7,96
8	100	0	0,000039	0	4,49
9	40	0	0,000019	0	10,87
10	120	0	0,000010	0	13,74
Martor	0	20	0	87,50	16,93
Parametri		CL 50	CL 90	CL 100	
a	-319055,58	-0,00010	-0,00022	-0,00026	
b	16,93				

CONCLUZII

Cercetările *in vitro* realizate pe un număr de 30 de cabaline din CSV Abrud, în scopul testării pirantelului, ivermectinei, fenbendazolului, albendazolului şi mebendazolului, asupra strongililor de la cabaline în perioada aprilie-decembrie 2008, au relevat următoarele:

1. Pirantelului reflectă o bună eficacitate în strongilidoze la cabaline, valoarea parametrului Y fiind de -1632,47 la concentraţia maximă de 0,9 mg/ml.
2. În cazul ivermectinei, dreapta de predicţie a avut tendinţă negativă valoarea parametrului Y la concentraţia de 3 mg/ml fiind de -1756,18, ceea ce reflectă o eficacitate superioară şi un risc mai mic de inducere a fenomenelor adaptative ale strongililor comparativ cu pirantelul (Y= - 1632,47).
3. Analiza indicilor statistici la FBZ prin LDA reflectă eficacitatea ridicată a fenbendazolului asupra ouălor şi stadiilor larvare exogene de strongili, concentraţiile letale 50, 90 şi 100 având valori negative.
4. Prin LDA s-au obţinut pentru ABZ, CL_{100} de -0,000237 mg/ml, parametrul Y atingând -1706,43 la concentraţia de 0,005 mg/ml.
5. Prin LDA s-a observat o bună acţiune a mebendazolului asupra ouălor şi larvelor de stadiu L_1 si L_2, valoare minimă a parametrului Y fiind de -1578,35 la concentraţia de 0,005 mg/ml.

BIBLIOGRAFIE

1. **ADAMS R., [2001].** *Veterinary pharmacology and therapeutics*. 8th edition, Iowa state University Press.
2. **AMARANTE A.F.T., POMROY W.E., CHARLESTON A.G. LEATHWICK D.M., TORNERO M.T.T., [1997]**. *Evaluation of larval developmment assay for the detection of anthelmintic resistence in Ostertagia circumcinta*. Int. J. Parasitol, 27, 305-311.
3. **CERNEA MIHAI, [2007].** *Chimiorezistenţa în strongilidoze la ecvine***.** Ed. Risoprint, Cluj-Napoca, (227 p), ISBN: 978-973-751-497-4.
4. **COSOROABA I., [2002]** *Managementul rezistenţei la antiparazitare.* Rev. Sc. Parasitol., Vol. 3, (1); 28-35.
5. **DAVIES J.A., SCHWALBACH L.M.J., [2000].** *A study to evaluate the field efficacy of ivermectin, fenbendazole and pyrantel pamoate, with preliminary observations on the efficacy of doramectin, as anthelmintics in horses*. J.S.Afr.Vet.Ass., 71 (3); 144-147.
6. **KAPLAN R.M., [2002].** *Anthelmintic resistence in nematodes of horses*. Vet.Res., 33; 491-507.
7. **MADEIRA DE CARVALHO L.M., [2001].** *Epidemiologia e controlo da estrongilidose em diferentes sistemas de poducato equina em Portugal*. Lisboa, 33-34.
8. **MONAHAN C., [2000].** *Anthelmintic Control Strategies for Horses.* Ed. Bowman D.D., Department of Veterinary Preventive Medicine, College of Veterinary Medicine, Ohio State University, Columbus, Ohio, USA.
9. **MOORE, J.N., [2000].** *Controlling Equine Cyathostomes*. Equine Forum, 391-393.
10. **TANDON R., KAPLAN R.M., [2004].** *Evaluation of a larval development assay (DrenchRite) for the detection of antihelmintic resistance in cyathostomin nematodes of horses*. Vet. Parasitol. 121; 125-142.

FENOMENUL DE ANTIBIOREZISTENŢĂ A UNOR GERMENI GRAM-NEGATIVI FAŢĂ DE COLISTINĂ

THE ANTIBIORESISTENCE FENOMEN OF SOME GRAM NEGATIVE GERMS TO COLESTIN

Anca Chereji[1], Gh. Răpuntean[1], R. Chereji[2], M. Cernea[1], N.A. Oros[1], Veturia Nueleanu[1]

[1] Universitatea de Ştiinţe Agricole şi Medicină Veterinară Cluj-Napoca

[2] Biovet Serv. S.R.L.

This study shows the susceptibility of bacterial pathogens from Escherichia, Citrobacter, Enterobacter, Klebsiella, Salmonella, Morganella, Pasteurella and Pseudomonas genus to colistin..

The strains were isolated from animals and tested through antimicrobial agar disk diffusion method.

Resistance in 100 % percentage was registered for pathogens from Citrobacter, Enterobacter and Morganella genus. There was also resistance of 75 % for Escherichia, Klebsiella, Salmonella strains.

Only two from all eight bacterial genus had susceptible strains: Escherichia coli – 10 % and Salmonella – 25 %.

The general behavior study of the tested strains showed that resistance appeared in high percentage to colistin - 75,86 %, being noticed also 15,52 % bacterial strains with intermediary values for the inhibition areas and only 8,62 % strains that were sensitive to this antibiotic.

Keywords: Antibioresistence, colestin, gram negative

Polimixinele reprezintă un grup de antibiotice de origine bacteriană, izolate din culturi de *Bacillus*. Există 5 tipuri de polimixine: A, B, C, D, E; dintre acestea, importanţă terapeutică o au doar polimixinele din grupurile B (B1 şi B2) şi E (E1 şi E2). Structura polipeptidică poate fi liniară sau ciclică.

În medicina veterinară se utilizează antibioticele polipetide ciclice. Polimixina B şi polimixina E se folosesc, de obicei, topic sau per os. Există, însă, colistimetatul, o formă a colistinei destinată administrării parenterale.

Toate antibioticele polipeptidice, în administrare parenterală, sunt neurotoxice. Polimixina E (numită şi colistină) este singura care poate fi utilizată sistemic, sub formă injectabilă (ONIGA O. şi TIPERCIUC BRÎNDUŞA, 2003).

Polimixinele sunt bactericide. În terapie se utilizează sub formă de sulfat sau metansulfonat.

Indicaţiile polimixinelor se referă mai ales la administrările topice, de exemplu în otite externe sau per os, în infecţii intestinale cu germeni patogeni sensibili (MĂRCULESCU ANCA, 2007).

Ţinând cont de gradul ridicat de toxicitate al polipeptidelor ciclice, utilizarea lor parenterală, rămâne excepţională, în infecţii foarte grave determinate de bacili gram-negativi, inclusiv *Pseudomonas* spp. care sunt rezistenţi la alte substanţe medicamentoase. Prin urmare, polimixinele se pot administra per os, intramuscular, în infuzii intramamare, dar şi intrauterine (la bovine); administrarea prin injectare intravenoasă a polimixinelor este considerată potenţial periculoasă (MERCK, 2005).

Fenomenul de antibiorezistenţă poate să apară şi în cazul polimixinelor. Poate să apară chiar şi rezistenţă încrucişată între polimixine, dar nu între acestea şi antibiotice aparţinând altor grupe (DUDLEY J.E., 1999).

În prezentul studiu s-a testat sensibilitatea unor germeni gram-negativi la colistină, având în vedere rezultatele controversate ale cercetătorilor din întreaga lume privind rezistenţa faţă de acest antibiotic (MATINCA DOINA, 2002; MERCK, 2005).

MATERIALE ŞI METODE

Materialele utilizate în studiu au fost reprezentate de tulpini bacteriene gram-negative, medii de cultură şi microcomprimate cu cantităţi cunoscute de antibiotice.

Tulpinile bacteriene, în număr de 58, din genurile *Escherichia, Citrobacter, Enterobacter, Klebsiella, Salmonella, Morganella, Pasteurella* şi *Pseudomonas* şi au fost izolate din organe cu leziuni, conţinut din intestine, secreţii, cadavre de animale.

Însămânţările au fost efectuate pe mediile de cultură uzuale (RĂPUNTEAN GH. şi RĂPUNTEAN S.,2005).

Pentru izolarea şi diferenţierea bacteriilor gram-negative, îndeosebi cele din familia *Enterobacteriaceae* (care manifestă cel mai frecvent fenomenul de antibiorezistenţă), s-a utilizat mediul CMV enteric agar, care permite o diferenţiere pe bază formei, dimensiunilor şi mai ales cromaticii coloniilor. Acest mediu permite diferenţierea tulpinilor bacteriene din următoarele genuri: *Escherichia, Citrobacter, Enterobacter, Klebsiella, Salmonella, Proteus, Providencia, Yersinia, Morganella, Pseudomonas, Serratia.* După caz s-au utilizat şi alte medii selective sau de diferenţiere (Levine, Istrati-Meitert, MacConkey, Leiffson, Smith Baskerville) (RĂPUNTEAN GH. şi E. BOLDIZSAR, 2001).

Susceptibilitatea *in vitro* a bacteriilor la agentul antimicrobian testat s-a efectuat prin metoda difuzimetrică în gel de agar. Pentru această metodă s-au utilizat mediu de agar şi microcomprimate cu o cantitate cunoscută de antibiotic (BOLDIZSAR E. şi col., 2002).

Interpretarea antibiogramelor a fost realizată în conformitate cu standardele internaţionale, măsurând zona de inhibiţie antibacteriană din jurul microcomprimatelor cu antibiotic (NCCLS M31-A, M31-T, 1999).

REZULTATE ŞI DISCUŢII

Polipeptidele ciclice sunt mai eficiente împotriva bacteriilor gram-negative decât gram-pozitive. Spectrul bacterian relativ îngust include, conform MERCK (2005), *Enterobacter, Klebsiella, Salmonella, Pasteurella, Bordetella, Shigella* şi *Escherichia coli*. Cele mai multe specii din genul *Proteus* nu sunt susceptibile. După alţi autori (MATINCA DOINA, 2002) polimixinele au activitate antibacteriană asupra enterobacteriilor, mai puţin *Proteus, Serratia* şi *Providencia*, dar şi asupra *Pseudomonas* şi *Acinetobacter*.

Sensibilitatea germenilor faţă de polimixine a fost, în studiul de faţă, cercetată folosind polimixina E, numită şi colistină. Au fost urmărite un număr de 58 tulpini bacteriene gram-negative : 40 tulpini de *Escherichia coli*, câte 4 din genul *Klebsiella* şi *Salmonella,* 3 tulpini din genul *Pseudomonas*, câte 2 din genul *Enterobacter, Citrobacter, Pasteurella* şi doar o tulpină din genul *Morganella* (tabel 1).

Deşi, conform Manualului MERCK (2005), rezistenţa faţă de polimixine este existentă, fiind dependentă cromozomal, ea nu este obişnuit întâlnită. Totuşi, cercetările de faţă dovedesc contrariul, deoarece se observă un procent destul de mare de tulpini rezistente în cazul germenilor gram-negativi testaţi.

Patogenii genurilor *Citrobacter, Enterobacter* şi *Morganella* au fost în totalitate rezistenţi, iar cei ai genurilor *Escherichia, Klebsiella, Salmonella* au avut 75 % din tulpini rezistente.

Germenii genului *Klebsiella, Pasteurella* şi *Pseudomonas* nu au prezentat sensibilitate (S) faţă de colistină, tulpinile bacteriene fiind rezistente (R) şi cu valori intermediare (I) faţă de acest antibiotic (*Klebsiella* – R : 75 %, I : 25 % ; *Pasteurella* – R : 50 %, I : 50 % ; *Pseudomonas* – R : 66,66 %, I : 33,33 %). De fapt, din cele 8 genuri bacteriene, doar două au avut tulpini sensibile în procent de : *Escherichia coli* – 10 %, iar *Salmonella* – 25 % (grafic 1).

Tabel 1

Sensibilitatea/rezistenţa la colistină a unor tulpini bacteriene

Nr. crt.	Tulpini	Nr.	Sensibilitate/rezistenţă					
			R	%	I	%	S	%
1	*E. coli*	40	30	75	6	15	4	10
2	*Citrobacter*	2	2	100	-	-	-	-
3	*Enterobacter*	2	2	100	-	-	-	-
4	*Klebsiella*	4	3	75	1	25	-	-
5	*Salmonella*	4	3	75	-	-	1	25
6	*Morganella*	1	1	100	-	-	-	-
7	*Pasteurella*	2	1	50	1	50	-	-
8	*Pseudomonas*	3	2	66,66	1	33,33	-	-
Nr.germeni		58	44	75	9	15,52	5	8,62

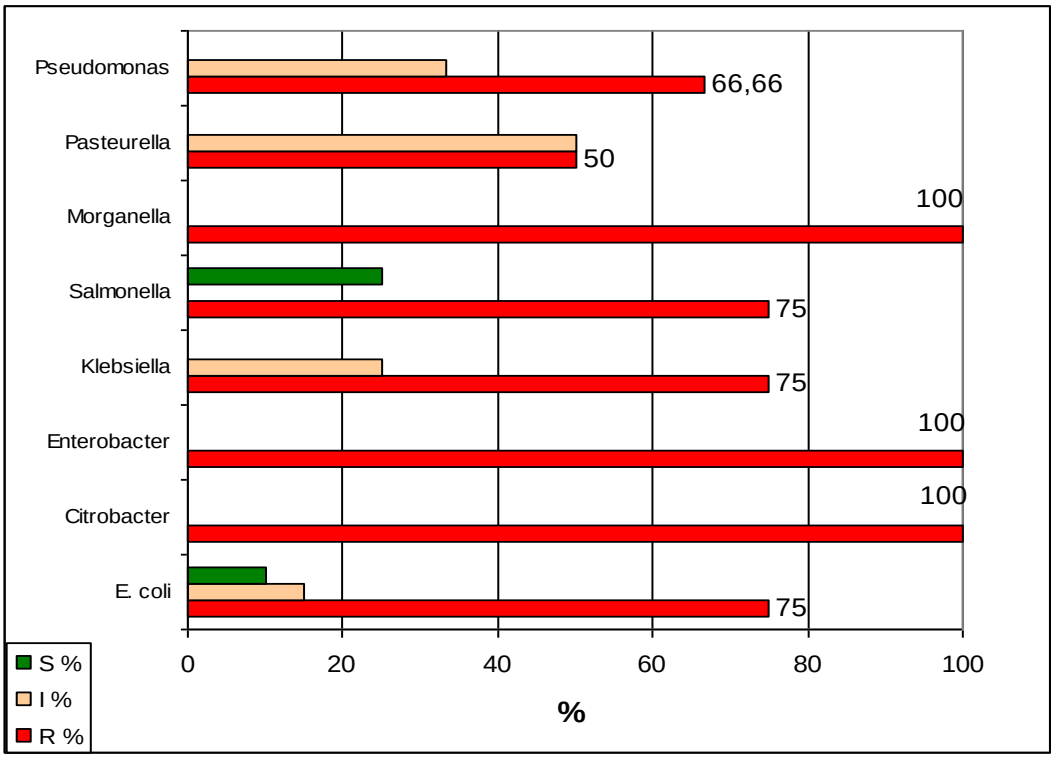

Grafic 1. Rezistenţa germenilor testaţi faţă de colistină

Studiul comportamental general al tulpinilor testate arată că rezistenţa a apărut în proporţie mare (75,86 %) faţă de colistină, în plus existând 15,52 % tulpini bacteriene cu valori intermediare ale zonelor de inhibiţie şi numai 8,62 % tulpini care au fost sensibile faţă de acest antibiotic (grafic 2).

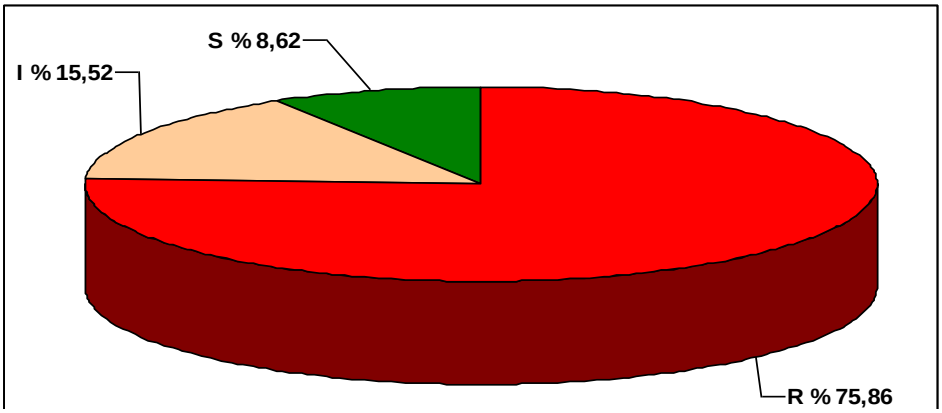

Grafic 2. Frecvenţa fenomenului de rezistenţă la colistină

CONCLUZII

- Tulpini din genurile bacteriene *Escherichia, Citrobacter, Enterobacter, Klebsiella, Salmonella, Morganella, Pasteurella* şi *Pseudomonas* au fost investigate în privinţa sensibilităţii faţă de colistină;
- Metoda difuzimetrică în gel de agar a fost folosită pentru testarea agenţilor patogeni;
- Tulpinile din genurile *Citrobacter, Enterobacter, Morganella* au prezentat rezistenţă de 100 % faţă de colistină;
- Rezistenţă în procent de 75 % l-au avut tulpinile din genurile *Escherichia, Klebsiella, Salmonella;*
- Germenii genului *Klebsiella, Pasteurella* şi *Pseudomonas* nu au prezentat sensibilitate faţă de colistină, tulpinile bacteriene fiind rezistente şi cu valori intermediare faţă de acest antibiotic: *Klebsiella* – R : 75 %, I : 25 % ; *Pasteurella* – R : 50 %, I : 50 % ; *Pseudomonas* – R : 66,66 %, I : 33,33 %;
- Din cele 8 genuri bacteriene, doar două au avut tulpini sensibile: *Escherichia coli* – 10 %, având în plus 15 % valori intermediare, iar *Salmonella* – 25 %;
- Studiul comportamental general al tulpinilor testate arată că rezistenţa a apărut în proporţie mare (75,86 %) faţă de colistină, în plus existând 15,52 % tulpini bacteriene cu valori intermediare ale zonelor de inhibiţie şi numai 8,62 % tulpini care au fost sensibile faţă de acest antibiotic.

BIBLIOGRAFIE

1. BOLDIZSAR E., RĂPUNTEAN S., FIŢ N. – Microbiologie Generală. Practicum, Editura Genesis Tipo, Cluj-Napoca, 2002;
2. DUDLEY J.E. – The Bristol Veterinary Handbook of Antimicrobial Therapy, Ed. University of Pennsylvania, Philadelphia, 1999;
3. MĂRCULESCU ANCA – Teză de doctorat: Studiu privind evoluţia fenomenului de antibiorezistenţă şi posibilitatea diminuării acestuia prin asocierea de antibiotice, pe baza relaţiilor de sinergism, Universitatea de Ştiinţe Agricole şi Medicină Veterinară Cluj-Napoca, 2007
4. MATINCA DOINA – Antibiotice, Editura Medicală Universitară „Iuliu Haţieganu”, Cluj-Napoca, 2002;
5. NCCLS M31-A (1999) – Performance Standards for Antimicrobial Disk and Dilution Susceptibility Tests for Bacteria Isolated from Animals; Approved Standard, vol.19, No. 11;
6. NCCLS M31-T (1999) – Performance Standards for Antimicrobial Disk and Dilution Susceptibility Tests for Bacteria Isolated from Animals; Approved Standard, vol.17, No. 11;
7. ONIGA O., BRÎNDUŞA TIPERCIUC – Antibiotice Antibacteriene, Editura Medicală Universitară „Iuliu Haţieganu”, Cluj-Napoca, 2003;
8. RĂPUNTEAN GH., RĂPUNTEAN S. – Bacteriologie Veterinară Specială, Ed. AcademicPres, Cluj-Napoca, 2005;
9. RĂPUNTEAN GH., BOLDIZSAR E. – Practicum de Bacteriologie Specială, Ed. AcademicPres, Cluj-Napoca, 2001;
10. XXX – The Merck Veterinary Manual. Ninth Edition, Merck&Co., Inc. Whitehouse Station, N.J., USA, 2005;

EXPLORĂRI IMAGISTICE DE ÎNALTĂ REZOLUŢIE A VASELOR PERFORANTE TEGUMENTARE FOLOSITE ÎN CHIRURGIA RECONSTRUCTIVA A DEFECTELOR DE SUBSTANŢĂ. MODEL EXPERIMENTAL PE SOBOLAN

HIGH RESOLUTION IMAGISTIC OF SKIN PERFORATOR VESSELS USED IN RECONSTRUCTIVE SURGERY. EXPERIMENTAL MODEL ON RAT

B. CHIROIU[1], A. GEORGESCU[2] , S. PETCU[3], I. PAPUC[4], R. LĂCĂTUŞ[4],. Ileana MATEI[2]
[1]Spitalul Clinic de Recuperare Cluj-Napoca – Laborator Radiologie Imagistică Medicală
[2]UMF „Iuliu Haţieganu" Cluj-Napoca – Catedra Chirurgie Plastică
[3]UMF „Iuliu Haţieganu" Cluj-Napoca – Departament Radiologie Imagistică Medicală
[4]USAMV Cluj-Napoca – Disciplina Semiologie
chiroiubogdan@yahoo.com

Tissue defects still determine a high surgical interest in finding new and more efficient methods of covering. Perforator flaps are considered one of the most important methods of reconstruction, for defects all over the body. Anatomists, surgeons, radiologists are fervently searching ways to improve their reliability and also strategies to ensure that the chosen flap to be used is the best for that case. It has been proven that tissue defects' reconstruction involves knowing the exact anatomy and physiology of various vascular sources, but there are still unknown factors that sometimes induce perforator flaps failure.

Objective: The aim of this study is to identify and evaluate by imagistic methods two experimental models of perforator flaps in rat.

Methods: The imagistic method employed was the Color Doppler and Power vascular ultrasonography with two high performance ultrasound equipment. The explored perforators were located on the abdominal region of the experimental model, that was divided in 16 equal quadrants and the comparison was made between the perforators identified by ultrasonography and by microsurgical careful dissection. The harvested flaps were based on one superior epigastric artery perforator (in lot II) and on one superior epigastric artery perforator with an addition of one contralateral superficial epigastric vein (in lot III).

Results: This study evidenced that the average sensibility per quadrant and the average sensibility per rat was 64,49% on the entire lot. More important is the fact that the average specificity of the method was very high (97,90%), because the number of artefacts (vessels that were not found during the surgery) was small due to double examination.

Conclusion: The ultrasonography is a very reliable method in detecting even the small perforators of the abdominal region in rat. Even more, the high rate of the specificity in preoperatively finding the perforator vessels shows that when the ultrasonography finds a vessel, it is because it probably it exists there. So, the surgeon can rely the operative planning on this preoperative vascular exploration.

Key words: perforator flap, perforator vessel, ultrasound, experimental, rat

Ultima apariţie in microchirurgia reconstructivă a defectelor simple sau complexe de substanţa, lambourile bazate pe vase perforante s-au dovedit a fi printre cele mai performante in domeniu; si aceasta datorita in primul rând marelui avantaj pe care îl oferă: posibilitatea de prelevare a insulei tegumentare a ceea ce pana nu de mult se considera a putea face parte numai dintr-un lambou musculo-cutanat, cu excluderea completa a muşchiului din lambou. Sunt necesare eforturi pentru identificarea surselor posibile de vascularizaţie pentru astfel de lambouri şi pentru realizarea unor hărţi ale acestora. În momentul de faţă tehnicile imagistice de ultimă oră permit vizualizarea microvascularizaţiei tegumentare şi realizarea acestor hărţi. Realizarea unui model experimental pe şobolan şi rezultatele acestui studiu vor sta la baza unor modele experimentale ulterioare, cu scopul de a ameliora tehnicile si tacticile chirurgicale in reconstrucţia defectelor, in clinica umana.

MATERIAL SI METODE

Studiul s-a desfasurat in cadrul grantului ANGIOCART, avand ca parteneri UMF Iuliu Hatieganu Cluj Napoca, USAMV Cluj Napoca, ICIA Cluj Napoca si ISP Cluj Napoca.

In vederea desfasurarii studiului experimental au fost create trei loturi de sobolani Wistar de laborator (46 exemplare), femele, cu vârsta cuprinsă între 35 şi 40 săptămâni si greutatea cuprinsă între 250 şi 300 grame.

Lotul I, alcătuit din 6 şobolani, a fost folosit in primul rând ca model de training pentru identificarea principalelor vase perforante existente la nivelul tegumentului intregului corp al animalului de experiment, prin ecografie Doppler color şi Power şi apoi detecţie intraoperatorie microchirurgicală, urmate de cartografiere.

Cea mai potrivită regiune topografică a şobolanului pentru modelul experimental a fost considerată ca fiind regiunea abdominală anterioară, având următoarele argumente:

- regiunea este bogat vascularizată şi este cunoscută ca având vase perforante
- este plană şi permite o bună recoltate a lamboului pe o suprafaţă mare
- permite examinarea ecografică prin aplicarea traductorului cu toată talpa pe suprafaţa abdomenului
- nu este zonă de stres în timpul activităţilor curente ale şobolanilor puşi în carantină
- pilozitatea poate fi îndepărtată uşor prin radere cu maşina de tuns permiţând astfel un bun contact al traductorului şi gelului cu tegumentul fără apariţia de artefacte.

Lotul II a fost alcătuit din 20 şobolani, la care s-au identificat prin ecografie Doppler color şi Power preoperator vasele perforante, au fost cartografiate şi apoi s-a practicat un lambou tegumentar abdominal vascularizat printr-o perforanta unica a arterei epigastrice superioare.

La lotul III, alcătuit din 20 şobolani, s-au identificat si cartografiat prin ecografie Doppler color şi Power preoperator vasele perforante, şi apoi s-a practicat acelasi lambou, in care a fost inclusa insa si vena epigastrica superficiala inferioara contralaterala.

Zona scanată a fost delimitată cu ajutorul hărţii cartografice (Fig. 1a, b). S-au luat ca reper pentru cartografiere:

- **superior**: linia orizontală ce trece la 5 mm sub apendicele xifoid
- **inferior**: spinele iliace antero-superioare
- **lateral**: liniile verticale ce pornesc de la spinele iliace antero-superioare pe linia axilară posterioară.

Zona delimitată astfel a fost împărţită în 16 cadrane egale de către 4 linii orizontale şi 4 linii verticale amplasate la distanţă egală una de alta. Au fost numerotate în plan vertical cu litere A, B, C, D de la dreapta şobolanului către stângă, iar în plan orizontal cu cifre 1, 2, 3, 4 dinspre cranial spre caudal.

Ecografia cu înaltă rezoluţie şi ecografia Doppler Color şi Power au fost selectate ca metode de lucru pentru studiul tuturor loturilor.

Pentru explorarea ecografică Doppler preoperatorie, şobolanii au fost pregătiţi prin anestezie inhalatorie cu eter, apoi cu anestezie intramusculara cu Vetased - Ketaminol 10 (ketamină hidroclorică) pentru uz veterinar şi Xylazină Bio.

Şobolanii au fost identificaţi, apoi au fost apoi raşi la nivelul regiunii anterioare abdominale şi au fost aşezaţi în poziţie de decubit dorsal, fără a fi necesară imobilizarea de câmpul operator. Examinarea a fost efectuată cu ajutorul unui ecograf performant de ultimă generaţie 2008 GE Logiq 9, cu traductoare de înaltă rezoluţie liniare cu frecvenţă variabilă 9 - 14Mhz şi cu un ecograf GE Voluson 730 Expert Pro cu traductor liniar cu frecvenţă variabilă 10 – 14 Mhz. Zona abdominală a fost analizată cu ecograful GE Logiq 9 la nivelul celor 4 cadrane longitudinale (A, B, C, D). Cadranele au fost scanate succesiv, de la stânga la dreapta examinatorului (de la dreapta la stânga sobolanului).

Zona de proiecție cutanată a vasului perforant a fost consemnată pe piele cu ajutorul unui marker permanent. Imaginile Doppler obținute au fost recaptate prin reexaminarea zonei de interes de 2-3 ori pentru a exclude posibilitatea unor artefacte. Pentru verificarea identificării corecte a proiecției cutanate a vasului perforant, şobolanii au fost examinați şi pe un ecograf GE model Voluson 730 Pro. Fiecare vas a fost reidentificat în zona de proiecție notată anterior şi apoi consemnat în harta topografică din fişa individuală a şobolanului.

Figura 1a

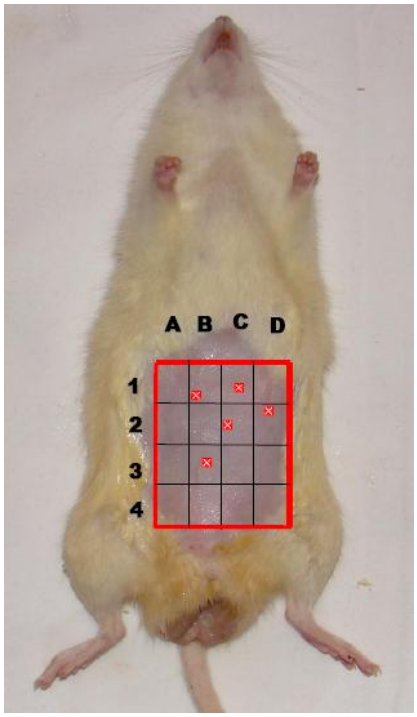

Figura 1b

Figura 1. Explorarea imagistică a sobolanilor (1a) si cartografierea perforantelor detectate (1b)

REZULTATE SI DISCUTII

Dupa examinarea loturilor de sobolani II si III au fost extrase datele privind localizarea perforantelor abdominale folosind impartirea abdomenului in 16 cadrane numerotate de la A – D (coloanele) si 1 – 4 (randurile) (vezi Fig. 1, Fig. 2, Fig. 3).

Figura 2. Identificarea vaselor perforante cu ajutorul tehnicii ecografice Doppler Power

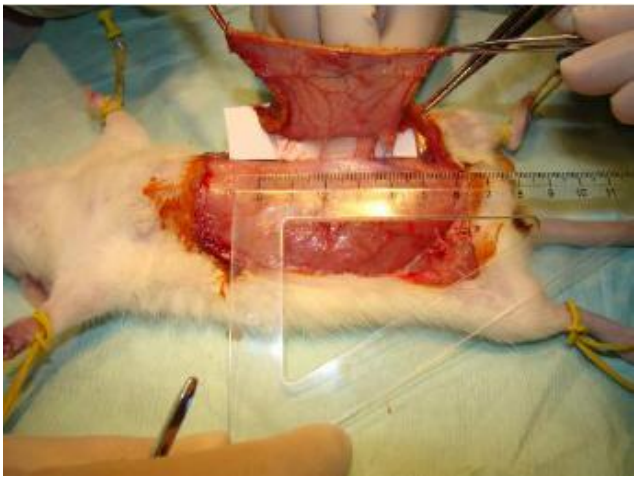

Figura 3a

Figura 3b

Figura 3. Identificarea vaselor perforante cu ajutorul tehnicilor microchirurgicale

De asemenea au fost comparate datele colectate imagistic cu cele obţinute intraoperator. Au fost stabilite corelaţiile între examinările imagistice şi detecţia reală intraoperatorie şi au fost cartografiate zonele topografice de interes.

Datele centralizate au fost inscrise in tabele cu numărul de vase perforante identificate imagistic preoperator in functie de cadranul topografic de reper, tabele centralizatoare comparative ale detecţiei imagistice şi intraoperatorii, tabele cu sensibilitatea de detecţie individuală pe şobolan şi pe cadran topografic, tabele cu specificitatea de detecţie individuală pe şobolan şi pe cadrane (tabel 1).

Tabel 1. Tabel centralizator vase perforante detectate imagistic si intraoperator, sensibilitatea de detecţie individuală (Se şobolan) şi specificitatea de detecţie individuală (Sp şobolan)

Număr şobolan	Total vase detectate imagistic /şobolan	Total vase detectate operator /şobolan	Sensibilitate detectie **Se sobolan**	Specificitate detectie **Sp sobolan**
1	6	11	54,55%	100,00%
2	8	12	66,67%	87,50%
3	9	14	64,29%	100,00%
4	6	13	46,15%	100,00%
5	9	13	69,23%	100,00%
6	8	14	57,14%	100,00%
7	8	11	72,73%	87,50%
8	9	11	81,82%	100,00%
9	6	14	42,86%	100,00%
10	4	10	40,00%	100,00%
11	6	13	46,15%	100,00%
12	5	9	55,56%	100,00%
13	5	12	41,67%	100,00%
14	8	12	66,67%	100,00%
15	5	8	62,50%	80,00%
16	6	10	60,00%	100,00%
17	8	15	53,33%	100,00%
18	5	11	45,45%	100,00%
19	5	9	55,56%	100,00%
20	8	15	53,33%	100,00%
21	6	12	50,00%	100,00%
22	7	10	70,00%	100,00%
23	5	9	55,56%	100,00%
24	7	12	58,33%	100,00%
25	7	9	77,78%	85,71%
26	5	10	50,00%	100,00%
27	5	9	55,56%	100,00%
28	7	9	77,78%	100,00%
29	9	13	69,23%	100,00%
30	9	11	81,82%	100,00%
31	10	12	83,33%	100,00%
32	6	7	85,71%	83,33%
33	7	10	70,00%	100,00%
34	10	10	100,00%	90,00%
35	9	10	90,00%	100,00%
36	8	11	72,73%	100,00%
37	10	12	83,33%	100,00%
38	9	11	81,82%	100,00%
39	10	12	83,33%	100,00%
40	7	9	77,78%	100,00%
TOTAL	**287 (Imagistic)**	**445 (Chirurgical)**	**64,49%**	**97,90%**

De asemenea au fost realizate hărţi de cartografiere cu mediile de detecţie imagistica şi intraoperatorie (Fig. 4, Fig. 5, tabel 2, tabel 3).

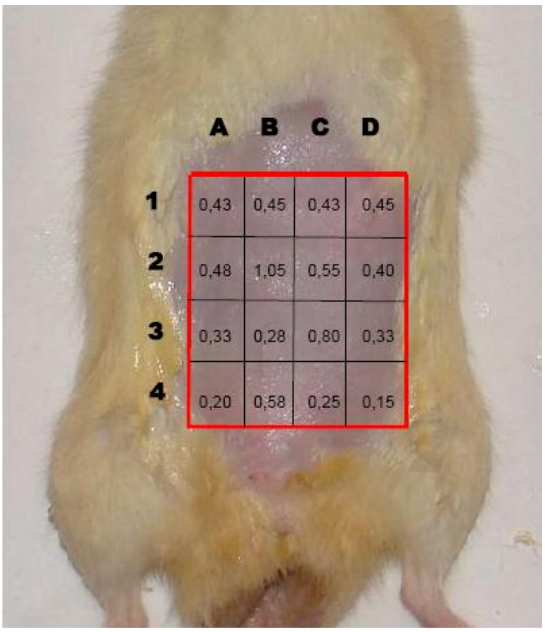

Figura 4a

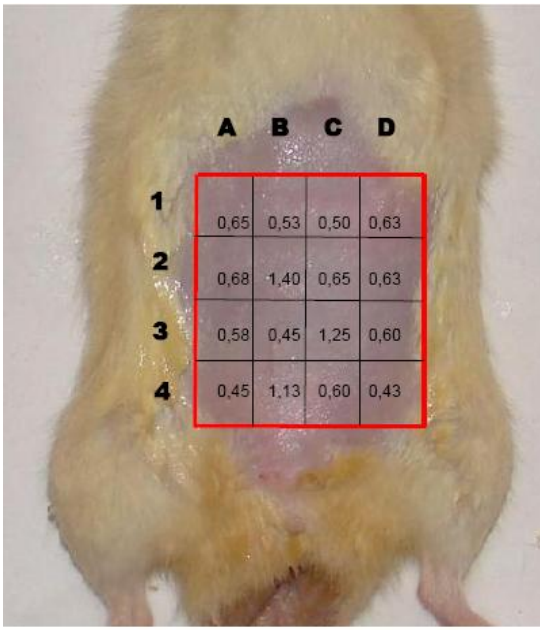

Figura 4b

Figura 4 – Cartografiere cu media de detecţie imagistică a vaselor perforante pe cadran topografic – M1 (fig 4a), şi media de detecţie operatorie a vaselor perforante pe cadran topografic M2 (fig 4b)

Tabel 2. Sensibilitate detecţie pe cadrane topografice – Se cadran

	A	B	C	D
1	65,38%	85,71%	85,00%	72,00%
2	70,37%	75,00%	88,46%	68,00%
3	56,52%	61,11%	64,00%	54,17%
4	44,44%	51,11%	41,67%	35,29%

Tabel 3. Tabel specificitate de detecţie pe cadrane topografice – Sp cadran

	A	B	C	D
1	100,00%	100,00%	100,00%	94,44%
2	100,00%	100,00%	95,65%	88,23%
3	92,31%	100,00%	100,00%	92,31%
4	100,00%	100,00%	100,00%	100,00%

In studiu s-au calculat **sensibilitatea** şi **specificitatea** metodei. Atât sensibilitatea cât şi specificitatea au fost calculate pe cadran topografic şi individual pe fiecare şobolan în parte: „Sensibilitatea de detecţie pe cadran topografic" (**Se-cadran**), „Sensibilitatea de detecţie individuală pe şobolan" (**Se şobolan),** „Specificitatea de detecţie pe cadran topografi" (**Sp cadran**) şi „Specificitatea de detecţie individuală pe şobolan" (**Sp şobolan**).

Rezultatele centralizate au pus în evidenţă faptul că **Se-cadran** medie şi **Se-şobolan** medie au valoarea de 64,49 % pe tot lotul de şobolani. Pentru **Se cadran** limitele au fost cuprinse între 35,29%

pentru cadranul topografic D4 (**Se D4**) şi 88,46 % pentru cadranul topografic C2 (**Se C2**). Pentru **Se-şobolan** limitele au fost situate între 40% (şobolanul 10 din LOT II) şi 100 % (şobolanul 34 din LOT III).

Această valoare medie de detectare imagistică relativ mică a sensibilităţii (**Se -**64,49%) se datorează în primul rând dimensiunilor foarte mici ale vaselor perforante la şobolan. Faptul că metoda imagistică nu a detectat şi celelalte vase mici perforante nu a constituit un impediment pentru crearea modelului experimental.

Mai important este faptul că specificitatea medie (**Sp**) a metodei a fost bună (97,90%), întrucât în foarte puţine cazuri au apărut pe imaginea ecografică imagini false (artefacte) de vase perforante care nu au fost confirmate ulterior intraoperator. Specificitatea foarte mare dovedeşte faptul că acolo unde imagistica detectează un vas perforant, el există cu adevărat cu foarte mare probabilitate şi chirurgul se poate baza pe acest lucru în pregătirea protocolului preoperator. Intervalul de valori obţinute pe cadrane topografice a fost cuprins între 88,23 % pentru cadranul topografic D2 (**Sp D2)** şi 100 % pentru cadranele topografice A1, A2, A4, B1, B2, B3, B4, C1, C3, C4 şi D4.

Cadranele topografice centrale longitudinale (B, C) au avut procente de detecţie imagistică mai bune (**M1 cadran B –** 0,59, **M1 cadran C – 0,51**) decât cele marginale (A, D) (**M1 cadran A – 0,36, M2 cadran D – 0,33)**. De asemenea cadranele superioare 1 şi 2 (**M1 cadran 1 – 0,44, M1 cadran 2 – 0,62**) au avut procente de detecţie imagistică mai bune decât cele inferioare 3, 4. (**M1 cadran 3 – 0,44, M2 cadran 4 - 0,30)**. Acest lucru s-a datorat faptului că la nivelul zonelor abdominale superioare şi centrale numărul de vase perforante este mai mare decât în zonele inferioare şi laterale. Acest fapt a fost confirmat şi de cartografierea intraoperatorie: **M2 cadran B – 0,8775** şi **M2 cadran C – 0,75** au fost superioare faţă de **M2 cadran A – 0,59 şi M2 cadran D – 0,57.**

Sensibilitatea de detecţie **Se** a fost mai bună în cadranele topografice superioare şi centrale, faţă de cele inferioare şi laterale. **Se cadran B – 68,23 %** şi **Se cadran C – 69,78 %** au fost mai mari decât **Se cadran A – 59,18 %** şi **Se cadran D – 57,37 %.** De asemenea **Se cadran 1 – 77,02 %** şi **Se cadran 2 – 75,46 %** au fost mai mari decât **Se cadran 3 – 58,95 %** şi **Se cadran 4 – 43,13 %.** Acest rezultat a fost datorat faptului că la nivelul cadranelor superioare şi centrale, vasele perforante au un calibru mai mare şi implicit un semnal Doppler mai bun decât cele localizate la nivelul segmentelor inferioare şi laterale.

CONCLUZII

1. Se poate afirma ca lamboul abdominal pe perforante la sobolan reprezinta un foarte bun model experimental atat pentru trainingul imagistic, cat si operator, dar si pentru evidentierea gradului de supravietuire a unui lambou bazat pe o singura perforanta. La nivelul tegumentelor sobolanului exista un numar mare de perforante ce vor putea sta la baza crearii, in viitor, a unor noi modele experimentale. Perfectionarea metodelor de detectie imagistica preoperatorie a perforantelor a fost un corolar de importanta majora al acestui tip de chirurgie
2. Ecografia, metoda neinvaziva, universal raspandita, este una din metodele de prima intentie in detectia preoperatorie a vaselor perforante. Ecografia Doppler Power este o metoda mai fiabila pentru detectarea si marcarea vaselor perforante. Datorita bunei sensibilitati si specificitati, aceasta metoda este cea de referinta la ora actuala in determinarea preoperatorie a perforantelor.
3. Ecografia Doppler s-a dovedit o metoda utila in detectarea perforantelor, cu rata de sensibilitate medie de 64.49% si specificitate medie de 97.9%, fiind astfel o metoda de incredere in cazul detectarii unui semnal de perforanta.
4. Cercetarile referitoare la lambourile pe perforante, desi sunt in plina desfasurare in intreaga lume, prezinta un potential cu implicatii clinice majore in cel putin 3 directii: cercetarea privind posibilitatile de reconstructie cu resurse locale sau regionale; determinarea corelatiei intre determinarea imagistica preoperatorie a perforantelor si posibilitatile reconstructiei operatorii; determinarea metodelor de combatere a insuficientei venoase, complicatia cea mai de temut a

lambourilor bazate pe perforante. Studiul experimental realizat in aceasta etapa a incercat sa se adreseze tuturor acestor directii

5. In concluzie, se poate afirma ca modelul experimental pe sobolan Wistar este un model adecvat studierii lambourilor bazate pe perforante. Sobolanul prezinta o arhitectura a vaselor perforante tegumentare relativ constanta, in studiul nostru cel mai bun model experimental fiind cel bazat pe perforante abdominale.

BIBLIOGRAFIE

1. Ahmet D, Murat A, Levent Y. The Effect of Twisting on Perforator Flap Viability An Experimental Study in Rats. Ann Plast Surg 2006;56: 186–189
2. Blondeel PN, Morris SF, Hallock GG, Neligan P. Perforator Flaps: Anatomy, Technique and Clinical Applications. Vol. 2. 1st ed. St. Louis,MO: Quality Medical Publishing; 2006:1042
3. Chang H, Nobuaki I, Minabe T, et al. Comparison of three different supercharging procedures in a rat skin flap model. Plast Reconstr Surg 2004;113:277e83
4. Coskunfirat OK, Oksar HS, Ozgentas HE. Effect of the delay phenomenon in the rat single-perforator-based abdominal skin flap model. Ann Plast Surg.2000;45:42-47
5. El-Mrakby HH, Milner RH. The vascular anatomy of the lower anterior abdominal wall: a microdissection study on the deep inferior epigastric vessels and the perforator branches. Plast Reconstr Surg. 2002;109:539–543.
6. Hallock GG, Rice DC. Efficacy of venous supercharging of the deep inferior epigastric perforator flap in a rat model. Plast Reconstr Surg 2005;116:551e5.
7. Oksar HS, Coskunfirat OK, Ozgentas HE. Perforator-based flap in rats: a new experimental model. Plast Reconstr Surg2001;108:125–13
8. Sano K, Hallock GG, Wasser TE, Robson PA, Rice DC. Comparison of a new method for computer analysis with standard techniques for measuring survival rates in the rat transverse rectus abdominis musculocutaneous fl ap. Ann Plast Surg. 2001;47(6):647-51.
9. Taylor GI. Discussion. The vascular anatomy of the lower anterior abdominal wall: a microdissection study on the deep inferior epigastric vessels and the perforator branches. Plast Reconstr Surg. 2002;109:544–547.
10. Tonseth K. A, Tindhold. Skin viability and wound strength in single and multiple based perforator flaps in an experimental rat model. Plast Reconstr Surg 2007; 41: 1-5
11. Tonseth K. A, Tindhold. Microcirculation in single and multiple based perforator flaps in an experimental model of rats. J Plast Reconstr Surg, 2007;41:49-52

PROGRESE ÎN ÎNSĂMÂN□ĂRILE ARTIFICIALE LA BOVINE PRIN UTILIZAREA UNUI SISTEM COMPUTERIZAT DE GESTIUNE

PROGRESSES IN ARTIFICIAL INSEMINATION ON COWS USING AN INFORMATICS ADMINISTRATION SYSTEM

CHIRUTĂ C.-A. [1], ROŞCA P.[2]
[1]S.C. CARMOLIMP S.R.L.
[2]U.S.A.M.V. Iaşi
chiruta_adrian@yahoo.com

The efficiency of artificial insemination is directly influenced by heat detection and by determining the optimal time for artificial insemination. The aim of this study is the evaluation of a computerized program for farm management. Three methods of heat detection and optimal moment for artificial insemination evaluation were compared: the use of podometers, daily surveillance and the use of estrus detection bands.

The research conducted on two different groups of animals led to the conclusion that the use of podometers and the graphical recording of the activity is the most efficient method for heat detection (88%), the optimal time for insemination (60%) proving to be more effective for ovarian pathology. The recording and collecting of data offered an overview of the animal reproductive capacity.

Key words: pedometer; heat; sort; estru detector.

Însămânțările artificiale la bovine constituie cea mai eficienta metodă de obținere a unui progres genetic de la o generație la alta.

Exploatarea unor animale de mare valoare economică, utilizarea de material seminal de cea mai bună calitate constituie o necesitate pentru fermierii actuali. Rezultatele contradictorii ale însămânțărilor artificiale, ce depind de o multitudine de factori, precum şi rolul major pe care îl are operatorul de însămânțări au arătat necesitatea unui sistem care să îmbunătățească performanțele reproductive (2).

Detectarea căldurilor şi stabilirea momentului optim de însămânțare reprezinta cele două lucruri esențiale pentru eficiența însămînțărilor în fermele de vaci.

O problemă mereu de actualitate o constituie depistarea eficienta a căldurilor, în special în fermele cu un număr mare de animale. Ca metode de depistare, în practica curentă se utilizează metoda observațiilor zilnice, folosirea de benzi detectoare de estru, tauri incercători, dozarea progesteronului seric, iar mai recent dispozitive electronice de depistare ce măsoară numărul de paşi sau rezistența electrică din secreţiile vaginale (3,4,6,7,8,9)

Utilizarea programelor software de gestiune a fermelor a luat amploare în ultimul deceniu odată cu apariția noilor versiuni ce includ înregistrări de date de la echipamentele periferice, grafice, bilanțuri şi rapoarte zilnice precum şi un nou sistem de detectare a căldurilor prin înregistrarea activității zilnic (1).

Scopul prezentei lucrări l-a constituit evaluarea unui sistem computerizat de gestiune a fermelor de vaci (AfiFarm), interesând posibilitățile sale de îmbunătățire a performanțelor reproductive. S-a luat în studiu procentul de fertilitate, eficiența depistării căldurilor, stabilirea momentului optim de însămânțare şi depistarea ovariopatiilor.

MATERIALE ŞI METODE

Studiul s-a efectuat pe două loturi de animale: unul de 400 de vaci aflate în perioada de lactație (lotul A) şi un lot de montă de 60 de vaci (lotul B). Cercetările au fost efectuate utilizând şi evaluând în acelaşi timp trei metode de depistare a vacilor în călduri şi de stabilire a momentului optim de însămânțare.

Pentru primul lot cercetările s-au efectuat utilizând două metode: metoda 1 - pe durata a 14 zile s-a folosit un program computerizat de gestiune și monitorizare a animalelor cu toate componentele și funcțiile sale (pedometre, echipamente de înregistrare și procesare a datelor, bilanțuri și rapoarte zilnice.) și metoda 2 - în următoarele 14 zile, din aceeași perioadă, în lotul A monitorizarea activității de reproducție s-a făcut de către operatorul de însămînțări prin observații zilnice.

La al doilea lot (lotul B), în același scop, s-au montat benzi detectoare de estru, vizibile prin schimbarea culorii la acțiunea greutății animalelor ce execută saltul.

Pentru depistarea ovariopatiilor s-a studiat un număr de 15 vaci aflate în perioada de lactație care au prezentat variații mari de activitate la intervale neregulate de timp, după fătare sau după efectuarea însămânțărilor artificial.

Obiectivele studiului au fost următoarele:

1. Depistarea vacilor în călduri:

● *lotul A*

- metoda 1: utilizarea sistemului computerizat de detectare, (înregistrarea activității locomotorii, reprezentarea grafică și sortarea automată);

metoda 2 : efectuarea de observații zilnice (orele 6, 12, 22), timp de 30 de minute;

● *lotul B*

– metoda 3: aplicarea benzilor detectoare de estru și efectuarea de observații zilnice la orele 7 și 20;

2. Determinarea momentului optim de însămânțare:

● *lotul A*

- metoda 1 : pe baza reprezentării grafice a activității, în funcție de amplitudinea acesteia;

- metoda 2 : pe baza manifestărilor specifice debutului, mijlocului și sfârșitului căldurilor și efectuarea însămânțărilor la 12 ore de la depistare;

● *lotul B*

– metoda 3: în funcție de gradul și modul de răzuire a benzii detectoare;

3. Depistarea ovariopatiilor :

● *lotul A*

– suspicionare pe baza înregistrării grafice și confirmare prin examen transrectal.

La depistarea vacilor în călduri s-a urmărit procentul de animale depistate corect (aflate în perioada de estru), cel de animale depistate incorect (rezultate fals pozitive) precum și procentul de animale în călduri, nedepistate (rezultate fals negative), pentru fiecare dintre cele trei metode.

Rezultatele determinării momentului optim de însămânțare s-au interpretat prin procentul de monte fecunde rezultate prin cele trei metode.

Din categoria ovariopatiilor s-a luat în studiu prezența chiștilor ovarieni foliculari și luteali ce produc dereglări ale ciclurilor sexuale, nimfomanie sau anafrodizie. S-au comparat rezultatele graficelor de activitate cu rezultatele controlului transrectal al ovarelor calculând procentul de animale diagnosticate corect pe baza activității și procentul total al ovariopatiilor în lotul A.

REZULTATE ȘI DISCUȚII

Cercetările efectuate au urmărit fiecare dintre cele trei obiective. Rezultatele, prezentate în tabelul nr. 1 arată că cea mai eficientă metodă de depistare a vacilor în călduri este înregistrarea activității (utilizarea pedometrelor): 88% din vacile sortate erau în perioada de estru, 11% au fost depistate incorect, iar 1% au reprezentat vaci cu semne estrale evidente nedepistate. Metoda observațiilor zilnice și utilizarea benzilor detectoare de estru au avut o eficiență mai scăzută, 70% respectiv 68% vaci detectate corect, 18% depistate incorect și 12% respectiv 14% vaci nedepistate.

Principalul dezavantaj al înregistrării activității zilnice a fost procentul mare de vaci depistate incorect (11%) ca urmare a lotizărilor, acțiunilor sanitar veterinare și a tuturor evenimentelor ce

implică un plus de activitate faţă de media zilnică. Corelaţiile între creşterea uşoară a activităţii, numărul de zile de la însămânţare, efectuarea unor lotizări, controlul transrectal, au detectat cu uşurinţă animalele ce nu erau în călduri. Prin metoda observaţiilor zilnice 12% din ciclurile exprimate nu au depistate. Numărul mare de animale, frecvenţa ciclurilor nocturne (45%) şi timpul redus de observaţie au fost principalele cauze. Utilizarea de benzi detectoare a avut rezultate asemănătoare cu metoda observaţţiilor, preferinţele sexuale ale animalelor (execută saltul doar pe anunumite animale), pierderea şi degradarea benzilor au fost principalele inconveniente.

Tabelul nr.1
Depistarea vacilor în călduri

DEPISTAREA VACILOR IN CALDURI							
METODA	VACI IN CALDURI		VACI DEPISTATE INCORECT		VACI NEDEPISTATE		
	NR	%	NR	%	NR	%	TOTAL
PEDOMETRE	68	88	9	11	1	1	78
OBSERVATII ZILNICE	45	70	11	18	8	12	64
BENZI DETECTOARE DE ESTRU	15	68	4	18	3	14	22

Pe baza înregistrării grafice a activităţii şi producţiei de lapte s-a observat corelaţia între prezenţa căldurilor şi scăderea producţiei de lapte. Astfel la 77% din cazuri (60 din 78 de vaci) s-a observat o scădere semnificativă a producţiei de lapte în perioada estrală.

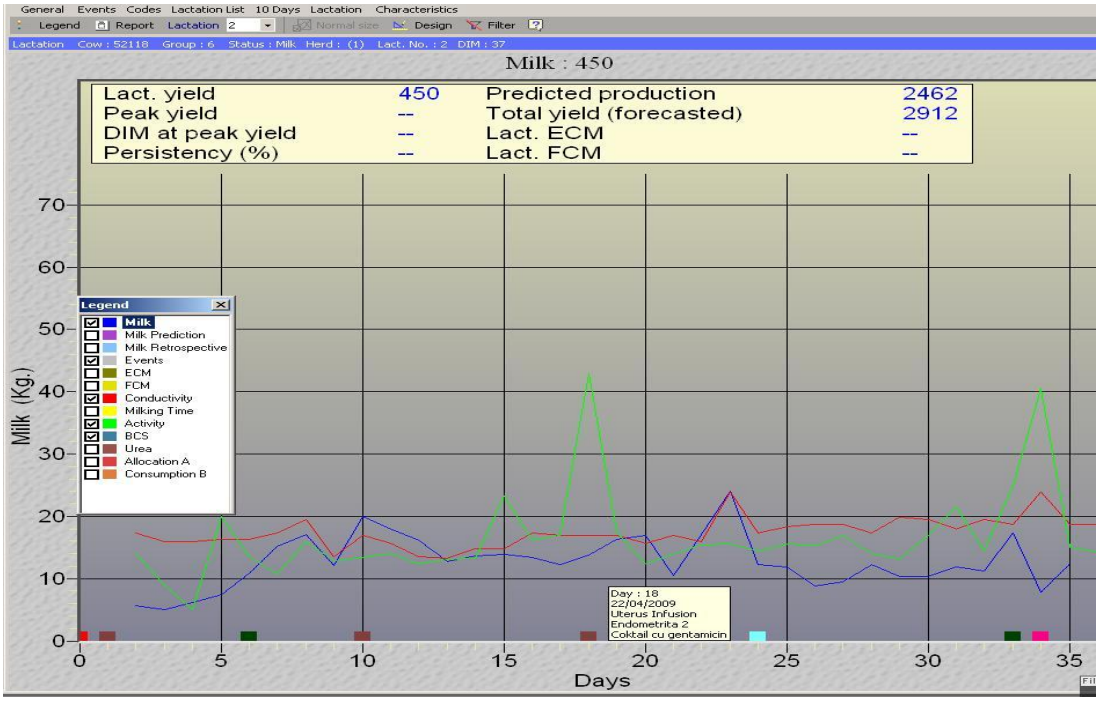

Fig. nr.1 Depistarea vacilor în călduri

Amplitudinea activităţii, exprimată prin numărul de paşi, este specifică fiecărui animal (fig.nr.1). S-a observat că ciclurile unei vaci au o amplitudine asemănătoare, lucru important pentru detectarea căldurilor false. Căldurile slab exprimate apar ca variaţii mici ale activităţii fiind necesară setarea parametrilor de sortare la nivele mai scăzute şi o atenţie deosebită. Alături de depistarea căldurilor, reprezentarea grafică a oferit o imagine de ansamblu a situaţiei ginecologice a animalului,

a eventualelor afecţiuni şi istoricul acestora, a duratei ciclurilor şi perioadei estrale în lactaţia curentă şi în cele precedente.

Stabilirea momentului optim de însămânţare

În cazul sistemului computerizat de detectare, momentul optim de însămânţare s-a stabilit pe baza graficului de activitate, înregistrat dimineaţa, la amiază şi seara, corespunzător cu cele trei mulsori. Vacile au fost însămânţate cu puţin timp înaintea sfârşitului căldurilor (fig. nr 2). Pentru vacile intrate în călduri între orele 9-13 momentul optim a fost dificil de stabilit, însămânţările s-au făcut în seara aceleiaşi zile sau în dimineaţa următoare în funcţie de amplitudinea activităţii.

Pe baza observaţiilor zilnice momentul optim de însămânţare a fost considerat la 12 ore de la detectare pentru vacile depistate la începutul estrului şi în momentul depistării pentru cele observate mai târziu. În cazul utilizării benzilor detectoare de estru s-a ţinut cont de gradul şi modul de răzuire a acestora. Asfel, razuirea doar pe margini şi de mică intensitate a însemnat debutul căldurilor (însămânţare după 12 ore), iar răzuirea totală în funcţie de intensitate - mijlocul sau sfârşitul estrului (însămânţare imediată).

Tabelul nr. 2

Stabilirea momentului optim de însămânţare

STABILIREA MOMENTULUI OPTIM DE INSAMANTARE				
METODA	VACI IN CALDURI	VACI INSAMANTATE	GESTANTE	
			NR	%
PEDOMETRE	68	45	27	60
OBSERVATIE	45	31	17	55
BENZI DETECTOARE	15	11	6	54

Stabilirea momentului optim prin utilizarea sistemului computerizat de depistare a fost cel mai eficient, cu o proporţie de 60% gestaţii (tabelul nr.2), urmat de celelalte două metode. Avantajul a constat în stabilirea cu aproximaţie pe baza graficuluia a debutului şi sfârşitului căldurilor.

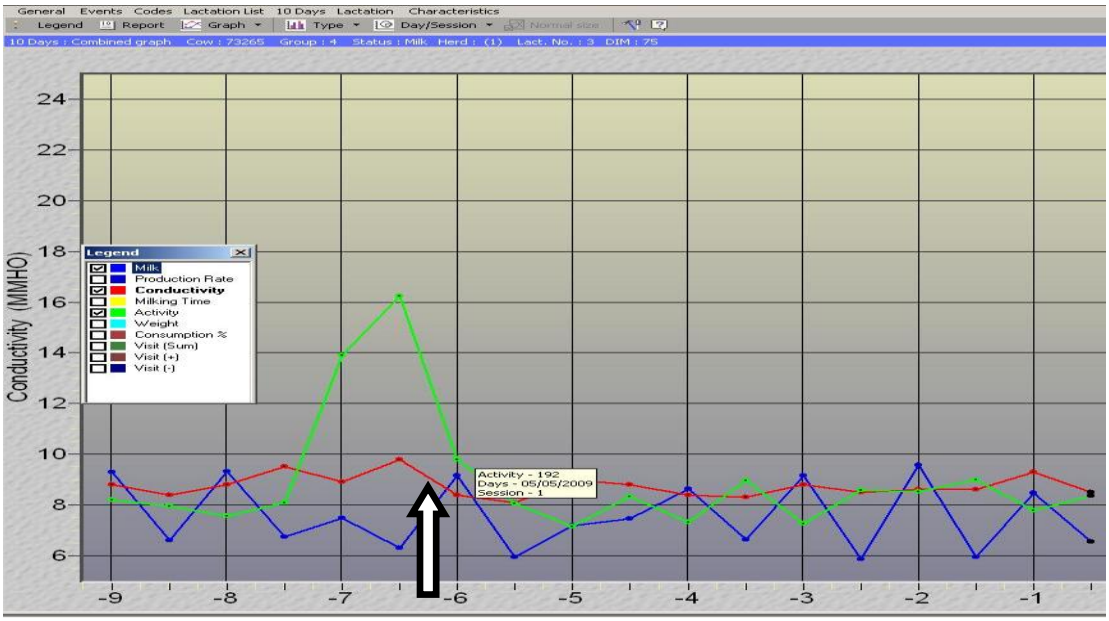

Fig.nr.2 Momentul optim pentru însămânţare

Pentru cel de-al treilea obieciv (depistarea ovariopatiilor) s-a luat în studiu un număr de 15 vaci din lotul A care, conform graficelor de activitate, au prezentat variații mari la intervale scurte de timp. În urma controlului transrectal, la 8 dintre acestea s-au depistat chişti ovarieni foliculari, la 3 chişti ovarieni luteali, iar la celelalte 4 nu s-au depistat modificări patologice ale ovarelor. Raportat la număru total al animalelor din lotul A, proporția ovariopatiilor a fost de 2,75%

CONCLUZII

1) Metoda cea mai eficientă de detectare a căldurilor este înregistrarea activității zilnice prin pedometre și reprezentarea grafică a acesteia (eficiență 88%), urmată de metoda observațiilor (70%) și folosirea benzilor detectoare (68%) , erorile sistemului computerizat (12%) fiind determinate de lotizări, acțiuni sanitar-veterinare, activități suplimentare față de media zilnică.

2) Perioada estrală este însoțită de scăderea producției de lapte la 77% din cazuri, fiind un indiciu pentru detectarea căldurilor.

3) Determinarea cu cea mai mare precizie a momentului optim de însămânțare s-a realizat pe baza graficului activității și a amplitudinii ciclurilor precedente.

4) Proporția gestațiilor în urma însămânțărilor artificiale a fost de 60% utilizând sistemul computerizat, 55% pentru metoda observațiilor zilnice și 54% pentru detectoarele de estru.

5) Prezența chiștilor ovarieni a fost suspectată corect pe baza activității în 11 din 15 cazuri;

6) Este necesară utilizarea rațională și corectă a sistemului, compararea datelor furnizate de program cu cele rezultate în urma examinării animalelor.

7) Graficul activității, producției de lapte, istoricul afecțiunilor puerperale și al fertilității în lactațiile precedente oferă o imagine de ansamblu asupra capacității reproductive a animalului.

BIBLIOGRAFIE

1. Afimilk.com - Fertility Report in AfiFARM program and efficiency of Estrus detection.
2. CERNESCU, H., 2004 – Ginecologie veterinară. Ediția a II- a. Ed. Cecma Partner, Timișoara.
3. Electronic monitoring of mounting behavior in beef cattle.- S R Mathew, W P McCaughey, A D Kennedy, N J Lewis, and G H Crow Can Vet J. 1999 November; 40(11): 796–798 Pub Med.
4. GROZA, I., MUNTEAN, M., 2002 – Elemente de fiziologia reproducției la animale. Ed. Academic Press, Cluj-Napoca.
5. MIRCU, C., 2001 – Elemente de reproducere asistată la animalele domestice. Ed. Brumar, Timișoara.
6. PĂCALĂ. N., 2004 – Biotehnologia însămânțării artificiale la vacă.,Ed. Waldpress.
7. ROŞCA,P.,2004 – Reproducția animalelor domestice – fiziologie şi patologie. Ed. Tehnopress, Iaşi.
8. RUNCEANU,L.,COTEA V. CORNELIU,2001, - Reproducție ,obstetrică şi ginecologie veterinară. Editura „Ion Ionescu de la Brad”, Iaşi.
9. RUNCEANU,L.,DRUGOCIU,D.,ROŞCA,P.,ANTON,C.,2002, - Reproducție obstetrică şi andrologie clinică.Casa de editură Venus,Iaşi.

STUDIU COMPARATIV ÎNTRE ÎNSĂMÂN AREA INTRAUTERINĂ ŞI CLASICĂ LA SCROAFE

COMPARATIVE STUDIES ON ARTIFICIAL INTRAUTERINE INSEMINATION (I.A.I.U) AND THE CLASSICAL ONE IN SWINE

GR. CIORNEI, L. RUNCEANU,D.DRUGOCIU, P. ROŞCA
U.S.A.M.V. – F.M.V. – Iaşi
stefan_ciornei@yahoo.com

To streamline production in pigs farms, the breeding management has a key role. The aim is to achieve high and constant fertility and prolificity. Our researches were directed to use a new insemination method, called intrauterine (I.U.). The results were compared with those obtained by using classical method. There were made two lots of sows, under the same conditions of operation and maintenance. The witness lot (L.M.) consists of 175 sows, was classical inseminated with doses containing $4x10^9$ spermatozoons.

The experimental lot (L.E.) of 158 sows was intrauterine inseminated with $3x10^9$ spermatozoons. After analyzing the data, it has been observed that L.E. fertility is 7.9% higher than L.M. (81.7%), which shows better efficacy, given by the reduced number of seminal cells per insemination dose.The L.M. prolificity was 11.27, and for L.E. was 11.46 piglets at a calving.

The results shows that the number of spermatozoons from intrauterine inseminated semen has been enough to increase prolificity with a 0.19 piglets at parturition. Regarding wean piglets after calving media, the number of these piglets at L.E. was 0.12 higher than L.M. (10.17). We noted that just sows fecunditaty is influenced by the season, for both types of insemination.

Key words: artificial insemination, sows

Au existat şi există pe plan mondial preocupări în domeniul perfecţionării instrumentarului pentru însămânţările artificiale, astfel încât, indicii de reproducţie obţinuţi la scroafe să fie din ce în ce mai buni. Tehnica însămânţării artificiale a scroafelor presupune introducerea cateterului până la nivelul cervixului unde se fixează printre tuberculii papilari şi depunerea materialului seminal la acest nivel. Unele studii demonstrează că performanţele de reproducţie în cazul practicării însămânţării intrauterine nu depind de originea genetică a scroafelor sau a vierilor şi nici de sezon, vârsta scroafelor sau condiţiile de întreţinere, motiv pentru care, se pare că această tehnică se poate aplica pe scară largă.

MATERIAL ŞI METODĂ DE LUCRU

Cercetările s-au organizat în cadrul unei complex zootehnic industrial de creştere şi exploatare a porcilor, unde toţi parametri biotehnici şi tehnologici sunt respectaţi.

Materialul biologic pe care s-au efectuat investigaţiile a fost reprezentat de scroafe atent alese şi de înaltă valoare genetică. Repartizarea s-a făcut în două loturi: lotul martor (LM) format din 175 de scroafe, şi lotul experimental (LE) alcătuit din 158 de scroafe. Au fost reţinute pentru studiu scroafele care au manifestat estru în primele 21 zile după înţărcare, după o lactaţie de 28 de zile.

Doza de însămânţare a conţinut 4 miliarde spermatozoizi mobili, la LM şi 3 miliarde spermatozoizi mobili, la LE. Însămânţarea a fost homeospermică, pentru ambele loturi de scroafe folosindu-se material seminal provenind de la aceiaşi vieri.

Condiţiile de întreţinere, furajare şi exploatare au fost identice pentru ambele loturi, corespunzătoare diferitelor etape ale fluxului tehnologic.

Insămânţarea intrauterină presupune folosirea a două tipuri de catetere, unul de tip endocervical şi unul mai fin, mai subţire şi mai lung cu 20 de cm denumit sondă-cateter. Cateterul

clasic se fixeaxă în cervixul scroafei, apoi prin lumenul său se introduce progresiv sonda-cateter ce trece printre tuberculii papilari cervicali şi ajunge la baza coarnelor uterine la o distanţă aproximativă de 20 cm de primul (figura nr.1). La vârful ei sonda-cateter prezintă un dop rotunjit cu două orificii laterale. Prin acesta, materialul seminal va fi inoculat intrauterin.

1.ovar, 2.corn uterin, 3.corp uterin, 4.cervix, 5.vagin, 6.fixarea cateterului în primii tuberculi cervicali, 7.vârful sondei-cateter ce ajunge până la baza coarnelor uterine

Figura nr.1 Poziţia aparaturii de inseminare intrauterină în căile genitale ale scroafei

Diagnosticul de gestaţie s-a stabilit ecografic la 21 de zile de la data însămânţării.

Scopul cercetărilor noastre se rezumă la creşterea numărului de purcei vii pe însămânţare, prin folosirea unor biotehnici de reproducţie de actualitate, reprezentată de: - ***înămânţarea artificială intrauterină,***

REZULTATE ŞI DISCUŢII

În tabelul numărul 1, sunt prezentate date obţinute prin însămânţarea endocervicală referitoare la fecunditate, prolificitate şi număr de purcei înţărcaţi. Deasemena datele au fost centralizate pe luni de activitate, exprimându-le grupat în funcţie de sezon.

Tabelul nr. 1

Sezon	Î.A. EC.	Fecunditate		Prolificitate	Purcei înţărcaţi	
		Nr.	%	Media	Nr.	%
Rece	83	70	84,2	11,27	10,18	90,3
Cald	92	73	79,2	11,26	10,16	90,1
Total	175	143	81,7	11,27	10,17	90,2

După stabilirea diagnosticului de gestaţie, s-a constatat că la un număr de 32 scroafe nu a fost *instalată gestaţia. Fecunditatea lotului martor (LM) a fost de 81,7%, cu diferenţe vizibile între cele două sezoane (graficul nr.1). În schimb la lotul experimental, din totalul de 158 de scroafe inseminate doar la număr de 18 scroafe nu au fost detectată gestaţia. Fecunditatea în acest caz a avut valoare mai mare de 88,6 procente.*

Rezultatele superioare ale fecundităţii obţinute la LE pot fi explicate prin faptul că proporţia de scroafe la care s-a constatat refularea totală sau parţială a materialului seminal în timpul şi după însămânţare, s-a redus. Acest aspect se datorează noii tehmici, şi materialelor folosite. Astfel se asigură o populare mai bună a oviductelor cu spermatozoizi. Literatura de specialitate admite ideea conform căreia depunerea materialului seminal la baza coarnelor uterine stimulează declanşarea contracţiilor peristaltice ale uterului şi aspirarea materialului seminal, justificându-se astfel proporţia redusă de refulare. De asemenea, prin această tehnică este evitat obstacolul reprezentat de cervix, pe care spermatozoizii îl străbat în cazul tehnicii obişnuite.

Graficul nr. 1
Fecunditatea în cazul I.A. EC.

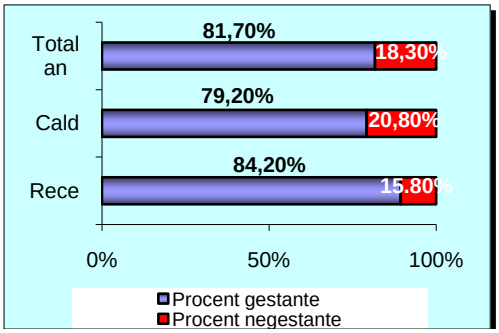

Graficul nr. 2
Fecunditatea în cazul I.A.I.U.

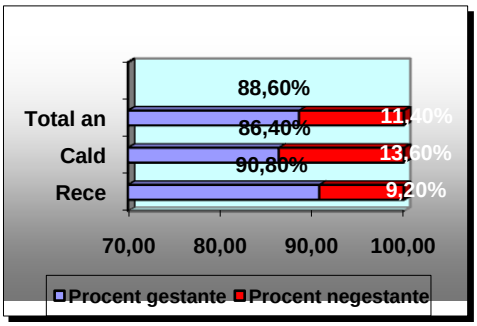

Studiul fecundităţii în dinamică lunară evidenţiază oscilaţii între lunile cu temperaturi scăzute vis-a-vis de lunile cu temperaturi ridicate, 84,2% - 79,2%, în cadrului LM; şi 90,8% - 86,4% în cadrul LE (graficul nr. 1 şi 2). Se constată ca în sezonul rece fecunditatea este mai mare la ambele loturi.

Tabelul nr. 2

Sezon	Î.A. I.U.	Fecunditate		Prolificitate	Purcei înţărcaţi	
		Nr.	%	Total purcei	Nr.	%
Rece	81	73	90,8	11,55	10,33	89,6
Cald	77	67	86,4	11,39	10,25	90,0
Total	158	140	88,6	11,46	10,29	89,8

Numărul total de purcei fătaţi, este net in favoarea lotului experimental 11,46 comparativ cu 11,27. Numărul de purcei fătaţi, dar şi cei înţărcaţi suferă uşor influenţă sezonieră, scăzând în timpul celui cald (graficul nr.4).

Putem să corelăm această creştere a fecundităţii şi prolificităţii cu procesul de spermatogeneză.

Prolificitatea medie anuală a scroafelor din LM a fost de 11,27 purcei, mai mică faţă de cea înregistrată la LE: 11,46 purcei (tabelul nr.1 şi 2.). Deşi diferenţa este nesemnificativă, în valori absolute este de 0,19 purcei/fătare, ceea ce pentru practică, în condiţiile unui complex în care există cca 10 000 de fătări/an, înseamnă un plus de 1 900 de purcei.

Ca şi în cazul fecundităţii, efectul pozitiv poate fi cauzat, de prezenţa la locul fecundaţiei, la momentul potrivit, a unui număr suficient de spermatozoizi cu mobilitate corespunzătoare, apţi de a fecunda ovocitele eliberate. De asemenea, starea de sănătate a uterului asigurată prin condiţiile

aseptice în care se efectuează însămânţarea poate constitui premiza unei fecundaţii, nidaţii şi gestaţii mai bune.

Întrucât diferenţa în favoarea lotului experimental în ceea ce priveşte numărul total de purcei obţinuţi/fătare a fost regăsită şi în cazul numărului de purcei înţărcaţi, dovedeşte faptul că numărul de purcei morţi şi a celor neviabili este relativ apropiat între cele două loturi. În medie, numărul de purcei morţi, neviabili şi mumifiaţi obţinuţi/fătare a fost de 0,89.

Referitor la numărul de purcei înţărcaţi/scroafă/fătare, situaţia este asemănătoare, diferenţa între loturi fiind de 0,12, în favoarea lotului experimental. Scroafele din lotul LM au înţărcat, în medie, 10,17 purcei, în timp ce mărimea lotului de purcei înţărcaţi la scroafele din lotul LE a fost de 10,29 purcei, diferenţele fiind nesemnificative statistic.

Numărul purceilor înţărcaţi a depins direct de cel al purceilor fătaţi şi a oscilat de la un sezon la altul.

Graficul nr. 3
Prolificitatea comparativă LE- LM

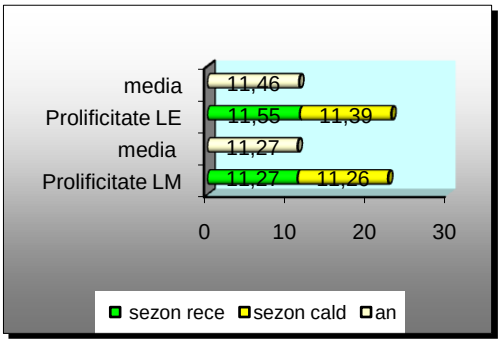

Graficul nr. 4
Numărul mediu de purcei după înţărcare

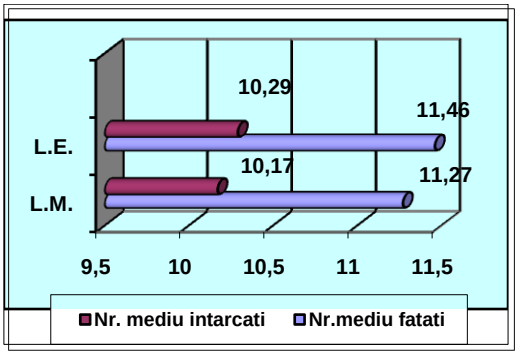

Prin folosirea la inseminare a dozelor cu 3_x10^9 spermatozoizi, s-au obţinut procente diferite ale fecundităţii. Astfel aceasta fiind de 81,7% la lotul martor însămânţat endocervical, şi de 88,6% la lotul experimental însămânţat intrauterin.

Analizând fecunditatea celor două loturi raportate la numărul de spermatozoizi pe doză, şi corelate cu tipul de însămânţare, putem afirma că fecunditatea nu depinde de numărul de spermatozoizi din doză (3 miliarde), ci de de locul de depunere a acestuia şi de pierderile suferite.

Prin I.A.EC. cele 3 miliarde de celule sunt depuse la nivel cervical. În timpul inseminării şi imediat după aceasta s-a constatat la unele femele refulări şi scurgeri ale materialului seminal. Fenomeul descris explică o reducere a numărului de spermatozoizi posibili ce trbuie să populeze oviductele pentru fertilizare.

În cadrul lotului experimental materialul seminal cu cele 3 miliarde de celule seminale este depus la baza coarnelor uterine, sau în unul din coarne. Fenomenul de refulare a materialului seminal în timpiul manoperei a dispărut.

Un rol deosebit în refularea materialului seminal îl au şi tehnicienii însămânţători care dacă utilizează defectuos aparatura de inseminare produc stres şi disconfort scroafei. Acest disconfort se rezumă prin prezenţa unei spine iritative la nivel cervical s-au uterin, care declanşează contracţii spastice şi/sau creşterea motilităţii uterine prin mişcări peristaltice ce favorizează refularea şi pierderea de material seminal.

În concluzie, prin practicarea însămânţării intrauterine s-a reuşit îmbunătăţirea fecundităţii scroafelor cu 6,9%, diferenţiat cu sezonul însămânţării. De asemenea, la fătare, s-au obţinut în plus la lotul LE, 0,19 purcei, ceea ce a condus la înţărcare la o diferenţă între loturi de 0,12 purcei/scroafă.

Temperatura ambientală crescută influenţează în sens negativ procesele intime ale reproducţiei, exprimate prin fecunditate şi prolificitate.

CONCLUZII

1. Prin practicarea însămânțării intrauterine s-a reuşit îmbunătățirea fecundității scroafelor cu 6,9%, diferențiat cu sezonul însămânțării. De asemenea, la fătare, s-au obținut în plus la lotul LE, 0,19 purcei, ceea ce a condus la înțărcare la o diferență între loturi de 0,12 purcei/scroafă.
2. Prolificitatea medie anuală a scroafelor din LM a fost de 11,27 purcei, mai mică față de cea înregistrată la LE: 11,46 . Deşi diferența este nesemnificativă, în valori absolute este de 0,19 purcei/fătare, ceea ce pentru practică, în condițiile unui complex în care există cca 10 000 de fătări/an, înseamnă un plus de 1 900 de purcei.
3. Însămânțarea artificială la scfroafă intra-uterin este o metodă simplă, sigură şi eficientă dar necesită o anumită experiență din partea operatorului.
4. Prin metoda intrauterină de inseminare (I.A.I.U.), se poate reduce numărul de celule seminale din doza de inseminat, şi volumul acesteia.

BIBLIOGRAFIE

1. CIORNEI, ŞT.G., RUNCEANU, L., DRUGOCIU, D., ROŞCA, P., (2008) **:** Biosecuritatea însămânțărilor artificiale prin spermograma microbiologică taurine – suine, Ed. Ion Ionescu de la Brad, ISBN 978-973-147-011-5, Iaşi.
2. COLENBRANDER, B., FEITSMAN, H.J., GROOTAN, H.S., (1993) : Optimizing semen production for artificial insemination in swine. J. Reprod. Fertil. Suppl. 48:207-215.
3. DRUGOCIU, D., (2001) : Reproducție, însămânțări artificiale şi ginecologie veterinară. Casa de Edit. Venus, Iaşi.
4. MARTINEZ, E. A., J. M. Vazquez, J. Roca, X. Lucas, M. A. Gil, I. Parrilla, J. L. Vazquez, and B. N. Day. (2002) : Minimum number of spermatozoa required for normal fertility after deep intrauterine insemination in non-sedated sows. Reproduction 123:163-170.
5. ROŞCA P., DRUGOCIU D., RUNCEANU L., 2006 – Intrauterine insemination in sows. U.S.A.M.V.Iaşi, Cercetări Agronomice în Moldova, Ed. „Ion Ionescu de la Brad”,vol. 4 (128), pag. 51-54, I.S.S.N. 0379-5837.
6. RUNCEANU, L., DRUGOCIU, D., ROŞCA, P., (2009) : Reproducție, obstetrică şi andrologie clinică. Casa de editură Venus, Iaşi.
7. WATSON, P. F., BEHAN, J.R., (2002):– Intrauterine insemination of sows with reduced sperm numbers: results of a commercially based field trial. Theriogenology, vol. 57, p 1683-1693.

DRENAJUL CHIRURGICAL

SURGICAL DRAINAGE

S. CIOBANU
U.S.A.M.V. Faculty of Veterinary Medicine - Iaşi

Although nowadays the drainage procedure is seldom used, some even consider its use in abdominal surgery as being controversial, it is still indispensable in surgery, its main features being:

Elimination of dead space

Evacuation of fluid collections

Prevent potential accumulation of fluid or air in the wound

To achieve the objectives referred to, in this work are presented the drainage methods, the materials and techniques used, the complications and inconveniencies of drainage followed by its reduction and suppression.

Keywords: Drainage, Flat drains, Tube drains, Multilumen drains

Drenajul chirurgical este actul prin care se creează posibilitatea scurgerii în afara organismului a lichidelor patologice sau a colecţiilor din plagă sau cavităţi, evitându-se producerea unor complicaţii locale şi generale.

Introdus penrtu prima dată în 1859 de către CHASSAIGNAC, drenajul chirurgical a constituit un moment important în evoluţia chirurgiei având în vedere gravitatea complicaţiilor generate de prezenţa exsudatelor patologice în ţesuturi şi cavităţi.

METODE DE DRENAJ

Drenajul poate fi clasificat în principal:

- după scop;
- după modul în care se realizează evacuarea fluidelor.

După scop drenajul poate fi:

- preventiv;
- curativ (terapeutic).

Drenajul preventiv. Asigură evacuarea plasmei, a sângelui şi limfei care se pot acumula în unele plăgi aseptice, prevenind astfel infecterea lor.

Drenajul curativ (terapeutic) urmăreşte evacuarea unor colecţii (puroi, sânge, serozităţi) din cavităţile naturale sau patologice.

După modul în care se obţine evacuarea fluidelor, drenajul poate fi:

- pasiv sau liber;
- activ sau aspirativ.

Drenajul liber sau **pasiv** reprezintă scurgerea pasivă, spontană a secreţiilor, aşa cum rezultă ele din rata de producere. Evacuarea fluidelor se face pe baza diferenţei de presiune existente între cavitate şi exterior, prin ascensiune capilară şi forţa gravitaţională. În funcţie de aceste forţe drenajul pasiv poate fi: *gravitaţional* şi *capilar(1).*

Drenajul pasiv gravitaţional asigură evacuarea lichidelor cu ajutorul drenurilor tubulare plasate în punctul cel mai decliv al unei colecţii. Pe acelaşi principiu fizic (legea gravitaţiei) se bazează şi „drenajul postural" care presupune aşezarea animalului într-o poziţie care să favorizeze scurgerea şi acumularea lichidelor în zona cea mai declivă.

Materialele utilizate pentru drenajul pasiv gravitaţional sunt reprezentate de:

- ***tuburi*** de cauciuc sau material plastic, care la rândul lor sunt de mai multe tipuri (Figura 1):

- *tubul Penrose* este confecţionat din cauciuc subţire având diametrul interior de 1-2 cm; (Figura 2A)
- *tubul simplu* din cauciuc desulfurizat, latex, polietilenă sau plastic are diferite diametre şi este prevăzut la capătul interior cu unul sau mai multe orificii laterale.
- *tubul cu lumen dublu* ce asigură evacuarea lichidelor prin lumenul mai gros iar prin celălalt permite intrarea aerului sau spălarea cu lichide a cavităţii;
- *tubul Redon* este din plastic prevăzut cu multiple orificii laterale punctiforme;
- *tubul ţigaretă* este un tub din cauciuc cu lumenul străbătut de o meşă de tifon(dren capilar) (Figura 2B)(2).

lamele din cauciuc sau material plastic netede sau ondulate sunt utilizate pentru drenaje superficiale pasive.



Figura 1. Tuburi din diverse materiale folosite pentru drenaj:
A. Material plastic, B. Cauciuc, C. Tub din cateter, D. cauciuc siliconat

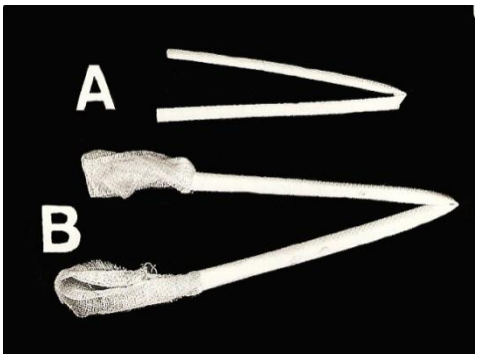

Figura 2. Tubul Penrose
A- fără meşă
B- cu meşă

Drenajul capilar spre deosebire de drenajul gravitaţional, acţionează pe baza unui sistem capilar în care lichidele progresează independent de gravitaţie.

Se folosesc:

- *meşele de tifon* care pot fi aplicate în plagă uscate sau îmbibate cu medicamente. Nu asigură un bun drenaj deoarece aderă la pereţii plăgilor şi se îmbibă cu secreţii împiedicând drenarea (de aceea trebuie schimbate la 24-48 ore);
- *drenul Mikulicz* se foloseşte în drenarea cavităţilor (orbitară, vaginală) sau în scop hemostatic (ablaţie de tumori).
- *drenurile filiforme* se confecţionează din mai multe fire sintetice legate în mănunchi şi introduse în plagă, care se extrag în totalitate sau fir cu fir. Au avantajul că nu se îmbibă cu secreţii.

Drenajul activ (aspirativ) evacuează lichidele în urma unei presiuni negative (vid) care se exercită la nivelul focarului lezional, prin conectarea drenului la un aspirator chiurgical, pompă de vid, seringă, etc.

TIPURI ŞI TEHNICI DE DRENAJ

Drenajul pasiv

Drenul plat. Acţiunea mecanică a unui dren plat depinde de capilaritate şi gravitaţie. Drenajul are loc în jurul drenului dacă este neferestruit şi din interiorul lumenului dacă drenul este ferestruit. Drenajul este în strânsă legătură cu suprafaţa drenului. Deoarece ferestruirea descreşte suprafaţa şi capacitatea de evacuare a fluidelor, cel mai utilizat dren plat este *drenul Penrose*. Pentru a mări capacitatea de drenaj a acestuia, în lumen este introdusă o meşă de tifon rezultând drenul ţigaretă.

Drenul plat sub forma unei benzi subţiri de cauciuc sau plastic poate fi utilizat atunci când drenul Penrose este prea mare în cazul plăgilor de dimensiuni mici.

Pentru executarea unui drenaj eficient se va avea în vedere aprecierea corectă a lungimii drenului, a grosimii lui, respectiv a suprafeţei lui pe secţiune şi a aşezării acestuia în plagă.

Lungimea şi grosimea unui dren se apreciază în raport cu dimensiunile plăgii, cu aproximarea debitului de secreţie şi gradul de contaminare.

Ca regulă generală este de preferat să se greşească printr-un drenaj excesiv decât printr-un drenaj insuficient.

Plasarea drenului este de asemenea esenţială. El trebuie astfel aşezat încât să corespundă punctului decliv al cavităţii, şi ţinând cont de poziţia în care pacientul va sta mai mult. Astfel drenul plat este plasat în interiorul plăgii, înainte de închiderea acesteia, fiind ancorat cu un capăt deasupra extremităţii proximale a plăgii (Figura 3) şi cu celălalt sub extremitatea distală prin câte o incizie învecinată plăgii (Figura 4)(1).

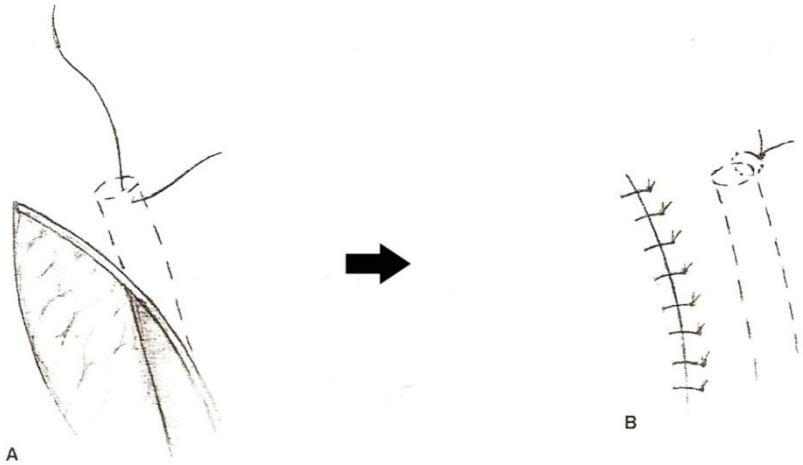

Figura 3. Ancorarea capătului proximal al drenului

A. *Capătul proximal al tubului este plasat în preajma extremităţii proximale a plăgii cu un fir de sutură neabsorbabil este ancorat apoi la piele.* ***B.*** *După ancorarea tubului plaga este suturată*

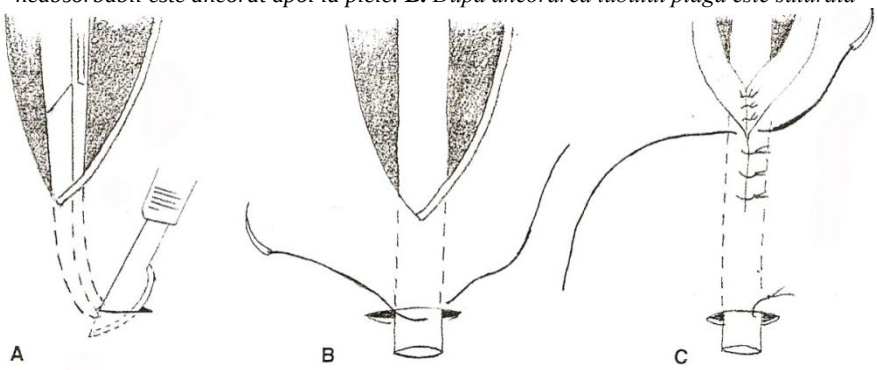

Figura 4. Plasarea capătului distal al drenului.

A. *Incizia pielii pe vârful unei pense hemostatice cu care a fost tunelizat ţesutul conjunctiv subcutanat din vecinătatea extremităţii distale a plăgii.*

B. *Capătul distal al drenului tras prin incizie şi ancorat cu un fir simplu de sutură.*

C. *Sutura plăgii peste dren.*

Drenul poate fi ancorat cu ambele capete la exterior (Figura 5A) sau numai cu capătul distal (5B).

Ancorarea drenului se poate face cu câte un fir simplu neabsorbabil, trecut prin dren şi piele la fiecare capăt, sau prin lăsarea capetelor mai lungi şi legarea acestora împreună la exterior.

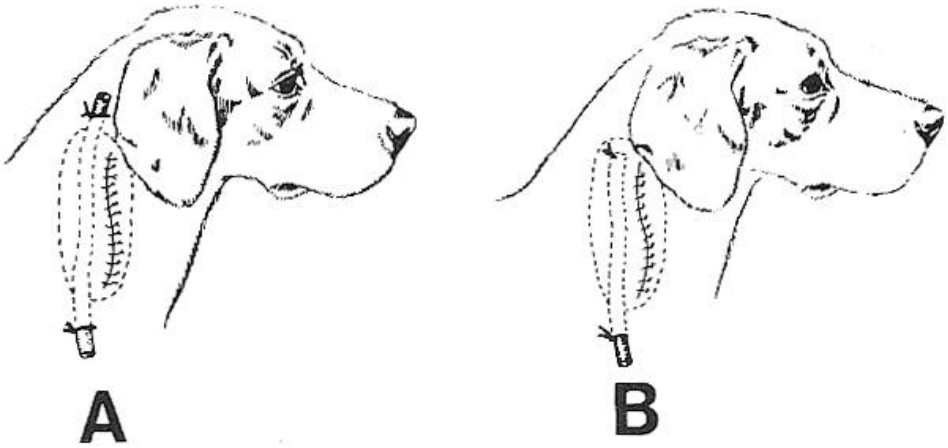

Figura 5. ***A.****Dren cu dublă comunicare cu exteriorul, proximal şi distal plăgii.* ***B.****Plasarea drenului numai cu capătul distal la exterior printr-o contraincizie*

Atunci când capătul proximal al drenului nu iese la exterior, ancorarea acestuia se poate face în interior (cu un fir resorbabil) înainte de închiderea plăgii. Fixarea drenului în acest mod este suficientă pentru câteva zile, după care poate fi îndepărtat fără dificultate prin tragerea în afară a capătului distal. Inconvenientul acestei metode este acela că în urma tracţiunii capătului distal ar putea rămâne în interior o bucată de dren ataşată la firul care nu s-a resorbit încă.

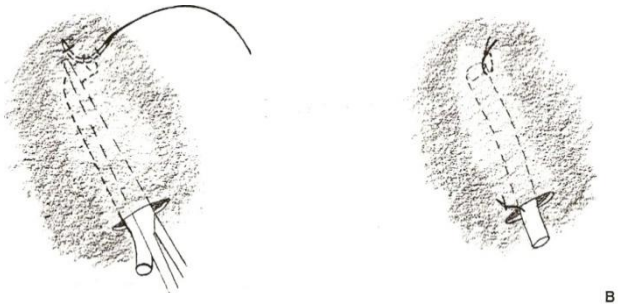

Figura 6. Drenajul unei leziuni traumatice închise (colecţie)
A. Plasarea drenului în profunzime printr-o incizie practicată distal. Ancorarea capătului proximal la piele cu un fir simplu de sutură utilizând ca suport vârful unui instrument;
B. Drenul ancorat la ambele capete.

Pentru a evita acest inconvenient, ancorarea se poate face cu un fir neresorbabill ce rămâne la suprafaţa pielii până în momentul îndepartării drenului (Figura 5B).

În cazul cavităţilor închise, ce necesită drenaj, drenul se introduce în interiorul acesteia cu o pensă cu braţe lungi printr-o incizie practicată în punctul cel mai decliv, fiind ancorat apoi cu capătul proximal la piele cu un fir neresorbabil (Figura 6).

Drenul tubular. *Mecanismul de acţiune şi principiul aplicării tubului de dren sunt similare cu cele ale drenului Penrose*. Pot fi utilizate pentru drenaj tuburi de cauciuc sau plastic şi catetere de diferite forme şi mărimi (Figura 1). Aceste tuburi sunt rotunde, au un singur lumen cu sau fără găuri în peretele lateral. Atunci când aceste găuri lipsesc şi sunt necesare, pot fi practicate la unul din capete în număr de 2-3, situate în spirală, iar ca mărime să nu depăşească 1/3 din diametrul tubului pentru a nu-i scădea rezistenţa.

Tubul de dren mai poate fi secţionat şi pe lungime, pe toată întinderea lui. Prin aceasta se previne într-o măsură şi pe o durată variabilă riscul de a se înfunda cu cheaguri şi asigură o evacuare mai bună. În cazul în care conţinutul de drenat (puroi) are consistenţa crescută şi conţine ţesuturi mortificate, se vor utiliza tuburi cu lumen mai larg sau se va recurge la drenajul multiplu, aplicând mai multe tuburi.

Drenul trebuie să fie eficace, ceea ce presupune un calibru suficient şi o permeabilitate permanentă.

În plasarea unui dren, mai ales dacă este rigid, aşa cum este tubul de cauciuc, se va avea în vedere ca el să nu comprime structuri viscerale, tendoaene, vase sau nervi. Pentru a evita aceste neajunsuri, drenul se va aşeza la distanţă şi niciodată transversal faţă de aceste structuri.

Drenul va trebui să aibă un grad de mobilitate („joc”), ceea ce-i dă posibilitatea de deplasare în raport cu o anumită mişcare impusă regiunii în care se află.

Asigurarea permanenţei drenului este un alt element esenţial al tehnicii. Aceasta se obţine prin ancorarea lui la nivelul orificiului de ieşire cu un fir trecut prin tegument şi prin tub sau legat ferm de acesta. Firul de ancorare trebuie să permită tubului un joc de 0,5 cm.

Avantajul drenajului cu tubul de dren este că evacuarea fluidelor are loc şi în interiorul lumenului, poate fi conectat la un aparat de vid, poate fi utilizat la un sistem închis de colectare, permite utilizarea soluţiilor de irigare a plăgii, nu sunt scumpe şi se găsesc gata confecţionate. Un alt avantaj al tubului de dren faţă de drenul plat este acela că nu se colabează, interferând în felul acesta mai puţin cu procesul de vindecare.

Drenul multilumen

Întrucât eficienţa drenajului în cazul tubului simplu este limitată, s-a constatat creşterea acesteia prin utilizarea drenului multilumen. În principiu acesta este constituit dintr-un tub din cauciuc, material plastic sau alt material biocompatibil ce poate avea la interior două sau mai multe lumene. Acestea servesc pentru introducerea de aer, soluţii de irigare sau pentru colectarea şi evacuarea pasivă sau activă a fluidelor din aria plăgii. Drenul multilumen este mult mai eficient, prelungindu-şi acţiunea un timp mai lung faţă de drenul tubular simplu.

Drenajul este realizat printr-un tub cu un lumen mai larg ce are la capătul proximal un orificiu central şi mai multe în peretele lateral, dispuse spiralat. Pătrunderea aerului printr-un alt lumen, determină deplasarea fluidului în tubul de colectare, împiedicând obstruarea găurilor, cu ţesuturile învecinate, ca în cazul drenului tubular simplu (Figura 7).

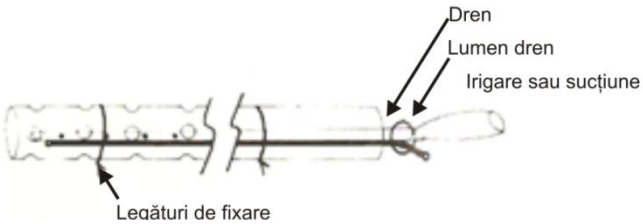

Figura 7. Dren multilumen

Drenul multilumen poate avea un triplu lumen cum este drenul de colectare Penrose modificat. Acesta este confecţionat dintr-un tub Penrose fenestrat, în interiorul căruia sunt introduse: un tub de colectare, un tub de aerare şi un al treilea prin care se introduc soluţii de irigare a plăgii.

Avantajul major al drenului multilumen este eficienţa sporită şi prelungită a acestuia faţă de drenul tubular simplu.

Ca dezavantaje amintim:

- contaminarea ţesuturilor cu germeni proveniţi din mediul înconjurător prin tubul de aerare. Acest inconvenient poate fi însă eliminat prin plasarea unui filtru de aer la capătul tubului.
- consistenţa fermă ce creează disconfort şi preţul ridicat. Primul dezavantaj poate fi atenuat prin plasarea unui strat moale de vată învelită în tifon în jurul drenului,
- **Drenul activ.** În funcţie de comunicarea cu exteriorul poate fi *deschis* şi *închis.*

Drenul activ deschis presupune conectarea sistemului de drenaj la un dispozitiv de vid. Se pretează aici utilizarea drenurilor multilumen care au ca avantaj creşterea curentului de aer reducând în felul acesta perioada de drenaj. Această creştere a curentului de aer poate fi un dezavantaj însă dacă nu se ataşează la capătul distal al drenului un filtru antibacterian.

Drenul activ închis. Atunci când dispozitivul de vid este conectat direct la capătul distal al tubului de drenaj fără a antrena aerul atmosferic, presiunea negativă se exercită la nivelul plăgii, realizându-se aşa-zisul „drenaj închis aspirativ”. Prin acest sistem de drenaj se obţine o scurgere continuă reducând în felul acesta obstruarea cateterului şi necesitatea irigării acestuia. Pentru realizarea drenajului închis aspirativ se găsesc în comerţ diferite sisteme de drenaj. Acestea sunt compuse din tuburi de dren, piese de legătură, supape şi rezervor, care exercită o aspiraţie continuă. Există în acest sens trei tipuri de bază ale drenajului închis aspirativ:

- primul tip are ca rezervor un recipient de sticlă care este conectat la un aparat de vid;
- al doilea tip are ca rezervor un recipient compresibil din plastic;
- al treilea tip este identic cu cel dinainte având în plus o supapă ce împiedică refluxul fluidului drenat. Forţa aspirativă este realizată de tendinţa pereţilor recipientului (care este deformat), de a reveni la poziţia iniţială.

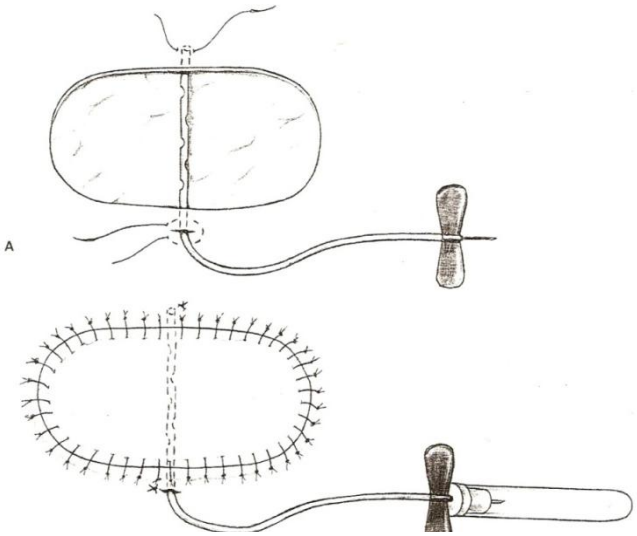

Figura 8. Plasarea unui dren aspirativ închis sub o grefă.
A. *Capătul tubului este introdus sub piele la marginea plăgii şi ancorat cu un fir de sutură. Orificiul de ieşire al tubului este închis cu o sutură în pungă de tutun.*
B. *După sutura grefei, acul de la capătul tubului este introdus prin dopul de cauciuc în interiorul tubului colector în care se află vid.*

Un sistem de drenaj aspirativ închis, simplu şi uşor de procurat poate fi realizat cu ajutorul unui fluturaş pentru perfuzie şi un Vacutainer de 10 ml (tub cu vid pentru recoltarea sângelui). În acest sens porţiunea care se adaptează la seringă a fluturaşului este înlăturată după care se practică câteva găuri laterale în peretele tubului. Capătul cu găuri laterale al tubului este introdus apoi la locul de drenat printr-o mică incizie care nu trebuie să depăşească în diametru grosimea tubului. Capătul distal al tubului este fixat la piele cu un fir nerebsorbabil. După închiderea plăgii acul este introdus în tubul colector (vacutainer). Pentru plăgi mai mari pot fi folosiţi doi fluturaşi sau alte dispozitive cu capacităţi mai mari (Figura 8).

O altă modalitate de a realiza forţa aspirativă la nivelul plăgii o reprezintă utilizarea seringilor de diferite capacităţi ce pot fi ataşate la tubul de dren. Pentru aceasta pistonul seringii se blochează cu un ac metalic într-o anumită poziţie în funcţie de presiunea negativă pe care o dorim. Atunci când lichidele de drenat sunt în cantităţi mari se utilizează o seringă de 30 ml.

Avantajele drenajului aspirativ închis sunt:

- menţinereaîn stare uscată a plăgii şi pansamentului;
- se previne ascensiunea bacteriană prin intermediul drenului;
- se realizează un drenaj continuu într-o perioadă redusă de timp;
- scad complicaţiile şi necesitate irigării plăgii;
- presiunea negativă de la nivelul plăgii duce la anularea spaţiilor moarte, la menţinerea ţesuturilor în contact, ceea ce are ca rezultat o revascularizare şi o vindecare mai rapidă a plăgii.

Dezavantajele sistemului de drenaj aspirativ închis sunt reprezente de:

- prezenţa rezervorului din sticlă ce poate duce la scurgeri, sau când este dintr-un material deformabil, poate determina refluxul colecţiei atunci când este compresat.

Complicaţiile şi inconvenientele drenajului. Există unele complicaţii generale legate de utilizarea drenului:

- *reţinerea drenului* rezultă atunci când acesta alunecă în plagă şi devine pierdut. Acesta este cel mai comun inconvenient atunci când drenul nu este bine ancorat la piele;
- *ruperea drenului* în timpul îndepărtării are loc atunci când ţesuturile aderă puternic de dren sau acesta este ancorat cu o sutură ce-l penetrează scăzându-i rezistenţa;
- *favorizează contaminarea* şi respectiv *infecţia plăgii* datorită comunicării cu exteriorul;
- *necroza de compresiune* în profunzime sau suprafaţă în unele situaţii;
- *statutul de corp străin* pe care îl are tubul de dren, poate întreţine o reacţie inflamatorie locală; drept urmare pot lua naştere traiecte fistuloase atunci când sunt menţinute mai mult timp;
- *ineficienţa drenului* poate constitui o problemă fie datorită plasării neadecvate, a cutării acestuia sau alegerii unui dren necorespunzător;
- *obstruarea drenului* se produce adesea prin colmatare (cheaguri de sânge, sfaceluri tisulare, dopuri de fibrină, etc.) sau, în cazul celor situate în cavitatea abdominală, cu omentumul.

Controlul permeabilităţii drenului se face prin mobilizarea sa. Aceasta constă în răsucirea tubului, prins cu o pensă, în jurul axului său şi din câteva mişcări de extragere-introducere pe o distanţă de 2-3 cm, şi din instilarea pe tub cu o seringă sterilă, a unei soluţii fiziologice sterile sau antiseptice.

De obicei, dacă tubul este astupat, aceste manevre nu sunt suficiente şi el trebuie schimbat cu un dren proaspăt. Scoaterea, spălarea cu substanţe antiseptice şi repunerea drenului existent poate duce la contaminarea şi infectarea cavităţii.

Reducerea şi suprimarea drenajului

Tuburile de dren sunt corpuri străine, cauzând iritaţie, ţesut cicatriceal în exces şi eventual aderenţă. Durata de menţinere a unui dren este diferită, depinzând de realizarea scopului pentru care a fost aplicat.

Prin reducerea drenajului se înţelege suprimarea progresivă a acestuia. Reducerea se referă atât la adâncime în cazul drenului tubular simplu cât şi la grosimea lui, dacă a fost un tub multiplu, respectiv la scoaterea unuia din tuburi.

Reducerea este indicată din momentul în care debitul de secreţie scade, caracterul secreţiei devine din ce în ce mai serohemoragic sau seros iar plaga evoluează favorabil, fără semne de difuzare a infecţiei.

Scopul reducerii progresive a unui drenaj este de a evita dezvoltarea unei colecţii. Pe măsură ce drenul este scurtat, ţesuturile inflamate tind să se apropie.

Scurtarea tubului de dren se face cu ocazia fiecărui pansament. Tubul se trage în afară câţiva centimetri, capătul scos se secţionează cu foarfeca, după care se ancorează la piele pentru a nu se pierde în plagă.

Menţinerea prelungită a unui dren peste nevoile reale ale focarului lezional, este urmată de organizarea unui traiect fibroconjunctiv. Acesta are o evoluţie trenantă şi poate să se comporte ca o adevărată fistulă.

Pansamentul absorbant aplicat peste un dren pasiv constituie un mijloc de protecţie ce fereşte plaga de autotraumatismele produse de animal, dar poate fi şi un indicator al cantităţii de lichide tisulare drenate. Observaţiile zilnice ale pansamentului şi îndepărtarea acestuia vor pune în evidenţă cantitatea şi natura lichidelor drenate. Pe măsură ce cantitatea de lichid drenat scade zilnic iar caracterul său este serosangvinolent, plaga evoluează spre vindecare şi drenul trebuie îndepărtat.

În general, plăgile mici vor atrage producerea unor cantităţi mai mici de lichide, pe când plăgile cu cavităţi mari, cum ar fi cele rezultate în urma ablaţiei unor tumori, sau cele cu spaţii moarte ce

trebuiesc închise, vor necesita drenaj între 5 şi 10 zile. În cazul lambourilor cutanate utilizate în reconstrucţii, drenurile pot fi lăsate aproximativ 10 - 14 zile, iar în cazul hematomului auricular, între 14 şi 21 zile. Îndepărtarea prematură a drenului poate cauza în astfel de cazuri formarea unui serom.

BIBLIOGRAFIE

1. ANGELESCU, N. (1993) – Propedeutică medico-chirurgicală, Ed. Medicală, Bucureşti.
2. BOJRAB, J. (1988) – Current techniques in small animal surgery, Ed. Lea-Febiger, Philadelphia.
3. BOLTE, S., IGNA, C. (1997) – Chirurgie veterinară, vol. I, Ed. Brumar, Timişoara.
4. BURTAN, I. (2004) – Patologie chirurgicală generală veterinară, Ed. Ion Ionescu de la Brad, Iaşi.
5. GOLDEN CT, ROBERTS TL,et al.(1975) - A new filtered sump tube for wound drainage. Am J Surg 129.
6. 6.HAMPEL NL, JOHNSON RG (1985) - Principles of surgical drains and drainage. JAAHA 21.
7. JENNINGS PB (1975)- Surgical techniques utilized in the presence of infection. J. A, Coll.Vet Surg 4.
8. PEACOCK, E. E. (1984) – Wound repair, - 3-rd edition, Ed. W.B. Saunders Comp., Philadelphia.
9. RĂDULESCU, P. (1980) – Elemente de patologie şi terapeutică chirurgicală, Ed. Didactică şi pedagogică, Bucureşti.
10. SWAIM, S. F. (1997) – Small animal wound management –second edition-, Ed. Williams & Wilkins Company, Baltimore.
11. SWAIM, S. F.:(1980) -Management of contaminated and infected wounds,in Swaim SF (ed.): Surgery of Traumatized Skin: Management and Reconstruction in the Dog and Cat. Philadelphia, WB Saunders Co.

RELEVANŢA EXAMENUL ECOGRAFIC ÎN CORELAŢIE CU REZULTATELE EXAMENULUI CLINIC ŞI DE LABORATOR ÎN UNELE PANCREATOPATII LA CÂINE

THE RELEVANCE OF ULTRASOUND EXAMINATION IN CORRELATION WITH THE CLINICAL AND LABORATORY FINDINGS OF SOME PANCREATIC DISEASES IN DOG

[1]M. CODREANU, [1]CRISTINA FERNOAGĂ, [2]C.ŞERDEAN, [1]IULIANA IONAŞCU, [1]IULIANA CODREANU, [1]M. CORNILĂ

[1]Facultatea de Medicină Veterinară Bucureşti, Spl.Independenţei, nr.105

[2]Pet & Vet E.R. Timişoara

The incidence of the pancreatic diseases in internal small animals' pathology is considered to be high enough for maintaining the elevated interest of the specialists from this domain.

The diverse clinical expression of the pancreatic diseases in dogs, the specific progression type, correlated with the limited possibilities of efficient diagnostic and treatment measures, recommend them as a serious challenge for the veterinary clinician.

On this idea the main strategy in recovering the animal patients with severe pancreatic diseases is focused on the correct and early stage diagnosis (based on ultrasonography and lab diagnosis) and the consequent and proper treatment measures.

Key words: pancreatic diseases, ultrasonography and lab diagnosis, dog

Polimorfismul clinic al afecţiunilor pancreatice la câine, tipul evolutiv particular alături de mijloacele specifice de diagnostic paraclinic (de cele mai multe ori reduse) şi posibilităţile limitate de intervenţie curativă eficientă, fac ca acest grup de afecţiuni să reprezinte, de cele mai multe ori, o veritabilă provocare pentru medicul clinician, specialist în patologia animalelor de companie.

Dintre examenele imagistice în timp real, cu minime neajunsuri în special în ceea ce priveşte agresivitatea metodei, se numără şi cel ecografic.

Topografia şi structura pancreasului la câine, alături de numeroasele cauze artefactuale conjuncturale, fac ca identificarea ecografică şi aprecierea eventualelor modificări de volum, ecostructură şi ecogenitate, să fie obişnuit dificile.

MATERIAL ŞI METODE

Pancreasul la câine este situat caudal de stomac şi medial de duoden şi are două porţiuni: lobul stâng (situat imediat caudal de stomac şi ţine de la joncţiunea gastroduodenală până la nivelul orificiului cardial) şi lobul drept (situat medial porţiunii descendente a duodenului şi începe caudal de joncţiunea gastroduodenală). Corpul pancreatic se găseşte ventral de vena portă.

Din punct de vedere ecografic, pancreasul poate fi individualizat direct, folosind sonde (transductori) de frecvenţă ridicată 7,5-10-12 MHz, dorsal sau dorso-medial de porţiunea descendentă a duodenului, ventral de vena portă şi caudal de stomac, prin abordarea în decubit dorsal sau lateral stâng (prin spaţiul intercostal 11 sau 12, în cazul acumulărilor de gaze la nivel intestinal).

Pancreasul se identifică în proximitatea duodenului şi pilorului, fiind parcurs de vena pancreato-duodenală (ecoreperul de elecţie), care este adiacentă duodenului (foto 1).

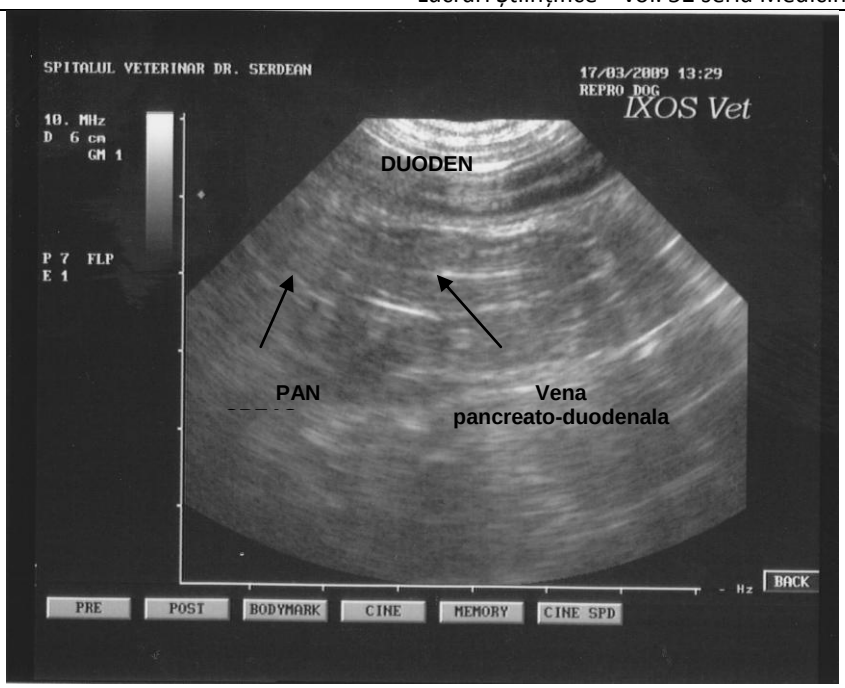

Foto 1. Pancreasul apare ca o structură omogenă hiperecogenă, în comparaţie cu duodenul care-l mărgineşte.

Investigaţiile ultrasonografice (echografice) s-au efectuat cu ajutorul ecografelor PIE MEDICAL, Ixos Vet şi Aquila Vet folosind sonde 7,5 şi 10 MHz, pe un număr de 21 câini, de vârstă adultă, aparţinând unor rase diferite.

REZULTATE ŞI DISCUŢII

Dublarea investigaţiilor clinice şi de laborator de cele de ordin ecografic, respectiv evaluarea pancreasului, se impune în cazul traumatismelor abdominale, pancreatitelor acute sau cronice (deja cunoscută), abdomenului acut, icterului, limfadenopatiei generalizate, ulcerului duodenal recidivant (chiar în urma unui tratament adecvat) sau perceperea la palpare a unei formaţiuni la nivel abdominal.

Dintre afecţiunile pancreatice diagnosticate cu ajutorul ultrasunetelor au fost pancreatitele (acute, cronice), într-un procent de 71,42 % (n= 15) şi mai rare tumorile pancreatice întâlnite într-un procent de doar 28,58 % (n= 6).

Din punct de vedere ecografic s-a observat că indiferent de natura agresiunii acute (infecţioasă, toxică, chimică) realizate asupra pancreasului, acesta răspunde în general la fel, prin modificări inflamatorii şi/sau necrotice, pentru ca în cazul proceselor cronice acesta să răspundă prin fibroză progresivă ireversibilă (5).

Pentru fiecare din cele două forme evolutive ale pancreatitei, modificările ecografice sunt caracteristice, permiţând confirmarea diagnosticului în prealabil confirmat pe baza elementelor de ordin clinic şi a rezultatelor investigaţiilor de laborator (2,3).

Elementele clinice constatate, extrem de divers exprimate ca prezenţă şi intensitate, au baleiat de la deshidratare, vomă, sensibilitate importantă la palparea ariei pancreatice, ascită, icter, până la cortegiul clinic aferent „abdomenului acut" şi iminenţa de şoc, au fost suficient de sugestive pentru stabilirea unui diagnostic prezumtiv de pancreatită.

Modificările parametrilor hematologici şi biochimici sanguini înregistraţi au constat în leucocitoză cu neutrofilie şi hiposegmentare, creşterea hematocritului, precum şi creşteri ale activităţii amilazei serice, a transaminazelor serice, fosfatazei alcaline şi a nivelului constituenţilor azotaţi, glicemiei, lipemiei şi bilirubinemiei (ca rezultantă a afectării funcţiilor pancreatice şi deperdiţiilor hidrelectrolitice induse).

În cazul pancreatitelor acute, constant s-a înregistrat mărirea în volum a organului, cu un aspect global hipoecogen, observându-se prezenţa de dilataţii chistice/pseudochistice (foto 2) şi de tip heteroecogen, iar în formele cronice, dominante au fost leziunile de tip infiltrativ hiperecoegen (nodular), proprii substituţiei conjunctive (foto 3).

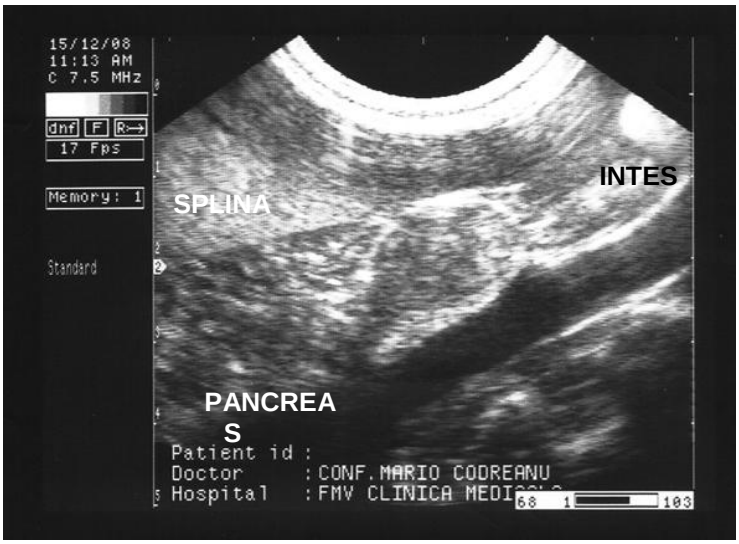

Foto 2. Pancreatită acută, cu mărirea în volum a lobului pancreatic stâng, ectazia formaţiunilor vasculare intraglandulare şi leziuni multifocale hipoecogene şi de tip hetero-ecogen.

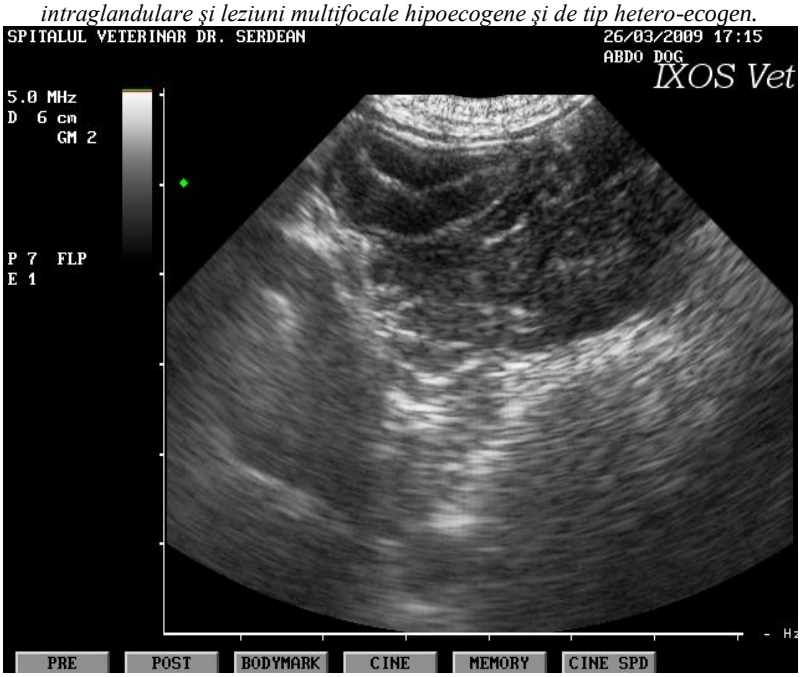

Foto 3. Pancreatită cronică. Lob pancreatic drept mărit în volum, aspect neomogen cu zone hiperecogene de tip micronodular şi deformări ale structurilor vasculare.

Modificările de volum, decelabile ecografic, pot afecta global sau focalizat parenchimul organului, asociat cu eventuale modificări de contur, dând organului un aspect lobular sau neregulat (în special în cazul tumorilor localizate). În cazul adenocarcinoamelor (cu incidența cea mai mare la această specie),aspectul ecografic (ecostructura şi ecogenitatea) se modifică devenind hipoecogen (de tip semisolid), cu prezența unor ecouri cauzate de noduli diseminați (foto 4).

Adenocarcinoamele ductale se caracterizează printr-un aspect ecografic relativ omogen, iar în cazul obstrucțiilor ductale, acestea sunt însoțite de o uşoară atrofie a țesutului pancreatic înconjurător (6).

Adenocarcinoamele endocrine (insulinoame) pot fi, de asemenea, depistate prin examen ecografic, apărând sub forma unor noduli hipoecogeni distincți (cu capsulă intens ecogenă), identificabili în masa de țesut adipos mezenteric hiperecogen din aria pancreatică (fără a putea fi identificat pancreasul). În cazul insulinoamelor afectarea limfonodulior este mai puțin evidentă (1,4).

Tumorile pancreatice secundare (metastazele pancreatice) pot fi consecința metastazării de la diferite niveluri ale organismului (în special cu origine digestivă), caz în care leziunile ecografice coexistă şi peripancreatic (foto 5).

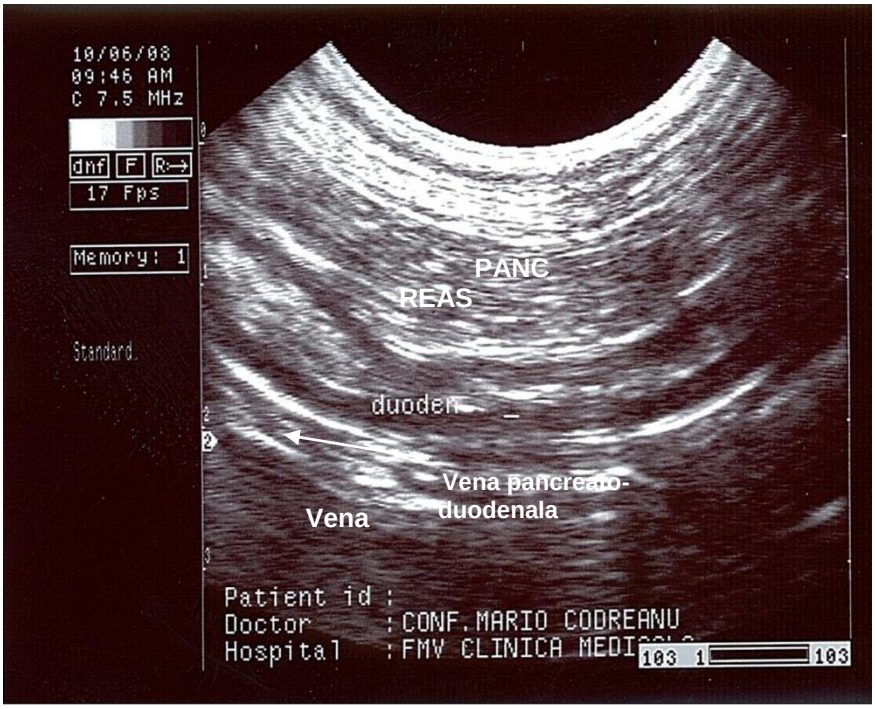

Foto 4. Adenocarcinom pancreatic. Mărirea în volum a organului, cu aspect hipoecogen şi ecouri diseminate (de tip micronodular).

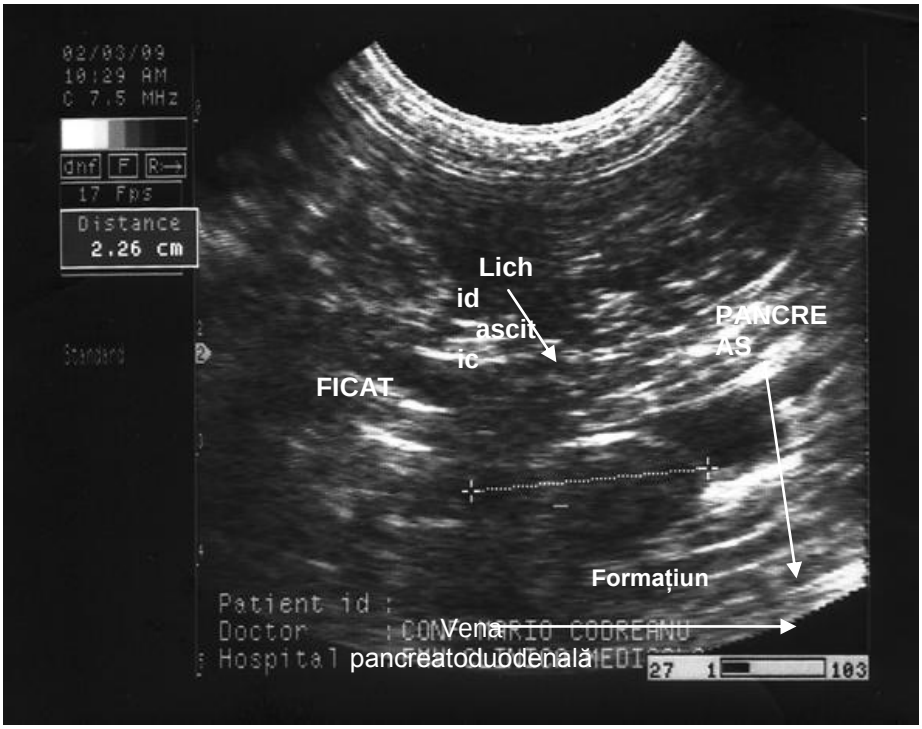

Foto.5 Pancreasul mărit în volum, aspect congestiv-inflamator cu prezenţa unei formaţiuni nodulare hipoecogene în raport cu masa organului (22,6 mm), evidenţiabilă facil prin prezenţa lichidului ascitic.

Alături de contribuţia sa în diagnosticul pancreatopatiilor, evaluarea ultrasonografică este utilă şi în supravegherea evoluţiei în dinamică a acestora (în special a pancreatitelor acute edematoase).

Modificările ecografice înregistrate sunt, în general, în concordanţă cu tipul morfoclinic dezvoltat, gradul de afectare şi tipul evolutiv al procesului patologic. Examenul ultrasonografic, prin acurateţea rezultatelor şi caracterul non-invaziv al tehnicii, constituie o metodă de elecţie în diagnosticul afecţiunilor pancreatice, al intervenţiilor ecoghidate de organ şi al aprecierii eficienţei terapeutice (din punct de vedere morfologic, ecogenic şi ecostructural, precum şi al afecţiunilor conexe şi/sau asociate), precum şi al screening-ului postintervenţional, în evoluţie.

CONCLUZII

1. În pofida topografiei şi a structurii particulare a pancreasului şi a numeroaselor impedimente de ordin artefactual, examenul ecografic prin acurateţe şi caracterul non-invaziv, poate fi considerat ca o metodă diagnostic de elecţie în diagnosticul afecţiunilor acestui organ.

2. Exprimarea clinică diversă, corelată cu etiologia intricată şi cu patogeneză extrem de complexă a pancreatopatiilor, alături de posibilităţile limitate de intervenţie curativă eficientă, fac ca aceste afecţiuni să reprezinte o veritabilă provocare pentru clinicianul specialist în patologia animalelor de companie.

3. Din punct de vedere ecografic se poate remarca faptul că indiferent de natura agresiunii acute induse la nivel pancreatic, acesta răspunde în general similar, prin modificări inflamatorii şi/sau necrotico-degenrativ, iar în cazul proceselor cronice, prin fibroză progresivă (substituţie conjunctivă) ireversibilă.

4. Cu relevanță deosebită în diagnosticul pancreatitelor, sunt rezultatele examenelor hematologice şi biochimice, dominate de leucocitoză cu neutrofilie şi hiposegmentare, alături de creşteri semnificative ale activității amilazei, transaminazelor serice, fosfatazei alcaline şi în principal a nivelului glicemiei, lipemiei şi bilirubinemiei.

5. În cazul pancreatopatiilor neoplazice primare sau metastazice, din punct de vedere ecografic, modificările de volum pot afecta global sau localizat parenchimul glandular, asociat cu modificări de contur, de ecogenitate, asociate constant de pierderea arhitecturii specifice.

BIBLIOGRAFIE

1. Brown, P.J., et al. – Multifocal necrotizing steatites associated with pancreatic carcinoma in three dogs, Journal of small Animal Practice, 35,129-132, 1994
2. Codreanu,M. – Patologia Medicală a animalelor domestice, 141-150, Editura Printech, Bucureşti, 2008
3. Codreanu,M.D., Diaconescu, Al. – Diagnosticul ecografic la animalele de companie, , 136-144, Editura Coral Sanivet, Bucureşti, 2003
4. Lamb,C.R. et al. – Ultrasonoghraphy of pancreatic neoplasia in the dog: a retrospective review of 16 cases, Veterinary Record, 137, 65-68, 1995
5. Simpson, K.W. & Lamb C.R. – Pathogenesis, diagnosis and treatment of acute pancreatitis in the dog. In Practice (supplement to Veterinary Record), 17, 328-337, 1995
6. Withrows,S.J. - Tumors of the gastrointestinal system: exocrine pancreas. In: Clinical Veterinary Oncology, p.192, Lippincot, Philadelphia, 1989.

STUDIU PRIVIND IMPORTANŢA EXAMENULUI ECOGRAFIC ÎN DIAGNOSTICUL AFECŢIUNILOR SUPRARENALELOR LA CÂINE

STUDY CONCERNING THE IMPORTANCE OF ULTRASOUND EXAMINATION IN ADRENAL GLANDS DISEASES IN DOG

M. CODREANU[1], C.ŞERDEAN[2], CRISTINA FERNOAGĂ[1], M. CORNILĂ[1], ULIANA CODREANU[1], IULIANA IONAŞCU[1]

[1]Facultatea de Medicină Veterinară Bucureşti, Spl.Independenţei, nr.105

[2]Pet & Vet E.R. Timişoara

The ultrasound examination in adrenal glands` diseases have limited applications regarding to the possibilities of performing an accurate diagnosis, using proper probes for this species.

According to their topography, size and structure the ultrasound examination is very useful for the diagnosis of the diseases related to adrenomegaly *and changing their* echogenicity *and* echostructure.

Obviously in the panel of the adrenal glands diseases the Cushing *disease is the most frequent and characteristic, and the ultrasound diagnosis is easy to perform with maximum precision on diagnosis accuracy. In such cases the* hyperadrenocorticism*, with uni- or bilateral lesions can be easily identified, regarding to the volume,* echostructure *and* echogenicity *changes.*

When can be visualized both adrenal glands, and their size is relative similar, the most probably can be the expression of the hyperadrenocorticism, and when their size, echostructure and echogenicity is very different, the diagnosis with a high degree of accuracy.- is adrenal tumour.

Key words: adrenal glands diseases, ultrasound examination, dog

Patologia suprarenalelor la câine este dominată de sindromul de hiperadrenocorticism, mai frecvent iatrogen sau indus de tumori la nivel glandular. Evaluarea ecografică a suprarenalelor la câine este extrem de dificilă, presupunând în primul rând folosirea unei sonde de înaltă frecvenţă şi un ecograf performant. După identificarea suprarenalelor, cu ajutorul tehnicii ultrasonografice putem obţine detalii legate de volumul, ecogenitatea şi ecostructura acestora, modificările înregistrate având un grad ridicat de specificitate în stabilirea diagnosticului ecografic.

MATERIAL ŞI METODE

În diagnosticul afecţiunilor suprarenalelor la câine, însoţite de alterări morfologice şi eco-structurale, examenul ecografic ocupă un loc prioritar ca relevanţă şi specificitate.

Din punct de vedere ecografic suprarenalele pot fi individualizat direct, folosind sonde (transductori) de frecvenţă ridicată 5-12 MHz, apărând sub forma unor structuri aplatizate, bilobate, situate cranio-medial de rinichi. Cea stângă este mult mai uşor de identificat şi examinat (15-24 mm/4-15 mm/3,5-10 mm), fiind situată la nivelul polului apical al rinichiului stâng, caudal de artera mezenterică cranială şi celiacă şi cranial de artera renală (foto 1), iar cea dreaptă (dimensiuni mai reduse), anterior venei renale şi cranial rinichiului drept (2,3).

Investigaţiile ultrasonografice (echografice) s-au efectuat cu ajutorul ecografelor PIE MEDICAL, Ixos Vet şi Aquila Vet, folosind sonde de 7,5 şi respectiv 10 MHz, la 17 câini, de vârstă şi rase diferite, în perioada 2008-2009 în cadrul Clinicii de Medicală a Facultăţii de Medicină Veterinară Bucureşti şi a Spitalului veterinar „*Dr. Serdean*" - Timişoara.

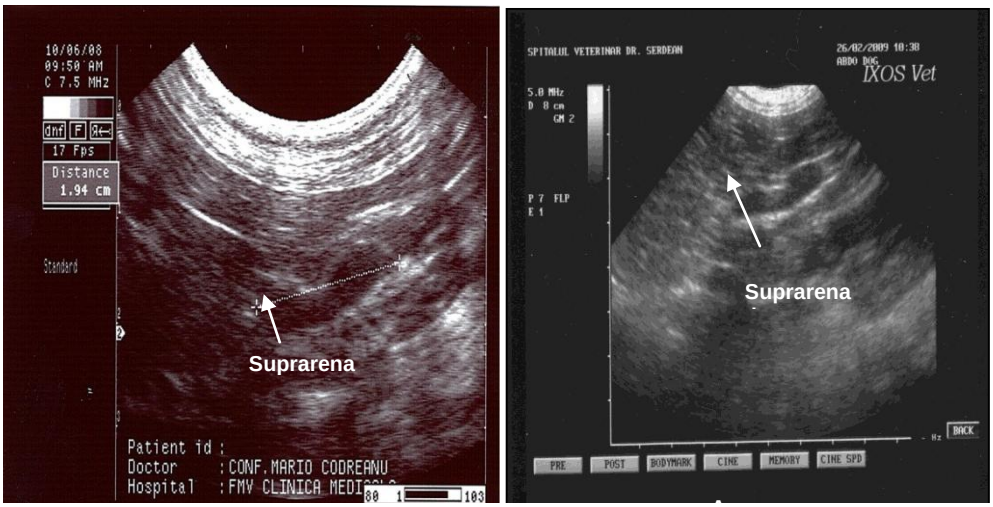

Foto.1 Aspectul ecografic normal al suprarenalei (stângi), adiacentă aortei, folosind sondă de 7,5 MHz (stânga) şi respectiv 5 MHz (dreapta), cu diferenţierea ecografică netă între corticosuprarenală şi medulosuprarenală.

REZULTATE ŞI DISCUŢII

S-a procedat la efectuarea investigaţiilor de ordin ecografic, în cazurile de hiperadrenocorticism, suspicionate clinic (pe baza polifagiei, sindromului poliurie-polidipsie, ptozei abdominale, hepatomegaliei, calcinozei şi/sau hiperpigmentării cutanate, alopeciei simetrice bilaterale) şi pe baza modificărilor tabloului biochimic sanguin (creşteri ale activităţii ALAT şi ASAT, hiperlipidemiei, scăderea nivelului ureei serice, hiperglicemiei) şi urinar (hipostenurie, proteinurie) şi confirmate prin teste specifice: stimulare cu ACTH (pentru cel cu origine hipofizară), respectiv supresie cu dexametazonă.

Dintre afecţiunile suprarenalelor cu ajutorul tehnicii ecografice, cel mai frecvent au fost puse în evidenţă, creşteri bilaterale în volum într-un procent de 64,7 % (n= 11), asociate hiperadrenocorticismului pituitar (primar), cu aspect relativ omogen şi fără alterarea ecostructurii specifice (foto 2), dar cu alterarea difuză a ecogenităţii (specifică parenchimului glandular).

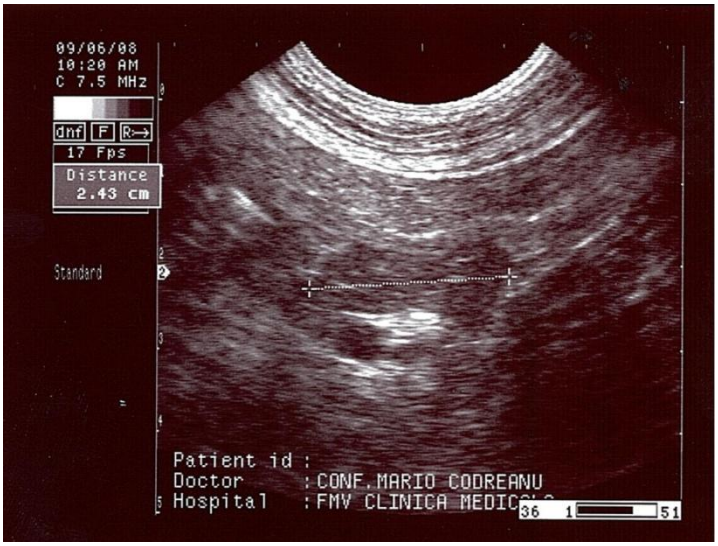

Foto 2. Hipertrofia suprarenalei stângi (24,3 mm), cu ecostructură omogenă şi aspect hipoecogen difuz, cu reducerea diferenţierii corticomedulare.

Afectarea unilaterală, în sensul hipertrofiei suprarenale, a fost înregistrată la un număr de 6 indivizi (35,3%), dintre care la 3, afectarea a fost la nivelul celei stângi.

Modificările astfel înregistrate, au pledat pentru prezenţa unor tumori suprarenaliene (hiperadrenocorticism secundar), cu pierderea arhitecturii specificii şi cu alterarea ecogenităţii şi ecostructurii specifice, preponderent de tip heterogen hiperecogen, cu ecouri diseminate şi netă diferenţiere între cele două zone (foto 3).

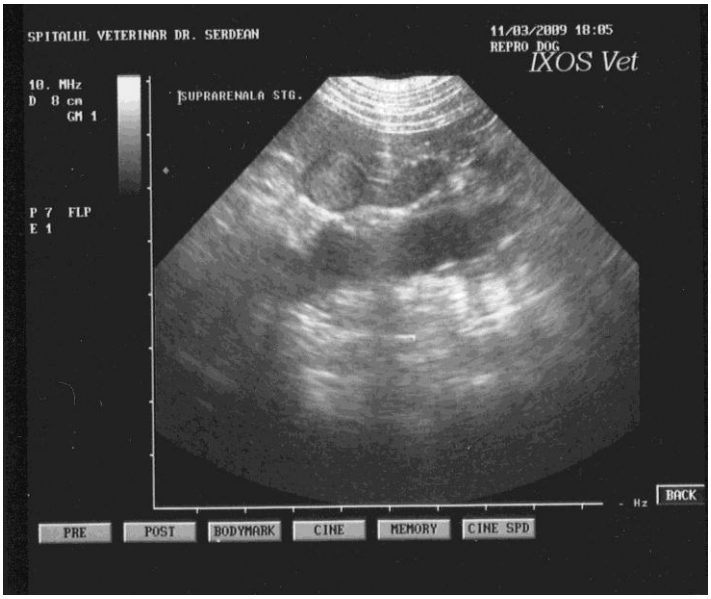

Foto 3. Hipertrofia suprarenalei stângi, cu ecostructură neomogenă, preponderent, de tip hiperecogen (adenocarcinom).

Se poate remarca faptul că modificările de volum, ecostructură şi ecogenitate înregistrate la nivelul suprarenalelor (uni- sau bilateral) au, invariabil, un evident corespondent clinic, iar efectuarea screening-ului specific permite confirmarea afecţiunii glandulare responsabile.

În cazurile de hiperadrenocorticism, prezumate clinic şi corelate cu predispoziţia de vârstă şi de rasă, după efectuarea testelor specifice, am procedat la administrarea de Ketoconazol (în doză de 10mg/kg, timp de 14 zile), înregistrând scăderi ale nivelului cortizolului plasmatic de la o medie de 8,072 µg/dl, la o valoare medie de 7,180 µg/dl, faţă de valorile de referinţă 2-6 µg/dl (4,5).

În cazul hiperadrenocorticismului primar, alături de contribuţia sa în confirmarea diagnosticului, examenul ecografic este util şi pentru evaluarea în dinamică a eficienţei terapeutice, prin redobândirea caracteristicelor morfologice de ecostructură şi ecogenitate caracteristice (1).

Se poate aprecia şi faptul că modificările ecografice înregistrate, sunt în concordanţă cu tipul hiperadrenocorticismului dezvoltat (primar vs secundar).

CONCLUZII

1. Evaluarea ecografică a suprarenalelor prin acurateţea şi relevanţa rezultatelor obţinute, constituie o metodă de diagnostic valoroasă pentru confirmarea şi diferenţierea hiperadrenocorticismului (sindromului Cushing), minim invazivă de puncţie biopsică ecoghidată, precum şi de apreciere a eficienţei terapeutice (şi postintervenţional).

2. Cele mai frecvente afecţiuni ale suprarenalelor au fost de hiperadrenocorticism, primar 64,7% (n= 11) şi secundar 35,3% (n= 6), suspicionate pe baza elementelor clinice şi biochimice (sanguine şi urinare) şi confirmate pe baza testelor specifice, stimulare cu ACTH, respectiv supresie cu dexametazonă.

3. Din punct de vedere clinic, în cazurile de hiperadrenocorticism s-a constatat prezenţa polifagiei, sindromului poliuro-polidipsic, hepatomegaliei şi ptozei abdominale, alături de hiperpigmentare şi alopecia dorsală bilaterală, iar din punct de vedere biochimic biochimic sanguin, s-au observat creşterile activităţii transaminazelor serice, lipidemiei şi glicemiei.

4. La câinii diagnosticaţi cu sindrom Cushing, constante şi caracteristice din punct de vedere ecografic, au fost mărirea de volum, alterările de ecostructură şi ecogenitate, uni- sau bilaterală, confirmând diagnosticul de hiperadrenocorticism (primar respectiv secundar).

5. În cazul adrenopatiilor tumorale, cu ajutorul examenului ecografic se pot aprecia dimensiunile, volumul şi modificările de ecostructură şi ecogenitate, alături de prezenţa şi evoluţia modificărilor parenchimatoase şi/sau cavitare asociate, anterior şi după iniţierea măsurilor terapeutice adecvate.

BIBLIOGRAFIE

1. Bruyette, D.S. et al. – Management of canine pituitary-dependent hyperadrenocorticism with L-deprenyl, Veterinary Clinics of North America, 27, 278-280, 1997

2. Codreanu,M.D., Diaconescu, Al. – Diagnosticul ecografic la animalele de companie, , 212-215, Editura Coral Sanivet, Bucureşti, 2003

3. Codreanu, M.D. – Patologia Medicală a animalelor domestice, 116-127, Editura Printech, Bucureşti, 2008

4. Feldman, E.C., Nelson, R.W. – Use of Ketoconazole for control of canine hyperadrenocorticism, In:Current Veterinary Therapy, p.349-352, W.B. Saunders, Philadelphia, 1992

5. Gorman, N. – Canine Medicine and Therapeutics, 4th Ed, Blackwell Science, B.S.A.V.A. 1998.

ETAPELE UROGRAFIEI ŞI TOLERANŢA IOPAMIDOLULUI LA CÂINE

UROGRAPHY STAGES AND IOPARAMIDOL TOLERANCE IN DOG

A. COMÂRZAN, N. TUDOR, C. VLĂGIOIU, V. V. POPA
Facultatea de Medicină Veterinară Bucureşti
adivet07@yahoo.com

In this study nine dogs have been selected to test a contrast medium very little utilized in the veterinary practice in our country (Iopamiro 370) in order to find the stages the urinary system becomes opaque. At the same time, biochemical and haematological parameters have been taken into account and the possible adverse reactions which appeared after the injection of different doses of contrast substances in three groups of dogs. The images obtained by this methodology considerably improve the radiologic technique offering ample details for directing towards a certainty diagnosis and a good tolerance of the substance demonstrate that it care be used more and more in the veterinary practice.

Key words: contrast media, kidney, urogram, ureter, urinary bladder

Afecţiunile aparatului urinar la câine reprezintă o frecvenţă destul de ridicată cu o etiologie plurifactorială şi o patogeneză complexă. Dacă simptomatologia specifică acestui gen de afecţiuni poate aprecia cel mult localizarea problemelor de natură urinară, în vederea stabilirii diagnosticului etiologic sunt necesare investigaţii complementare cum ar fi: examenele biochimice, analize de urină, ecografiere, radiografiere, endoscopiere etc. (8).

Studiul tractului urinar cu ajutorul substanţelor de contrast ne oferă date destul de precise cu privire la mărimea, forma şi poziţia segmentului examinat, dar foarte important de urmărit este şi timpul în care s-a realizat filtrarea glomerulară, evaluând astfel pe lângă morfologie şi funcţionalitatea rinichiului (1).

Pentru realizarea unei urografii intravenoase precum şi evidenţierea radiologică de calitate a aparatului urinar trebuie ales un mediu de contrast cu tropism pentru acest aparat(5). Sunt binecunoscute două tipuri de medii de contrast: mediul de contrast negativ (radiotransparent) şi mediul de contrast pozitiv (radioopac). Mediile de contrast pozitive sunt pe bază de bariu şi pe bază de iod, acestea din urmă împărţindu-se la rândul lor în substanţe de contrast organo-iodate ionice şi substanţe de contrast organo-iodate nonionice (2).

Pentru a explora aparatul urinar este nevoie de o substanţă de contrast organo-iodată, de preferat non-ionică, iar dintre acestea pentru studiul de faţă s-a folosit IOPAMIRO 370 (iopamidol) – substanţă de contrast organoiodată, dintr-o nouă generaţie de compuşi nonionici care sunt solubili în apă datorită grupărilor hidrofile din structura moleculară.

Scopul acestei lucrări este de a urmări aspectele hematologice, biochimice, radiologice, precum şi a reacţiilor adverse a subiecţilor ca răspuns la utilizarea unor doze diferite de Iopamiro 370.

MATERIAL ŞI METODĂ

Investigaţiile s-au realizat în perioada septembrie – decembrie 2008 în cadrul Serviciului de Röntgendiagnostic al Facultăţii de Medicină Veterinară Bucureşti, pe un număr de 9 câini (5 femele şi 4 masculi) de rasă comună, cu vârste cuprinse între 2 şi 8 ani, şi cântărind între 8 si 17 kg. Cei 9 subiecţi au fost împărţiţi în trei loturi, fiecare lot fiind format din câte trei câini care au fost supuşi aceluiaşi protocol de lucru, dar cu doze diferite şi în zile diferite.

Un prim pas în realizarea unor urografii de calitate constă în pregătirea adecvată a pacientului. astfel că toate animalele au fost mai întâi examinate clinic prezentând o stare corespunzătoare,

exprimată dealtfel şi de analizele de laborator. Ulterior au fost supuse unei diete alimentare de 24 de ore cu asigurarea apei la discreţie. Subiecţilor li s-a administrat câte un purgativ şi un supozitor cu glicerină pentru a descărca tractul digestiv posterior în vederea obţinerii unui contrast cât mai bun.

Ulterior câinii din acest studiu au fost supuşi neuroleptanalgeziei prin combinarea unui neuroleptic (acepromazina 0,2mg/kg) i.m. cu un analgezic (ketamina 10mg/kg) i.m. În prealabil a fost administrată atropină 0,1 mg/kg, ca şi anticolinergic. Animalele au fost testate în prealabil cu o cantitate mică de substanţă, administrând între 755mg şi 1132mg/animal (1 şi 2 ml soluţie/animal) în funcţie de talie, pentru a exclude din start o intoleranţă la iopamidol.

La animalele din lotul A, după instalarea anesteziei, s-a administrat substanţă de contrast în perfuzie lentă, folosind o doză de 337mg iopamidol/kg (0,5 ml solutie)/kg. Pentru animalele din lotul B s-a folosit o doză de 755 mg iopamidol/kg (1 ml solutie)/kg, în timp ce la animalele din lotul C s-a administrat o doză de 1132 mg iopamidol/kg (1,5 ml solutie)/kg.

Expunerile radiologice s-au realizat în cinci serii pentru fiecare câine în parte asfel:

-prima expunere s-a efectuat înainte de administrare, apoi în timpul administrării, iar urmatoarele la 1-2 min, 10 min si 30 min, din incidentă laterală şi ventro-dorsală. În vederea efectuării determinărilor hematologice şi biochimice s-a recoltat sânge în eprubete fără aditivi şi pe anticoagulant (heparină), înainte de administrarea substanţei de contrast, la 15, 30 şi 60 de min. La parametrii utilizaţi s-a calculat media pentru fiecare lot în parte.

Parametrii de expunere folosiţi au fost între 68-73Kv, 10 mAs în funcţie de greutate.

REZULTATE ŞI DISCUŢII

În prima etapă au fost realizate radiografii standard (fără substanţă de contrast) la toţii câinii aflaţi în studiu, după care s-a urmărit secvenţial, modul în care s-a realizeat opacifierea tractului urinar, surprinzând trei faze (3).

Prima fază distinctă a fost prea puţin vizibilă în timpul administrării devenind mai clară la următoarea expunere, la aproximativ 2 minute de la administrare. Aceasta s-a caracterizat prin opacifierea uniformă a parenchimului renal ca urmare a excreţiei substanţei de contrast la nivelul nefronilor, făcând posibilă şi o uşoară opacifiere a bazinetului. Astfel a fost posibilă obţinerea unei imagini de ansamblu asupra întregului rinichi, realizându-se nefrografia, imagine care oferă date referitoare la integritatea parenchimului renal precum şi la mărimea, forma şi poziţia rinichilor (fig. 1).

Cea de a doua fază – pielografia – s-a conturat la aproximativ 10 minute de la administrarea substanţei de contrast şi a permis evaluarea funcţiei excretorii, mărimea, forma si poziţia organelor colectoare, în acelaşi moment devenind vizibile şi ureterele. Acestea din urmă au apărut sub aspect tubular, cu diametrul de 1-2 mm (5) (fig. 2).

În final, a treia fază decelabilă – cistografia – a fost posibilă la aproximativ 30 de minute de la administrare, oferind o imagine de ansamblu asupra vezicii urinare (fig. 3). Astfel, substanţa de contrast a parcurs întregul tract urinar (mai puţin uretra), realizând opacifierea treptată a acestuia şi obţinându-se trei faze distincte: nefrografia, pielografia şi cistografia.

Fig.1 – Nefrografie

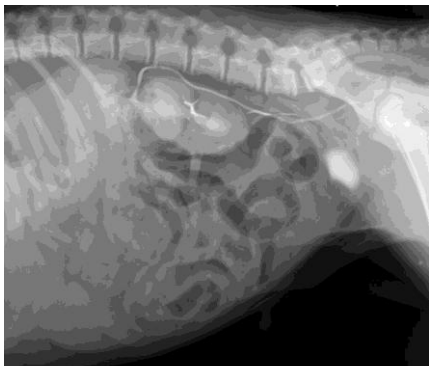

Fig. 2 - Pielografie

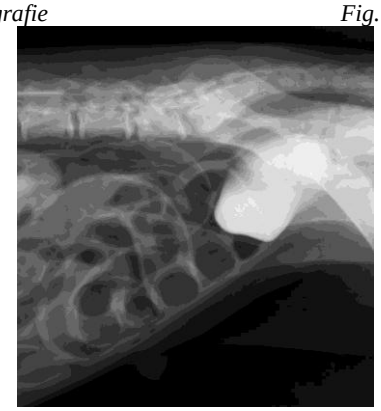

Fig. 3 – Cistografie

Într-un studiu asemănător, Stambouli (1998) a descris 4 faze. În prima fază, pe care a numit-o vasculară ca urmare a difuziei substanței la nivelul vaselor corticalei, făcând posibilă evidențierea ei, ce apare mai radioopacă decât restul organului. Această fază a descris-o ca fiind scurtă ca durată, reuşind să o surprindă doar în timpul administrării intravenoase (7).

Deoarece fază este extrem de rapidă, în studiul de față nu s-a reuşit surprinderea acestui moment, astfel că prima fază a fost considerată nefrografia.

Pe de altă parte, într-o altă lucrare Heuter (2005), urmărind modul în care se realizează opacifierea tractului urinar la subiecții sănătoşi precum şi la cei cu disfuncții renale, aminteşte de trei faze, aceleaşi cu cele obținute în studiul de față (3).

Dacă la lotul A toate cele trei faze au fost mai scurte, iar imaginile radiografice obținute au avut o intensitate redusă; la lotul B, imaginile realizate au avut un contrast mai bun, iar timpul de eliminare al substanței mai lung, astfel încâ a fost posibilă o evidențiere mai exactă a celor trei faze. La lotul C eliminarea substanței s-a realizat mai lent, în schimb imaginile obținute sunt asemănătoare cu cele de la lotul B.

Având în vedere dozele administrate la cele trei loturi de animale, imaginile obținute au evidențiat aspecte cu intensități diferite, considerându-se că doza de 755 mg/kg este cea optimă. Acest rezultat este în concordanță cu rezultatele obținute de Stambouli (1998) şi Heuter (2005).

In ceea ce priveşte determinările hematologice s-au observat variații privind parametrii studiați. Leucocitele au înregistrat scăderi în prima fază la lotul A, în timp ce la loturile B și C creșterile au fost variabile, (tabelele 1, 3 şi 5). În ceea ce priveşte numărul de eritrocite, acesta a înregistrat valori uşor crescute influențând şi valorile hemoglobinei şi hematocritului. Numărul trombocitelor a cunoscut o creștere moderată la loturile A și B în timp ce la lotul C creșterea a fost semnificativă.

Rezultatele obţinute în acest studiu privind tabloul hematologic sunt în concordanţă cu datele din literatura de specialitate (4, 9).

Referitor la parametrii biochimici, la loturile A şi B, după cum se poate observa în tabelele 2 şi 4 nu s-au înregistrat variaţii semnificative; la lotul C s-a constatat o creştere a valorilor fosfatazei alcaline pe fondul unei valori iniţiale crescute.

Tabelul nr. 1 - Variaţii ale parametrilor hematologici la lotul A

Parametru	UM	înainte de administrare	la 15 minute de la administrare	la 30 de minute de la administrare	la 60 de minute de la administrare	Val de referinţă
Leucocite	mii/µl	10,8	9	9,3	10,9	6.0-17.0
Eritrocite	milioane/µl	5,37	6,27	6,84	6,57	5.50-8.50
Hemoglobina	g/dl	12,9	13,8	14,3	13,9	11.0-19.0
Hematocrit	%	38,1	45	49,2	47,1	39.0-56.0
Trombocite	mii/µl	282	298	323	396	117-460

Tabelul nr. 2 – Variaţii ale parametrilor biochimici la lotul A

Parametru	UM	înainte de administrare	la 15 minute de la administrare	la 30 de minute de la administrare	la 60 de minute de la administrare	Val de referinţă
GPT	U/l	12	11	14,8	18	Sub 50
GOT	U/l	10,3	8,4	9,2	11,4	Sub 35
Bilirubină	mg/dl	Sub 0,5	Sub 0,5	Sub 0,5	Sub 0,5	Sub 0,900
Uree	mg/dl	36	37	39	41	Sub 50
Creatinina	mg/dl	0,6	0,5	0,4	0,4	Sub 1,8
Fosfataza alcalina	U/l	168	171	192	203	Sub 200
Amilaza pancreatica	U/l	174	181	179	176	Sub 400
Colesterol	mg/dl	225	287,8	269,8	232,9	100-300
Trigliceride	mg/dl	119	106,2	98,4	100,3	50-150

Tabelul nr. 3 – Variaţii ale parametrilor hematologici la lotul B

Parametru	UM	înainte de administrare	la 15 minute de la administrare	la 30 de minute de la administrare	la 60 de minute de la administrare	Val de referinţă
Leucocite	mii/µl	11,4	11.8	12,9	13,6	6.0-17.0
Eritrocite	milioane/µl	5,14	5,78	6,03	6,45	5.50-8.50
Hemoglobina	g/dl	12,5	12,9	13,2	14,1	11.0-19.0
Hematocrit	%	32,5	33,1	33,8	34,7	39.0-56.0
Trombocite	mii/µl	176	212	256	278	117-460

Tabelul nr. 4 – Variaţii ale parametrilor biochimici la Lotul B

Parametru	UM	înainte de administrare	la 15 minute de la administrare	la 30 de minute de la administrare	la 60 de minute de la administrare	Val de referinţă
GPT	U/l	53	57	70	61	Sub 50
GOT	U/l	15.6	17,4	22	21,4	Sub 35
Bilirubină	mg/dl	Sub 0,500	Sub 0,500	Sub 0,500	Sub 0,500	Sub 0,900
Uree	mg/dl	51	50	52	57	Sub 50
Creatinina	mg/dl	0.7	0,6	0.7	0,7	Sub 1,8
Fosfataza alcalina	U/l	72	73	76	75	Sub 200
Amilaza pancreatica	U/l	284	288	293	287	Sub 400
Colesterol	mg/dl	231	238	239	234	100-300
Trigliceride	mg/dl	83,4	81,9	80,7	85,3	50-150

Tabelul nr. 5 - Variaţii ale parametrilor hematologici la lotul C

Parametru	UM	înainte de administrare	la 15 minute de la administrare	la 30 de minute de la administrare	la 60 de minute de la administrare	Val de referinţă
Leucocite	mii/µl	13,8	14,7	15,5	16,7	6.0-17.0
Eritrocite	milioane/µl	3,81	2,95	4,27	5,24	5.50-8.50
Hemoglobina	g/dl	9,1	7,3	10,6	12,1	11.0-19.0
Hematocrit	%	24,5	18,7	27,7	29,9	39.0-56.0
Trombocite	mii/µl	327	497	521	527	117-460

Tabelul nr. 6 – Variaţii ale parametrilor biochimici la lotul C

Parametru	**UM**	**înainte de administrare**	**la 15 minute de la administrare**	**la 30 de minute de la administrare**	**la 60 de minute de la administrare**	**Val de referinta**
GPT	U/l	21	21	51	40	Sub 50
GOT	U/l	13,4	15,1	16,3	14,4	Sub 35
Bilirubină	mg/dl	0,583	0,557	0,572	0,541	Sub 0,900
Uree	mg/dl	52	48	46	57	Sub 50
Creatinina	mg/dl	0,5	0,4	0,5	0,5	Sub 1,8
Fosfataza alcalina	U/l	212	298	278	281	Sub 200
Amilaza pancreatica	U/l	381	364	353	346	Sub 400
Colesterol	mg/dl	172	173	171	170	100-300
Trigliceride	mg/dl	74,8	70,3	63,5	73,3	50-150

Consecutiv administrării substanţei de contrast reacţiile animalelor au fost variabile.

La cei trei câini din lotul A s-au înregistrat reacţii halucinogene, uşoare tremurături, temperatura rectală la limita inferioară a valorilor normale. Aceste reacţii au fost considerate a fi mai degrabă consecinţa metabolizării anestezicului decât ca efect advers al substanţei de contrast.

La lotul B s-a constatat o creştere uşoară a temperaturii rectale (0,5 - 1°C) şi dispnee de intensitate moderată. Reacţiile au dispărut în aproximativ 40 de minute, fără a se interveni terapeutic.

La lotul C reacţiile adverse au fost diferite la cei trei indivizi şi de o intensitate mai mare cu următoarea simptomatologie: uşoară creştere a temperaturii, prurit, tahicardie, tahipnee pedalări şi chiar reacţii de tip şoc anafilactic. Pentru combaterea acestor reacţii adverse a fost necesară intervenţia prin terapie antişoc utilizând: hidrocortizon hemisuccinat, glucoză 5%, soluţie Ringer şi furosemid i.v. Semnele s-au abolit dupa aproximativ 1 oră, iar animalele au fost ţinute sub observaţie încă 24 de ore, neînregistrându-se nici o pierdere. Orice substanţă de contrast pe lângă avantaje, poate prezenta şi reacţii nedorite, ceea ce face necesară monitorizarea pacientului, şi intervenţia imediată atunci când situaţia o impune (2, 8).

Heuter (2005) descrie că reacţiile adverse cele mai frecvente sunt reacţii de tip cutanat însoţite de prurit, urinare involuntară, stări convulsive putând ajunge până la şoc anafilactic, în timp ce Stambouli (1998) şi May (1999) amintesc doar de vomismente, flebite atunci când nu s-a respectat strict administrarea intravenoasă şi foarte rar reacţii de tip şoc anafilactic (3, 7).

CONCLUZII

În urma utilizării Iopamidolului pentru investigarea tractului urinar la câine s-au constatat următoarelor aspecte:

- Doza optimă de iopamidol în urografii la câine este de aproximativ 755 mg/kg GV.
- Parametrii hematologici şi biochimici au înregistrat modificări diferite la cele trei loturi
- Reacţiile adverse au fost de intensităţi variabile în funcţie de doza utilizată

BIBLIOGRAFIE

1. Burk Daniel, Feeney Daniel – Small Animal Radiology and Ultrasonography a Diagnostic Atlas and Text, third edition, 2003, pag. 356-357

2. Dennis R, Hertage M.E. Low osmolar contrast media, Veterinary Radiology, vol. 30(1), 1989 pag. 2-9

3. Heuter – Excretory urography, Topics in Companion Animal Medicine formerly - Clinical Techniques in small animal practice, vol 20 (1), 2005, pag. 39-45

4. Lăcătuş R,– Utilizarea substanţelor de contrast nonionice în radiodiagnostic, la câine şi la pisică, Teză de doctorat, Cluj-Napoca 2007.

5. Mai - Une malformation de voies urinaires basses est suspectee chez une jeune chienne croisee labrit, Le point veterinaire vol. 30, (196), 1999, pag.75-78

6. Puignero V. - Urolithiase obstructive chez un chiot Labrador retriever de douze semaines, Le Point veterinaire, vol. 30(197), 1999, pag. 63-65

7. Stambouli F. – Techniques d`exploration radiographiques de l`appareil urinaire avec produit de contraste, Le point veterinaire vol. 29, (189), 1998, pag. 85-91

8. Stambouli F.– Methode d`examen d`une urographie intraveineuse, Le point veterinaire, vol. 29, (192), 1998, pag. 75-77

9. Ulici-Petruţ Ioan – Utilizarea unor substanţe de contrast radiologic în medicina veterinară la câine. Teză de doctorat, Cluj-Napoca, 1996

CONSIDERATII FARMACOCLINICE PRIVIND PROCESUL DE REPARATIE TISULARĂ UTILIZÂND ENZIME PROTEOLITICE DE *EUPHAUSIA SUPERBA* ÎN TRATAMENTUL PLĂGILOR ACCIDENTALE TARDIVE LA CAL

PHARMACOCLINICAL CONSIDERATIONS ON THE PROCESS OF TISSUE REPAIR USING PROTEOLYTIC ENZYMES OF *EUPHAUSIA SUPERBA* IN THE TREATMENT OF ACCIDENTAL TARDIVE WOUNDS IN HORSE

Cristea Gheorghe[1], Mareş Mihai[3], Cernea Mihai[2], Cernea Cristina[2], Grecu Mariana[3], Moraru Ramona[3], Malic Luminiţa, Năstasă Valentin[3]

CSV-Vaslui[1];.FMV-Cluj Napoca[2]; FMV-Iaşi[3]

The presence of the dead (devitalised) tissue from a wound helps the microbial growth, reduces host resistance to infection and delays formation of granulation tissue and epithelisation process.

The aim of the study was to analyze the therapeutic efficacy of proteolytic enzymes of Euphausia superba by accelerating the cleanup of tardive traumatic lesions.

The study was made on 60 horses registered on veterinary clinic Şuletea Vaslui County. The wounds encountered in ambulatory cases, were treated twice a day for 7 days with proteolytic enzymes on different concentrations, using 5 concentrations as follows 0,6, 1,8, 3,0, 4,2 and 6,0 U caseine/ml. The enzymatic solutions were prepared „ex tempore", and after the enzymatic debridation phase, the wounds were treated with ointments based on plant extracts once a day, until total healing.

The clear differences among the necrotic tissue amounts from wounds could be noticed after 4 days since the onset of treatment, being correlated with the enzymatic concentration used. In 7 days of treatment, the concentrations 4,2 and 6,0 U/ml have cleaned over 90% of the wound surface, whereas the 1,8 and 3,0 U/ml concentrations had a cleaning efficiency of 80% of the total wound surface. The recorded difference was significant (p<0,05) in comparison with the results of witness saline solution.

According to clinical observations, proteolytic enzymes belonging to Euphausia superba krill may have a beneficial effect in stimulating the tissue repair process, helping with the formation of the granulation tissue.

Keywords: proteolytic enzymes, tissue repair, wound, horse

Recent, pe piaţa farmaceutică au fost descoperite şi studiate un nou grup de enzime proteolitice, obţinute din tubul digestiv al unui crevete de dimensiuni reduse, crustaceul de Antarctica – *Euphasia superba*. Rolul fiziologic al acestor enzime (endopeptidaze şi exopeptidaze) este acela de transformare completă a substratului proteic în aminoacizi liberi solubili. Compoziţia şi proprietăţile proteolitice ale substratului enzimatic al crustaceului au fost descrise amănunţit în mai multe studii de biochimie (6,7). Studiile „*in vivo*" şi „*in vitro*" sugerează că enzimele crustaceului de Antarctica pot fi utilizate efectiv şi în siguranţă pentru înlăturarea materialului necrotic din leziunile traumatice (3,4,5,8).

MATERIAL ŞI METODĂ

Studiul a fost efectuat pe 60 de cai, înscrişi în registrul de consultaţie al cabinetului privat Şuletea, supuşi intervenţiilor chirurgicale şi tratamentului ambulatoriu, în perioada 2000 - 2008. Caii au fost împărţiţi aleatoriu în 5 loturi; fiecare lot a cuprins câte 10 animale şi i s-a administrat una din cele 5 concentraţii de enzime proteolitice luate în studiu. Un alt lot de 10 cai a fost folosit drept lot de control, căruia i s-a administrat soluţie salină 0,9%.

Criteriile de includere ale pacienţilor în studiu au fost:

- Animal adult, cu vârstă cuprinsă între 4 – 9 ani;
- Să nu prezinte simptomele unei alte patologii asociate;
- Fără condiţie de disfuncţie vitală (de ex. stabil cardiorespirator)

Criteriile de excludere (aplicabile pacienţilor care, iniţial, au îndeplinit criteriile de includere):

- Refuzul proprietarului, exprimat sub orice formă şi la orice etapă de studiu;
- Intervenţia unor complicaţii în perioada de studiu (hemoragie, infecţie, disfuncţie de organ, etc).

Utilizarea chimioterapicelor luate în studiu, corespund indicaţiilor certificate în protocolul de fabricaţie al întreprinderilor producătoare de medicamente.

Loturile sunt reprezentative (10% din totalitatea statistică). Relaţia mascul/femelă este de 2:1. Nu au fost raportate în datele din literatură diferenţe legate de sex în privinţa evoluţiei perioadei preoperatorii sau efectelor tratamentelor efectuate.

În timpul consultaţiei, proprietarii animalelor au fost informaţi detailat despre manoperele şi îngrijirile medicale la care vor fi supuse acestea, cu asigurarea că există toate mijloacele necesare pentru tratarea eficientă a plăgilor, fără să existe riscul suprainfectării.

Animalele supuse studiului au fost ţinute sub observaţie atentă timp de 7 zile, după care au fost monitorizate la intervale mai mari până la vindecarea completă a plăgii.

Pregătirile preoperatorii au constat în sedarea animalelor cu xilazină, sol. 2%, în doză de 0,5 mg/kgc, după care a fost pregătit câmpul operator, prin tunderea părului la nivelul plăgii pe o distanţă de cel puţin 5 cm în jurul acesteia, urmată de spălarea şi dezinfecţia obişnuită.

Aprecierea evoluţiei procesului reparator

Procesul reparator a fost apreciat pentru fiecare formă farmaceutică, monitorizându-se principalele modificări ale procesului de vindecare în sine şi diferenţele prealabile între formele luate în studiu.

Procesul de vindecare al plăgilor a putut fi accelerat prin îndepărtarea ţesutului necrozat. De-a lungul timpului au fost dezvoltate diferite metode de debridare a plăgilor, inclusiv debridarea prin folosirea de enzime proteolitice (II). Pe plan internaţional, (1, 2, 6, 7) au fost izolate enzime proteolitice din intestinul speciei de crustaceu antarctic *Euphasia superba*, care s-au dovedit potente în îndepărtarea ţesutului necrotic. Plăgile întâlnite, au fost tratate de două ori /zi, timp de 7 zile cu enzime proteolitice de crustaceu antarctic, la diferite concentraţii sau împreună cu soluţia alcalină. S-au utilizat cinci concentraţii diferite de enzime proteolitice de *Euphasia superba*, în soluţie salină sterilă, respectiv 0,6; 1,8; 3,0; 4,2 şi 6,0 unităţi/ ml. Ca martor, s-a utilizat soluţia salină. Enzimele proteolitice şi soluţia salină martor au fost achiziţionate din farmaciile de uz uman în flacoane etichetate şi în stare biofilizată. Designul studiului a fost aleatoriu şi dublu orb. Soluţiile de testat au fost preparate prin adăugarea a 5 ml soluţie sterilă din flacoane. Toate plăgile au fost tratate de 2 ori/zi, timp de 7 zile cu comprese de tifon impregnate cu o cantitate exactă de 350 ml soluţie de testat aplicată pe plaga aflată sub tratament. Soluţiile enzimatice au fost proaspăt pregătite pentru fiecare schimb de pansament. După faza de debridare enzimatică, plăgile au fost tratate cu formele farmaceutice magistrale luate în studiu, o dată/zi, până la vindecarea plăgilor.

Observaţia zilnică a plăgii tratate s-a efectuat prin aprecierea exsudatului, ţesutului de granulaţie, ţesutului epidermic şi inflamaţiei periferice.

Exsudatul a fost evaluat din punctul de vedere al consistenţei, mirosului, cantităţii, compoziţiei şi culorii. Din punct de vedere cantitativ, acesta a fost apreciat subiectiv ca fiind seros, serosanguinolent, sanguinolent, purulent, mucos, mucopurulent, fibrinopurulent. Mirosul a fost apreciat subiectiv făcând diferite comparaţii.

Datele au fost înregistrate prin măsurători directe pentru a urmări mecanismul contracţiei în vindecarea plăgilor.

De asemenea, au fost notate numărul animalelor de experienţă, numărul plăgii, ziua şi animalul tratat. Pe măsură ce procesul de vindecare evoluează, această suprafaţă a leziunii traumatice se modifică şi implicit se modifică şi conturul ce o mărgineşte. Din această cauză, suprafaţa totală poate fi iniţială, când este calculată imediat după producerea plăgii, şi finală, când este calculată într-un anumit moment al evoluţiei procesului de vindecare.

REZULTATE ŞI DISCUŢII

După primele patru zile de la aplicarea tratamentului enzimatic s-au înregistrat primele diferenţe în ceea ce priveşte cantitatea de ţesut devitalizat (necrotic). Media comparativă Spearman, obţinută pe parcursul a trei zile, respectiv intervalul dintre a patra şi a şaptea zi de tratament, a fost bine corelată cu concentraţia enzimatică utilizată, înregistrând o valoare de r = 0,79 (figura nr. 1). Concentraţiei cele mai mici de enzime proteolitice (0 U/ml; concentraţie martor/control) utilizate în respectivul interval de 3 zile (cel dintre a patra şi a şaptea zi de tratament), i s-a acordat în mod obişnuit scorul cel mai mic, respectiv nota 1. Cea mai mare concentraţie utilizată (6,0 U/ml), a primit cel mai mare scor, respectiv 5 sau 6.

Măsurătorile zilnice ale suprafeţelor leziunilor traumatice acoperite de ţesut necrotic, au prezentat un efect farmacoclinic dozo – dependent.

După 7 zile de tratament, suprafaţa plăgilor acoperite de ţesut necrotic a fost în proporţie de 53 % pentru soluţia salină şi de 58 % pentru cea mai mare concentraţie (6,0 U/ml) de enzime proteolitice. În cazul celorlalte concentraţii (0,6; 1,8; 3,0; 4,2), s-au înregistrat valori intermediare. Efectul de curăţare a fost direct proporţional cu concentraţia enzimatică utilizată, dar nu s-au înregistrat diferenţe semnificative între concentraţiile 4,2 şi 6,0 U/ml (figura nr. 2).

În cele 7 zile de observaţie a leziunilor traumatice, care se găseau sub tratament, concentraţiile de 4,2 şi 6,0 U/ml au dus la un procent de curăţare de peste 90 %. Concentraţiile mai mici, respectiv 1,8 şi 3,0 U/ml au înregistrat un procent de curăţire a suprafeţei plăgii de peste 80%. De remarcat este şi faptul că până în a 3-a zi de tratament cu enzime proteolitice nu au fost înregistrate diferenţe semnificative, dar începând cu ziua a 4 a efectul de curăţire al plăgii de ţesut necrotic la concentraţiile de 4,2 şi 6,0 U/ml a fost semnificativ mai bun ($p<0,05$, testul t student) comparativ cu soluţia salină (0,9%).

După 3 zile de la debutul experimentului, debridarea enzimatică la concentraţia de 3.0 U/ml a fost semnificativ mai bună comparativ cu soluţia salină. În cazul concentraţiilor de 4,2 U/ml, respectiv 6.0 U/ml s-au înregistrat rezultate mai bune comparativ cu concentraţia de 0,6 U/ml.

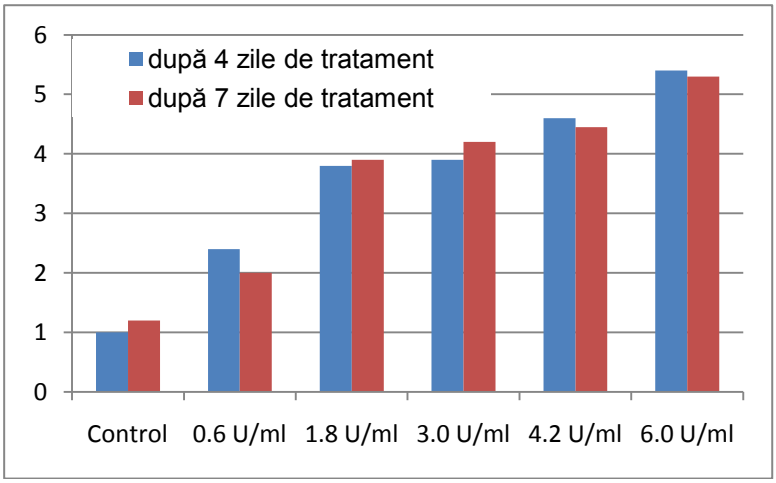

***Figura nr. 1**. Media scorurilor (pe o scală numerică de la 0 la 6) după 4, respectiv 7 zile de tratament cu enzimele crustaceului Euphasia superba*

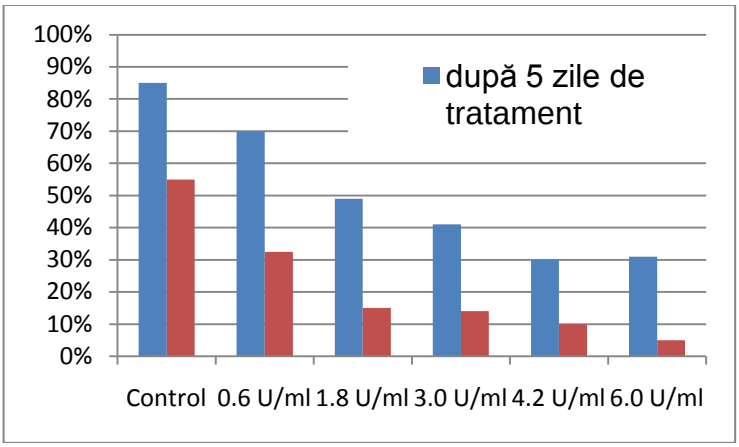

Figura nr. 2. Procentul de vindecare al suprafeţelor leziunilor traumatice acoperite de ţesut necrotic în funcţie de concentraţia utilizată. Concentraţiile de 3 sau mai multe U cazeină /ml au fost semnificativ mai bune comparativ cu soluţia salină de control (p < 0,05)

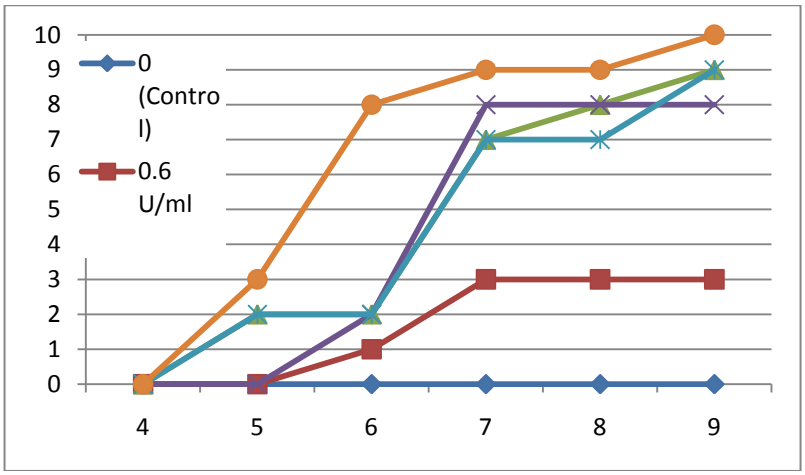

Figura nr. 3. Relaţia între numărul de pacienţi/lot la care plăgile au fost curăţate în totalitate în funcţie de numărul de zile de tratament.

După 7 zile de tratament, plăgile de la 9 cai trataţi cu concentraţia enzimatică cea mai mare (6,0 U/ml) erau curate comparativ cu cele tratate cu soluţia salină la care nici una dintre plăgi nu era curată. În medie, plăgile tratate cu 6,0 U/ml enzime de *Euphasia superba* au fost curate în 9,1 zile şi vindecate în 17,4 zile. Plăgile la care s-a folosit concentraţia de 4,2 U/ml au fost curate în ziua a 10-a şi vindecate în medie după 17,4 zile. Plăgilor cărora li s-a aplicat soluţia salină le-au trebuit în medie 13,3 zile pentru a fi curate şi 21,1 zile pentru vindecare totală.

Multiple studii comparative in vitro (1, 2) au scos în evidenţă eficienţa acestor enzime de *Euphasia superba* vis-a-vis de fibrolizin/ADN-ază, tripsină, colagenază şi streptokinază/streptodornază. Realizarea unui astfel de studiu la animale pentru a stabili dozajul necesar debridării plăgilor este dificil şi greu de realizat datorită variabilităţii plăgilor, a stării de întreţinere, a activităţii depuse, a stării de sănătate etc. Doar câţiva factori sunt mai importanţi şi pot influenţa rezultatele unui astfel de experiment clinic, de exemplu: dimensiunea plăgii, profunzimea, localizarea, vascularizaţia, durata, cauza, tratamente anterioare, starea generală de sănătate al animalului, statusul nutriţional etc. Din aceste motive a fost nevoie să se includă în studiu un număr mare de animale, respectiv 60 de cai. Experimentul nostru a demonstrat că efectul de debridare in vivo al enzimelor de crustaceu în concentraţie de 3,0 U/ml sau mai mult, a fost superior celui cu

soluție salină. Rezultatele obținute au fost dozo-dependente. În comparație cu pansamentele îmbibate în soluție salină, enzimele de crustaceu curăță plăgile cu 3 - 4 zile mai devreme. O explicație plauzibilă pentru activitatea intensă a acestor enzime proteolitice poate fi aceea că ele trebuie să fie active în condiții extreme, biotopul lor fiind caracterizat de temperaturile scăzute şi hrana redusă cantitativ. Iritația prezentă pe pielea ce delimitează plaga tratată se datorează efectului înlăturării repetate a pansamentului adeziv oclusiv.

CONCLUZII

Simpla înlăturare a materialului necrotic de către enzimele proteolitice ale *Euphasiei superba* oferă o garanție suficientă pentru efectele benefice observate la vindecarea plăgilor. În plus, prin atragerea leucocitelor mononucleare şi polinucleare la locul leziunii se creşte rata de vindecare a țesutului. Pentru o suficientă debridare a țesutului necrotic din plăgi recomandam administrarea preparatului de 2 ori/zi, la concentrații pornind de la 3,0 U cazeină/ml, sau mai mult.

BIBLIOGRAFIE SELECTIVĂ

1. *Anheller J.E., Hellgren L., Karlstam B., Vincent J.* - Biochemical and biological profile of a new enzyme preparation from Antarctic krill (*Euphasia superba*) suitable for debridement of ulcerative lesions. Arch Dermatol Res 1989;281:105-10.
2. *Campbell D., Hellgren L., Karlstam B., Vincent J.* - Debriding ability of a novel multi-enzyme preparation isolated from Antarctic krill (*Euphasia superba*). Experientia 1987; 43:578-9.
3. *Clark R.A.F.* - Cutaneous tissue repair: basic biologic considerations. I. J. Am Acad Dermatol 1985; 13:701-25.
4. *Engstrom N., Hansson F., Hellgren L., Johansson T., Nordin B., Vincent J., Wahlberg A.* - Computerized wound image analysis. In: Wadstrom T, Eliasson I, Holder I, Ljungh A, editors. Pathogenesis of wound and biomaterial-associated infections. London: Springer-Verlag, 1990:189-92.
5. *Mekkes J.R., Le Poole I.C., Das P.K., Kammeyer A., Westerhof W.* - In vitro tissue digesting properties of krill enzymes compared with fibrinolysin/DNase, papain and placebo. Int J Biochem Cell Biol 1997;29:703-6.
6. *Osnes K.K., Ellingsen T.E., Mohr V.* - Hydrolysis of proteins by peptide hydrolases of Antarctic krill, Euphasia superba. Comp Biochem Physiol 1986;83B;4;801-5.
7. *Osness K.K.* - On the purification and characterization of exopeptidases from Antarctic krill, Euphasia superba. Comp Biochem Physiol 1986;83B:445-8.
8. *Westerhof W., Mekkes J.R.* - Krill and other enzymes in enzymatic wound debridement. In: Wadstrom T., Eliasson I., Holder I., Ljungh A., editors. Pathogenesis of wound and biomaterial associated infections. London: Springer Verlag, 1990:180-

VALORILE SELENIULUI ÎN SERUL SANGUIN AL RUMEGĂTOARELOR DIN JUDEŢUL VÂLCEA, ROMANIA

EVALUATION OF BLOOD SERUM SELENIUM IN RUMINANTS FROM VÂLCEA COUNTY, ROMANIA

CLAUDIA – MARIANA CONSTANTINESCU [1] , MARIA SERDARU [2] , V. CRIVINEANU [1] , G. GORAN [1] , EMILIA CIOBOTARU [1] , MANUELLA MILITARU [1]
[1] FACULTATEA DE MEDICINĂ VERINARĂ BUCUREŞTI
[2] INSTITUTUL DE CERCETARE–DEZVOLTARE ŞI CREŞTEREA BOVINELOR BALOTEŞTI
e-mail: constantinescuclaudia@fmvb.ro

The objective of our research was the dosage of selenium in whole blood serum of small and large ruminants, for the assessment of establishing a normal or deficitary states of selenium. A number of 290 samples from bovines and ovines from different parts of Valcea county were subjected to dosage analysis . The dosages of the element were done with the flourimetrical method with 2,3-diaminonaphthalene. All of the 140 samples taken from bovines had lower values than 0,035 ppm (minimal accepted value 0,04 ppm). The 150 samples taken from ovines had mean values between 0,007 and 0,017 ppm (value accepted 0,303 ppm). The results obtained cleary indicated a deficit of selenium in both species subjected to the tests.

Key words: selenium, whole blood serum, bovines, ovines

Numeroasele funcţii pe care le exercită în derularea proceselor fiziologice ale organismului animal sau uman, impune recunoaşterea seleniului ca fiind un element vital, necesar organismelor animale pentru creşterea, dezvoltarea şi funcţionarea la parametrii optimi (Tuormaa, 2000; Surai, 2006). În ultimele decenii, numeroşi cercetători au derulat o multitudine de studii centrate pe stabilirea funcţiilor pe care le îndeplineşte în interiorul organismului animal, cercetând totodată efectele induse de lipsa elementului din hrana animalelor cât şi consecinţele determinate de excesul de seleniu pătruns în organism pe diferite căi. Un rol deosebit de important este determinat de faptul că este un component major al enzimei glutation-peroxidaza (Tuormaa, 2000), enzimă cu rol antioxidant ce protejează celulele împotriva radicalilor liberi şi peroxizilor. De asemenea, prezenţa seleniului în cantitate suficientă într-un organism animal, ajută la creşterea imunităţii organismului respectiv, fiind în acest mod capabil să prevină apariţia unor maladii la diferitele specii de animale. După cum se cunoaşte deja, lipsa elementului din hrana animalelor si oamenilor predispune organismele afectate de carenţă la numeroase boli.

Obiectivul principal al acestei cercetări a fost de a evalua concentraţia seleniului în serul sanguin al taurinelor şi ovinelor din judeţul Vâlcea şi compararea rezultatelor cu datele obţinute anterior, prin determinări similare pe animale din judeţul Teleorman.

MATERIAL ŞI METODE

Cercetarea noastră a supus analizelor un număr total de 290 probe, provenite de la taurinele şi ovinele din judeţul Vâlcea, din care 140 eşantioane au provenit de la taurine şi 150 probe s-au recoltat de la ovine. În ceea ce priveşte provenienţa probelor, atât ca locaţie cât şi referitor la specie, se poate spune că pentru taurine au fost supuse examinării câte 10 probe din fiecare localitate, luându-se astfel în studiu un număr de 14 localităţi diferite. Pentru ovine, cu toate că numărul total de probe este mai mare decât la taurine, preluarea probelor s-a făcut numai din 5 localităţi, luându-se astfel în studiu un număr de 105 probe recoltate dintr-o singură localitate, alte 15 probe provenite dintr-o localitate din care s-au recoltat probe de la ambele specii, iar din celelalte 3 localităţi au fost preluate câte 10 eşantioane din fiecare. Unităţile alese pentru recoltare s-au aflat la distanţă unele de celelalte, astfel încât sa fie cuprinsă în studiu o mare suprafaţă a judeţului respectiv. Probele prelevate din fiecare localitate au reprezentat câte un lot de studiu constituindu-se astfel 14 loturi pentru taurine şi 5 loturi pentru ovine.

Probele supuse cercetării au fost reprezentate de ser sanguin care a fost obţinut prin centrifugarea sângelui timp de trei minute la 5000 rotaţii/minut. Serul sanguin obţinut a fost introdus în vacutainere cu dop sau în micronixuri, fiind apoi numerotate şi identificate în funcţie de localitate după care probele au fost congelate şi menţinute în stare de congelare chiar şi pe timpul transportului. Prelucrarea probelor s-a făcut în laboratorul Institutului Pasteur, folosindu-se pentru dozarea seleniului metoda fluorimetrică cu 2,3-diaminonaftalină. Rezultatele obţinute au fost prelucrate statistic prin testul t Student (valoare medie, deviaţie standard şi coeficient de variabilitate).

REZULTATE ŞI DISCUŢII

Rezultatele obţinute în urma analizelor de dozare ale seleniului, pe cele 140 de probe de ser sanguin de la bovine au avut valori medii cuprinse între 0,016 ppm şi 0,035 ppm. Valorile medii sunt calculate pe fiecare lot de 10 probe ce provin din aceeaşi localitate, rezultând astfel 14 loturi. Un număr de 9 loturi (90 probe) au avut valorile medii cuprinse în intervalul 0,016 ppm-0,02 ppm (0,016±0,01, cv 60,12; 0,017±0,003, cv 15,59; 0,018±0,006, cv 36,18; 0,018±0,004, cv 20,75; 0,019±0,006, cv 34,12; 0,019±0,007, cv 38,33; 0,02±0,005, cv 27,03; 0,02±0,004, cv 20,25; 0,02±0,007, cv 33,8). Celelalte 5 loturi (50 probe), au avut ca rezultate valori medii cuprinse între 0,023 şi 0,035 ppm, (0,023±0,006, cv 23,69; 0,027±0,01, cv 35,08; 0,029±0,011, cv 36,92; 0,03±0,009, cv 30,31; 0,035±0,01, cv 28,29). Rezultatele sunt prezentate sintetic în tabelul nr. 1.

În ceea ce priveşte ovinele, rezultatele obţinute în urma prelucrării celor 150 de probe sunt de asemenea prezentate prin valorile medii ale lotului, în această situaţie punându-se în discuţie un număr de 5 loturi (reprezentând de fapt cele 5 localităţi). Repartiţia probelor, în acest caz fiind diferită de cea prezentată la bovine şi anume: 105 probe au fost recoltate dintr-un singur lot, alte 15 probe din alt lot iar din trei loturi diferite s-au preluat câte 10 mostre.

Dozarea seleniului, a condus la următoarele rezultate: lotul alcătuit din 15 probe a avut valoarea medie de 0,016 ppm ±0,01, cv 52,43; lotul reprezentat de cele 105 probe a avut valoarea medie de 0,011 ppm ±0,006, cv 54,5. Celelalte 3 loturi constituite fiecare din cate 10 probe au avut următoarele valori medii: 0,017±0,012, cv 69,56; 0,007±0,002, cv 33,73 şi 0,017±0,008, cv 46,77.

Tabelul nr. 1. - Concentraţia seleniului în serul sanguin al taurinelor din judeţul Vâlcea.

Nr. Crt.	Lotul	Nr. probe	Valoare Min.–max. (ppm)	Valoare medie (ppm)	Deviaţia standard	Coeficient de variabilitate (cv)
	Lotul nr 1	10	0,012-0,031	0,02	0,005	27,03
	Lotul nr. 2	10	0,016-0,027	0,02	0,004	20,25
	Lotul nr. 3	10	0,009-0,036	0,016	0,01	60,12
	Lotul nr. 4	10	0,013-0,038	0,027	0,01	35,08
	Lotul nr. 5	10	0,011-0,027	0,019	0,06	34,12
	Lotul nr. 6	10	0,026-0,058	0,035	0,01	28,29
	Lotul nr. 7	10	0,021-0,045	0,03	0,009	30,31
	Lotul nr. 8	10	0,01-0,031	0,018	0,006	36,18
	Lotul nr. 9	10	0,009-0,031	0,02	0,007	33,8
	Lotul nr.10	10	0,014-0,026	0,018	0,004	20,75
	Lotul nr.11	10	0,016-0,031	0,023	0,006	23,69
	Lotul nr.12	10	0,011-0,033	0,019	0,007	38,33
	Lotul nr.13	10	0,015-0,021	0,017	0,003	15,59
	Lotul nr.14	10	0,019-0,042	0,029	0,011	36,92

Rezultatele analizelor efectuate pe serul sanguin de la ovine sunt prezentate sintetic în tabelul numărul 2.

Tabelul nr. 2 - Concentraţia seleniului în serul sanguin al ovinelor din judeţul Vâlcea.

Nr. Crt.	Lotul	Nr. probe	Valoare Min.–max. (ppm)	Valoare medie (ppm)	Deviaţia standard	Coeficient de variabilitate (cv)
1.	Lotul nr. 1	15	0,005-0,031	0,016	0,01	52,43
2.	Lotul nr. 2	105	0,005-0,022	0,011	0,006	54,5
3.	Lotul nr. 3	10	0,003-0,035	0,017	0,012	69,56
4.	Lotul nr. 4	10	0,004-0,011	0,007	0,002	33,73
5.	Lotul nr. 5	10	0,005-0,03	0,017	0,008	46,77

Aşa după cum se poate observa din datele expuse în tabelele 1 şi 2, rezultatele obţinute de noi relevă valori medii ale seleniului destul de reduse la ambele specii de animale supuse examenului. Analizarea acestor rezultate indică valori medii cuprinse între 0,016 ppm şi 0,035 ppm pentru bovine, iar pentru ovine valori sunt extrem de reduse acoperind o plajă destul de îngustă reprezentată de variaţii între 0,007 şi 0,017 ppm.

Cu toate că literatura de specialitate este destul de vastă în ceea ce priveşte studiile efectuate în scopul cunoaşterii valorilor seleniului la diferite specii, categorii de animale, dar şi pe probe diferite, totuşi rezultatele obţinute şi discuţiile asupra rezultatelor obţinute nu sunt aduse la un numitor comun. Astfel că, diverşi autori consideră ca limite minime şi maxime, valori diferite. Spre exemplu, Ortman (1999), citat de Pehrson (2005), afirmă că o concentraţie de 50 µg/l sânge integral ar putea să fie considerată critică, la acest nivel semnele clinice potând să se manifeste. De altfel, acelaşi autor afirmă ca acele concentraţii cuprinse în plaja 50 - 100µg/l pot indica o reactivitate imună aflata sub nivelul optim. Pe de altă parte, în acelaşi articol, se menţionează că ar fi necesare cantităţi de 200 µg/l de seleniu pentru funcţionarea organismului la parametrii optimi şi în mod special pentru o bună protecţie a acestuia împotriva apariţiei mastitelor şi problemelor reproductive.

Hansen et al. (1993), consideră 0,04 ppm seleniu în sângele vacilor de carne drept valoare minim acceptată. În schimb, pentru vacile de lapte Øvernes G. (1993) semnalează niveluri de seleniu destul de scăzute, cu valori de 0,16 µg/ml menţionând că 12% din vacile supuse studiului au avut valori de 0,10 µg/ml. Acelaşi articol îi citează pe Blood şi Rodostits (1989) care sugerează că valoarea de 0,15 µg Se/ml sânge este considerată ca limită minimă. Pe de altă parte Jukola E.(1993), consideră a fi suficientă o concentraţie de 100 ng Se/ml în sângele integral în timp ce valorile de 50 ng Se/ml ar exprima un deficit de seleniu. Smith et al. (1988), citat de Jukola E., (1993), menţionează că nivelul minim de seleniu ingerat care ar asigura o protecţie suficientă pentru prevenirea infecţiilor ugerului are valoare de 200 ng/ml pentru sânge integral şi 70 ng/ml pentru serul sanguin.

Noon (2004) menţionează că valorile care reflectă cel mai fidel cantitatea exactă de seleniu din organism sunt cele obţinute din sângele integral, deoarece valorile obţinute din analiza acestuia oglindesc atât seleniu activ ce se găseşte în sistemul de enzime cu rol antioxidant (care denotă o

ingerare pe o perioadă lungă), cât şi aportul zilnic de seleniu, în timp ce probele de ser reflectă numai statusul curent de seleniu, ceea ce face interpretarea mai dificilă.

Rezultatele cercetării desfăşurate de Pamukçu (2001), pe un lot de oi din Turcia, arată că probele de ser sanguin supuse studiului au avut o valoare medie de 303,65 ng/ml (0,303 ppm) seleniu. Tot el afirmă ca această concentraţie de seleniu ar fi elocventă pentru o dietă suplimentată suficient.

Studiile anterioare, desfăşurate de colectivul nostru (Constantinescu şi colab., 2008) pe probe de ser sanguin provenit de la aceleaşi specii dar din judeţul Teleorman, au relevat de asemenea o stare de carenţă în anumite loturi. Valorile medii obţinute au avut variaţii cuprinse în intervalul 0,022 – 0,063 ppm pentru taurine, iar pentru ovine intervalul a fost cuprins între 0,01 şi 0,081 ppm. Făcând o paralelă între valorile medii obţinute între cele două judeţe, pe loturile de taurine (0,016-0,035 ppm pentru judeţul Vâlcea şi 0,022-0,063 ppm pentru judeţul Teleorman), se constată că toate loturile din Vâlcea studiate prezintă carenţă de seleniu, iar valorile obţinute sunt mult mai mici decât în cercetarea anterioară. Aplicând aceeaşi comparaţie şi pentru ovine, de asemenea se observă diferenţe destul de mari între cele două judeţe în ceea ce priveşte valorile medii obţinute (0,007-0,017 ppm pentru Vâlcea şi 0,01-0,081 ppm pentru Teleorman). Studiul comparativ este redat în tabelele 3 şi 4 şi în graficele 1 şi 2.

Tabelul nr. 3 - *Valorile minime şi maxime ale valorii medii obtinute din serul sanguin al taurinelor din judeţele Vîlcea şi Teleorman.*

Jud. Vâlcea valoare minimă	Jud. Vâlcea valoare maximă	Jud. Teleorman valoare minimă	Jud. Teleorman valoare maximă	Valoare de referinţă minimă	Valoare de referinţă minimă
0,016	0,035	0,022	0,063	0,04	0,10

Graficul nr. 1 - *Reprezentarea grafică a datelor prezentate în tabelul numărul 3.*

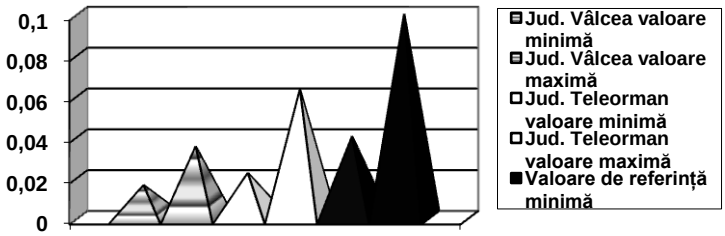

Din expunerea datelor din tabelul 3 şi graficul 1, reiese faptul că pentru judeţul Vâlcea toate valorile obţinute din serul sanguin al taurinelor sunt plasate sub limita minimă de referinţă, în timp ce pentru acelaşi tip de probe prelevate din judeţul Teleorman, valoarea maximă se încadrează în plaja valorilor minime şi maxime.

Tabelul nr. 4 - *Valorile minime şi maxime ale valorii medii obtinute din serul sanguin al ovinelor din judeţele Vîlcea şi Teleorman.*

Jud. Vâlcea valoare minimă	Jud. Vâlcea valoare maximă	Jud. Teleorman valoare minimă	Jud. Teleorman valoare maximă	Valoare de referinţă
0,007	0,017	0,01	0,081	0,3

Graficul nr. 2.- *Reprezentarea grafică a datelor prezentate în tabelul numărul 4.*

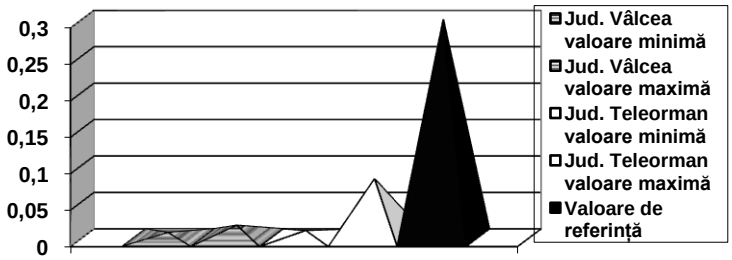

Datele expuse în tabelul 4 şi graficul 2, relevă că probele de ser sanguin provenite de la ovinele din ambele judeţe au avut valorile maxime cu mult sub valoarea de referinţă.

Reprezentare grafică a datelor obţinute, relevă faptul că pentru judeţul Vălcea probele preluate de la ambele specii au avut valori medii maxime mai mici decât valoarea medie de referinţă. Această constatare indică o stare de carenţă mai pronunţată la animalele din judeţul Vâlcea comparativ cu cele din judeţul Teleorman.

CONCLUZII

1. Rezultatele obţinute la taurine arată că nivelul de seleniu din serul sanguin are valori cuprinse între 0,016 şi 0,035 ppm.
2. La ovine, de asemenea rezultatele indică faptul că toate probele au valori cuprinse între 0,007 şi 0,017 ppm.
3. Comparând rezultatele obţinute la ambele specii, se poate concluziona că indiferent de specie toate probele au avut valori sub limitele normale ale seleniului pentru serul sanguin, ceea ce denotă în general o stare de carenţă la ambele specii.

BIBLIOGRAFIE

1. Consntantinescu Claudia-Mariana, Maria Serdaru, V. Crivineanu, G. Goran, Emilia Ciobotaru, Manuella Militaru, Georgeta Dinescu – 2008- Selenium levels in whole blood livestock in Teleorman county. Scientific works-Lucrări stiinţifice, C series, LIII, ISSN 1222-5304 p. 91-96.
2. Hansen, D., R. Hathaway, J.E. Oldfield– 1993 - White muscle and other selenium responsive disease of livestock. A Pacific Northwest Extension Publication.
3. Jukola E. – 1993 - Effect of selenium on the health of the dairy cow, with special reference to udder health and reproduction. Norwegian Journal of Agricultural Sciences . ISSN 0802-1600, p 169-173.
4. Noon H T, Howard F., Cuneo S. P – 2004 - Selenium Deficiency in Arizona range cattle. Animal Health Update.
5. Øvernes G. – 1993 - Selenium supplementation in ruminants. Norwegian Journal of Agricultural Sciences . ISSN 0802-1600, p 199-203.
6. Pamukçu T. – 2001 – Blood serum concentrations of selenium and glutathione peroxidase activity in Akkaraman sheep, Turk J. Vet. Anim. Sci., p. 731-734.
7. Pehrson B. – 2005 - Organic selenium for supplementation of farm animal diets: it's influence on the selenium status of the animals and on the dietary selenium intake of man .Re-defining Mineral Nutrition, p. 253-267
8. Surai, F.P. – 2006 - Selenium in nutrition and health. Nottingham.
9. Tuormaa T. – 2000 - Chromium, selenium, cooper and other trace minerals in health and reproduction. Journal of Orthomolecular Medicine Vol. 15, University Press. Nottingham, p**. 487**

ANESTEZIA INHALATORIE LA PORC IN INTERVENTIILE CHIRURGICALE LAPAROSCOPICE

INHALATORY ANAESTHESIA IN PIGS FOR LAPARASCOPIC SURGERY

RUXANDRA COSTEA[1], A. TANASE[1], L.IONIŢĂ, C. COPAESCU[2], I.GIRJOABA[1], JAQUELINE MOCANU[1], DANA SIMONA DRUGOCIU[1]
[1]Facultatea de Medicină Veterinară Bucureşti
[2]Spitalul Sfântul Ioan Bucureşti
costearuxandra@fmvb.ro

This study presents the best anesthesia protocols that can be used for swine laparoscopic surger. The aim is to offer both human doctors and veterinarians a guide for swine inhalatory anesthesia during this procedures. The most frequent protocols citated in the literature and the best ways to approach swine inhalatory anesthesia problems are presented bellow. According to ASA standards (American Society of Anesthesiologists) adapted for veterinary medicine there are 5 category (ASA 1 to 5, from healthy animals to animals in coma status). It is important to adjust the protocols to the animal health status and the special surgery needs in order to obtain the best results during laparoscopic surgery.

Key words: inhalatory, anesthesia, swine, surgery, laparoscopy

Scopul acestui studiu este de a oferi atât medicilor umani interesaţi cât şi celor veterinari un ghid ce cuprinde informaţii privind procedurile ce trebuie utilizate în anestezia inhalatorie a porcilor destinaţi procedurilor chirurgicale laparoscopice. Pentru medicina umană a devenit foarte importantă utilizarea porcilor în cadrul diferitelor programe de instruire şi pregătire a medicilor. A apărut astfel necesitatea stabilirii unor protocoale de anestezie menite să se adapteze cerinţelor crescute ale chirurgilor. Pentru folosirea porcilor în cadrul programelor de instruire în chirurgia laparoscopică se poate recurge la mai multe protcoale de anestezie inhalatorie. În urma realizării unei examinări corecte şi complete a cazurilor, pacienţii se pot clasifica conform standardelor American Society of Anesthesiologists adaptate pentru medicina veterinară în 5 clase: ASA 1 (clinic sănătos), ASA 2 (suferinţă organică usoară), ASA 3 (suferinţă organică gravă), ASA 4 (afectare sistemică, viaţa este în pericol), ASA 5 (afectare sistemică gravă, status muribund). În urma încadrării cazurilor în această clasificare se poate decide alegerea unui protocol de premedicaţie şi anestezie adaptat situaţiei date şi intervenţiei laparoscopice solicitate. Administrarea medicaţiei la suine se face cu dificultate, fiind preferate anumite regiuni corporale:

- Administrarea i.m.- musc.cervicală, mş. anconaţi, mş. semimembranos, mş. semitendinos.
- Administrarea i.v.- cel mai frecvent prin cateterizarea venei auriculare; la nivelul venei cefalice sau venei jugulare doar după pregătirea chirugicală a acestora

Abordul venos la această specie se realizează destul de greu, astfel încât puţinele vene superficiale sunt accesibile doar practicienilor experimentaţi. Tot odată stratul subcutanat este atât de gros încât administrarea intramusculară se poate face eficient doar prin intermediul acelor lungi, de 18 Gauge.

Datorită particularităţilor operatorii chirurgii au nevoie de o completă anestezie însoţită de miorelaxarea adecvată. Din aceste motive se preferă folosirea anestezicelor inhalatorii. Intubarea porcilor se face foarte greu comparativ cu alte specii. Dimensiunile sondelor endotraheale folosite la suine sunt relativ mici raportate la talia animalelor.

Suinele au nevoie de preoxigenare înaintea intubării. În caz de urgenţă oxigenul 100% se poate administra folosind o mască specifică. Principalii factori de risc la realizarea anesteziei inhalatorii la suine pe parcursul intervenţiilor laparoscopice sunt:

- Intubarea dificilă
- Hipotermie în lipsa acoperirii piloase
- Stresul şi hipertermia malignă
- Hipercapnia

Porcii se vor poziţiona pentru intubare în decubit dorsal. În cazul în care porcul este poziţionat corect, cu capul uşor în extensie intubarea se poate realiza folosind un laringoscop standard de 195 mm. Pentru unii porci de talie mare este necesară folosirea unui laringoscop mai mare: 205 mm. Un ajutor va fixa la nivelul caninilor două franghiuţe şi va tracţiona pentru a deschide cât mai mult cavitatea bucală.

La nivelul glotei se recomandă pulverizarea câtorva picături de lidocaină pentru prevenirea spasmului laringian. Factorii ce concură la creşterea dificultăţii de intubare oro-traheală la suine sunt reprezentate de:

- Prezenţa grăsimii în regiunea faringiană
- Prezenţa unui diverticul laringian ventral
- Vizibilitate redusă la nivel laringian- laringe mic
- Risc crescut de spasm laringian
- Imposibiliatatea deschiderii ample a cavităţii bucale
- Arcada dentară relativ arcuită (specie brahicefalică)

Din aceste considerente există mai multe metode de intubare a porcilor cea mai folosită fiind reprezentată de utilizarea unui stilet metalic, introdus la nivelul sondei endotraheale. În acest mod se reuşeşte învingerea obstacolului reprezentat de diverticulul laringian ventral.

Este util ca acest stilet să fie curbat la cca 20-30 de grade la 5 cm de capătul său distal şi la 90 de grade la extremitatea proximală (capătul conector). Prin acestă îndoire la 90 de grade a stiletului acesta este menţinut în pozitie la nivelul tubului endotraheal, fără a exista riscul alunecării stiletului prin lumenul sondei.

Dupa inserţia tubului şi a stiletului la nivelul deschiderii laringiene se recomandă realizarea unei rotaţii la 180 de grade a acestora. Prin această tehnică a rotirii, fără exercitarea unei presiuni suplimentare sonda poate să fie plasată la nivel traheal.

Eforturile de intubare agresive se soldează frecvent cu hemoragii laringiene şi edem laringian. Acestea pot determina în perioada de recuperare obstrucţii ale căilor respiratorii şi în cazuri grave exitusul.

Se pot utiliza diferite protocoale pentru premedicatie, inducere şă mentinere a anesteziei corelate cu statusul ASA al animalului. In tabelul următor sunt detaliate trei posibile protocoale pentru anestezia inhalatorie a porcilor în vederea supunerii acestora tehnicilor de chirurgie laparosocopică.

Anestezicele inhalatorii se pot administra la suine facil folosind aparatele clasice cu circuit închis şi baloane corelate cu talia animalului. Nu se recomandă utilizarea halotanului datorită riscurilor asociate cu hipertermia malignă. Sindromul de stres porcin (PSS) şi hipertermia malignă (MH) pot apărea secundar anesteziei inhalatorii, în special la rasa Pietrain, independent de tipul anestezicului inhalator folosit. O dată iniţiată această cascadă metabolică se tulbură producerea de căldură la nivel muscular, apar hipercapnia, hipertermia şi moartea. Valorile medii ale anestezicelor inhalatorii ce pot fi folosite în cadrul intervenţiilor chirurgicale laparoscopice sunt prezentate în următorul tabel.

Tabel 1 - Protocoale posibile pentru anestezia inhalatorie la porc în intervențiile chirurgicale laparoscopice corelate cu clasificarea asa

PROTOCOL 1: ASA 3,4,5	
PREMEDICAȚIE	Atropină 0.04 mg/ kg (1 fiolă 1 mg /animal 25 kg) i.m.
	Dormicum (Midazolam) 0.1 mg/kg i.m.
	Ketamină 20-25 mg/kg i.m.
INDUCERE	Propofol 2-4 mg/kg i.v.
MENȚINERE	Izofluran/ Sevofluran
PROTOCOL 2: ASA 3,4,5	
PREMEDICAȚIE	Dormicum (Midazolam) 0.5-2 mg/kg i.m.
	Ketamină 10-15 mg/kg i.m.
INDUCERE	Propofol 2-4 mg/kg i.v.
MENȚINERE	Izofluran/ Sevofluran
PROTOCOL 3: ASA 1,2,3	
PREMEDICAȚIE	Acepromazină 1 mg/ kg i.m.
INDUCERE	Ketamină 10 mg/kg i.v.
MENȚINERE	Cloralhidrat 10 % (100g + 1000 ml ser fiziologic) i.v.
	Izofluran/ Sevofluran

Tabel 2.- Valorile medii ale anestezicelor inhalatorii ce pot fi folosite la porc în intervențiile chirurgicale laparoscopice

Menținerea anesteziei, -valorile medii ale anestezicelor inhalatorii-	Oxigen
Izofluran 2.2 %	0.5 l / 10 kg
Sevofluran 1%	0.5 l / 10 kg
Sevofluran 0.8%	0.5 l / 10 kg

Suinele pot fi folosite cu success în chirurgia laparoscopică pentru perfecționarea tehnicilor destinate medicinii umane si nu numai, în condițiile în care din punctul de vedere al anesteziei se pot pune la punct condiții optime şi la un nivel înalt. Beneficiile utilizării suinelor în cadrul proiectelor de instruire şi cercetare mixtă medicină umană-medicină veterinară obligă la cunoaşterea cât mai detaliată a particularităților acestei specii astfel încât să fie create toate condițiile acestei colaborări.

BIBLIOGRAFIE

1. Auer U., Mossing M, Skriptum Anasthesie, VUW, Wien 2005
2. Brander G.C, Pugh D.M.,Veterinary Applied Pharmacology& Therapeutics, Bailliere Tindal, London, 1991
3. Constantin N.,M Cotrut , A Sonea: Fiziologia animalelor domestice , vol I , Ed. Coral Sanivet , Bucuresti, 1998
4. Johanensson G.P., Lindahl S.G.E., Pulmonary ventilation and gas exchange anaesthetized with halotane, enflurane ans isoflurane. Acta Anaesthesiol Scand 31: 375-380, 1997
5. Jubb, K., P. Kennedy and N. Palmer, Pathology of Domestic Animals ed.1993.
6. Lumb&Jones,Veterinary Anesthesia, third Ed., Williams & Wilkins, Baltimore, 1996
7. McKelvey D, Hollingshead K.W.,Veterinary Anesthesia and Analgesia, 3rd Ed. Mosby, USA, 2003

EUPHORBIA CYPARISSIAS OINTMENT'S EFFICACY IN DOG'S DEMODECY (CASE - STUDY)

R.T. CRISTINA, EUGENIA DUMITRESCU, DIANA OBIŞTIOIU - IACOB, FLAVIA HANGANU FALTINSKI F
Faculty of Veterinary Medicine, Timişoara
rtcristina@yahoo.com

From a total of 34 skin affected thoroughly investigated dogs, nine were confirmed, with different stages of demodectic mange. The dermatological conduct consisted in: clinic and dermatologic examination, skin scrape, microscopic examination (lactofenole clarified) and epidemiological sheet fulfilling.

Interpreting of the skin abrasions was done after WAAVP (World Association for the Advancement of Veterinary Parasitology) methodology, the scraped material being clarified with lactofenole solution or 10% sodium hydroxide. The examination done between the blade and lamella, at x 10 objective, revealed parasites in different stages of their biological cycle: eggs (fusiform), larvae (hexapoded), nymph and adult (octopoded). Differential diagnostic from dermatomycosis and impetigo was also accomplished.

The topic administration of the Euphorbia 5% ointment was done directly on the affected regions for 9 to 30 days, depending on the seriousness of each case, with two applications per day. In this period the subjects did not received, any other acaricidal therapy, but it was insisted on the conditions of maintenance and dogs feeding quality.

The 5% Euphorbia extract ointment proved to be effective in topical applications in dog demodectic mange. The efficacy of the formulation was very good especially when the localized demodicosis treatment was during nine days, the remission of clinical signs installing between 10 and 21 days, and parasitological healing being declared after 42-56 days.

Topical formulations used in the generalized demodicosis have been applied with good results for 21-40 days with the remission of the clinical signs after 21-28-day and parasitological healing occurring after 56-70 days.

In the case of the generalized demodectic mange two failures have been recorded, most likely due to competition of some hygiene-nutritional factors, the length of processes, ineffective anterior ectoparasitic treatments with corticosteroids, abandoned treatments and sometimes the inconsistency of the owners.

As a consequence of the topical treatments, there were identified no side and/or toxic effects, confirming the known theory, where the effectiveness of any treatment, in the case of demodectic mange's late interventions is much more reduced, in comparison with timely manner interventions, as quickly as it's possible, after the certainty parasite's confirmation.

Key words: E. cyparissias, ointment, demodecy, dog, case-study

The paper continues the collective's NURC research grant, type A, code 999/ 2006-2008 activities (4, 5, 6) and it proposes:

- Cases identifying and demodectic mange diagnosis establishing with certainty in dogs using methods of clinical examination and techniques used in the laboratory.
- Tracking of performed treatments effectiveness using 5% *Euphorbia cyparissias* ointment in demodectic mange certainly identified dogs.

MATERIALS AND METHODS

Euphorbia ointment obtaining

100 ml from 20% *Euphorbia cyparissias* mother tincture (**T_1**) of was put into a mortar on a marine bath and heated until alcohol started to evaporate and the solution became more

concentrated. Over them, gradually 50 g of ointment base was added, the components being homogenized for 20 minutes, until tincture's inclusion in the ointment mass (Photo 1).

After homogenization, warm ointment was poured into plastic cases and air bubbles were eliminated and left for rest for 60 minutes, finally obtaining the *E. cyparissias'* 10% ointment extract. Then the ointment was heated and diluted in 1:1 ratio (g/g) to the 5% concentration.

Photo 1. The tincture dilutions and the preparation of the ointment

The used ointment base[5] was *Ultrabasic Creme*® (*Ratiopharm* GmbH), a complex base adjusted to the pH of 5.5. This ointment base is known to be amphiphylic and suitable to be used, because of its balanced and complex composition including: *glycerin*, *PG (propyleneglicol), coconut's hydrogenated oil, cetylalcohol, sodium citrate, ascorbylpalmitate, BHT* (*butylhydroxytoluene)*, *Ceteareth-25, glyceyilcocoate and distearate*.

Animals

Initially the study took into account 34 dogs with skin affections which clinically looked like demodectic mange, and which were presented for consult at the FMV's Parasitology clinics and at *Super Pet* veterinary clinic from Remetea Mare Timiş County. From all of these cases, only nine of them were confirmed, with different stages of demodectic mange at different ages and sexes (Table 1).

The medical conduct

It consisted in: clinic and dermatologic examination, skin scrape, microscopic examination of preparations (lactofenole clarified), preparation of the epidemiological sheet. The topic administration of *Euphorbia* 5% ointment was done directly on the affected regions for 9 to 30 days, depending on the seriousness of each case, with two applications per day. The subjects did not received, during treatment with *E. cyparissias* ointment, any other acaricidal therapy, but it was insisted on the conditions of maintenance and dogs feeding quality.

The certainty diagnosis

The localized demodectic mange in dog was identified by the following signs:

- presence of more than 5 lesions in a single circumscribed area of the skin,
- generally dogs younger than 1 year were affected,
- 90% of cases spontaneous healing, within 6 to 8 weeks of development,
- 10% of all cases progressed to the generalized form, in this case injuries were weak in intensity and represented by depilation areas, erythematous and/or hyperpigmentate,

[5] This base election was done because it is recommended exactly for the embedment of vegetable compositions with a complex chemical structure, latex and vegetable oils, tannins etc. This ointment base is considered ideal for topical applications, it is very well tolerated by the skin, and determining the apparition of a uniform film. Its composition guarantees the penetration of the cutis and the endodermic activity of the substances embedded (2, 3, 7, 8). The removal from skin can easily do by simple wash.

Table 1.

The presentation of the clinical and laboratory dog's demodectic mange confirmed cases

Subject	Race	Age	Sex	Demodectic type	Main signs	Laboratory confirmation	Seniority of the process	Previously treated?
1	*Common*	3,5 months	F	ocular	Depilation, circumscribed erythematous, slightly prurient without other complications.	yes	2 weeks	no
2	*Common*	1 year	M	generalized	Depilate large areas, not itchy superficial pyodermatitis.	yes	3 months	yes
3	*Sharpei*	1,5 years	M	pododermatitis	Early depilation, good general state, with no other complications.	yes	1 week	no
4	*Poodle*	9 months	M	localized	Limbs depilation, itching, without complications.	yes	2 weeks	no
5	*Common*	2 years	M	generalized	Diffuse alopecia, hyper-pigmentation, seborrhea, unitching, exudates and crusts.	yes	2-3 months	yes
6	*German shepherd*	7 years	F	pododermatitis	Permanent damage to the legs, digital and interdigital painful injuries refractory to previous therapy.	yes	4 months	yes
7	*Doberman*	2 years	F	generalized	General alopecia, on the limbs, trunk and head region, with super infected erosions, suppuration, pimples, painful.	yes	3 months	yes
8	*Common*	6 years	F	localized	Localized alopecia in the per ocular and beard region, itchy, without complications.	yes	3 weeks	no
9	*Carpathian*	4 years	M	generalized	Generalized alopecia with almost complete depilation of abdomen, trunk and limbs regions, and pyodermatitis.	yes	4 months	yes

- affected areas were generally per-ocular, lips area, head area and front limbs located. Rarely the lesions may be seen on the trunk (1, 9, 10, and 13).

General demodectic mange has been identified after:

- variable clinical signs: diffuse alopecia, erythema, folliculitis, furunculosis, seborrhea, hyperpigmentation

- generally does not evolve with pruritus, but it may become itchy if secondary bacterial infection appear and if oil seborrhea is present

- pyodermatitis occurred secondary can be superficial or deep, clinically is manifested in the form of papule, pimpled, and crust exudations

- dependently on the phase of evolution of pyodermatitis the animal may have the general state altered. (1, 9, 10, 12, 13).

Chronic hoofrot demodicosis:

- Legs' permanent damage, even if treatment was performed for general demodicosis,
- painful digital and interdigital lesions,
- refractory forms to usual therapy (1, 9, 10, 12, 13).

The certainty parasitoscopic exam has been established on the followings:

- abrasions performed deeply until the emergence of capillary bleeding,
- skin was folded and pressed to distinguish the parasites from the pilose follicle,
- for conclusive results, the abrasions were made in different places (at least in three sites with typical lesions)
- the scraped material was deposited on a blade and clarified with lactofenol solution or 10% sodium hydroxide, the examination being done between the lamella and the blade with the microscope at x 10 objective. In the microscopic field parasites in different stages of their biological cycle: eggs (fusiform), larvae (hexapoded), nymph (octopoded), adult (octopoded) were identified (1, 9 and 13).

Interpreting the skin abrasions

Was conducted following the WAAVP (*World Association for the Advancement of Veterinary Parasitology*) methodology if in the field:

1). parasites do not appear /or only red cell: a new scrape is done,
2). adult parasites are 1-2: a new scrape is done,
3). adult parasites are numerous: a diagnosis can be made,
4). immature forms of the parasite appear: a diagnosis can be made.

It is believed that if after two assessments of the abrasions at 4-8 weeks interval, the result is negative it can be concluded that the skin does not present itself with *Demodex canis* *(thumb – rule)* (9, 14).

The differential diagnosis was made in comparison with:

Dermatomycosis: *Microsporium canis* and *M. gypseum* that develop among the epidermal horn layers in and on the hairs. The hairs attacked by them will appear fluorescents in the light emitted by the Wood lamp. *Cultivation:* on Sabouraud medium, where in the cultures, the colonies are round, downy, often pink (some species can be yellowish, gray or of milk coffee colour) (9, 10, 11, 13).

2. Superficial pyodermatitis

- *pustular impetigo*: is frequent in youth, usually before puberty and it affects mainly the hairless skin from axial and/or inguinal areas. Process can extend on inside of rear limbs or of auricular area.
- *bulous impetigo*: occurs mainly in adults, as a result of worsening of the pustular form. Unfolicular large and soft pimpled will appear, which will accumulate yellowish-white pus and in time will turn into bubbles. Consecutive, large portions of epidermis can be removed easily (9, 11, 12).

Certainty histopathological exam

The biopsy is not a common method of diagnosis, being used most often in folliculitis and / or furunculosis associated with parasitic elements to view the tissue changes. In some races, however, the histopathological examination can be called upon for a certainty diagnosis (e.g. for Sharpei). In demodectic pododermatitis rebellious to treatment in which the results of the scrapes are negative a biopsy will be performed (9, 10, and 13).

RESULTS AND DISCUSSION

The results obtained after treatment were interpreted taking into account the following aspects: therapeutic protocol applied, the number of cases, the clinical evolution, the first signs of remission, the time necessary for clinical and parasitological healings, the occurrence of side effects from the ointment.

Subject 1

The subject was treated with E. cyparissias ointment for 9 days, according to the scheme presented for the application. The first signs of remission were found after 10 days from the beginning of the treatment, with therapeutic application, in the entire period of administration no toxic or side effects were noted(redness, itching or skin irritation) due to the use ointment (Photo 2).

Complete parasitological and clinical healing has been stated at 6 weeks from the start of the experiment with two negative scrapes performed at the interval of one month.

Photo 2. 3.5 months old mongrel bitch with the eye demodectic form

Subject 2

The subject was a female half breed treated with an ointment for 21 days, with two applications per day in the morning and in the evening (Photo. 3).

Photo 3. 12 months old dog of a mongrel with generalized demodicosis

The remission of the clinical signs occurred at 4 weeks after the beginning of the treatment; during the administration no side effects were recorded. Clinically there was an obvious improvement of the general condition of the animal, with the behavior modification, the blur of the dermatitis and parasitic pyodermatitis signs, early epitelization. The parasitological and clinical healing has been established with certainty by the evaluating of the skin abrasions, at 8 weeks since the onset of the treatment. In this case, being generalized old character demodectic mange there were performed three skin scrapes from the affected areas.

Subject 3

The subject was a dog from the Sharpei breed with localized demodectic mange, the podal form which was treated with the ointment for 9 days, with two applications per day in the morning and in the evening (Photo 4).

Photo 4. 1.5 years old Sharpei male, with podal localised, uncomplicated form

The clinical remission signs were obvious and could be observed after 2 weeks since the beginning of the treatment being the case with the fastest healing. The healing was obviously faster due to rapid presentation to a consult and also due to very good hygiene and food conditions offered to the animal. There were no side effects following the topical application of the preparation taken into study. The certainty parasitological healing was established at 8 weeks from the onset of the experiment, after two scrapes that were made at 6 weeks interval.

Subject 4

The subject was a nine months Poodle male dog with localized demodicosis on the limbs, which has been treated with ointment for 9 days, with two applications per day in the morning and in the evening (Photo 5).

Photo 5. 9 months old male Poodle, with localized demodicosis on the limbs

The clinical signs remission could be observed after 12 days from the starting of the treatment with a favorable evolution. Healing was rapid in this case, because of the presentation in a short time to a consult, and because of the good conditions provided during and after the treatment. There were no side effects and / or toxic effects in the application of the preparation taken in the study. The certainty parasitological healing was set at 8 weeks from the onset of the experiment, after two scrapes that were made at 6 weeks interval.

Subject 5

The subject was a two years old male half breed, with generalized demodicosis with diffuse alopecia, hyperpigmentation, seborrhea, and crust exudates that has been brought to treatment after about three months since the first signs of demodectic mange (Photo 6).

Photo 6. 2 years old half breed male, the generalized form

The animal was treated with Canider, Ivomec and Synulox for a period of two weeks, but no improvement was visible. It can be noted that the subject was previously treated with products containing corticosteroids. The subject was treated with ointment for 30 days with two applications per day in the morning and in the evening being the longest period of use of the ointment in this experiment. The clinical remission signs were installed after 25 days the tendency recorded was towards the clinical healing (disappearance of the exudates, crusts and seborrhea). After the first scrapes there were found no parasitical elements needed the certainty diagnosis will be determined.

Subject 6

Subject 6 was a seven years old female German Shepherd, with localized demodicosis the podal form, the following of the generalized form by reported by the owner in March 2007, with permanent demodectic injuries to the limbs, digital and interdigital lesions with pain refractory to earlier therapy made previously with: Amitraz ointment, Ivomec, Veteusan, zinc oxide, and corticosteroids. Topic application of the preparation was done daily for 20 days, during which there was no occurrence of side effects. Parasitological and clinical healing could not be reported to the dog because the initial clinical signs were resolved only in a very small measure. After the termination of treatment we moved to making the scrape, which proved to be positive signaling that the owner, either it has not made the application under the prescription ointment treatment or either because of the oldness of the process installed, which resulted in the persistence of parasitic forms. Therefore it was decided to continue treatment for another 20 days, a period which was followed by favorable results in the patient's clinical evolution. Probably the poor maintenance state, the poor immune status and as well as the lack of consistency of the owners led to what we considered a failure.

Subject 7

Subject 7 was a two years old female Doberman, with general demodectic mange, evidenced by the alopecia on the limbs, trunk, muzzle region, with suppurative superinfected erosion, multiple and painful pimples (Photo 7).

Photo 7. 2 years old Doberman female, with generalized demodectic mange alopecia

The subject was presented to the clinic as a difficult case, the animal being treated several times without clinically significant results, with multiple a.u.v products. The treatment schedule in this case was the application of the ointment twice daily for 30 days and internment for the duration of treatment. In this period the animal received good hygiene, feeding and maintenance conditions, the end results are very encouraging, given the complexity of the case. Clinical improvement could be determined after three weeks since the onset of treatment, but did not overlap the parasitological healing which occurred 2 weeks later. Consequent developments of this period proved to be beneficial overall, the parasitological healing being declared after 10 weeks. We consider this case as a success. In this case the joint treatment, alongside the general hygienic-dietary measures ensured the success.

Subject 8

Subject 8 was a six months female, with a demodicosis located in the periocular and beard region, itchy but without complications (Photo 8).

Photo 8. 6 months old half breed female with a periocular and chin localization

Noting that the owned presented itself with the animal to a consult in a relatively short time, immediately after the presentation the treatment was institutional with *E. cyparissias* 5% ointment for 9 days, with two applications per day in the morning and in the evening. The first signs of remission were found after three weeks of treatment, in which time the erithema disappeared and after three more weeks the alopecic area is fully covered by hair. The skin scrape made at specified intervals has confirmed the parasitological negativity in this case.

Subject 9

The last subject of our research was a four years old male Carpathian shepherd, with a generalized form of demodectic mange. The main clinical signs that were observed: almost complete depilation of the abdomen, trunk and limbs, bacterial complications, erosions, pimpled, crusts.

Animal was presented at the consult in a general weak state, very weak, gloomy, dirty and with the fur tarnished and filled with fleas. The anamnesis revealed that the presentation of the animal in the cabinet was done after an evolution of the disease of over four months, the animal being treated before as well. The owner could not provide any accurate data about previous treatments. The treatment was instituted for 30 days, a period which was not followed by clinical improvement, probably due to the lack of resources and poor immunity of the patient, things that resulted in an overall unfavorable development. The animal was brought to control after treatment but the overall clinical status was unchanged this time again. Accordingly, in order not to endanger the life of the animal was taken the measurement to stop unilateral the treatment, primarily in this case being the restoration of defense resources of the animal and the improvement of the general condition.

From the study results several issues bound to the opportunity of treatments in the dermatological diseases and the practical aspects of the real efficacy of the product that was used.

Thus we found that in the cases early clinical signs notification; the results have always been favorable compared with the cases in which the age of the process was more than a month old. The animals with an immune depression, weakened by other treatments are those that can cause therapy failure. As long as the animal's immune system is functional demodectic mange cases can be treated relatively easily. Although the bibliography shows that located demodectic mange is often present in young animals, our observations show that old animals and immune depressed animals can be treated with much more difficulty and in a much longer period of time (1, 9, 10, 13).

Although some authors' shows that demodectic mange parasite can be found in all the canine populations, we did not meet a parasite in a healthy dog (1, 9, 10 and 13).

Skin treatments are usually lengthy and must be performed consistently, the lack of applications and especially therapy discontinuity in this case result in failure. From our observations we found that treatment results in demodectic mange were influenced directly by the use of formulations based of corticosteroids that suppressed the immunity in all the cases, this fact being reflected in the clinical decelate developments, confirming some authors (7, 8, 11 and 12). The correlation between the duration of treatment, the remission of clinical signs and the parasitological healing in subjects studied in the test are presented in Table 1.

Table 1.

The correlation between the duration of treatment - clinical remission - healing in the studied subjects

Subject	The treatment period	Clinical remission	Complete healing	Side effects	Demodicosis type
1	9 days	10 days	42 days	No	LOC
2	21 days	28 days	56 days	No	GEN
3	9 days	14 days	56 days	No	LOC
4	9 days	12 days	56 days	No	LOC
5	30 days	25 days	-	No	GEN
6	20 + 20 days	-	-	No	LOC
7	30 days	21 days	70 days	No	GEN
8	9 days	21 days	42 days	No	LOC
9	30 days	-	-	No	GEN

CONCLUSIONS

- The natural 5% *Euphorbia cyparissias* extract ointment proved to be effective in topical applications in dog demodectic mange.
- The efficacy of the formulation was very good especially when the localized demodicosis treatment was during nine days, the remission of clinical signs was installed between 10 and 21 days, and the parasitological healing was declared after 42-56 days.
- Topical formulations used in the generalized demodicosis have been applied with good results for 21 - 40 days with the remission of the clinical signs after 21-28-day and the parasitological healing occurring after 56-70 days.
- In the case of the generalized demodectic mange two failures have been recorded, most likely due to competition of some hygiene-nutritional factors, the length of processes, ineffective antiparasitical treatments with corticosteroids, abandoned treatments and sometimes the inconsistency of the owners.
- Consecutive topical treatments with ointment there were identified no side and/or toxic effects
- It confirms the theory of dermatology, where in case of late interventions in demodectic mange the effectiveness of any treatment is much reduced in comparison with interventions in a timely manner, as quickly as it is possible, after the certainty confirmation (microscopy) of the parasites.

BIBLIOGRAPHY

1. Cosoroabă, I.(2000). Parazitologie veterinară Acarioze, entomoze. Ed. Mirton Timişoara.
2. Cosoroabă, J., Cristina, R.T. Lidia Chițimia. (2008). Principii de bază în aplicarea topică a medicamentelor în medicina veterinară. Sciencia Parasitologica. Cluj-Napoca. Nr.1/2008, 36-47.
3. Cristina, R.T. (2007). Introducere în farmacologia şi terapeutica veterinară. Ed. Solness Timişoara.
4. Cristina, R.T., Nicoleta Hădărugă, Daniela Resiga, Eugenia Dumitrescu, Alina Netotea. (2009). Rheological study of Euphorbia cyparissias' nanoparticles based ointments. In press. Vol. XLII Sci. papers Veterinary Medicine, Timişoara.
5. Cristina R.T., Degi I, Nicoleta Hădărugă, Eugenia Dumitrescu, Darău, A.P., Adelina Burcea. 2007. Studiul compuşilor volatili de Euphorbia cyparissias L. cu activitate ectoparazitară. Revista de Medicină şi Farmacie UMF Târgu-Mureş. Vol 53/259-263.
6. cristina, R.T., Diana Argherie, Eugenia Dumitrescu. (2007). Incipient Euphorbia cyparissias L. ointment dermatological testing (case report). Veterinary Medicine Bucharest, Scientific works, Series C, LI, p.324 – 331.
7. Menon, G.K., Elias, P.M. (1997). Morphologic basis for a porepathway in mammalian stratum corneum. Skin Pharmacology ,10, 235-246.
8. Mills, P.C., Cross, S.E. (2006). Transdermal drug delivery: Basic principles for the veterinarian. Veterinary Journal. 172: 218-233.
9. Mircean, Viorica, Cozma, V. (2007). Ghid practic de dermatologie canină. Risoprint Cluj - Napoca.
10. Morariu, S. (2007). dermatologie veterinară. Ed. Art Press Timişoara.
11. Pop, P., Cristina, R.T. (1995). Dermatologie medicală veterinară. Ed. Mirton Timişoara.
12. Scott, D.W., Miller, W.H. Griffin, C.E. (1995). Muller and Kirk's Small Animal Dermatology 5th Ed. W.B. Saunders Comp. Phi.
13. Şuteu, I., Cozma, V. (2004).– Practicum parazitologic veterinar, Ed. Risoprint. Cluj - Napoca.
14. *** www.icb.usp.br/~marcelcp/demodex.htm

REDUCING POWER AND FREE RADICAL SCAVENGING ACTIVITY OF GREATER CELANDINE *(CHELIDONIUM MAJUS)* AND STAG`S-HORN CLUBMOSS *(LYCOPODIUM CLAVATUM)* POLYPHENOLIC EXTRACTS

MARIA CRIVINEANU, CAMELIA PAPUC, CORINA DURDUN, VALENTIN NICORESCU
Faculty of Veterinary Medicine Bucharest, 105 Splaiul Independentei, 050097, Bucharest, Romania, maria_crivineanu@yahoo.com

Polyphenols are natural compounds found in fruits, vegetables, medicinal plants, teas, wine and beer that have a variety of biological and chemical activities in vitro and in vivo.

The aim of this study was to obtain polyphenolic extracts from Greater celandine and Stag's-horn Clubmoss, to test their reducing power and to study their scavenging activity against DPPH radical, superoxide anion, hydroxyl radical, hydrogen peroxide and nitric oxide.

The obtained results revealed the fact that reducing power of Greater celandine and Stag's-horn Clubmoss alcoholic extracts varies proportionally with the content in total polyphenols. Alcoholic extracts obtained from Greater celandine and Stag's-horn Clubmoss were able to scavenge DPPH radical, superoxide anion, hydroxyl radical and nitric oxide; Greater celandine alcoholic extract slightly scavenged hydrogen peroxide, while Stag's-horn Clubmoss alcoholic extract did not have this property.

Key words: Greater celandine, Stag's-horn Clubmoss, polyphenols, free radicals, reducing power.

A free radical is an atom, molecule or compound that is highly unstable because of its atomic or molecular structure. Free radicals are very reactive and they attempt to pair up with other molecules, atoms or individual electrons to create a stable compound (24). Free radicals known as reactive oxygen species (ROS) or reactive nitrogen species (RNS) can damage and cause complete degradation of essential complex molecules in the cells, including fat molecules (eg. lipids), proteins and DNA.

Polyphenols are natural compounds found in fruits, vegetables, medicinal plants, teas, wine and beer that have a variety of biological and chemical activities *in vitro* and *in vivo* (1, 7, 17, 18). Polyphenols can inhibit lipid peroxidation, which has been reported to be implicated in the pathogenesis of cancer, atherosclerosis and toxic cell injuries (4, 8, 12, 13, 14).

Chelidonium majus, commonly known as the greater celandine, is the only species in the genus *Chelidonium*, family *Papaveraceae*. The greater celandine is native to Europe and the Mediterranean basin; it is also widespread in North America. It is considered an aggressive invasive plant in natural areas (both woods and fields).

Lycopodium clavatum (Stag's-horn Clubmoss or Ground Pine) is the most widespread species in the genus *Lycopodium* of the clubmoss family *Lycopodiaceae*. It is native to Europe, Asia and North America; although globally widespread, like many clubmosses, it is confined to undisturbed sites, disappearing from farmed areas and sites with regular burning. As a result, it is endangered in many areas.

The aim of this study was to obtain polyphenolic extracts from Greater celandine and Stag's-horn Clubmoss, to test their reducing power and to study their scavenging activity against DPPH radical, superoxide anion, hydroxyl radical, hydrogen peroxide and nitric oxide.

MATERIALS AND METHODS

Preparation of plant extracts

The dried plants were powdered and extracted with 60% ethanol (1:10 ratio, w:v) for 3 hours at 60°C. The obtained homogenate was filtered and then centrifuged. The crude extracts were used to investigate free radical scavenging activity and reducing power properties.

Total phenolics content assay

The total phenolics content was determined by mixing 500 µl extract (diluted with 60% ethanol) with 4.5 ml distillated water, 0.2 ml Folin Ciocalteu reagent and 0.5 ml 20% Na_2CO_3. Water was added to total volume of 10 ml. Caffeic acid was utilized for calibration curve (2).

Reducing power assay

The reducing properties were determined by assessing the ability of the sample extract to reduce Fe^{3+} solution, using the method described by Oyaizu (16). An appropriate dilution of the extract was mixed with sodium phosphate buffer (pH 6.6), 1 mM $FeSO_4$ and 1% potassium ferricyanide. After incubation of the mixture for 20 min. at 50°C, trichloroacetic acid was added; the mixture was centrifuged and 2.5 ml of the resulting supernatant was mixed with an equal volume of water and 0.5 ml 0.1% $FeCl_3$. The absorbance was measured at 700 nm wave-length. The results were expressed in mM $FeSO_4$/g dried plant equivalent (E).

1,1-Diphenyl-2-picryl-hydrazil (DPPH) free radical scavenging activity

DPPH• scavenging activity of Greater celandine and Stag's-horn Clubmoss alcoholic extracts was evaluated using the method described by Sharma et al. (21). Diluted extracts in 60% ethanol were added to 100 µM DPPH•. The mixture was vigorously shaken and allowed to stand at room temperature for 30 min. The absorbance was measured at 517 nm using a UV-VIS Jasco spectrophotometer. The results were expressed as percentage inhibitions:

$$\% \text{ Inhibition} = [(A_{control} - A_{sample})x100]/A_{control}$$

where $A_{control}$ = the absorbance of control (containing all reagents except the test compounds) and A_{sample} = the absorbance in presence of the sample.

Superoxide anion scavenging activity

Superoxide anion scavenging activity was assayed as described by Liu et al. (9), with slight modifications. Superoxide anions were generated in a system containing 3.0 ml of Tris-HCl buffer (16 mM, pH 8.0), 78 µM β–nicotinamide adenine dinucleotide phosphate reduced form (NADPH), 50 µM nitroblue tetrazolium (NBT), 10 µM phenazin methosulfate (PMS), and 1 ml plant extract. The reaction mixtures were incubated at 25°C and the absorbance was measured at 560 nm using UV-VIS Jasco spectrophotometer (9). The results were expressed as percentage inhibitions:

$$\% \text{ Inhibition} = [(A_{control} - A_{sample})x100]/A_{control}$$

where $A_{control}$ = the absorbance of control (containing all reagents except the test compounds) and A_{sample} = the absorbance in presence of the sample.

Hydroxyl radical scavenging activity

Hydroxyl radicals were generated in a Fenton reaction by incubating for 30 min at 37°C 40 µl 500 µM $FeSO_4$, 40 µl 20 mM H_2O_2, 120 µl 20 mM deoxyribose, 400 µl 0.1 M phosphate buffer (pH 7.4), 100 µl diluted sample and 800 µl distillated water. After incubation, the reaction was stopped by addition of 2.8% TCA (trichloroacetic acid) and 0.6% TBA (thiobarbituric acid). The mixtures were incubated in a boiling water bath for 20 min, cooled at room temperature and then the absorbance was measured at 532 nm using a UV-VIS Jasco spectrophotometer (5). The results were expressed as percentage inhibitions:

% Inhibition = $[(A_{control} - A_{sample})x100]/A_{control}$

where $A_{control}$ = the absorbance of control (containing all reagents except the test compounds) and A_{sample} = the absorbance in presence of the sample.

Hydrogen peroxide scavenging activity

The ability of plant extracts to scavenge hydrogen peroxide was determined according to the method described by Ruch (19). Briefly, a solution of hydrogen peroxide (20 mM) was prepared in phosphate buffer (pH 7.4). The decrease of absorbance, in the presence and in the absence of the vegetal extracts, was determined at 230 nm after 10 min. The results were expressed as percentage inhibitions:

% Inhibition = $[(A_{control} - A_{sample})x100]/A_{control}$

where $A_{control}$ = the absorbance of control (containing all reagents except the test compounds) and A_{sample} = the absorbance in presence of the sample.

Nitric oxide assay

Nitric oxide scavenging activity of plant extracts was investigated according to the method described by Marcocci et al. (10). Briefly, 4 ml extract solution were added in the test tubes to 1ml sodium nitroprusside (SNP) solution (5 mM) and then the tubes were incubated at 29°C for 2 h. An aliquot (2 ml) of the incubated solution was removed and diluted with 1.2 ml Griess reagent (1% sulfanilamide in 5% H_3PO_4 and 0.1% naphthylethylenediamine dihydrochloride). The absorbance of the chromophore formed during diazotization of the nitrite with sulfanilamide and subsequent coupling with naphthylethylenediamine dihydrochloride was measured at 550 nm after 10 min. using a UV-VIS Jasco spectrophotometer. The results were expressed as percentage inhibitions:

% Inhibition = $[(A_{control} - A_{sample})x100]/A_{control}$

where $A_{control}$ = the absorbance of control (containing all reagents except the test compounds) and A_{sample} = the absorbance in presence of the sample.

Data analysis

The results were expressed as mean values (± SD) of 3 determinations. The mean values and standard deviation were calculated with the EXCEL program from Microsoft Office package.

RESULTS AND DISCUSSIONS

Total phenolics content

Phenolics are the largest group of phytochemicals with antioxidant activity. Studies on the antioxidant activity of extracts obtained from medicinal plants, found a direct linear relationship between the total phenolics content and total antioxidant activity, indicating that the phenolic compounds might be the major contributors to the antioxidant activities of these extracts (11, 25).

The total phenolics content in Greater celandine and Stag`s-horn Clubmoss ethanolic extracts was found to be 9.86 ± 1.09 mg/g dried plant, respectively 1.89 ± 0.89 mg/g dried plant caffeic acid equivalent (CAE) (Table 1).

Reducing power

In table 1 it is presented the reducing power of Greater celandine and Stag`s-horn Clubmoss ethanolic extracts. The reducing power expressed as equivalent (E) mM $FeSO_4$/g dried plant was found to be 1.30±0.57 for Greater celandine and 0.45±0.13 for Stag`s horns Clubmoss. The results revealed a direct linear relationship between the total phenolics content and total antioxidant activity.

Table 1- Total phenolics content and reducing power of Greater celandine (Chelidonium majus) and Stag`s-horn Clubmoss (Lycopodium clavatum) ethanolic extracts

Plant extract	Phenolics content (mg/g dried plant CAE)	Reducing power (E mM $FeSO_4$/g dried plant)
Greater celandine (Chelidonium majus)	9.86 ± 1.09	1.30±0.57
Stag`s-horn Clubmoss (Lycopodium clavatum)	1.89 ± 0.89	0.45±0.13

1,1-Diphenyl-2-picryl-hydrazil (DPPH) free radical scavenging activity

The results of the DPPH radical scavenging activity of Greater celandine and Stag`s-horn Clubmoss ethanolic extracts are presented in table 2.

Table 2 Free radical scavenging activity of Greater celandine (Chelidonium majus) and Stag`s-horn clubmoss (Lycopodium clavatum) ethanolic extracts

Plant extract	Free radical (% Inhibition)				
	DPPH•	Superoxide anion	Hydroxyl radical	Hydrogen peroxide	Nitric oxide
Greater celandine (Chelidonium majus)	13.51±3.78	17.77±2.95	11.32±1.77	0.55±0.32	40.69±7.26
Stag`s-horn Clubmoss (Lycopodium clavatum)	2.94±0.87	31.11±9.22	25.94±4.76	0.00	47.06±11.04

The obtained results reveal the fact that Greater celandine presents a DPPH• scavenging activity with 80% higher than the one of Stag's horn Clubmoss. These results are congruent with the results obtained in total phenolics content assay and reducing power assay.

Superoxide anion scavenging activity

Superoxide anion is an important oxygen reactive species generated in several metabolic processes, including xanthine oxidase, NADPH oxidase, P450 monooxygenase and several other enzymatic systems (20). It can produce direct as well as indirect toxic effects by producing other ROS (23). Table 2 shows the percentage inhibition of superoxide anion generated in PMS-NADPH-NBT system by Greater celandine (*Chelidonium majus*) and Stag`s-horn clubmoss (*Lycopodium clavatum*) ethanolic extracts. Stag's-horn Clubmoss ethanolic extract presented a superoxide anion scavenging activity higher than the one of Greater celandine (31.11±9.22, respectively 17.77±2.95).

Hydroxyl radical scavenging activity

Hydroxyl radical is the most reactive free radical in biological systems. The production of HO• close to DNA would lead to modifications of purines and pyrimidines or strand breakage (15). It can also cause lipid peroxidation of microsomal, mitrocondrial and cell membranes (6).

Alcoholic extracts obtained from Greater celandine and Stag's-horn Clubmoss presented an appreciable capacity to scavenge hydroxyl radicals. Thus, for Greater celandine, the inhibition percentage was found to be 11.32±1.77, respectively 25.94± 4.76 for Stag's-horn Clubmoss (Table 2).

Hydrogen peroxide scavenging activity

Although hydrogen peroxide has no direct effects on DNA, it can produce DNA damages by its metal-dependent conversion into a highly reactive oxygen species, hydroxyl radical (22, 23). The two tested alcoholic extracts acted different towards hydrogen peroxide solution. Thus, for Greater celandine alcoholic extract, the inhibition percentage was 0.55±0.32, respectively 0.00 for Stag's-horn Clubmoss alcoholic extract (Table 2).

Nitric oxide scavenging activity

NO can react with the iron-sulfur centers of several important enzymes from the mitochondrial electron transport chain and/or ribonucleotide reductase, the enzyme necessary for DNA synthesis (3). The two tested alcoholic extracts presented the capacity to scavenge nitric oxide released from sodium nitroprusside in aqueous solution. Stag's-horn Clubmoss alcoholic extract presented a nitric oxide inhibition percentage equal to 47.06±11.04, while in case of Greater celandine alcoholic extract, the inhibition percentage was 40.69±7.26 (Table 2).

Analyzing the obtained results, it can not be established a correlation between polyphenols content of the two studied vegetal extracts and their capacity to scavenge superoxide anion, hydroxyl radical, hydrogen peroxide and nitric oxide. This fact is probably due to the different chemical composition of the two extracts, the reaction mechanisms being dependent on the chemical structure of phenolic compounds implicated in free radicals scavenging reactions.

CONCLUSIONS

1. Reducing power of Greater celandine and Stag's-horn Clubmoss alcoholic extracts varies proportionally with the content in total polyphenols.
2. The two tested vegetal extracts scavenged DPPH free radical in a way dependent on the content in polyphenols.
3. Alcoholic extracts obtained from Greater celandine and Stag's-horn Clubmoss are able to scavenge superoxide anion, hydroxyl radical and nitric oxide; the scavenging activity of the mentioned radicals did not vary proportionally with the content in total polyphenols.
4. Greater celandine alcoholic extract slightly scavenged hydrogen peroxide, while Stag's-horn Clubmoss alcoholic extract did not have this property.

ACKNOWLEDGEMENTS

The researches presented in this paper were financially supported by ID_1304/2008 C.N.C.S.I.S. research grant.

REFERENCES

1. Arts I.C.W., Van de Putte B., Hollman P.C.H.. - Catechin contents of foods commonly consumed in the Netherlands. 2. Tea, wine, fruit juices, and chocolate milk. *J. of Agric. Food Chem.*, **48**, pp. 1752–1757, 2000.
2. Astill C., Birch M.R., Dacombe C., Humphrey P.G., Martin P.T. - Factors affecting the caffeine and polyphenols content of black and green tea infusions. J. *Agric. Food Chem.,* 49, pp. 5340-5347, 2001.
3. Bredt D.S., Snyder S.H. - Nitric oxide: a physiological messenger molecule. *Ann. Rev. Biochem.,* **63**, pp. 175-195, 1994.
4. Briviba K, Sies H. - Nonenzymatic antioxidant defense systems. In: Frei B., editor. *Natural antioxidants in human health and disease*, San Diego, CA: Academic Press, pp. 107–128, 1994.
5. Halliwell B., Guterige J.M.C. - Formation of a thiobarbituric-acid-reactive substance from deoxyribose in the presence of iron salt: the role of superoxide and hydroxyl radicals. *FEBS Letters*, **128**, pp. 347-352, 1981.
6. Halliwell B., Gutteridge J.M.C. - *Free radicals in biology and medicine*, 2nd ed. Oxford, larendon Press, 1989.
7. Hollman P.C.H., Katan M.B. - Dietary flavonoids: Intake, health effects and bioavailability. *Food Chem. Toxicol.*, **37**, pp. 937–942, 1999.
8. Kehrer J.P., Smith C.V. - Free radicals in biology: Sources, reactivity, and roles in the etiology of human disease. In: Frei B, editor. *Natural antioxidants in human health and disease,* San Diego, CA: Academic Press, pp. 25–62, 1994.

9. Liu F., Ooi V.E.C., Chang ST. – Free radical scavenging activities of mushroom polysaccharide extracts. *Life Sci.*, **60**, pp. 763-771, 1997.
10. Marcocci I., Marguire J.J.,Droy-Lefaiz M.T., Packer L. – The nitric oxide scavenging properties *Ginkgo biloba* extract. *Bioch. Bioph. Res. Comm*, **201**, pp. 748-755, 1994.
11. Martina R., Marcos R.O., Vigapereira T., Reginatto F.H., Dal-Pizzol F., Moreira J.C.F. – Antioxidant and antiglycation properties of *Passiflora alata* and *Passiflora edulis* extracts. *Food Chem.*, 100, pp. 719-724, 2007.
12. Miranda C.L., Stevens J.F., Helmrich A., Henderson M.C., Rodriguez R.J., Yang Y.H., Deinzer M.L., Barnes D.W., Buhler D.R. - Antiproliferative and cytotoxic effects of prenylated flavonoids from Hops (*Humulus lupulus*) in human cancer cell lines. *Food and Chem. Toxicol.*, **37**, pp. 271–285, 1999.
13. Miranda C.L., Stevens J.F., Ivanov V., McCall M., Frei B., Deinzer M.L., Buhler D.R. - Antioxidant and prooxidant actions of prenylated and nonprenylated chalcones and flavanones in vitro. *J. Agric. Food Chem*., **48**, pp. 3876–3884, 2000.
14. Miranda C.L., Yang Y.H., Henderson M.C., Stevens J.F., Santana-Rios G., Deinzer M.L., Buhler D.R. - Prenylflavonoids from HOPS inhibit the metabolic activation of the carcinogenic heterocyclic amine 2-amino-3-methylimidazo[4,5-F]quinoline, mediated by cDNA-expressed human CYP1A2. *Drug Metabolism and Disposition*, **28**, pp. 1297–1302, 2000.
15. Oshima H., Iida Y., Malsuda A., Kuwabara M. - Damage induced by hydroxyl radicals generated in the hydration layer of gama-irradiated frozen aqueous solution of DNA. *J. Radiat. Res.*, **37**, pp. 199-205, 1996.
16. Oyaizu, M. - Studies on products of browning reactions: antioxidative activities of products of browning reaction prepared from glucozamine. *Jap. J. of Nutrition,* **44**, pp. 307-315, 1986.
17. Papuc Camelia, Diaconescu Cristiana, Nicorescu V. - Antioxidant activity of sea buckthorn *(Hippophae rhamnoides)* extracts compared with common food additives. *Roum. Biotechnol. Lett.,* **13**, pp. 4049-4053, 2008.
18. Papuc Camelia, Diaconescu Cristiana, Nicorescu V., Crivineanu Carmen - Antioxidant activity of polyphenols from sea buckthorn fruits *(Hippophae rhamnoides). Rev. Chim. (Bucuresti)*, **59**, pp. 392-394, 2008.
19. Ruch R.J., Cheng S.J., Klauning J.E. - Prevention of cytotoxicity and inhibition of intercellular communication by antioxidant catechins isolated from Chinese green tea. *Carcinogenesis,* **10**, pp. 1003-1008, 1989.
20. Sadeghi-Hashjin G., Henricks P.A.J., Folkerts G., Muis T., Garssen J., Nijkamp F.P. - Role of the epithelial layer in the generation of superoxide anion by the guinea-pig isolated trachea. *Mediators of Inflammation,* **7**, pp. 35–40, 1998.
21. Sharma A., Bhardwaj S., Mann A.S., Jain A., Kharya M.D. - Screening methods of antioxidants activity: an overview. *Phcog.,* **1**, pp. 232-238, 2007.
22. Stevens J.F., Ivancic M., Hsu V., Deinzer M.L. - Prenylflavonoids from Humulus lupulus. *Phytochemistry*, **44**, pp. 1575–1585, 1997.
23. Vishal T., Gupta B.M., Tandon R. - Free radicals / reactive oxygen species. *JK-Practitioner,* **12**, pp. 143-148, 2005.
24. Wu D., Cederbaum A.I. - Alcohol, Oxidative Stress and Free Radicals Damage. *Alcohol research &Health*, **27**(4), pp. 277-284, 2003.
25. Zaniol M.K., bd-Hamid A., Yusof S., Muse R. – Antioxidative activity and total phenolic compounds of leaf, root and petiole of four accessions of *Centella asiatica* (L) urban. *Food Chem.*, **81**, pp. 575-581, 2003.

THE STUDY OF SOME BIOCHEMICAL PARAMETERS IN INFECTION WITH CRYPTOSPORIDIUM SPP. AND OTHER ENTEROPATHOGENS IN CALVES [1]

GH. DĂRĂBUŞ*, I. OPRESCU*, S. MORARIU*, NARCISA MEDERLE*, M.S. ILIE*, K. IMRE*, D. MORAR*, IONELA HOTEA*, ILEANA BRUDIU*

*Facultatea de Medicină Veterinară Timişoara, Disciplina de Parazitologie
Calea Aradului 119, Timişoara
darabus@teacher.com

There were collected 43 blood samples from calves with diarrhea, aged between 1-4 weeks, from four farms, in order to determine the following parameters: total serum protein, albumins, ALP (alcaline phosphatase), AST/GOT (Aspartate transaminase), ALT/GPT (alanine aminotransferase), γ-GT (gamma glutamyl transferase), creatinine, urea, phosphatemie, serum calcium. Using ELISA, there were identified four categories of calves with diarrhea: first category - calves with criptosporidial infections, the second category - calves with associate infections (Cryptosporidium spp + other entheropathogens), the third is infections with other entheropathogens, and the fourth category is diarrheas produced by unknown causes.

In calves with diarrhea, regardless of the cause (Cryptosporidium spp. E. coli, Rotaviruses or Coronaviruses), there were not registered significant differences between the following biochemical parameters: total serum protein, albumins, AST, ALT, GGT, ALP creatinine, urea, phosphor and calcium.

The gamma glutamyl transferase and alcaline phosphatase values were raised, in cases with diarrhea, which possibly involve an alteration in hepatic function.

Key words: *Cryptosporidium spp*., enteropathogens, calves, biochemical parameters.

Întrucât în literatura de specialitate nu am găsit date în care să fie prezentate modificările biochimice sangvine pe care diferiţii factori generatori de diaree le produc, s-a realizat un studiu în acest sens. S-a urmărit măsura în care criptosporidiile, alţi enteropatogeni şi alte cauze generatoare de diaree la viţei, influenţează unii parametri bichimici. Parametrii bichimici au fost analizaţi pe patru categorii de viţei, toţi cu diaree: cu monoinfecţie cu Cryptosporidium spp; cu infecţie naturală cu *Cryptosporidium spp.* asociat cu alţi enteropatogeni; cu infecţie cu alţi enteropatogeni decât criptosporidiile şi fără infecţii diagnosticate.

MATERIALE ŞI METODE

De la 43 de viţei cu diaree, în vârstă de 1-4 săptămâni, proveniţi din 3 judeţe (Arad, Bihor şi Timiş) şi, respectiv, din 4 ferme, s-au recoltat probe de sânge. Parametrii biochimici s-au determinat din serul sanguin, decantat imediat după separarea de coagul, prin chimie umedă, cu ajutorul analizorului semiautomat de biochimie ***VET – SCREEN***, prin următoarele metode:

- **proteine totale** - metoda colorimetrică cu biuret;
- **albumine** - metoda colorimetrică, cu verde de brom crezol;
- **ALP** (fosfataza alcalină**)** - metoda colorimetrică cinetică cu paranitrofenol fosfat;
- **AST/GOT** (aspartataminotransferaza)– metoda colorimetrică cinetică;
- **ALT/GPT (**alaninaminotransferaza**)** - metoda colorimetrică cinetică;
- **γ-GT (**gamaglutamiltransferaza**) -** metoda colorimetrică cinetică;
- **creatinina** – metoda colorimetrică cu *acid picric metoda Jaffe*;
- **ureea** – metoda colorimetrică cu urează;
- **fosfatemia** - metoda colorimetrică cu molibdat de amoniu;
- **calcemia** – metoda colorimetrică cu cu albastru de metiltimol.

1.Researches financed from grant 51-034

Hemogramele au fost determinate cu ajutorul unui aparat automat de hematologie MS-9 Vet, iar formula leucocitară a fost apreciată pe frotiuri de sânge colorate *Diff-Quik.*

După determinarea prin ELISA, pe fecale, a infecţiilor cu criptosporidii şi alţi enteropatogeni s-au constituit, pentru comparare, patru categorii de viţei:

- viţei infectaţi cu *Cryptosporidium spp*. ca unic agent patogen depistat;
- viţei infectaţi cu *Cryptosporidium spp* şi cu alţi enteropatogeni;
- viţei infectaţi cu alţi enteropatogeni decât *Cryptosporidium spp*;
- viţei cu diaree determinată de alte cauze.

REZULTATE ŞI DISCUŢII

În tabelul 1 sunt comparate valorile proteinelor totale la viţeii cu diaree. Cele mai mari valori au fost obţinute la viţeii cu infecţii asociate: *Cryptosporidium spp* + alţi enteropatogeni. Cu toate acestea, diferenţele nu sunt semnificative.

Tabelul 1 - Valoarea proteinelor totale la viţei

Categorii diagnosticate	Număr	Suma	Media	Varianţa
Alte cauze	24	146.14	6.089167	1.467791
Cryptosporidium spp	3	17.01	5.67	0.8428
C. spp. asociat cu alţi enteropatogeni	5	34.64	6.928	3.97787
Alti enteropatogeni	11	65.69	5.971818	2.649916

Valoarea P prin TTEST în urma comparării loturilor

	Cryptosporidium spp	*C.* spp. asociat cu alţi enteropatogeni	Alti enteropatogeni
Alte cauze	0.5260836	0.40944714	0.833744569
Cryptosporidium spp		0.27192277	0.814466032
C. spp. asociat cu alţi enteropatogeni			0.380961275

Valoarea albuminelor (tabel 2) la viţeii cu diaree au fost foarte apropiate între diferite categorii cauzale şi fără a exista diferenţe statistic semnificative.

Tabelul 2 - Valoarea albuminelor la viţei

Categorii diagnosticate	Număr	Suma	Media	Varianţa
Alte cauze	24	66.44	2.768333	0.386954
Cryptosporidium spp	3	7.7	2.566667	0.040933
C. spp. asociat cu alţi enteropatogeni	5	14.59	2.918	0.65887
Alti enteropatogeni	11	27.91	2.537273	0.202822

Valoarea P prin TTEST în urma comparării loturilor

	Cryptosporidium spp	*C. spp.* asociat cu alţi enteropatogeni	Alti enteropatogeni
Alte cauze	0.274235	0.71309	0.22485
Cryptosporidium spp		0.401092	0.93212
C. spp. asociat cu alţi enteropatogeni			0.369743

Parametrii AST (tabel 3) deşi au fost mai ridicaţi la viţeii cu infecţii microbiene, nu s-au semnalat diferenţe semnificative între diferitele tipuri de loturi.

Tabelul 3 - Valoarea AST GOT la viței

Categorii diagnosticate	Număr	Suma	Media	Varianța
Alte cauze	24	1052	43.83333	295.1884
Cryptosporidium spp	3	90	30	91
C. spp. asociat cu alți enteropatogeni	5	208	41.6	242.3
Alti enteropatogeni	11	516	46.90909	309.2909

Valoarea P prin TTEST în urma comparării loturilor

	Cryptosporidium spp	*C. spp.* asociat cu alți enteropatogeni	Alti enteropatogeni
Alte cauze	0.103358867	0.783791594	0.634031475
Cryptosporidium spp		0.23967275	0.293199399
C. spp. asociat cu alți enteropatogeni			0.559373092

Tabelul 4 reflectă valorile ALT la viței luați în studiu. Parametrii hematologici au fost foarte apropiați la toți viței, indiferent de cauza producerii diareei, iar diferențele au fost nesemnificative.

Tabelul 4 - Valoarea ALT GPT la viței

Categorii diagnosticate	Număr	Suma	Media	Varianța
Alte cauze	24	365	15.20833	255.3895
Cryptosporidium spp	3	45	15	39
C. spp. asociat cu alți enteropatogeni	5	83	16.6	21.3
Alti enteropatogeni	11	158	14.36364	42.05455

Valoarea P prin TTEST în urma comparării loturilor

	Cryptosporidium spp	*C. spp.* asociat cu alți enteropatogeni	Alti enteropatogeni
Alte cauze	0.967159461	0.721685708	0.825613495
Cryptosporidium spp		0.723344272	0.965332185
C. spp. asociat cu alți enteropatogeni			0.448293786

Valorile GGT sunt prezentate în tabelul 5. Parametrii au fost crescuți la toți viței cu diaree, cu particularități individuale, dar fără diferențe semnificative între diferitele categorii de diagnostic.

Tabelul 5 - Valoarea GGT la viței

Categorii diagnosticate	Număr	Suma	Media	Varianța
Alte cauze	24	1315	54.79167	1153.129
Cryptosporidium spp	3	175	58.33333	134.3333
C. spp. asociat cu alți enteropatogeni	5	206	41.2	647.2
Alti enteropatogeni	11	810	73.63636	9671.255

Valoarea P prin TTEST în urma comparării loturilor

	Cryptosporidium spp	*C. spp.* asociat cu alți enteropatogeni	Alti enteropatogeni
Alte cauze	0.722930064	0.340052552	0.54849127
Cryptosporidium spp		0.243116091	0.476053624
C. spp. asociat cu alți enteropatogeni			0.326485253
Alti enteropatogeni			

Fosfataza alcalină a avut valori crescute la viţeii cu diaree, dar fără diferenţe importante între loturi (tabel 6).

Tabelul 6 - Valoarea ALP la viţei

Categorii diagnosticate	Număr	Suma	Media	Varianța
Alte cauze	24	12225	509.375	37518.68
Cryptosporidium spp	3	1424	474.6667	3976.333
C. spp. asociat cu alți enteropatogeni	5	3086	617.2	53573.2
Alti enteropatogeni	11	5258	478	30900.6

Valoarea P prin TTEST în urma comparării loturilor

	Cryptosporidium spp	*C. spp.* asociat cu alți enteropatogeni	Alti enteropatogeni
Alte cauze	0.535516456	0.373309831	0.639970757
Cryptosporidium spp		0.25170383	0.311424188
C. spp. asociat cu alți enteropatogeni			0.275053594

În tabelele 7, 8, 9 şi 10 sunt prezentate valorile biochimice ale următorilor parametri: uree, creatinină, calciu şi fosfor. Prin analiza statistică s-a obţinut date care relevă faptul că diferenţele între diferitele grupe de cauze ce dermină diareile nu sunt semnificative.

Tabelul 7 - Valoarea ureei la viţei

Categorii diagnosticate	Număr	Suma	Media	Varianța
Alte cauze	24	784.5	32.6875	300.2942
Cryptosporidium spp	3	69.7	23.23333	41.74333
C. spp. asociat cu alți enteropatogeni	5	188.1	37.62	1964.577
Alti enteropatogeni	11	344.5	31.31818	107.4436

Valoarea P prin TTEST în urma comparării loturilor

	Cryptosporidium spp	*C. spp.* asociat cu alți enteropatogeni	Alti enteropatogeni
Alte cauze	0.110120838	0.817837941	0.773711456
Cryptosporidium spp		0.512669363	0.378759927
C. spp. asociat cu alți enteropatogeni			0.768474393

Tabelul 8 - Valoarea creatininei la viței

Categorii diagnosticate	Număr	Suma	Media	Varianța
Alte cauze	24	28.87	1.202917	0.227282
Cryptosporidium spp	3	3.33	1.11	0.0043
C. spp. asociat cu alți enteropatogeni	5	5.74	1.148	0.05942
Alti enteropatogeni	11	12.18	1.107273	0.173322

Valoarea P prin TTEST în urma comparării loturilor

	Cryptosporidium spp	*C. spp.* asociat cu alți enteropatogeni	Alti enteropatogeni
Alte cauze	0.382337194	0.713825891	0.553167075
Cryptosporidium spp		0.755597162	0.506869149
C. spp. asociat cu alți enteropatogeni			0.810392145

Tabelul 9 - Valoarea calciului la viței

Categorii diagnosticate	Număr	Suma	Media	Varianța
Alte cauze	24	231.59	9.649583	1.678726
Cryptosporidium spp	3	32.64	10.88	3.0909
C. spp. asociat cu alți enteropatogeni	5	54.06	10.812	6.24787
Alti enteropatogeni	11	105.19	9.562727	2.736842

Valoarea P prin TTEST în urma comparării loturilor

	Cryptosporidium spp	*C. spp.* asociat cu alți enteropatogeni	Alti enteropatogeni
Alte cauze	0.348726993	0.363298717	0.879673992
Cryptosporidium spp		0.965630166	0.979713748
C. spp. asociat cu alți enteropatogeni			0.34906636

Tabelul 10 - Valoarea fosforului la viței

Categorii diagnosticate	Număr	Suma	Media	Varianța
Alte cauze	24	226.16	9.423333	3.602814
Cryptosporidium spp	3	25.86	8.62	6.5676
C. spp. asociat cu alți enteropatogeni	5	49.28	9.856	5.00853
Alti enteropatogeni	11	101.26	9.205455	6.378927

Valoarea P prin TTEST în urma comparării loturilor

	Cryptosporidium spp	*C. spp.* asociat cu alţi enteropatogeni	Alti enteropatogeni
Alte cauze	0.646035716	0.702685948	0.802094117
Cryptosporidium spp		0.528475838	0.208845535
C. spp. asociat cu alţi enteropatogeni			0.617717989

La viţeii cu diaree şi monoinfecţie cu *Cryptosporidium spp.*, albuminele şi proteinele totale au fost găsite în limite normale. Totuşi, albuminele se situează la limita inferioară a valorilor de referinţă. De asemenea, în limite normale s-au situat: aspartataminotransferaza (AST/GOT), alaninaminotransferaza (ALT-GPT), ureea, creatinina, calciul şi fosforul. Gamaglutamiltransferaza (GGT) are valori peste limitele admise prin referinţele bibliografice studiate. Aceasta poate semnifica perturbări ale funcţiei hepatice (colestază, distrofii etc.). Creşterea acestei enzime poate însemna acţiuni la distanţă a parazitului, în acest caz asupra ficatului (Ghergariu şi col., 2000). Fosfataza alcalină (ALP), deşi în limite de referinţă, se situează la nivelul superior al acestor limite. Ca şi în cazul GGT-ului, semnificaţia clinică poate fi interpretată ca afecţiune hepatică (Ghergariu şi col., 2000).

La viţeii cu diaree, infectaţi natural cu *Cryptosporidium spp*., în asociere cu agenţi microbieni, proteinele totale sanguine sunt uşor peste limitele de referinţă, semnificând o infecţie pentru că aceste valori sunt obţinute pe baza globulinelor, albuminele rămânând în limite normale. AST, ALT, GGT şi calciul au fost în limte normale. Fosfataza alcalină, ca medie, a fost peste valorile de referinţă, această creştere fiind bazată mai ales pe cazurile de infecţie multiplă: *Cryptosporidium spp* + coronavirusuri + rotavirusuri. Aceasta poate semnifica disfuncţii intestinale şi hepatice grave. Ureea, de asemenea, a avut valori crescute, uşor peste limita maximă admisă. Explicaţia ar putea fi creşterea catabolismului protidic datorită unor distrucţii celulare masive. Ureea este crescută tot pe seama viţeilor cu infecţii multiple diagnosticate. Creatinina a fost la limita superioară. Aceasta ar putea fi asociată inaniţiei consecutive sindromului enteric generat de infecţiile asociate criptosporidiozei. Fosforul a fost uşor crescut peste limita maximă admisă, putând fi asociat cu acidoza metabolică.

Proteinele totale şi albuminele, la viţeii cu diaree generată de infecţiile microbiene (cu absenţa lui *Cryptosporidium spp*.), au fost între limitele normale ale speciei şi categoriei de vârstă. Ceilalţi parametri, respectiv AST, ALT, ALP, ureea, creatinina, calciul şi fosforul au fost normali. Şi în acest caz, media GGT-ului a fost crescută, dar aceasta nu a fost o regulă pentru diferiţii pacienţi studiaţi, ci variaţiile au fost individuale, fără legătură cu tipul agentului patogen, ci mai degrabă cu starea clinică a viţeilor.

La viţeii cu diaree, pentru care nu s-a pus un diagnostic etiologic, întrucât s-a utilizat doar ELISA ca metodă pentru identificarea agenţilor patogeni, valorile proteinelor totale, albuminelor, AST, ALT, ureea, calciul şi fosforul au fost în cadrul limitelor normale de referinţă. GGT şi ALP au fost peste limitele maxime admise, probabil din cauza alterării funcţiei hepatice. De asemenea, creatinina a fost uşor crescută, probabil, ca urmare a anorexiei.

Pe ansamblu, valorile medii ale parametrilor biochimici au fost destul de apropiate, variaţiile fiind determinate mai ales de diferenţele individuale decât de diferitele categorii de cauze generatoare de diaree la viţei. În general, la toţi viţeii cu diaree, indiferent de categorie, s-au putut observa creşteri ale GGT şi fosfatazei alcaline cu semnificaţie clinică ce invocă o alterare a funcţiei hepatice.

CONCLUZII

1. La viţeii cu diaree, indiferent de cauza producerii ei (*Cryptosporidium spp*, *E. coli*, rota- şi coronavirusuri, alte cauze), nu sunt diferenţe semnificative pentru următorii parametrii biochimici: proteine totale, albumine, AST, ALT, GGT, ALP, uree, creatinină, calciu şi fosfor.
2. Gamaglutamiltransferaza şi fosfataza alcalină crescute, în marea majoritate a cazurilor cu diaree, semnifică o posibilă alterare a funcţiei hepatice.
3. Parametrii biochimici, modificaţi faţă de normal, sunt legaţi mai ales de factorii ce ţin de individ, decât de agentul etiologic care a produs declanşarea diareei la viţei.

BIBLIOGRAFIE

1. **DĂRĂBUŞ, GH.**, 1996 – Criptosporidioza cercetări privind etiologia, epidemiologia, patogenia, diagnosticul şi tratamentul în infecţiile naturale şi experimentale, Teză de doctorat, Facultatea de Medicină Veterinară Timişoara.
2. **DĂRĂBUŞ, GH.**, 1997 – Criptosporidioza la om şi animale, Editura Mirton, Timişoara.
3. **FALCĂ, CONSTANTIN**, 2004 – Semiologie medicală veterinară, vol. II. Editura Cosmopolitan Art, Timişoara
4. **GHERGARIU, S., POP, AL., KADAR, L., SPÎNU, M.**, 2000 – Manual de laborator clinic veterinar, Ed. All Educaţional, Bucureşti.
5. **McDONOUGH, S.P., STULL, C.L., OSBURN, B.I.**, 2004 – Enteric pathogens in intensively reared veal calves, Am. J.Vet. Res., 55, 1516-1520.
6. **MOORE,D.A., ZEMAN,DH.**, 1991 – Cryptosporidiosis in neonatal calves: 277 cases (1986-1987), J.Am.Vet.Med.Assoc., 198, 1969-1971.
7. **NACIRI,M., LEFAY,M.P., MANCASSOLA,R., POIRIER, P., CHERMETTE,R.**, 1999 – Role of Cryptosporidium parvum as a pathogen in neonatal diarrhoea complex in neckling and dairy calves in France.

PARAZITISMUL CU NEMATODE LA CĂPRIOARĂ*(CAPREOLUS CAPREOLUS)* - STUDIU NECROPSIC DE CAZ

NEMATODA PARASITISM IN DEER (CAPREOLUS CAPREOLUS) – NECROPSIC CASE STUDY

GH. DĂRĂBUŞ[1], M. AFRENIE[2], V. HERMAN[1], M.S. ILIE[1], D. INDRE[1]
1 Facultatea de Medicină Veterinară Timişoara
2 Grădina Zoologică Timişoara
darabus@teacher.com

The cadaver of an 8 mounts deer (Capreolus capreolus), from Timisoara Zoo was necropsiated at the Faculty of Veterinary Medicine Timisoara. The case was interesting because can be use as a check in for diseases in that location. The cause of death was established to be parasitary. Based on the morphological characters of the parasites there were identified the following species of nematodes: in lungs – Dictyocaulus filaria; in abomasum – Ostertagia ostertagi; in cecum – Trichocephalus capreoli.

Rumegătoarele sălbatice, ca de altfel toate animalele captive în grădinile zoologice, sunt supuse agresiunilor parazitare în mai mare măsură decât cele care trăiec în arealurile lor naturale. Atunci când se înfiinţează o grădină zoologică, animalele ce populează, chiar dacă provin din alte grădini zoologice şi nu din mediul lor natural, se confruntă mult timp cu probleme de adaptare la noua locaţie. Acestea le predispune la creşterea receptivităţii şi sensibilităţii faţă de paraziţi, cu deosebire faţă de paraziţii interni. Astfel, se pot exacerba virulenţa şi declanşa clinic parazitoze precum: eimeriozele, trichocefalozele, trichostrongilidozele, dictiocauloza etc.

În acest studiu s-a avut în vedere identificarea, în urma necropsiei, a leziunilor produse de paraziţii interni şi identificarea eventualelor specii de paraziţi.

MATERIALE ŞI METODE

S-a luat în studiu cadavrul unui pui de căprioară (*Capreolus capreolus)* de sex femel, în vârstă de 8 luni, şi care aparţinea Grădinii Zoologice Timişoara. Cazul a fost studiat din punct de vedere infectios şi parazitar. Necropsia a fost efectuată la disciplina de Boli infecţioase. Masa gastro-intestinală şi organele interne au fost apoi examinate din punct de vedere parazitologic. Prestomacele au fost examinate macroscopic, după îndepărtarea conţinutului. Abomasul a fost examinat macroscopic, apoi s-au efectuat spălări ale mucoasei abomasale, urmate de spălări succesive ale lichidului obţinut. Macroscopic, dar şi microscopic, viermii, izolaţi în cutii Petri, au fost examinaţi, apreciindu-se, pe baza caracterelor morfometrice, genul şi, eventual, specia căreia îi aparţin.

In mod identic s-a procedat şi pentru determinarea speciilor de paraziţi din intestinul subţire şi gros.

Pentru ficat, s-a procedat la examenul porţiunilor secţionate şi, apoi, spălări succesive ale lichidului rămas după compresarea şi îndepărtarea fragmentelor de ficat.

Pulmonii s-au examinat macroscopic prin secţionarea şi deschiderea traheei şi bronhiilor. Microscopic, s-a examinat raclatul de mucoasă bronhială.

S-au examinat macroscopic, în plus, şi cordul, rinichii şi splina.

REZULTATE ŞI DISCUŢII

La examenul macroscopic al abomasului s-au izolat şi identificat trichostrongili ce aparţin genului Ostertagia. Adulţii izolaţi erau subţiri, de culoare roşie-brună, fără capsulă orală. Masculul avea 4-6 mm, o bursă caudală bine dezvoltată, cu doi spiculi, cu ramura dorsală bifidă (fig. 1) . Femela măsura 10-12 mm. Orificiul vulvar a fost situat în treimea posterioară a corpului. Vulva era acoperită de o expansiune cuticulară foarte dezvoltată (fig. 2). Extremitatea posterioară a corpului a fost ascuţită şi lipsită de striaţiuni . Pe baza acestor caracteristici morfologice s-a apreciat că este vorba de *Ostertagia ostertagi* (Stiles, 1982).

Fig. 1 Extremitate posterioară – Mascul de Ostertagia ostertagi

Fig. 2 Expansiune cuticulară vulvară – Femelă de Ostertagia ostertagi

La examenul cecului s-au identificat viermi al căror corp era inegal calibrat. Partea anterioară a corpului era subţire şi efilată iar partea posterioară mai îngroşată. Pe baza acestor caracteristici morfologice s-a apreciat că este vorba de nematozi din genul *Trichocephalus* (fig. 3). Paraziţi aveau 5-8 cm lungime. Masculii aveau extremitatea posterioară spiralată într-un plan şi se termina cu un spicul lung ce părea introdus într-o teacă prevăzută cu spini subţiri şi fini (fig. 4).

Femela avea extremitatea posterioară terminată drept. Orificiul vulvar se găsea la nivelul terminării esofagului şi nu prezenta vreo îngroşare, papile sau spini.

Pe baza acestor caracteristici s-a apreciat că este vorba de *Trichocephalus capreoli* (ARTJUCH, 1948).

Fig. 3 Trichocephalus capreoli – adulţi



Fig. 4 Trichocephalus capreoli – extremitate posterioară mascul

In celelalte compartimente ale tubului digestiv nu au fost identificaţi paraziţi. In duoden conţinutul intestinal a fost mai fluid.

In pulmoni, la examenul macroscopic s-au identificat leziuni de congestie pulmonară şi bronhopneumonie. Mucusul traheal şi bronhial a fost abundent şi de culoare roză. La examenul macroscopic, combinat cu examenul microscopic al nematozilor întâlniţi şi al raclatului bronhial, s-au evidenţiat adulţi, ouă larvate şi larve de *Dictyocaulus spp.* (fig.5).

La examenul microscopic al adulţilor de *Dictyocaulus spp.* s-au constatat următoarele caracteristici morfologice. Masculii măsurau 4-8 cm. Bursa caudală avea formă de copită. Spiculii erau scurţi groşi, de culoare brun-negricioasă şi în formă de rozete (fig. 6).

Femelele aveau 5-9 cm. Vulva a fost situată în pătrimea posterioară a corpului. Ouăle puteau fi observate prin transparenţa cuticulei.

Larvele de stadiul I aveau până la 500 µm lungime iar intestinul era puternic pigmentat. La extremitatea anterioară aveau un buton cefalic.

Pe baza caracteristicilor morfometrice ale adulţilor şi larvelor I s-a ajuns la concluzia că este vorba de specia *Dictyocaulus filaria*.

În ficat, splină, rinichi şi cord nu au fost identificaţi paraziţi.

Întrucât examenul microbiologic a fost negativ, moartea căprioarei pare a fi determinată de congestia pulmonară şi bronhopneumonia generată de *Dictyocaulus filaria*.

Fig. 5 Dictyocaulus filaria în pulmoni la căprioară

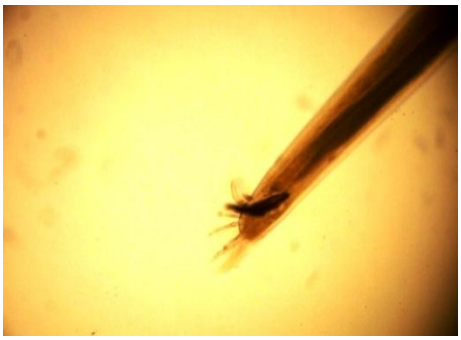

Fig. 6 Dictyocaulus filaria – extremitate posterioară mascul

CONCLUZII

Pe baza examenului necropsic şi a caracteristicilor morfometrice ale paraziţilor adulţi şi formelor larvare, găsite la un cadavru de căprioară, s-au identificat următoarele specii de nematode: în pulmoni – *Dictyocaulus filaria*; în abomas – *Ostertagia ostertagi*; în cec – *Trichocephalus capreoli*.

Pe baza leziunilor întâlnite, moartea căprioarei pare a fi fost determinată de dictiocauloza pulmonară.

BIBLIOGRAFIE

1. **BOCH, J., SCHNEIDAWING, H**. – *Krancheiten des jagdbaren wildes*, Verlag Paul Parey, Hamburg und Berlin, 1988.
2. **BUSSIERAS, J., CHERMETTE**, R. - *Parasitologie veterinaire - Protozoologie*, Service de Parasitologie, E.N.V. d'Alfort, 1992.
3. **COSOROABĂ, I., DĂRĂBUŞ, GH., OPRESCU, I**. - *Compendiu de parazitologie veterinară*, vol. I, Ed. Mirton, Timişoara, 1995.
4. **DĂRĂBUŞ, GH., OPRESCU, I., MORARIU, S., MEDERLE, N**. – *Parazitologie şi boli parazitare*, Ed. Mirton, Timişoara, 2006.
5. **EUZEBY, J**. - *Protozoologie medicale comparée*, vol. II, Myxozoa - Microspore - Acetospora - Apicomplexa, I: Coccidioses (Sensu lato), Lyon, France, Marcel Merieux, 1987.
6. **LINDASAY, D.S., UPTON, S.J., HILDRETH, M.B., J. Parasitol.,** 1999, 85, 6, 1120-1125
7. **WETZEL, R., RIECK, W**. – *Krankheiten des wildes*, Verlag Paul Parey, Hamburg und Berlin, 1962.

ETIOLOGIA, SIMPTOMATOLOGIA ŞI TERAPIA UNOR AFECTIUNI CHIRURGICALE LA MAMIFERE ŞI PĂSĂRI

ETIOLOGY, SYMPTOMATOLOGY AND THERAPY IN SOME SURGICAL DISEASES AT MAMMALS AND BIRDS

Ş. DINU
Clinica Veterinară Caracal, Judeţul Olt *

Selecting the most representative cases, from the sum of 104.330 animals and birds consulted during the last 24 years, of which 16.942 have suffered some surgical interventions, I laid down this paper work.

I have briefly described the main causes, clinical manifestations and methods of treatment for the majority of species of animals and birds and almost all of the anatomical regions.

For the establishment of the diagnostics we used the major methods of semiology.

The purpose of this paper work was to show the diversity of the casuistry and the measures to be taken by the veterinary medical personnel for the favorable solving in terms of current practice from land.

Key words: surgical interventions, mammals, birds

Având ca suport studiul celor 104.330 animale şi păsări consultate în ultimii 24 ani, din care 16.942 cazuri operate, am ales aspectele cele mai semnificative.

Am încercat sistematizarea cazurilor clinice pe regiuni anatomice: cap, gât, torace, abdomen, organe genitale mascule, organe genitale femele şi glanda mamară, membrul toracic şi membrul pelvin.

Regiunea capului

Etiologia a fost extrem de diversă şi tradusă prin simptomatologie la fel de variată, iar măsurile terapeutice au fost adaptate fiecărui caz în parte.

Astfel la un cal în urma unor greşeli medicale – iatropatie – prin administrarea unor doze mari de ivermectină au apărut reacţii alergice manifestate prin edem, escariaţii şi chiar sfacelări ale regiunii capului. În acest caz am făcut tratament antialergic, antiinfecţios, înlăturarea sfacelelor şi urmărirea cicatrizării până la refacerea completă.

La o altă cabalină în urma agăţării buzei inferioare intr-un corp metalic ascuţit a rezultat sfârtecarea tuturor straturilor anatomice până dincolo de camisură şi în consecinţă imposibilitatea hrănirii şi adăpării animalului. Am procedat la sutura şi refacerea chirurgicală a buzei.

Tot la această specie – cabaline – ca o consecinţă a strangulării şi frecării în funia de care era priponit s-au distrus toate straturile anatomice până s-a evidenţiat ramura recurbală a mandibulei (desi grosimea musculaturii aici este de 5 cm) şi chiar şi ramura verticală, de pe partea stângă. Bineînţeles că a fost afectată şi glanda parotidă. Tratamentul a fost de lungă durată şi deşi s-a refăcut, animalul a rămas cu o oarecare ptoză a buzei inferioare.

La un câine de vânătoare Brac german s-a produs un mare hematom al urechei stângi prin lezarea arterei auricularis magna ce este o colaterală a arterei carotidei externe. Dimensiunile acestei urechi au fost de 3 ori mai mari faţă de cea dreaptă şi provoca aplicarea capului spre partea afectată. Am efectuat multiple suturi încrucişate, urmate de tratament antihemoragic şi antiinfecţios la care am adăugat aplicarea unui colier protector menţinut până la completa vindecare, după care şi-a reluat serviciul de vânătoare.

La urechea stângă, de această dată la un cal de culoare sură, în urma unei otite şi a pruuritului repetat s-au produs o multitudine de eroziuni pe pavilion şi în conductul auditiv peste care s-au depus

muştele urmate de micoze grave, soldate cu o îngroşare de 2-3 ori a urechei respective. Tratamentul a fost chirurgical, antiparazitar şi antiinfecţios. Refacerea completă a survenit după 90 de zile.

La clinica veterinară a fost prezentată o vacă care la nivelul ramurii recurbate a mandibulei pe partea stângă, avea o formaţiune digitiformă cu aspect tumoral cu dimensiunea de 8cm/4 cm. Am excizat chirurgical această formaţiune şi animalul şi-a recăpătat aspectul normal al feţei.

În regiunea superioară a capului, la un câine din rasa Boxer, exista o formaţiune globuloasă, cărnoasă ca o sferă turtită cu diametrul mare de 3 cm, care cuprinsese pielea şi ţesutul conjunctiv subcutanat. Formaţiunea avea caracteristici tumorale, capsulată însoţite de vase cu pereţi proprii. Considerăm că este vorba de un fibrom tegumentar. Aici trebuie să precizăm că în urma examenului histopatologic s-ar fi putut constata dacă a fost un fibrom bogat celular pentru că în acest caz ar necesita un diagnostic diferenţial faţă de fibrosarcom (4). Tratamentul a fost chirurgical şi soldat cu vindecarea completă a animalului.

În regiunea triunghiului lui Viborg la un armăsar a fost realizată o plagă contuză prin muşcături provocate de un alt armăsar. Se ştie că în loja parotidiană se găsesc, printre altele, artera carotidă cu ramurile ei, o multitudine de nervi cranieni şi ganglionii simpatici cervicali (7,8). În această situaţie intervenţia chirurgicală era deosebit de riscantă pentru viaţa animalului, aşa că am făcut mai întai un tratament general şi după 20 de zile am puncţionat cu un trocar şi am eliminat colecţia purulentă formată în acest interval de timp. Animalul s-a refăcut şi a fost folosit la muncă.

La păsari, şi anume la două găini a apărut un flegmon care a cuprins toată faţa stângă a capului, iar la o altă găină au fost necrozaţi corneţii nazali dorsal, median şi ventral de pe partea dreaptă, ceea ce a permis introducerea fară dificultate a pensei chirurgicale şi permiterea de mişcări în toate direcţiile.

Regiunea gâtului

În urma unor injecţii greşit aplicate la un cal, au apărut flegmoane pe feţele laterale ale gâtului, care au trebuit să fie deschise şi tratate conform protocolului chirurgical până la completa vindecare.

Tot la un animal din aceeaşi specie, ca o consecinţă a folosirii unor harnaşamente necorespunzătoare s-au produs flegmoane care în urma drenării au permis introducerea dintr-o parte în alta a gâtului, a unei pense de mari dimensiuni. A fost nevoie de un tratament mai lung până la vindecarea animalului.

Un câine şi-a prins gâtul într-un laţ de sârmă producându-şi decolarea în întregime a gâtului pe toată circumferinţa, rămânând evidenţiat stratul muscular de culoare roşie aprins. Am efectuat toaleta acestei enorme plăgi şi am urmărit evoluţia ei până la cicatrizare, epidermizare.

La un alt câine de talie mare Rottweiler – tot prin strangulare cu lanţul o perioadă mai lungă de timp s-au produs plăgi suprainfectate, gangrenate din care se degaja un miros puternic, respingător, complicate cu germeni ai gangrenei gazoase. Fiindcă animalul era extrem de retiv am făcut anestezia generală, în urma căreia a survenit şocul. Aceasta probabil şi datorită complicaţiilor generale toxico-septice. S-au oprit mişcările cardiace şi respiratorii. Am aplicat măsuri eroice de combatere a şocului prin masaj cardiac, toracic, oxigenoterapie şi tratament specific (1). După ce animalul şi-a revenit am făcut debridarea şi înlăturarea ţesuturilor devitalizate, aplicarea de apă oxigenată, tratament local şi general, antiinfecţioase şi perfuzii până la refacerea completă a animalului.

Consecinţă a unei iatropatii realizate prin injectarea perivenoasă a calciului gluconic a survenit periflebită şi flebită gravă a jugularei stângi, la o iapă de culoare sură. Am efectuat rezectia venei (pentru că distrugerile erau mari) şi ligaturarea capetelor respective urmate de tratamnt general şi local ca şi cel descris de unii autori (2,9).

În regiunea inferioară a gâtului şi anume în zona pectorală, la un cal roib s-a produs o plagă profundă prin lovirea de o cositoare, în timp ce animalul se afla în galop. Se ştie că în această zonă se găsesc cele două vene jugulare ce converg (7,8) către golful jugular, aşezat sub trahee între ramificaţiile arteriale ale trunchiurilor brahiale. Am suturat straturile respective pentru că plaga era

recentă, bineînţeles după ce am aplicat tratamentul local necesar. Am urmărit animalul mai mult timp supraveghind refacerea zonei respective.

La un porcuşor de Guineea, am constatat existenţa unui chist traumatic seros al regiunii gâtului apărut prin contuzii repetate. Caracteristicile acestuia sunt descrise de unii autori (9). Pentru că avea o vechime de 15-16 zile am făcut puncţie evacuatoare şi tratament local.

Un caz interesant, prin manifestarea clinică, a fost reprezentat de un câine metis Teckel. Animalul făcea mişcări repetate ale capului şi gâtului dintr-o partea în alta a corpului. Tulburările nrvoase se manifestau şi prin imposibilitatea menţinerii echilibrului în poziţie patrupedală. Ochii erau larg deschişi, exoftalmici. Capul pendula în mod repetat. Membrele anterioare şi cele posterioare erau ţinute în poziţii nefireşti, nefiziologice, chiar rigide, în extensie. Era prezentă o stare de inhibiţie. Din anamneză rezultă că aceste simptome au avut un caracter relativ acut fără a putea preciza cauza. Am suspicionat o creştere a presiunii intracerebrale şi afectarea encefalului şi a meningelor, stare ce se aseamănă cu cele descrise de alţi autori (6). În urma puncţiei rahidiene am recoltat lichid cefalorahidian care avea aspect clar, am injectat penicilină 300 ui/ml în cantitate cu 2 ml dexametozonă intramuscular, manitol intravenos. La scurt timp starea generală s-a ameliorat.

Regiunea toracică

La o cabalină de sex mascul, în regiunea pieptului am constatat o mare deformare sub forma unui sac cu diametrul de 48 cm/ 15 cm care se întindea din regiunea substernală până în treimea mijlocie a gâtului precum şi pe toată lărgimea pieptului. În urma puncţiei exploratoare am stabilit că este vorba de un hematom enorm cauzat de lovituri cu copitele membrelor posterioare ale unei iepe recent potcovite. Accidentul s-a produs la păşune. După 3 săptămâni am intervenit chirurgical realizând o incizie de 37 cm. Animalul s-a refăcut în totalitate.

Un caz deosebit ni s-a părut şi cel reprezentat de un câine din rasa Labrador care prezenta exact pe linia superioară a coloanei vertebrale toracale între spete o formaţiune globuloasă cu aspect de sferă cu diametrul de 14 cm cu o oarecare consistenţă cărnoasă la palpare. La puncţia exploratoare, cu trocarul, nu am recoltat ceva clar, edificator. Am suspicionat existenţa unei tumori. La excizie am constatat însă, că era vorba de un hematom mai vechi cu sânge închegat bine omogenizat. Considerăm că au fost lezate ramurile dorsale ale arterelor intercostale care provin din artera aortă posterioară (descendentă)(8). Am aplicat un colier protector şi numai aşa am reuşit să tratăm corespunzător zona decolată de piele. În plus tratamentul cu eter iodoformat şi altele.

Tot pe linia superioară a regiunii toracale la un cal cu o plagă gravă hemoragică produsă prin tăiere cu vârful unei coase înfipte până la regiunea osoasă a vertebrelor. Am făcut tratment local cu apă oxigenată, rivanol şi general cu antibiotice, preventiv cu ser antitetanic respectând conduita din ”Terapeutica generală a plăgilor” descrise de unii autori (9).

O plagă cu o profunzime de 23 cm în partea laterală stângă a coloanei vertebrale din spatele greabănului, la un cal, a fost realizată prin intrarea unui ţăruş metalic (pripon). Locul de intrare a corpului metalic a fost în dreptul coastelor IX-X-XI oblic la nivelul versantului. Corpul metalic a perforat pielea, muşchiul pielos, muşchiul trapez dorsal, aponevroza m. Latissismus dorsi, spaţiul subdorsal, spaţiul serotospinal, masa muşchilor iliospinali şi muşchilor iliocostali până la curbura costală (7). A apărut o spumozitate roşie gălbuie urmată de o secreţie purulentă care a durat 16-18 zile. Tratamentul a fost de lungă durată până la vindecarea completă, după care animalul şi-a reluat activitatea de tracţiune.

La clinica veterinară a revenit o pisică Birmaneză care prezentase o neoplazie pe partea laterală stângă care fusese excizată, dar a recidivat. La reintervenţia făcută am constatat aceleaşi caracteristici: o masă tumorală cu o matrice laxă edematoasă, mucoidă, localizată în ţesutul conjunctiv subcutanat cu aspect infiltrativ. După cea de a doua ablaţie tumora nu a mai reapărut. Aceste caracteristici corespund cu cele descrise şi de alţi autori (4). Considerăm că este vorba de „mixom”.

La o altă pisică am întâlnit tumori în regiunea axilară şi toracală laterală cu caracteristici asemănătoare celei de mai sus.

Subregiunea spatei stângi la un cal a fost uşor deformată, caldă, dureroasă şi la puncţia exploratoare s-a evidenţiat existenţa unui flegmon profund care cuprinsese şi cartilagiul suprascapular precum şi punga subcutanată scapulară de la nivelul tuberozităţii spinei scapulare. A fost nevoie de un tratment dificil şi de lungă durată care a constat şi din rezecţia parţială a cartilagiului. A rămas o fistulă care în cele din urmă s-a cicatrizat şi animalul şi-a revenit la starea normală.

Tot în regiunea toracală, de această dată pe partea latero inferioară stângă la o vacă am tratat o plagă produsă prin tăiere cu toporul. Vindecarea s-a realizat prin cicatrizarea „ per primam intentianem”.

Regiunea abdominală

În zona iliomezogastrică dreaptă în aşa numită zonă de herniere, la o vacă am constatat o deformare sacciformă de mari dimensiuni cu întindere de la jumătatea golului flancului şi până în treimea mijlocie a tibiei. Accidentul s-a produs la păşune prin împungere cu cornul de către o altă vacă. Am făcut tratament antihemoragic şi am amânat intervenţia chirurgicală pentru o perioadă de trei săptămâni după care am intervenit. Putea să fie eventraţie dar şi chist serosanquinolent, confirmânduse cel de al doilea. Pericolul era şi acela că un empiric făcuse o puncţionare profundă. Am evidenţiat existenţa unei cantităţi de aproximativ 10 l lichid citrin şi în plus o cantitate enormă de fibrină organizată sub forma unei porţiuni de covor. Considerăm că s-a produs ruptura venei subcutanată abdominală. Finalizarea a fost favorabilă.

În regiunea abdominală la mamelele inghinale la o căţea am efectuat ablaţia unei tumori cu o bază largă de implantare iar la o altă femelă din aceeaşi specie, în aceeaşi zonă tumora avea un pedicul foarte lung (10-12 cm). Masa tumorală era extrem de irigată. Tumora era ulcerată şi cu o suprainfecţie puternică. Evoluţia a fost destul de rapidă (din anamneză). Ambele au fost operate şi vindecate.

La o vacă din rasa Holstein, în zona iliomezogastrică stângă a rezultat o eventraţie traumatică. Rezolvarea am realizat-o prin sutură cu burdoneţi.

Un caz aparte a fost reprezentat de o căţea din rasa comună (locală) de talie mijlocie-mică cu o enormă hernie în rgiunea inelului inghinal stâng. Practic formaţiunea se târa pe sol. Afecţiunea avea o vchime de 10-12 luni. În masa hernială am găsit intestinul subţire, intestinul gros (parţial) şi splina. Splina era oarecum strangulată şi culoarea închisă iar dimensiunile acestea erau de peste 3 ori mai mari faţă de normal. După introducerea masei herniate s-a evidenţiat că şi inelul inghinal drept era larg şi era pericolul exteriorizării pe această cale, mai ales că se crescuse presiunea abdominală. Am efectuat şi sutura inelului inghinal superior drept. Animalul s-a vindecat complet.

Intraabdominal, în vezica urinară la căţele am întâlnit numeroase cazuri de calculi urinari. Aici prezentăm un caz reprezentat printr-o femelă din rasa Pekinez. Am extras prin cistotomie un calcul mare care ocupa întreaga vezică urinară. Calculul avea culoarea uşor gălbuie, formă de butoi mamelonat, rugos, dur la palpare. Peretele vezicii era enorm de gros, de aproximativ 4 ori mai gros faţă de normal şi de aceea sutura de înfundare a fost mai dificilă. Considerăm că este vorba de calcul format în special din carbonaţi, uraţi.

Prolapsul rectal de diverse grade l-am întâlnit la aproape toate speciile începând cu bovinele şi până la chinchila. Am aplicat diverse metode de repunere şi sutură în bursă – Procedeul Andre(2) prin rezectia porţiunii prolobate prin procedeul Bayer – Muller – Frick. Aici prezentăm un porc, un câine Pittbull, un căţel Ciobănesc mioritic, o capră, o chinchila.

Cauzele au fost reprezentate de eforturi exagerate de defecare, paraziţi intestinali, atonia sfincterului anal prin alimentaţia săracă în săruri minerale şi vitamine, lăcomia şi supraalimentaţia, tulburări topografice, enterită hemoragică, eforturi de fătare în caz de distocii, etc.

Regiunea organelor genitale mascule

La un câine de rasă comună s-au observat scurgeri, picătură cu picătură de sânge din regiunea prepuțială. Culoarea sângelui era roşie aprins. Am depistat în zona tecii peniene un număr de 14-15 formațiuni tumorale cu aspect conopidiform de diferite dimensiuni care practic compresau penisul şi uretra şi deformau regiunea furoului. Unele din ele erau ulcerate şi sângerânde. Sunt tumori Sticker(5). Am extirpat toate formațiunile tumorale făcând ligaturi şi cauterizări. Animalul şi-a revenit complet.

La un motan din rasa comună ca şi la alți numeroşi motani din majoritatea raselor am constatat existența nisipului(calculi de mici dimensiuni) urinar care a blocat uretra. Vezica se sesiza la palpare, sub forma unui glob, a unei sfere. Animalul a manifestat durere şi urinare dureroasă, sub formă de picătură, uneori hemoragică. Rezolvarea s-a făcut prin cateterism uretrovezical, rezecție de penis, uretrostomă sau cistotomie, după fiecare din cazurile prezentate.

Regiunea organelor genitale femele şi alte afecțiuni mamare

Atât la vacă, cât şi la iapă am întâlnit mai multe cazuri cu astuparea canalelor glandei Bartholiny şi dilatarea sacciformă a acesteia. Rezolvarea a constat în extirparea în totalitate a formațiunii respective fără a avea repercursiuni asupra gestațiilor următoare.

În vestibulul vaginal al unei vaci am întâlnit o formațiune interesantă cu aspect cilindroid plin – digitiform – în lungime de 11-12 cm cu diametrul transversal de 4 cm. Formațiunea era ataşată de peretele inferior al vaginului şi se evidenția în exterior. Am excizat această formațiune cărnoasă care pe secțiunea avea o culoare gălbuie. Noi considerăm că este un papilom enorm.

La o cățea de talie mare din rasa Ciobănesc caucazian s-a produs un prolaps uterin, mucoasa fiind lezionată, secționată cu 2 semicercuri. Acesta nu a putut fi repus decât după o compresare în mâini pe o durată de 80-90 minute. Rezolvarea acestui caz am facut-o prin operație de histerectomie totală prin procedeul descris de unii autori(3).

Acelaşi procedeu (rezecție) l-am aplicat în cazul unei cățele din rasa Boxer fiind obligat la aceasta prin existența unui piometru impresionant. Colecția purulentă se întindea de la oviducte până la vagin. Fiecare corn uterin avea dimensiunea de 60 cm şi grosimea de 8 cm. Conținutul uterin avea culoarea roşietică închis spre maroniu, iar consistența lichidului era siropoasă, în cantitate de aproximativ 5 L. Animalul a fost salvat.

Intr-un caz de distocie la o cățea din rasă comună am avut surpriza să constat la palparea internă a deschiderii uterine când în loc de fetus am întâlnit o formațiune sferoidală, moale. Efectuând histerotomia am văzut că fetusul nu putea înainta spre ieşirea din conductul utero-vaginal pentru că era blocat de formațiunea respectivă şi el murise în uter. Această formațiune era pornită din stratul muscular uterin şi am apreciat că ar fi Leiomiofibrom. Numai examenul electronoptic în transmisie poate face diferențe între celulele benigne şi maligne ale țesutului muscular neted. Pacientul a fost complet refăcut şi şi-a recăpătat starea normală.

La animalele de rentă, vaci, iepe, la glanda mamară am întâlnit: sfârtecare de mamelon, chist mamar, mamite de diverse grade, cele mai periculoase au fost cele purulente.

Regiunea membrului toracic

Un caz excepțional am înregistrat la o cățea din rasa Boxer care la membrul toracic drept a prezentat o tumoră de aproximativ 5 kg cu diametrul de 22 cm/16cm cu ataşare de fața externă a brațului. Aceasta îngreuna deplasarea animalului. Pe suprafața acestei gigantice tumori au apărut focare de necroză. Deşi operația a fost făcută respectând principiile chirurgiei oncologice (pe cât posibil în condițiile noaste de teren) animalul a suferit şoc postoperator din care nu a mai putut fi salvat. Probabil ca şi temperatura din sala de operații – în timpul iernii de 8 grade Celsius – a contribuit la eşec. Menționăm că animalul mai avea încă alte 4 tumori în diverse regiuni. Considerăm că a fost Rhabdomiosarcom pentru că avea şi metastaze pulmonare, hepatice.

Extremităţile membrelor anterioare ale unui hamster (de culoare albă) au suferit infecţii terminate cu gangrenarea şi căderea degetelor. Acestea au fost cauzate de condiţiile necorespunzătoare de igienă în care a fost ţinut animalul.

Desprinderea de aproximativ 80% a membrului anterior drept de trunchi, s-a produs la un câine Ogar aflat în mare viteză, prin lovirea extrem de puternică de un hidrant aflat pe câmp (hidrant metalic). Practic s-a exteriorizat articulaţia scapulo-humerală şi treimea inferioară a spetei. A fost nevoie de un timp de aproximativ 180 zile pentru ca plaga respectivă să fie vindecată. Menţionăm că a rezultat o cicatrice retractilă şi animalul a rămas cu o oarecare jenă în mers.

Regiunea membrului pelvin

În subregiunea gluteană dreaptă la o cabalină prin secţionarea accidentală cu o sârmă de la un gard metalic s-a produs o plagă extrem de profundă. Această plagă prin tăiere a interesat pielea ţesutul conjunctiv subcutanat m. Gluteus medius, superficialis, m. Semitendineus, m. Semimembraneus precum şi m. Biceps femoris (pars cranialis). Adâncimea plăgii depăşea 10 cm. Menţionăm că plaga era invadată de muşte şi larve care mişunau în toate direcţiile, în toate straturile în toate septumurile. Am aplicat procedeele descrise în „Terapeutica generală a plăgilor”(9). Cicatrizarea s-a făcut „per secundam intentionem”. Animalul a fost refăcut in 85 zile, după care a fost pus la muncă uşoară.

La o vacă, în regiunea punctului fesei drepte a apărut o formaţiune de consistenţă moale cu crepitaţii caracteristice sanguine cu diametrele de 14 cm/8cm care a fost deschisă chirurgical după 18 zile fiind vorba de hematom. Acesta a fost produs prin lovitură cu un corp dur metalic. Refacerea a fost completă.

În regiunea posterioară a fesei drepte la o iapă a apărut o plagă profundă, în care intra pumnul. Aceasta a fost provocată prin lovituri cu copita de către un armăsar. Rana a fost vindecată prin supuraţie înmugurire.

În faţa posterioară a coapsei drepte, de această dată, la o vacă din rasa Brună, în urma unei iatropatii – injecţii fără osepsire şi antisepsie - a apărut un flegmon profund. Acesta a provocat tulburări evidente ale nervului precum şi ale stării generale ale femelei. La deschiderea acestuia a rezultat un puroi de culoare gălbuie, urât mirositor cu consistenţă slabă, lichid nelegat. După extragerea acestei colecţii care provnea de la o adâncime de 10-11 cm animalul s-a putut deplasa relativ normal.

La extremitatea distală a membrului pelvin stâng la un câine Baset – Hound în vârstă de 11 ani au existat pe un singur deget 2 tumori sferice, bine circumscrise de mărimea unor cireşe mai mari. Animalul a fost vindecat perfect după extirparea respectivelor tumori şi tratament postoperator.

La un câine Samayede s-a produs o contuzie violentă în regiunea bazinului şi a coloanei vertebrale, provocate de un autoturism în viteză. Rezultatul a fost paraplegia prin compresiunea măduvei spinării. Nu am reuşit să vindec animalul pentru a merge în 4 membre dar i-am salvat viaţa. În urma confecţionării unui căruţ special pe care animalul îl foloseşte exclent şi se poate deplasa în voie, recăpătându-şi starea caracteristică de vioiciune.

O lebădă nu se putea folosi de picioare. Nu se deplasa, rămânând inertă, fiind şi în stare de tristeţe. Nu îşi putea menţine nici capul. La examinare am constatat că nici picioarele şi nici aripile nu aveau leziuni, contuzii, în schimb pasărea era parazitată cu un număr impresionant de păduchi de diverse mărimi care au epuizat-o. După tratamentul antiparazitar şi general prin minerale şi vitaminoterapie, precum şi tratamentul antidiareic pasărea şi-a recăpătat dorinţa de deplasare. Am dus-o la o apă din apropiere pe care erau şi multe alte lebede, la „Lacul lebedelor”. Am urmărit zile în şir comportamentul absolut normal al lebedei, alături de cârdul său.

CONCLUZII

1. Lucrarea dovedeşte faptul că majoritatea speciilor de mamifere şi păsări au fost supuse multiplelor intervenţii chirurgicale cu diferite grade de complexitate, care au privit aproape toate regiunile anatomice.
2. Etiologia şi simptomatologia a fost extrem de diversă, iar terapia specifică fiecărui caz în parte.
3. Deşi în multe cazuri condiţiile actuale, practice din teren nu sunt cele mai favorabile, totuşi când se intervine prompt, cu competenţă, dăruire, personalul medical veterinar, cu ajutorul proprietarului de animale poate salva de la pieire multe vieţuitoare.

BIBLIOGRAFIE

1. Bolte S., Moldovan M. (1981) – Agresologie, anestezie şi terapie intensivă în Medicina Veterinară. Editura Ceres, Bucureşti.
2. Căpăţînă V., Ghergariu S., Enache Tr. (1989) – Urgenţe medico-chirurgicale veterinare. Vol. II, Editura Ceres,
3. Bucureşti.
4. Cristea I., Temelcu Maria, Moroşanu N., Bolte S.(1989) – Propedeutică chirurgicală şi tehnică operatorie veterinară,
5. Editura Didactică şi Pedagogică, Bucureşti.
6. Manolescu N., Bolte S. (1981) – Oncologie veterinară. Vol. I, Editura Ceres, Bucureşti.
7. Manolescu N., Bolte S., Miclăuş I. (1983) – Oncologie veterinară. Vol II., Editura Ceres, Bucureşti.
8. Ghergariu S. (1995) – Bazele patologiei medicale a animalelor. Vol. II, Editura All, Bucureşti.
9. Gheţie V., Paştea E., Riga I. (1995) – Anatomia topografică a calului. Editura Agro-Silvică, Bucureşti.
10. Gheţie V. (1967) – Anatomia animalelor domestice. Editura Didactică şi Pedagogică, Bucureşti.
11. Vlădiuţiu O. (1971) – Patologie şi clinică chirurgicală. Editura Didactică şi Pedagogică, Bucureşti.

COMPARATIVE STUDY ON BOVINE NORMAL EYE FUNDUS REGARDING AGE.

ALINA DONISA, MUSTE A.,BETEG F.
USAMV Cluj Napoca
donisaalina@yahoo.com.

In this study we made an ophthalmoscopic exam at 60 bovines to observe and appreciate his characteristics. Animals had age between 1 day and 8years and comes from a particular farm (Oradea city), SDE Cluj and Surgery Clinic Cluj. The method applied is indirect ophthalmoscopy and our was on eye fundus components: optic disc, tapetum lucidum, retina and choroid. After we made the exam, we find age similarity and differences between those components and for that we made a description of results based on components: optic disc, tepetum, retine choroid and vessels description.

The examination was made with indirect ophthalmoscope Heine Omega 2C.

Key words: tapetum lucidum, cow retina, eye fundus.

MATERIAL AND METHOD

Our observation were made between 2008 - 2009 at a private farm from Oradea and at Surgery pathology Clinic from FMV Cluj, on 60 cows by different breeds(Holstein and Baltata Romaneasca) ,and age(20 cows with age between 1 day and 1 year, and 40 cows with age between 1 year and 8 years).

Because we want good results, we choose only healthy animals ophthalmologicaly speaking , theirs presence to clinic includes different diseases(dehorning , wounds, etc.)

The examination use indirect ophthalmoscopy technique: the principle of this method is the examination of animal ocular globe, an examination made with indirect ophthalmoscope (with light source and video camera incorporated) and with a lent between examiner (ophthalmoscope) and patient. The lent is not incorporated in ophthalmoscope so, in the time of examination she must be hold with a hand by the examiner. The lent dioptrically power is 20 D and we can obtain 4-5x magnification field of view. This lent must be settle at 4-5 cm from the patient eye and at 0,5 -.0,75 m from the examiner (this in an advantage for the examiner because he keep distances from the animal).

The obtained imagine by indirect ophthalmoscopy is real and upside down.

In the present study, all patients have been exanimate with ought tranquilization, the contention was mad in a good and comfortable position for the animal and examiner too. To every patient we administrated tropicamide 1% for pupil dilatation with 30 minutes before the examination. To do ophthalmoscopy examination, all the patients have been taken in a especially dark room, used in that purpose.

The next step is the ophthalmoscopy technique, where the examiner take the lent with one hand and put her between light source and animal, at the same distances as we are talking before. Then with easy movements nearly and beyond, he, will show the tapetal reflex of the posterior pole, than very carefully , with ought losing tapetal reflex , he will move the lent until will obtain a generally view of eye fundus (retina, optic disc, choroids). The obtained image can be generally or can fallow in particularly different aspects as vascular aspect, optic disk aspect or retinal endothelium aspect.

RESULTS AND DISCUSSIONS

Because the eye fundus differences wore to slightly regarding age, the animals weren't divided in age groups, but we insisted on each eye fundus component and made a description of the colour(tapetum lucidum, optic disk), shape(optic disc)and vascularity

The ocular fundus study was divided into four parts: tapetal zone, non-tapetal zone, optic disc and retinal vessels.

Tapetal zone.

Bovines possess a tapetum fibrosum. Tapetal fundus is almost a triangular area with more pigment in the dorsal nasal area than in the temporal area. Frequently, at adult cows tapetum reaches the most ventral portions of the fundus in the ventral temporal aspect, making the tapetal area slightly more different or irregular shape(sometimes, the tapetum lucidum area is bigger , and sometimes is smaller .

Tapetum lucidum colors have many variants regarding age:

At a young calf(24 hours age), we observe yellow and green variation , with ought Winslow stars identification .The tapetul lucidum area is near optic disc, with ought cross over .

At a 7 days calf, the predominant color is yellow green too, the yellow part is situated at the periphery so the area near to optic disk is greenish.

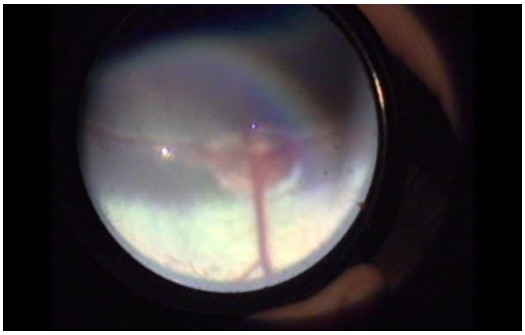

Fig.1Normal ovine ocular fundus.on a calf by 24 hoursage. Optic disc show a kidney-like form

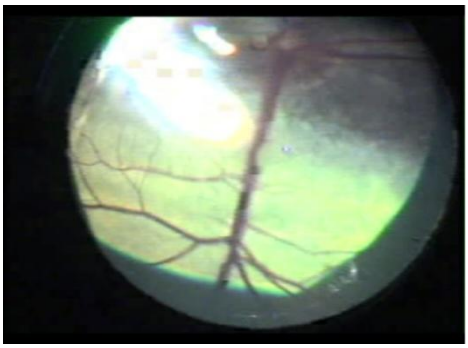

Fig. 2. Normal ovine ocular fundus in calf by age 7 days

- In a 3 month calf, eye fundus doesn't presents modifications in the tapetum lucidum area , but we observe a darker zone , well delimitated , by different geometric forms ,in tapetum lucidum area named Winslow stars(are the areas where the vessels pass trough choroid and arrives in retina).

Fig. 3. Normal ocular fundus.in a calf by 3 mounth.
Winslow's stars, surrounding by a yellowish area, show different color, size and morphology.

-In adult bovines . tapetum lucidum make a good demarcation of optic disk, the predominant color is yellow, Winslow stars are present, but more rare comparing calf's .The presence of Winslow stars gives to these species a singular ophthalmoscopic aspect. The stars appear usually darker on a yellow fond.

Fig. 4. Normal ocular fundus.in a caw with age4 years.
(blood vessels, Winslow stars)

The non tapetal zone.

The non-tapetal zone comprises the largest area of the ocular fundus. Tapetal and non-tapetal fundus junction shows some differences in the way that in calf's we observe a perfect delimitation between those two, in adult cows the border between tapetal and non tapetal area appears gradually ,sometimes, and sometimes appear suddenly. The pass is made like a band with horizontal axis in the middle region of the eye fundus .

Optic disk

The optic disk is usually situated at the junction between the tapetal and non-tapetal regions, mo mather age, but, sometimes, it is totally included in the non-tapetal fundus, just bellow the junction. The optic disc has elliptic or kidney-like form, the horizontal axis is longer than vertical axis, in the present study the calf optic disk is more round that in adult bovines.

Color is heterogonous due to different myelinization and vascularization. Temporal, and sometimes nasal portions, are pinkish to deep pink or orange, however, the central and ventral portions are white or grayish because of less myelinization and vascularization (Fig. 1).

Retinal vessels

Retinal vascular circulation in bovines comprise many vessels groups: big vessels(vein), medium vessels (arteries), small vessels(veins and arterioles who radiated round optic disk).There are three major veins and many arterioles, the dorsal vein convolute with arterioles and give a bride aspect. Most often, the vessels form ventral; ventral- temporal, ventral –nasal region doesn't have pairs and appear single.

The arteries appear from two or three points of optic disc: dorsal, dorsal- temporal, dorsal-nasal .The vessels follow the way on retinal area, after that they orient to vitreous body .At the ophthalmoscopy we can observe arterial pulsation.

CONCLUSIONS

1.Bovine eye fundus variation regarding age are not very important comparing other species(dogs).

2.Calf have tapetum lucidum at born, who include a big area of the eye fundus, but is not different from adult bovines.

3.Retinal vascular vessels contain three big vessels who starts from optic disk , go to periphery and form many branches, sometimes appear like a plait aspect.

4.Winslow stars are present, and give a particular aspect of the bovine eye fundus.

BIBLIOGRAPHY

1. Deneroll, P; Tessier, M; Molon-Hobolt, S. (2000). Veterinary Ophthalmology (1994). ed. Philadelphia.
2. Laibson, P.R. (1993). Ilar Book of ophthalmology. ed Norsby
3. Kirk N. Gelatt Veterinary Ophthalmology 2009.ed Philadelphia.
4. Kirk N. Gelatt Veterinary Ophthalmology, Fourth edition,2007.
5. Kirk N. Gelatt, Color atlas of veterinary ophthalmology, ed Wiley-Blackwell, 2001
6. Slatter, D. (1990) Fundamentales of Veterinary Ophthalmology ed. Philadelphia.

OBSERVATII PRIVIND ACTIVITATEA REPRODUCTIVĂ ŞI CARACTERISTICILE MORFO-FIZIOLOGICE LA VACILE DIN RASA SURĂ DE STEPĂ

OBSERVATIONS REGARDING THE REPRODUCTION ACTIVITY AND MORPHO-PHYSIOLOGICAL CHARACTERISTICS AT COW GREY STEPPE BREED

DANA-SIMONA DRUGOCIU[1], BIRȚOIU A.[1], MARIANA SOFRONIE[2], FOICA, M.[3]
1 FMV Bucureşti, 2 S.C.D.B. Dancu, Iaşi,
3 Colegiul Ţara Bârsei, Braşov.
danadrugociu@yahoo.com

Grey Steppe is a aboriginal breed which was grow on the country area in the second half of the XIX century, on tensest geographic areas. It is considered to be at the origins of local ameliorated breed. Being in extinction it was included in a preservation and utilization of genetic resources program for this breed. This breed has remarkable qualities: rustic character, longevity, adaptability, withstanding at weather and disease and also productive qualities: fat milk and quality meat.

Key words: Grey Steppe, cows reproduction, morphological characters.

În procesul de ameliorare diversitatea genetică a populațiilor de taurine se reduce foarte mult, rămânând rase care corespund în ceea ce priveşte eficiența economică.

În aceste context menținerea rasei Sura de Stepă, ca rezervor de gene, obligă adoptarea unor măsuri de conservare, pentru menținerea fondului genetic national actual.

În cadrul programului FAO de conservare şi management a resurselor genetice la animale, la care a aderat şi România, a apărut necesitatea conservării fondului genetic al rasei Sura de Stepă. Singurul nucleu actual inclus în acțiunile de selecție şi ameliorare este la SCDB Dancu- Iaşi.

Sura de Stepă este considerată, cea mai reprezentativă formă a bourului sălbatic, (*Bos taurus primigenius*), unul din strămoşii originali sălbatici ai taurinelor,care până la sfârşitul secolului al VI-lea a trăit şi pe teritoriul țării noastre. Ultimul exemplar sălbatic a fost vânat în Polonia, în pădurile Zavtorovka prin anul 1627. Unii cercetători afirmă că un centru de domesticire al acestei forme sălbatice ar fi fost în sudul Rusiei, iar al doilea în țara noastră (4).

În vechime, până către sfârşitul secolului al XIX-lea rasa Sură de Stepă constituia populația de bază, ocupând centrul, sudul şi estul Europei. În țara noastră se creştea aproape pe întreaga suprafață, centrele cele mai reprezentative fiind în Moldova, Transilvania şi Câmpia Dunării. În interiorul rasei Sură de Stepă, sub influența diferitelor condiții deosebite de viață din diferite regiuni, s-au format mai multe varietăți –astăzi dispărute ca atare, denumite în general după numele regiunii respective de formare: Moldovenească, Bucşană, Ialomițeană, sau din Câmpia Dunării, Transilvăneană şi Dobrogeană (4).

În anul 1935 existau în țara noastră 4 326 000 de capete taurine, din care circa 2 milioane 46,2% din rasa Sură de Stepă, restul de 2 326 000 erau formate din alte rase: Bălțată Românească, Brună, Pinzgau, Roşie şi diferiți metişi. Din cele 2 milioane de capete aparținând rasei Sură de Stepă 1 555 000 de capete existau în Moldova, Muntenia şi Oltenia, 370 000 de capete în Transilvania şi 75 000 de capete în Dobrogea.

Efectivul de taurine Sură de stepă crescut în rasă curată este redus datorită productivității scăzute.

În prezent rasa Sură de stepă se creşte în vechiul areal, Iaşi, Vaslui, Galați, în nuclee restrânse şi exemplare dispersate în diferite centre de cercetare.

Varietatea Moldovenească a fost cea mai răspândită şi reprezintă tipul cel mai caracteristic al rasei Sură de Stepă. La început, arealul ei s-a mai limitat la zona moldovei, însă prin taurii reproducători răspândiți în toată țara şi-a imprimat însuşirile şi celorlalte varietăți, uneori până la o totală contopire.

Vacile din varietatea Moldovenească aparțineau tipului de animale cu talia, mărimea şi greutatea mijlocii. Tipul de exterior este caracteristic raselor primitive.

Capul este masiv, cu profilul drept, uneori cu o uşoară depresiune la nivelul fronto-nazal. La tauri profilul capului drept este puțin convex, iar dimensiunile de lărgime între orbite mai mari ca la vaci.

Din punct de vedere al constituției, taurinele Sure moldoveneşti se bucură de o sănătate bună, o rezistență mare la boli, la intemperii şi o capaciate crescută de adaptare şi valorificare a furajelor grosiere. Sunt rare cazurile de tuberculoză şi bruceloză.

În ce priveşte longevitatea, vacile sunt exploatate până la vârsta de 11-12 ani, unele ajungând până la 16 ani, când fată viței destul de viguroşi şi rezistenți.

Primele călduri apar de obicei în jurul vârstei de 18-20 de luni sau mai tardiv. După fecundare, gestația evoluează normal însă viţeii au la naştere o greutate mică. În general fătarea se desfăşoară normal cu rare cazuri de distocii.

Retențiile placentare sau alte afecțiuni post-partum sunt extrem de rare. Instinctul matern este foarte dezvoltat. Vacile nu se lasă, în general, fără prezența viţelului. Junincile se dau la montă la vârsta de 2-2 ½ ani, astfel că la 3 ½ ani au primul viţel. Taurii încep să fie apți de montă la vârsta de 2 ½ -3 ani, dacă ajung la dezvoltare corporală corespunzătoare,putând fiind menținuți ca reproducători până la 10-11 ani.

Durata medie a gestației calculată a variat în limite restrânse, în raport cu sexul produsului obținut, pentru masculi, 266-302 de zile, iar pentru femele 265-298 de zile.

Sura moldovenească se caracterizează printr-o producție mică de lapte. În sectorul individual, producția medie este de 800-1200 kg. Producția scăzută se datorează lactațiilor scurte de 5-6 luni.

Andrei N. şi colab. (1956), au constatat că producția de lapte a crescut simțitor datorită condițiilor bune de alimentație şi îngrijire. Aceasta arată că taurinele moldoveneşti au capacitate ridicată de a utiliza hrana, dovedind un potențial productiv superior celui pe care îl manifestă în condiții de creştere din sectorul individual. S-a mai constatat că şi durata lactației s-a prelungit la vacile crescute în condiții mai bune de viață. În comparație cu alte rase însă, curba lactației este mai scurtă şi mai puțin uniformă.

Analizând eficiența economică a producției de lapte la rasa Sura de stepă, Ciocoiu Fl. (1955) a ajuns la concluzia că, sporirea producței de lapte la vacile Sure moldoveneşti ameliorate şi crescute în condiții de mediu favorabile la care s-a efectuat o selecție rațională, costul unui kilogram de lapte raportat la consumul de hrană este scăzut.

Referitor la producția de carne, această rasă este deficitară sub raportul greutății şi al precocității. În general, ea are o greutate corporală relativ mică la animalele neângrăşate, în medie de 350-450 kg la vaci şi 600-650 kg la tauri. Deci cantitativ se obține carne puțină. La acesta se adaugă faptul că, datorită dezvoltării scheletului axial, raportul de carne/oase este inferior altor rase.

După Popescu Fr. (1926), randamentul la tăiere la taurii de stepă condiționați pentru abator, a atins media de 51,5% iar la vaci 47,23%. Pentru animalele de categoria I randamentul a ajuns la 55,13% la tauri şi 51,28% la vaci. La tineretul îngrăşat, randamentul este cu 1-2 % superior animalelor adulte.

În privința calităților organoleptice şi hrănitoare ale cărnii, rasa Sură de Stepă este superioară altor rase prin finețea fibrelor musculare şi slaba perselare a cărnii cu grăsime, mai ales în cazul

animalelor tinere. La animalele adulte şi în special cele folosite la muncă, fibrele sunt mai groase şi tari, iar carnea este slabă.

În trecut, calitatea principală a Surei de Satepă era aptitudinea pentru muncă. Mai mult de jumătate din energia chimică potenţială este folosită la muncă, restul pentru lapte şi carne (4).

Pîntea M. şi col. (2007) au efectuat cercetări pe un nucleu de 23 de vaci Sură de Stepă crescute în SCDB Dancu-Iaşi. Aceştia au utilizat date din banca de date de la UJARZ Iaşi, care au fost completate cu determinări directe şi observaţii asupra efectivului de Sură de Stepă. Astfel au fost determinaţi paramentrii morfoproductivi şi de reproducţie a acestei rase.

În urma cercetărilor autorii menţionaţi arată că nucleul analizat are o talie de 115, 74±1,96 cm şi o greutate medie de 503,50±13,92 kg. Femelele examinate au glanda mamară slab dezvoltată cu mameloanele scurte, relativ subţiri şi cu frecvente defecte de conformaţie. Datorită unei mari variabilităţi a caracterelor morfologice (valoarea coeficientului de variaţie de peste 10%) se evidenţiază posibilitatea ameliorării acestei rase (dezvoltare şi conformaţie corporală).

Producţia de lapte la rasa Sură de stepă a fost analizată de Pîntea M. şi col. (2007) în primele trei lactaţii succesive. Durata medie a lactaţiilor totale a fost în general scurtă, cu valori între 216,45 ± 35,03 zile în lactaţia I-a şi 306,11 ± 32,87 zile în lactaţia II-a. În această situaţie lactaţiile normale au fost şi mai scurte, cu valori medii între 206,75 ± 24,74 zile (lact. I-a) şi 272,57 ± 13,26 zile (lact. III-a). In acelaşi nucleu analizat au existat femele cu lactaţii prelungite până la 500 de zile. Producţia de lapte pe lactaţie normală a fost destul de redusă, cu valori medii între 1182,17 ± 162,08 kg. în lactaţia I-a şi 2453,57 ± 281,96 kg. în lactaţia a III-a. În cadrul populaţiei au existat plus variante cu producţii individuale de 3563 Kg. lapte (lact. II-a) şi 4080 kg. Lapte (lact. III-a). Conţinutul în grăsime al laptelui a avut valori medii de 3,95 ± 0,7 % în lactaţia I-a şi 4,10 ± 0,10 % în lactaţia a III-a.

Mariana Sofronie şi col. (2007) a analizat activitatea de reproducţie la Sura de Stepă obţinând următorii indici ai activităţii de reproducţie: vârsta la prima fătare (VP), - 39 luni, cu limite de variaţie între 36- 42 luni; intervalul fătare- I-a IA - 46,9 zile, cu limite de variaţie intre 39-125 zile; intervalul fătare-concepţie (service-period- SP) - 80,9 zile, cu limite de variaţie între 39-154 zile; perioada de gestaţie - 282,6 zile, cu limite de variaţie intre 263-289 zile; calving interval (CI) - 367 zile, cu limite de variaţie între 332-372 zile; fecunditatea la I-a IA - 60 %, cu limite de variaţie între 50-65 %.

Comparând datele obţinute de la Sura de Stepă cu rasa Bălţată cu Negru Românească s-au constatat valori mai bune pentru fecunditatea la I-a IA, intervalul mediu fatare- I-a IA, service-periodul şi valori mai slabe privind vârsta la prima parturiţie (VP).

Datorită faptului că Sura de stepă a fost inclusă în programul naţional de bioconservare a raselor pe cale de dispariţie, unii cercetători au efectuat studii privind răspunsul donatoarelor la diferite tratamente de poliovulaţie în vederea obţinerii de embrioni apţi de a fi congelaţi sau transferaţi la receptoare.

Elena Ruginosu şi col. (2006) a obţinut un răspuns poliovulator la rasele Sură de Stepă în medie de 9,1 corpi luteali/vacă după tratamentul cu FSH- Rigaux şi 11 corpi luteali/vacă, după tratamentul cu FSH-Folltropin-USA. În urma examenul morfologic al embrionilor recuperaţi, 22,5% au fost în stadiul de morulă târzie, 52,5% blastocişti timpurii, iar în 25% din cazuri, embrionii au fost degeneraţi.

Prin includerea Surei de Stepă în programul naţional de ameliorare, se urmăreşte înmulţirea şi selecţia acestei rase mixte, privind utilizarea ei ca rezervor de gene pentru rasele ameliorate performante.

BIBLIOGRAFIE

1. Andrei N., Martin I., Martin L., Popa I., 1956- Posibilităţi pentru mărirea producţiei de lapte la vaca Sură de Stepă, Probl. Zoot., 9-12, Bucureşti.
2. Bănică Gh., Anghelescu Laura, Siminel N., 1958- Cercetări asupra dezvoltării şi producţiei de lapte a metişilor G1 Roşie de Stepă X Sura de Stepă şi Schwyz X Sură de Stepă, Analele ICZ, vol. XV.
3. Cristea V., Dinca Gh., Turcanu T., 1949 – Observaţii asupra dezvoltării rasei Sură de Stepă varietatea moldovenească, de la naştere până la 5 ani, Bul. ICZ, nr. 3-4, Bucureşti.

4. Gligor, V.,coordonator 1973– Zootehnia României II Bovine, Editura Academiei Române, Bucureşti.
5. Mariana Sofronie, Elena Ruginosu, Pîntea M., Pop A., Adrieana Pop, Creangă St., Moroşanu I., 2007- Observaţii privind activitatea de reproducţie la vacile din rasa Sură de Stepă de la staţiunea de cercetare dezvoltare pentru creşterea bovinelor Dancu Iaşi, Revista Română de Medicină Veterinară, vol.17, nr. 2/2007, 476-481, ISSN: 1220-3173.
6. Pop Adrieana, Pop A., Pintea M. – 2003- La conservation de la Grise de steppe, race en cours de disparition. Lucr.st. Zootehnie si Biotehnologii, vol. xxxvi, Timişoara.
7. Pachiţanu V. – Patrimoniu Genetic – Sură de stepă, Revista Ferma.
8. Pîntea M., Ujică V., Bădeliţă C., Elena Ruginosu, Anca Lupu, 2007– Caracteristicile morfo-productive şi de reproducţie la nucleul de rasă Sură de Stepă din S. C. D. B. Dancu, Lucr. Şt. Simpozion Zootehnie, Iaşi.
9. Ruginosu Elena, Tobă B., Mariana Sofronie, Pop Adrieana, Pop A., Creangă ŞT., Pîntea M., Moroşanu I., 2006 – Rezultate privind răspunsul poliovulator cu diferite produse hormonale la vacile Sură de Stepă, Lucr. Şt. Simpozion Zootehnie, Iaşi.
10. XXX 2003- Managementul durabil al resurselor genetice la animalele domestice din Romania. Raport de ţară, contribuţie la analiza resurselor genetice animale mondiale de către FAO.

PHARMACOCLINICAL CONSIDERATIONS ON THE EFFICIENCY AND TOLERABILITY PIROXICAM - B - CYCLODEXTRIN COMPLEX IN NONSPECIFIC INFLAMMATORY ILLNESSES IN DOGS

Grecu Mariana[1], Năstasă V.[1], Moraru Ramona[1], Mareş M.[1], Hriţcu Diana-Luminiţa[1], Patraş Xenia[2], Ilie Cornelia[3], Cura P.[1]

[1] Faculty of Veterinary Medicine Iassy, Romania,
[2]University Petre Andrei Iassy,Romania
[3]Institute of Physical Chemistry "Ilie Murgulescu" Bucharest, Romania

By coupling a nonsteroidian anti-inflammatory (NSAIDs) with cyclodextrins (cyclic oligosaccharides which act as artificial receptors) was pursued the increase of bioavailability and decrease of side effects.

The undertaken researches over a period of 2 years were performed on 31dogs, aged between 3 and 15 years, presented to ambulatory clinic presenting various inflammatory disorders localised on spine. They were treated with 20 mg complex divided in two /day, for 20 days. The efficacy was assessed by recording the gradual changes in pain status, paravertebral tonus, functional depreciation and vertebral spine rigidity expressed by difficulty when getting up, using a 4 point measuring scale. The tolerability was quantified by routine laboratory methods.

Following the researches, starting with complex formation and ending with biological testing, it was proved that the piroxicam - beta - cyclodextrin formulation (PBC) is beneficial in managing acute pain caused by nonspecific inflammatory disorders of the spine and not only, but for the chronic disorders the prognostic of the treatment is reserved.

Key words: piroxicam – β – cyclodextrin, efficacy, tolerability, inflammatory disorders, dogs

Nonsteroidian anti-inflammatory drugs (NSAIDs) continues to occupy an important place in current therapy being used in the treatment of inflammatory diseases most of them presenting the analgesic and antipyretic properties. They improve tumefaction, hyperaemia and pain produced by inflammation, decreases the fever and superseded the cephalalgia. Moreover, they manifest in different measures a number of similar adverse effects. Depending on the dose they can cause gastric discomfort and in terms of overdose may cause liver and / or renal lesions (6). Starting from these considerations we proposed the encapsulation of the piroxicam in the cyclodextrin - cyclic oligosaccharides conferring the novel properties of the drugs (increased solubility and bioavailability, the gradual release, the covering the unpleasant taste and smell), to improve the analgesic quality and to reduce the intensity of adverse reactions usually encountered in lasting therapy with nonsteroidian anti-inflammatory. The main objective has been to determine the biological activity of the piroxicam-β-cyclodextrin complex in the nonspecific inflammatory illnesses in dog.

MATERIAL AND METHODS

Material

The undertaken researches over a period of 3 years (2006 - 2009) were performed on 31 dogs, aged between 3 and 15 years, presented to ambulatory clinic presenting various inflammatory disorders localised on spine. The dogs selected for the experiment are cases of ambulatory SC Veterinary Office TEOVET SRL in Iasi. Pets expressed pain in the spine, the hip joint (dysplasia) and other joints of the forelimbs and posterior limbs (table no. 1). In our experiment we took into account certain criteria for inclusion and exclusion in from the experiment of dogs that had inflammatory disease. Main criterion for inclusion as a target in our study, was the pain duration and its expression in the time interval from one week to 6 weeks, pain during the repose (the rest), pain during

movement, in lifting, increased paravertebral tonus; pain in pressure on the affected area, functional limitation, stiffness in the morning awakening.

Exclusion criteria: symptoms of disk intervertebral hernia pressure at the nerve root; fractures in the vertebral spinal; current gastrointestinal disease (ulcers), inflammatory diseases of the digestive tract or gastrointestinal symptoms such as severe dyspepsia, abdominal pain and / or diarrhoea with blood, severe cardiac, hepatic or renal diseases, haematological or metabolic disorders, cancer, nervous disorders, known allergies to piroxicam or other nonsteroidian anti-inflammatory substances; any other diseases which could interfere with the safety and effectiveness of the treatment. The pregnant or breastfeeding animals were also excluded.

Table 1.
Characteristics of batch study

Dogs (no.)	31 (24/7)
Age (years)	3 – 15
Location of pain lumbar sacral both	 5 20 6
Average duration of symptoms (days)	11

It was not was allowed the administration of other anti-inflammatory nonsteroidian drugs or other analgesic therapies than recorded in the protocol study. Protocol has been explained to the owner of the animal and accepted by him in written agreement, the owner is properly informed on all phases of the experiment and therefore the risks that can be determined by nonsteroidian anti-inflammatory drugs in long management.

By written agreement it has been also established that the administrations of drug conjugate is to be discontinued in the following situations: severe intolerance, clinical failure, failure of owner to the schedule of administration and other medical reasons at the discretion of the veterinary clinician.

Methods

To each dog it was administered 0.3 mg / kgc piroxicam-β-cyclodextrin complex/day in the morning at approximately 30 minutes until one hour after feeding, for 20 days. For older dogs (over 10 years) with a low rate of hepatic biotransformation and renal elimination, it was proposed that the dosage should be halved, and 0.15 mg / kgc / day divided in two administrations (it was not applicable). When the pain symptoms disappeared completely, earlier than the maximum duration of treatment determined by consensus, the treatment was discontinued.

The assessment of therapeutic efficacy of the piroxicam - β-cyclodextrin complex was carried out at intervals of 0, 5, 15 and 20 days, considering the effect on a numeric scale of four points, namely 0, 1, 2, 3. The parameters taken into the study were: pain intensity (during the relaxation, of the active or passive movements, or in the case of pressure), the paravertebral tonus, the functional limiting and stiffness in the morning awakening. During the night, patients were evaluated by the owner, but the overall assessment was made by the veterinary clinician at the patient's home, either by presenting the animal in clinique. The assessment of side effects was achieved by daily examination of the physical status of the dogs included in the study. In the beginning and end of the experiment there were collected blood and urine samples for conducting haematological laboratory tests (hematologic analyzer - Animal Blood Counter - ABC vet), biochemical (semiautomatic biochemical analyzer EOS-880 Plus) and urine (uric stripers CF 10).

By monitoring the adverse reactions to the degree of tolerability information recorded by referring to the pain with gastrointestinal location (gastric pain, vertigo, vomiting), or development of any other symptoms such as alteration of coagulation time (increased risk of haemorrhage), side hypersensitivity (allergy), swelling, pain, generalized (diffuse), disorders of sleep, changes of

haematopoiesis, some physiological parameters, the deficit hepatic and renal function and metabolic disorders.

RESULTS AND DISCUSSION

Results were summarized by analyzing the data from descriptive studies (average estimations). To determine the significance test was used Friedman ANOVA, nonparametric test for repeated measurements, with the intention of comparing the overall magnitude of changes during treatment. A probability $p < 0.001$ was considered significant.

Throughout the treatment period the animals were permanently monitored consequently evaluating the parameters in our study in the intervals 0, 5, 15 and 20 days. The efficaciousness of treatment with conjugate piroxicam with β-cyclodextrin was analyzed based on recorded clinical aspects, aiming at reducing the intensity of painful phenomenon, improving the general condition of the animals, mobility, locomotors signs (normal functional status) and absence of side effects.

Out of the total of 31 dogs taken into study (7 males and 24 females), 10 of them were withdrawn from the experiment before the proposed 20 days for conducting the study (Table no.2). Reasons for withdrawal were a significant reduction in the intensity of the painful phenomena in 6 dogs, the presence of adverse effects in dogs 1; weak therapeutic efficacy in 3 the dogs.

Table 2.
Withdrawal of study patients

The reason withdrawal	Number of withdrawals		
	< days 5	< days 15	Total
Adverse effects	1	-	1
Poor efficacy	1	2	3
Remission of symptoms	1	5	6

Regarding the effectiveness of treatment with piroxicam - β-cyclodextrin complex, the results registered by the veterinary clinician is performed in Figures 1 and 2.

The data recorded for night pain and pain during the day are shown in Figure 3.

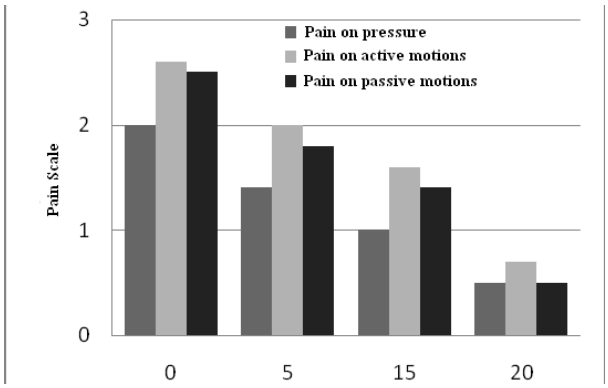

Figure no. 1. *Evolution of pain (score / days) during the 20 days of experiment for the following parameters: pain, pressure, pain on passive movement and pain on active movements (p < 0.001)*

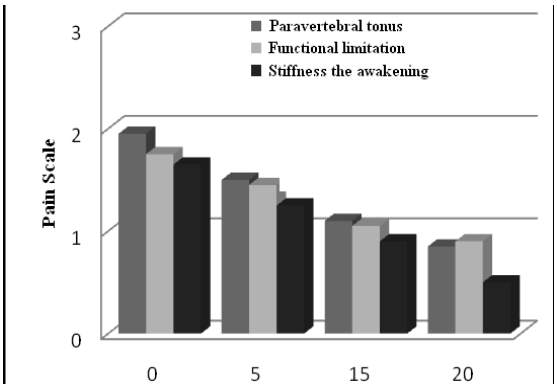

***Figure no. 2**. Evolution of pain (score / days) during the 20 days of experiment for the following parameters: Para vertebral tone, functional limitation, stiffness at awakening (p < 0.001)*

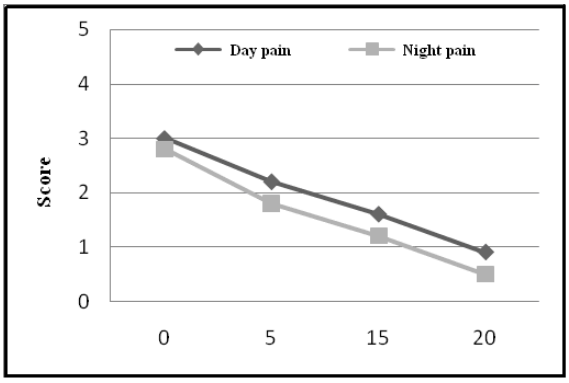

***Figure no. 3.** The evolution of pain during the night and day (score / days) during the 20 days of experiment (p < 0.001)*

Each evaluation of the data recorded to demonstrate the efficacy of new pharmaceutical formulations administered in dogs taken into study shows significant improvement with each examination carried out by the clinician (0, 5, 15 and 20 days). Remission of the painful phenomena was recorded at 19, 3% (n = 6) of dogs (Table. 3). At the end of 20 days of treatment, at 87.1% (n = 27) of dogs, the effectiveness of piroxicam - β-cyclodextrin complex has been noted by the clinician as improved (10 of 27 dogs) and obviously improved (17 of 27 dogs). The same parameter was evaluated at the end of treatment also by the owners of the dogs taken into study, achieving almost the same score as the one of clinician evaluation, they consider that 90.3% (n = 28) of dogs, the therapeutic efficacy of the compound piroxicam - β-cyclodextrin has been improved.

Regarding complex tolerability by patients (Table no. 3), it was noted by the owners of dogs as being very good in 83, 9% (n = 26) of cases. A veterinary clinician evaluator ranked tolerability as very good in 87.1% (n = 27) of cases. The results are roughly similar to those of the owners of dogs included into study, shows a good appreciation of the latter in terms of both efficacy and tolerability treatment with piroxicam conjugated with β-cyclodextrin.

Table 3.
The final evaluation of therapeutic efficacy and tolerability

Parameters studied	Veterinary physician	Owner
Effectiveness		
absent	1	1
poor	3	2
improved	10	12
obviously improved	17	16
Tolerability		
poor	2	1
easy	-	2
good	2	2
very good	27	26

Adverse reactions were recorded in 3 dogs (9.7%) and pain in the stomach in a dog (3.2%), manifested by increased sensitivity to palpation on the abdomen and oedema of the skin in 2 dogs (6.5 %). Only one dog was required to stop treatment.

After the effectuation of laboratory tests on blood and urine samples collected from the 31 dogs taken into the study and analysis of data obtained, were not noticed significant changes and constants of the blood biochemical constants, they varying in the normal limits.

Discussions

Behind the corroboration of the obtained data, both of the assessor clinician and of the owners of animals taken into study, the complex piroxicam - β-cyclodextrin was found to be a very effective analgesic formulation in the treatment of nonspecific inflammatory diseases of the spine. Beneficial effects of administration of this formulation have been at first evaluation (after 5 days of treatment), improvement of general condition of dogs with a relatively high rate of symptoms remission 19%. This percentage of improvement in pain was maintained constant throughout the 20 days of treatment. Most owners preferred drug administration in a single administration, considering such a positive way, because it has relieved the effort to be available to the animal several times in 24 hours and have not had to neglect and other social functions (job, relaxation and other daily activities).

In some comparative studies, is described that piroxicam - β-cyclodextrin complex acted more quickly and had a stronger influence on pain remission than standard piroxicam (9) or etodolac (4). Moreover, it was noted that animals treated with piroxicam - β-cyclodextrin have required a shorter period of treatment for pain remission, compared with dogs treated with other anti-inflammatory nonsteroidian drugs, taking into account the hypothesis that pain in the spine can be auto-limited by animal conservation through a position as painless (3).

Numerous studies (1, 5, 6, 10), shows efficacy of piroxicam in combating postoperative pain in dogs, a single dose of piroxicam (0.4 mg / kgc) is equivalent to a dose of 1 mg / animal of morphine (5)

Analysis of data can be noticed that this bi-complex (piroxicam - β - cyclodextrin) provides a very high tolerability, reducing the risk of gastrointestinal illnesses (gastric haemorrhages), common in treatment with anti-inflammatory nonsteroidian (7). Numerous studies of gastric endoscopies (1, 2, 8, 10) in human medicine, shows the protective effect of β - cyclodextrin complex of the gastric mucosa at the action of piroxicam, but also in comparison with other anti-inflammatory nonsteroidian.

CONCLUSIONS

1. Evolution of treatment with piroxicam and β - cyclodextrin has highlighted the therapeutic efficacy of this bio-complex through an anti-inflammatory - analgesic effect superior to piroxicam, high tolerability and significantly reduced side effects of gastric nature, usually encountered in treatment with anti inflammatory nonsteroidian drugs.
2. The dogs treated with piroxicam - β-cyclodextrin complex have required a shorter period of treatment (up to 9 days) for the remission of chronic pain than dogs treated with other anti-inflammatory nonsteroidian drugs.
3. As general conclusion, we underline the fact that the conjugation of piroxicam with β-cyclodextrin is to improve the pharmacokinetics, bioavailability at the site of inflammation, with major implications for the central analgesic effects, with a rapid onset of anti-inflammatory - analgesic action, a large duration of the therapeutic efficacy and a very favourable ratio - benefit risk.

BIBLIOGRAPHY

1. **Bannwart B., Bertin P., Pehourcq F. et al.,** 2001 - *Piroxicam concentrations in plasma and synovial fluid after a single dose of piroxicam-beta-cyclodextrin.* Int J Clin Pharmacol Ther ; 39: 33—36.
2. **Bornadelli P., Oliani C., Monici Preti P.A.,** 1990 - *Efficacy and gastrointestinal tolerability of β-cyclodextrin-piroxicam and tenoxicam in the treatment of chronic osteoarthritis in dogs.* J. Am. Vet. Med. Assoc; 12: 547—555.
3. **Burke J.G., Watson R.W., McCormack D., Dowling F.E., Walsh M.G., Fitzpatrick J.M.,** 2002 - *Intervertebral discs which cause low back pain secrete high levels of proinflammatory mediators* . J. Am. Vet. Med. Assoc; 84: 196—201.
4. **Davoli L., Ciotti G., Biondi M., Passeri M.,** 1989 - *Piroxicam in the treatment of low-back pain: controlled study vs. etodolac*. Curr Ther Res; 46: 940—947.
5. **Edwards J.E., Loke Y.K., Moore R.A., McQuay H.J.,** 2001 - *Single dose piroxicam for acute postoperative pain (Cochrane Review).* In: The Cochrane Library 2,. Oxford: Update Software.
6. **Koes B.W., Schölten R.J., Mens J.M., Bouter L.M.,** 1997 - *Efficacy of nonsteroidal anti-inflammatory drugs for low back pain in dogs: a systematic review of randomised clinical trials.* J. Am. Vet. Med. Assoc; 56: 214—223.
7. **Lee C.R., Balfour J.A.,** 1994 - *Piroxicam-β-cyclodextrin. A review of its pharmacodynamic and pharmacokinetic properties, and therapeutic potential in rheumatic diseases and pain states in dogs.* Drugs; 48: 907—929.
8. **Muller P, Simon B.,** 1997 - *Comparative endoscopic study of gastroduodenal tolerance of piroxicam.* J. Am. Vet. Med. Assoc; 56: 76—79.
9. **Paolaggi J.B., Lefrancois G.,** 2005 - *Therapeutic efficacy and tolerability of PBC in outpatient treatment of acute back pain.* J. Am. Vet. Med. Assoc; 214 (Suppl): 1—7.
10. **Warrington S.,** 2006 - *Effects of piroxicam on the gastrointestinal tract in dog.* J. Am. Vet. Med. Assoc; 12: 29—37.

MAMITELE CLINICE LA VACĂ: MICROORGANISME IMPLICATE ŞI SENSIBILITATEA LOR LA ANTIBIOTICE ŞI ANTIMICOTICE

CLINICAL MASTITIS IN COWS: THE MICROORGANISM INVOLVED AND THEIR SENSITIVITY TO ANTIBIOTICS AND ANTIMYCOTICS

S. POP, F. CHIRILA, N. FIŢ, S. RĂPUNTEAN, G. NADĂŞ
University of Agricultural Science and Veterinary Medicine,
e-mail: nfit@usamvcluj.ro

During March 2005 – January 2009 within the Microbiology Laboratory of the Faculty of Veterinary Medicine Cluj-Napoca, 51 milk samples were collected from cows with clinic mastitis and examined both bacteriologic and mycological. Microorganisms from seven genera were isolated: Staphylococcus, Candida, Escherichia, Bacillus, Prototheca, Streptococcus and Arcanobacterium. For 18 samples (35,29%) a mix etiology was registered, with an association between cocci from Staphylococcus and Streptococcus genus, while for 33 samples (64,7%) a single genus was involved, with the following incidence: Staphylococcus (31,37%), Candida (15,69%), Escherichia (5,88%), Bacillus (3,92%), Prototheca (3,92%), Streptococcus (1,96%) and Arcanobacterium (1,96%). Bacteria from Staphylococcus, Escherichia, Bacillus, Streptococcus and Arcanobacterium genera presented sensibility to Enrofloxacyn (94,87%), Florfenicol (94,87%), Amoxicillin Clavulanate (85,36%) and resistance to Colistine (78,26%), Lincospectine (66,67%) and Tetra-Delta (51,61%). Candida spp. strains presented sensitivity to Nizoral (25 mm) and Nystatin (18 mm) and resistance to Ketoconazole, Flourocytosine, Miconazole and Cotrimoxazole. Prototheca strains were sensitive to Lincocin-forte (28-32 mm), Neomycin (24-30 mm) and Gentamycine (16-20 mm) and resistance to Amoxicillin, Oxytetracicline and Flumequine.

Key words*:* clinic mastitis, cow, bacteria, yeasts, algae.

Mamitele la vaci sunt stări inflamatorii sau infecţii ale glandei mamare a căror etiologie este adesea multifactorială, intervenind pe lângă unul sau mai mulţi agenţi microbieni (bacterii, miceţi, levuri, alge unicelulare) şi numeroşi factori intrinseci şi extrinseci, care imprimă mamitelor o evoluţie sporadică sau endemică, cu o exprimare clinică mai mult sau mai puţin severă (1, 5, 8, 11, 13, 18).

Factorul determinant al mamitelor este reprezentat de diferite microorganisme. În etiologie sunt incriminate frecvent bacterii din genurile *Staphylococcus, Streptococcus, Arcanobacterium, Escherichia, Mycoplasma, Chlamydiophila,* care, cel mai adesea, determină endemii de focar, antrenând pierderi economice însemnate. Pe lângă microorganismele din genurile menţionate, considerate ca patogeni majori, au mai fost descrise mamite în etiologia cărora au fost implicate bacterii din genurile: *Bacillus, Listeria*, *Neisseria, Pasteurella, Citrobacter, Pseudomonas, Acinetobacter, Aeromonas* (1, 2, 6, 7, 10, 12, 13, 18), ciuperci şi levuri din genurile *Aspergillus*, *Penicillium, Candida, Torulopsis, Sacedosporium* şi alge unicelulare din genul *Prototheca*, care pot acţiona singure sau asociate între ele (3, 4, 8, 9, 11, 14, 19). Unele dintre aceste microorganisme, în condiţiile intervenţiei unor factori favorizanţi determină endemii, cu caracterul unei evoluţii emergente. O asemenea situaţie este raportată îndeosebi în cazul mamitelor cu *Prototheca,* îmbolnăviri fiind tot mai frecvent semnalate (4, 15, 16, 17).

Condiţiile de creştere, alimentaţia, tehnica de muls, tehnologia de muls şi gradul de competenţă a personalului îngrijitor reprezintă factori favorizanţi foarte importanţi în apariţia, evoluţia şi persistenţa mamitelor în ferme. Incidenţa şi etiologia pot fi puternic influenţate de condiţiile climatice, variaţiile sezoniere, densitatea şi condiţiile de cazare a populaţiilor de animale, precum şi de practicile de management (5, 20).

MATERIAL ŞI METODE

Cercetările s-au efectuat pe un număr de 51 probe lapte, recoltate de la vaci cu mamite clinice în intervalul, martie 2005 - ianuarie 2009. Din acestea, 45 de probe au fost recoltate de la vaci din 6 ferme particulare din judeţele Cluj, Bihor şi Mureş, iar 6 probe au fost recoltate de la vaci din gospodării individuale din judeţele Cluj şi Satu Mare.

Probele s-au recoltat din sfertul sau sferturile bolnave, după dezinfecţia prealabilă a extremităţii mamelonului cu alcool de 70% şi îndepărtarea primelor jeturi de lapte. A fost recoltat aproximativ 10 ml de lapte/probă, într-un recipient de sticlă sau plastic steril, după care probele s-au expediat la laborator într-un interval de timp cât mai scurt. În cazul în care nu s-a reuşit expedierea probelor în ziua recoltării, acestea s-au păstrat la frigider şi s-au expediat a doua zi în termos cu gheaţă.

Examenul bacteriologic şi micologic al probelor s-a efectuat în cadrul laboratorului de Microbiologie al Facultăţii de Medicină Veterinară din Cluj-Napoca. O cantitate de 50 µl lapte din fiecare probă s-a depus într-un tub cu bulion nutritiv, un tub cu mediu Chapman lichid, o placă Petri cu geloză cu 5% sânge de oaie şi într-o placă Petri cu mediu Sabouraud sau geloză glucozată. Mediile însămânţate au fost incubate la 37ºC în condiţii de aerobioză timp de 72 ore, examinându-se zilnic. În cazul ciupercilor şi algelor recipientele de cultură s-au păstrat la temperatura laboratorului până la 7-10 zile, pentru a observa în timp caracterele culturale, îndeosebi aspectul coloniilor. După însămânţare probele s-au păstrat la frigider până la stabilirea rezultatului examenului bacteriologic şi micologic.

Din tuburile cu bulion nutritiv în care s-a constatat la examenul microscopic efectuat după 24 ore de incubare la 37ºC, prezenţa unor cocobacili sau bacili Gram negativi, s-au efectuat repicaje pe mediu MacConkey repartizat în plăci Petri sau pe alte medii de diferenţiere pentru *Enterobacteriaceae*.

În vederea caracterizării morfologice, din culturi s-au efectuat frotiuri uscate sau umede (în cazul algelor din genul *Prototheca*). Tehnicile de colorare şi de examinare au fost adaptate în funcţie de microorganismele examinate (bacterii, ciuperci sau alge unicelulare).

În vederea recomandării unei terapii ţintite etiologic, tulpinile izolate au fost testate în privinţa sensibilităţii/rezistenţei la unele produse antimicrobiene, efectuând antibiograme după metoda difuzimetrică în gel de agar Müeller-Hinton. În testare s-au folosit microcomprimate standardizate cu antibiotice şi antimicotice, în funcţie de grupa de microorganisme. Pentru bacterii s-au folosit: enrofloxacin, florfenicol, amoxyclav, penstrep, tetra-delta, lincosepctin şi colistin; pentru levurile din genul *Candida* s-au folosit: ketoconazol, nistatin, nizoral, florocitozina, miconazol şi cotrimoxazol; pentru algele unicelulare din genul *Prototheca* s-au folosit: lincocin-forte, neomicină, gentamicină, amoxicilină, oxitetraciclină şi flumequin.

REZULTATE ŞI DISCUŢII

În urma examenului bacteriologic din cele 51 probe de lapte recoltate de la vacile cu mamită clinică s-au izolat microorganisme aparţinând la 7 genuri diferite: *Staphylococcus, Escherichia, Bacillus, Candida, Prototheca, Streptococcus şi Arcanobacterium.* În 33 (64,7%) din probe s-au identificat micoorganisme aparţinând unui singur gen, iar în 18 (35,29%) din probe s-a constatat o asociere dintre genurile *Staphylococcus* şi *Streptococcus* (grafic 1)

Din analiza datelor prezentate în graficul nr. 1 se constată o incidenţă crescută a mamitelor în care sunt asociate două genuri de germeni patogeni majori ai mamitelor *Staphylococcus* şi *Streptococcus* (35,29%). În cazul izolării de microorganisme ce aparţin unui singur gen, incidenţa a fost următoarea: *Staphylococcus* (31,37%), *Candida* (15,69%), *Escherichia* (5,88%), *Bacillus* (3,92%), *Prototheca* (3,92%), *Streptococcus* (1,96%) şi *Arcanobacterium* (1,96%). Se poate observa predominanţa mamitelor cu etiologie asociată dintre stafilococi şi streptococi, iar dintre cele cu

etiologie reprezentată de un singur gen microbian sunt mamita stafilococică şi cea provocată de *Candida.* Subliniem dominanţa etiologiei cu germeni Gram pozitivi şi scăzută cu bacterii Gram negative. Menţionăm în două cazuri izolarea de alge unicelulare din genul *Prototheca,* la o valoare raportată şi în alte lucrări de specialitate (4, 17, 19).

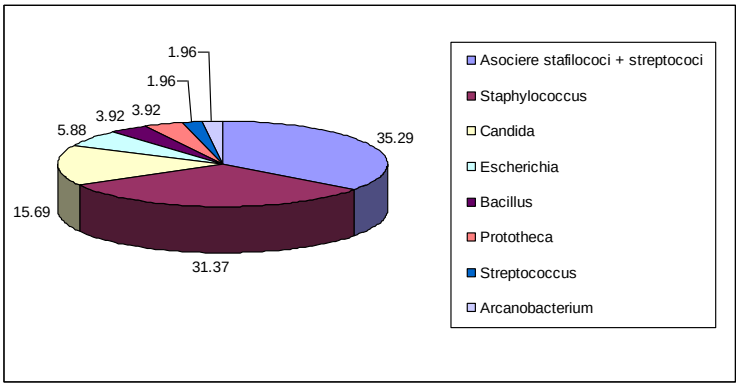

Grafic 1 – Structura florei bacteriene izolate din laptele mastitic

Stafilococii s-au izolat pe medii cu sânge, au produs hemoliză, reacţie pozitivă la testele catalază şi coagulază, iar la examenul morfologic au prezentat aspectul caracteristic de coci izodiametrici, Gram pozitivi, grupaţi în ciorchine. Pe mediul Chapman au format colonii de culoare galbenă, netede, lucioase de 1-1,5 mm diametru. Streptococii s-au izolat pe medii cu sânge, au produs hemoliză, iar mofologic aspect de coci, formă uşor ovoidală, Gram pozitivi şi grupaţi în lanţuri de lungimi variabile. Levurile din genul *Candida* s-au izolat pe mediul Sabouraud şi geloză glucozată, coloniile fiind de culoare albă mată, de 1-2 mm diametru, iar morfologic au prezentat forme caracteristice de „butoiaş”, numeroase celule fiind înmugurite, uneori observându-se pseudofilamente şi clamidiospori. Tulpina de *Escherichia coli* s-a izolat pe mediile uzuale (bulion şi agar) şi pe mediul MacConkey, pe care s-au dezvoltat colonii tipice ca formă şi cromatică, iar morfologic aspect de bastonaşe, cu dimensiuni de 1-3 µm, Gram negative. Algele celulare din genul *Prototheca* s-au izolat pe medii glucozate (bulion şi agar), ca şi pe mediul Sabouraud. În mediul lichid s-au dezvoltat în 24-36 de ore, cu formarea unui depozit de aspect nisipos care se omogenizează cu uşurinţă, datorită greutăţii celulelor. La suprafaţă formează o peliculă foarte fragilă care se rupe cu uşurinţă. Coloniile se dezvoltă în 48-72 de ore, iniţial sunt mici dar treptat ajung la 1-3 mm sau chiar mai mari, de o nuanţă albă cenuşie. Examinate la lupă prezintă în fazele incipiente de dezvoltare irizaţii strălucitoare asemănătoare cristalelor de gheaţă, iar treptat devin opace, suprafaţa mată şi au tendinţa de a creşte în înălţime, suprafaţa având un aspect muriform sau conopidiform. Pentru caracterizarea morfologică s-au efectuat frotiuri umede într-o picătură de soluţie Lügol, observându-se celule în diferite faze de dezvoltare. Prototecile mature au formă ovoidală sau reniformă, cu dimensiuni de 25-30 µm, au citoplasma granulară, cu evidenţierea de corpi denşi, granule de amidon. Unele celule se află în diferite faze de multiplicare, caracteristice fiind cele cu 6-8 endospori, aspect tipic de diferenţiere faţă de levurile din genul *Candida.*

Mamitele vacilor constituie una dintre problemele majore ale patologiei veterinare, cu largi implicaţii în economia fermelor şi în sănătatea publică. Pe plan mondial, cercetările în domeniul mamitelor constituie o preocupare a multor colective de cercetători, obiectivele de investigaţie vizând: aspecte epidemiologice; etiologia în conformitate cu conceptul etiologiei monofactoriale şi

plurifactoriale; mecanismele patogenetice; diagnosticul urmărind introducerea unor tehnici rapide de identificare a agenților etiologici, cu grad ridicat de sensibilitate şi specificitate; tratamentul prin găsirea celor mai bune formule cu utilizarea unei medicații țintite etiologic, pentru a se elimina fenomenul de antibiorezistență; imunoprofilaxia prin conceperea unor vaccinuri monovalente sau mixte, în corelație cu flora microbiană cu circulație epidemiologică; profilaxia nespecifică prin respectarea principiilor de igienă privind mulsul şi glanda mamară, cât şi măsurile de biosecuritate.

Sensibilitatea/rezistența tulpinilor bacteriene la substanțele antimicrobiene şi antimicotice este prezentată în tabelul nr. 1.

Tabel nr. 1 - Sensibilitatea/rezistența tulpinilor bacteriene

Antibioticul	Staphylococcus + Streptococcus.			Staphylococus			Escherichia coli			Bacillus spp.			Streptococcus spp.			Arcanobacterium pyogenes		
	Nr	S	R	Nr	S	R	Nr	S	R	Nr	S	R	Nr	S	R	Nr	S	R
Enrofoxacin	18	18	0	16	16	0	3	1	2	1	1	0	1	1	0	-	-	-
Florfenicol	18	18	0	16	16	0	3	1	2	1	1	0	1	1	0	-	-	-
Amoxiclav	18	18	0	16	15	1	3	0	3	2	1	1	1	1	0	1	0	1
Penstrep	18	18	0	6	6	0	3	0	3	2	0	2	1	1	0	-	-	-
Tetradelta	18	6	12	6	6	0	3	0	3	2	1	1	1	1	0	1	0	1
Lincospectin	12	6	6	6	0	6	3	0	3	2	2	0	1	0	1	-	-	-
Colistin	12	2	10	6	2	4	3	1	2	1	0	1	1	0	1	-	-	-

Legenda: Nr. numărul tulpinilor; S – sensibilitate; R – rezistență

Bacteriile din genurile *Staphylococcus, Escherichia, Bacillus, Streptococcus* şi *Arcanobacterium* au prezentat sensibiliate la Enrofloxacin (94,87%), Florfenicol (94,87%), Amoxiclav (85,36%) şi rezistență la Colistin (78,26%), Lincospectin (66,67%) şi Tetra-Delta (51,61%). Tulpinile de *Candida spp*., au prezentat sensibilitate doar la două antifungice, respectiv la Nizoral (25 mm) şi Nistatin (18 mm), şi rezistență la Ketoconazol, Fluorocitozină, Myconazol şi Cotrimoxazol. Tulpinile de *Prototheca* au prezentat sensibilitate la: Lincocin-forte (28-32 mm), Neomicină (24-30 mm) şi Gentamicină (16-20 mm), şi rezistență la amoxicilină, oxitetraciclină şi flumequin.

Mamitele rămân una din cele mai frecvente şi costisitoare boli ce grevează serios rentabilitatea fermelor de vaci de lapte peste tot în lume. Prin investigațiile din prezenta lucrare subliniem etiologia complexă a unor mamite, prezența într-o proporție variabilă a levurilor şi algelor unicelulare din genul *Prototheca.* Pentru a putea interveni într-un mod eficient se impune întotdeauna efectuarea unor investigații minime de laborator prin care se poate stabili genul bacterian implicat etiologic, iar după izolare să fie efectuată o antibiogramă, pentru a prescrie un tratament țintit etiologic.

CONCLUZII

1. În urma efectuării examenului bacteriologic la 51 probe de lapte recoltate de la vaci cu mamită clinică s-au izolat microorganisme aparținând la 7 genuri diferite: *Staphylococcus, Candida, Escherichia, Bacillus, Prototheca, Streptococcus şi Arcanobacterium.*

2. La un număr de 18 probe (35,29%), s-a constatat o etiologie mixtă, existând o asociere între cocii din genurile *Staphylococcus* şi *Streptococcus,* acestea având o pondere importantă în producerea mamitelor.

3. Mamitele cu etiologie reprezentată de microorganisme aparţinând unui singur gen, au avut următoarea incidenţa: *Staphylococcus* (31,37%), *Candida* (15,69%), *Escherichia* (5,88%), *Bacillus* (3,92%), *Prototheca* (3,92%), *Streptococcus* (1,96%) şi *Arcanobacterium* (1,96%).

4. Bacteriile din genurile *Staphylococcus, Escherichia, Bacillus, Streptococcus* şi *Arcanobacterium* au prezentat sensibiliate la Enrofloxacin (94,87%), Florfenicol (94,87%), Amoxiclav (85,36%) şi rezistenţă la Colistin (78,26%), Lincospectin (66,67%) şi Tetra-Delta (51,61%).

5. Tulpinile de *Candida spp*., au prezentat sensibilitate la două antifungice, Nizoral (25 mm) şi Nistatin (18 mm), şi rezistenţă la Ketoconazol, Fluorocitozină, Myconazol şi Cotrimoxazol.

6. Tulpinile de *Prototheca* au prezentat sensibilitate la: Lincocin-forte (28-32 mm), Neomicină (24-30 mm), Gentamicină (16-20 mm) şi rezistenţă la amoxicilină, oxitetraciclină şi flumequin.

BIBLIOGRAFIE

1. Ben Hassen S.1, Messadi L.1, Ben Hassen A.2, 2003. Identification et caracterisation des especes de *Staphylococcus* isolees de vaches atteintes ou non de mamite. Ann. Med. Vet., 147, p. 41-47.
2. Bradley A. J., Green M. J., 2001. Adaptation *E. coli* to the bovine mammary gland. J. Clin. Microbiol., 39, p.1845-1849.
3. Corbellini L. G., Driemeier D., Cruz C., Dias M. M., Ferreiro L., 2001. Bovine, Mastitis due to *Prototheca zopfii*: Clinical, Epidemiological and Pathological Aspects in a Brazilian Dairy Herd. J. Tropical Animal Health and Production, 33, (6), p. 463-470.
4. Cuc Cosmina, Răpuntean S., Fiţ N., Daniela Calina, G. Nadas, 2007, Cultural characterisation of some strains of *Prototheca sp.,* isolated from mastitic cows. Rev. Rom. Med. Vet.,17, (2), p. 228-234.
5. Descoteaux Luc, 2004, La mammite clinique: strategies d'intervention, Symposium sur les bovins laitiers 21 oct. 04, Hotel des Seigneurs, Saint-Hyacinthe.
6. Harmon, R. J., Langlois, B. F., 1989. Mastitis due to coagulase-negative. *Staphylococcus* species. Agri-Practice 10, p. 29.
7. Hiroven J., et al. (1999) Acute phase response in dairy cows with experimentally induced *Escherichia coli* mastitis. Acta Vet. Scand., 40, (1), p. 35-46.
8. Lagneau P. E., Lebtahi K., Swinne Danielle, 1996. Isolation of yeasts from bovine milk in Belgium. J. Mycopathologia, 135, (2), p. 99-102.
9. Lagneau P. E., Bierny M., Vercouter M., 2000. Isolement de *Scedosporium apiospermum/Pseudallescheria boydii* lors d'un cas de mammite bovine. J. de Mycologie Medicale, 19, (1), p. 43.
10. Leigh J. A., Field T. R., Williams M. R., 1990, Two strains of *Streptococcus uberis* of differing ability to cause clinical mastitis, differ in their ability to resist some host defence factors. Res. Vet. Sci., **49,** (1), p. 85–87.
11. Ognean L., 1997. Mamitele micotice la bovine, Editura Casa Cărţii de Ştiinţă.
12. Quinn A. K., Vermunt J. J., Twiss D. P., 2002, *Arcanobacterium pyogenes* mastitis in a 18-month-old heifer. New Zealand Vet. J., 50, (4), p. 167-168.
13. Rakotozandrindrainy R., Foucras G., 2007. Etiologie bacterienne des mammites des vaches laitieres du triangle laitier des hautes terres de Madagascar. Rev. Med. Vet., 158, 2, p. 106-110.
14. Răpuntean Gh., Răpuntean S., 2000, Observaţii privind etiologia unor mamite la vacă şi oaie. Simp. FMV Iaşi, 2, (43) p. 160-164.
15. Răpuntean Gh., Răpuntean S., Fiţ N., Cosmina Cuc, 2006, Research regarding the development of unicellular algae for *Prototheca* genus isolated from mastitic cows. Buletin USAMV Cluj-Napoca, 63, p. 146-151.
16. Răpuntean Gh., Groza I., Răpuntean S., Boldizsar E., 2004, The sensitivness of *Prototheca zopffi* strains isolated from cows mastitis to some antibiotics and chemotherapics, 2004, The 5th Middle European Buiatrics Congress, 2-5 iunie, Hajduszoboszlo, p. 504-509.
17. Răpuntean S., Răpuntean Gh., Fiţ N., Cuc Cosmina, Nadăş G., (2009) Morphological and Cultural Characterization of Some Strains of Unicellular Algae of the Genus Prototheca Sampled from Mastitic Cow Milk. Not. Bot. Hort. Agrobot. Cluj, 37, (1).
18. Ruben N. Gonzales, 1996. Prototheca, Yeast and Bacillus as a Cause of Mastitis, National Mastitis Council Animal Meeting Proceedins p. 82, Nashville, Tennessee.
19. Swinne D., Moubamba D., Lagneau P. E., Geerts S., 2002, Nouveaux cases d'infections par *Prototheca zopfii* chez la vache laitiere en Belgique. Ann. Med. Vet.,146, (5), p. 311-315.
20. Ungureanu C., Minciună V., 1983. Afecţiunile glandei mamare la vaci, Ed. Ceres, Bucureşti.

RADIODIAGNOSTICUL: MIJLOC DE GHIDAJ AL BIOPUNCŢIEI TUMORILOR OSOASE

RADIODIAGNOSTIC : GUIDING THE BIOPUNCTION OF BONE TUMORS

I.C. GÂRJOABĂ, N. TUDOR, T. SOARE, A. TĂNASE, Adriana ALISTAR, C. VLĂGIOIU
Facultatea de Medicină Veterinară Bucureşti
dana_ncl@yahoo.com

This paper presents the meaning of the radiological exam in the context of guiding the bone biopunction of animals suspected with bone neoplasic processes. Three dogs from different races, ages and sexes were clinical evaluated for suspected bone neoplasic processes. After radiological examination for a precise diagnose a bone biopunction was performed. Cytological and histological exams resulted in a cert diagnose of osteoblastic osteosarcoma in the three cases studied.

Key words: biopuncţion, dog, osteosarcoma, cytological exam

Procesul neoplazic osos reprezintă o entitate patologică cu o etiologie insuficient cunoscută, atât în medicina umană cât şi în medicina veterinară. Multe procese neoplazice care apar la nivelul scheletului membrelor sunt maligne, fiind încadrate ca tumori primare, metastaze osoase sau tumori primare ale ţesuturilor moi cu invazie osoasă (1). Stabilirea diagnosticului cert necesită o evaluare radiografică, completată cu examenul citologic şi histologic. Pentru aceasta se impune realizarea puncţiei osoase, care trebuie realizată în funcţie de aspectele semiologice identificate prin examenul radiografic. Astfel, imaginea obţinută ghidează efectuarea puncţiei osoase, pentru identificarea tipului tumorii respective (2, 3).

În acest studiu este prezentat aportul examenului radiografic în identificarea locului optim pentru realizarea puncţiei osoase în vederea prelevării unor probe concludente necesare stabilirii diagnosticului cert .

MATERIAL ŞI METODĂ

În lucrarea de faţă sunt prezentate trei cazuri suspecte radiologic de evoluţia unui proces neoplazic. Animalele s-au prezentat la Clinica de Patologie Chirurgicală a Facultăţii de Medicină Veterinară Bucureşti, unde au fost evaluaţi, prin examen clinic şi radiologic. Ulterior în scopul stabilirii unui diagnostic sigur s-a recurs la realizarea biopsiei. Această procedură s-a efectuat după sedarea animalelor, folosind acepromazină în doză de 3mg/10kg GC.

Puncţia biopsică a fost însoţită de examen citologic şi histologic, folosindu-se metoda de coloraţie MGG, respectiv coloraţie HEA.

REZULTATE ŞI DISCUŢII

Primul caz a fost reprezentat de un câine din rasa Rottweiller, femelă în vârstă de 9 ani, care a prezentat o tumefacţie exagerată în regiunea scapulo-humerală stângă. S-a efectuat examenul radiografic, pe imaginea obţinută observându-se zone de radiodensificare neomogenă în zona metafizo-diafizară proximală, cu o reacţie periostală masivă (fig. 1). S-a efectuat biopuncţia osoasă, folosind ca mijloc de ghidaj filmul radiografic. De remarcat a fost faptul că în acest caz a existat o neconcordanţă semnificativă între leziunile întâlnite la examenul radiografic şi simptomatologie, animalul neprezentând şchiopătură pe membrul afectat. Acest din urmă lucru a determinat solicitarea unui diagnostic diferenţial. Locul unde s-a făcut puncţia osoasă a fost reprezentat de nuclei

de radiodensificare de la zona metafizo-diafizară, ajungându-se la acel nivel după penetrarea corticalei osoase (fig. 1).

Examinarea frotiului citologic a scos în evidență prezența celulelor cu anizocitoză şi anizocarioză evidentă, citoplasmă puțină şi extrem de bazofilă, celule binucleate, nuclei cu nucleoli evidenți, caractere citologice specifice pentru osteosarcomul osteoblastic (fig. 2). Confirmarea s-a realizat prin examen histologic.

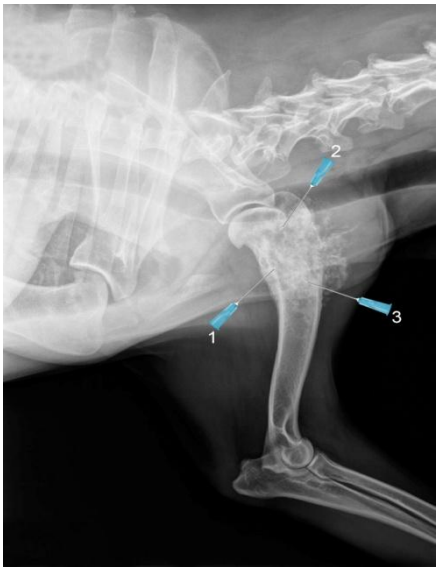

Fig. 1 – Radiodensificare neomeogenă şi zone de liză în regiunea metafozo-diafizară proximală humerus stâng, cu reacție periostală masivă şi tumefierea țesutului muscular

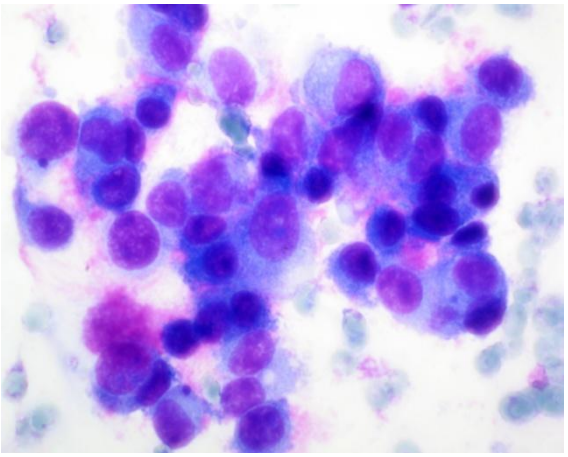

Fig. 2 – Grup de celule tumorale cu aspect displazic evident; celule binucleate – osteosarcom osteoblastic MGG; x100

Fig. 3 – Zonă de radiotransparență crescută în extremitatea distală a radiusului drept, cu zonă de scleroză la nivelul canalului medular

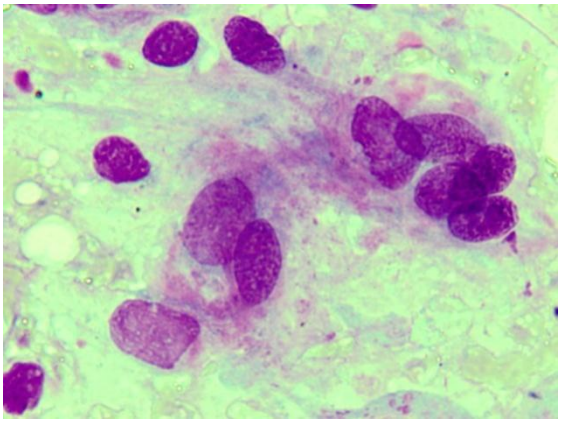

Fig. 4 – osteocite tipice alături de osteoblaste de dimensiuni mari, nuclei cu 1-2 nucleoli – aspect tipic de osteosarcom osteoblastic; MGG; x100

Al doilea caz a fost reprezentat de un câine mascul din rasa Ciobănesc caucazian în vârstă de 9 ani, ce a prezentat clinic o tumefacţie în extremitatea distală a radiusului drept, cu şchiopătură la cald. Examenul clinic a fost urmat de examen radiologic la care s-a observat alternanţa între zona de scleroză şi cea de radiotransparenţă (fig. 3). Şi de această dată efectuarea puncţiei biopsice s-a realizat în funcţie de aspectele semiologice evidenţiate de imaginea radiografică, extragerea materialului celular făcându-se de la nivelul zonelor radioopace ale leziunii.

Aspectul citologic al preparatului obţinut în urma acestei puncţii scoate în evidenţă prezenţa unor elemente celulare constituite din osteocite tipice, alături de care se află osteoblaste de dimensiuni mari cu nuclei voluminoşi ce au în componenţă 1 – 2 nucleoli, acestea fiind aspecte citologice ce duc la suspiciunea unei forme de osteosarcom osteoblastic (fig. 4). Diagnosticul cert de osteosarcom osteoblastic s-a stabilit prin examen histologic.

Fig. 5 – Zonă de radiotransparenţă neomogenă în extremitatea distală a radiusului stâng cu reacţie proliferativă periostală masivă

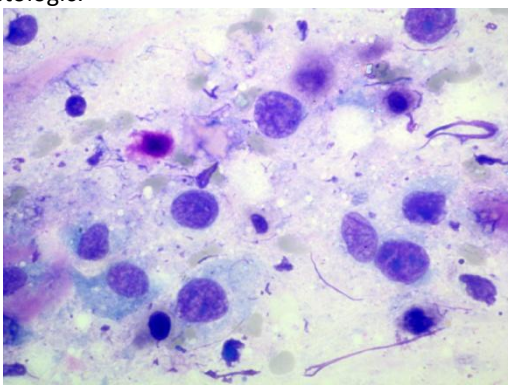

Fig. 6 – osteocite şi osteoblaste atipice cu nuclei mari şi nucleoli evidenţi – aspecte tipice de osteosarcom osteoblastic MGG; x 100

Cel de al treilea caz a fost câine din rasa Ciobănesc german, sex femel, în vârstă de 10 ani ce a prezentat o tumefacţie la nivelul extremităţii radiale stângi. La inspecţie s-a observat o uşoară şchiopătură la cald. Examenul clinic a fost urmat de examenul radiologic, evidentiindu-se următoarele: zone de radiotransparenţă neomogenă la nivelul canalului medular al radiusului acompaniată de reacţie periostală, ce a determinat deformarea regiunii osoase afectate (Fig. 5). Rezultatul examenului radiologic a fost folosit pentru ghidajul puncţiei biopsice, evitându-se în momentul aspiraţiei zonele de osteoliză exagerată şi zonele marginale ale leziunii.

Examenul citologic a evidenţiat prezenţa celulelor osoase alături de osteocite tipice şi osteoblastelor atipice cu nucleu foarte mare şi nucleoli evidenţi, stabilindu-se diagnosticul de tumoră mezenchimală malignă cu prezenţa osteoblastelor (osteosarcom osteoblastic) (fig. 6), iar confirmarea s-a realizat prin examen histologic.

În toate cele trei situaţii locul de puncţie a fost stabilit în urma aspectelor imagistice, proba prelevată pentru examenul citologic fiind recoltată de la nivelul zonelor radioopace ale leziunilor. Nu se recomandă ca aspiraţia biopsică să se facă la periferia leziunii deoarece mostra de ţesut extrasă din osul reactiv va fi neconcludentă pentru diagnostic. De asemenea nu este recomandată efectuarea puncţiei biopsice la nivelul zonelor de osteoliză din focar, deoarece în acele zone se vor identifica elemente celulare specifice procesului inflamator şi necrotic, neconcludente pentru stabilirea diagnosticului.

Pentru a stabili un diagnostic cert de tumoră osoasă, mai ales când examenul clinic şi cel radiologic sunt neconcludente, rolul îi revine examenului biopsic. Iar în această situaţie importanţă

crescută o are modalitatea de alegere a zonei ce va fi abordată prin puncție şi a reprezentativității probelor prelevate pentru examenul citologic (3).

CONCLUZII

1. Examenul radiografic este un mijloc important de orientare a diagnosticului de laborator în diferitele procese neoplazice, mai ales în cazul celor cu localizare la nivelul țesutului osos.

2. Folosindu-se drept ghidaj imaginea radiografică în realizarea biopuncției osoase, extragerea țesutului modificat suspect neoplazic s-a realizat de la nivelul zonele osteocondensate, zone din care sunt şanse mari să se recolteze elemente celulare cu caracter neoplazic.

3. La nivelul leziunii suspecte neoplazice au fost evitate zonele de osteoliză (zone cu țesut necrozat) şi zonele adiacente, perilezional, deoarece aici se află țesut osos reactiv.

4. Examenul citologic efectuat a permis stabilirea diagnosticului de osteosarcom osteoblastic în toate cele trei cazuri studiate, consecutiv utilizării imaginii radiografice drept ghidaj în realizarea puncției osoase.

REFERENCES

1. Burk R., Fenney D. , 2003 – Small Animal Radiology and Ultrasonography a Diagnostic Atlas and Text. 3rd edition, Saunders.
2. Reinhardt S., Stockhaus C., Teske E. et al., 2005 – Assement of cytological criteria for diagnosing osteosarcoma in dogs. J. Small. Anim. Pract., 46, 65-70.
3. Thrall D., Goldschmidt M. , 1985– Radiography and biopsy of bony neoplasia. In Newton and Nunamaker, eds: Textbook of Small Animal Orthopedics; J.B.Lippincott comp.

IMPLICAŢIILE PATOLOGICE ÎN PROCESUL DE CALUSARE ŞI SEMNIFICAŢIA ACESTORA ÎN APARIŢIA OSTEOSARCOMULUI: PREZENTARE DE CAZ

PATHOLOGICAL IMPLICATIONS IN CALLUSING AND THEIR INVOLVEMENT IN OSTEOSARCOMA. CASE STUDY

I.C. GÂRJOABĂ, N. TUDOR, A. TĂNASE, T. SOARE, C. VLAGIOIU
Facultatea de Medicină Veterinară Bucureşti
dana_ncl@yahoo.com

This paper presents a case of osteoblastic osteosarcoma diagnosed 4 years after a poor ***osteosynthesis*** *on a 12 years old, female, German Shepard. The animal was suffering from pain and local progressive tumefaction of the left tibia. I was reexamined clinical and radiological resulting in a fracture oblique line and a massive periostal reaction with increased radio-opacity at the diaphisar channel level. After cytological and histological examination the result was no bacterial germs and the presence of cellular elements that confirm a chronic non infected inflammatory process and a tumoral osteoblastic osteosarcoma process.*

Key words: callus, dog, osteosarcoma

În prezent, atât în medicina umană cât şi în cea veterinară, nu se cunoaşte clar etilogia osteosarcomului, dar este de necontestat existenţa unor factori predispozanţi ce au legătură directă cu apariţia în viitor a unei forme neoplazice a ţesutului osos (7).

Unul dintre factorii implicaţi în transformarea unui focar de fractura într-un proces neoplazic este remedierea defectuoasă a fracturilor, care determină apariţia unei spine iritative repetitive reprezentate de existenţa unui proces inflamator cronic ce poate deveni proces neoplazic. Remedierea defectoasă a fracturilor este fie rezultatul unei tehnici chirurgicale folosită neadecvat în procesul de reparare osoasă, fie rezultatul folosirii unor implanturi metalice necorespunzătoare, putând însă să apară şi consecutiv asocierii celor două situaţii (1, 2, 5).

Aspectele morfo-clinice ce caracterizează o remediere defectoasă a fracturilor sunt reprezentate de calusarea întârziată, necalusarea şi calusarea defectuoasă. Calusarea întârziată reprezintă o fractură care nu s-a vindecat în timpul prevăzut, în comparaţie cu alte fracturi similare (ca tip şi localizare), tratate la fel, la alţi pacienţi. O calusare întârziată presupune desfăşurarea lentă a procesului de vindecare a-l fracturii, comparativ cu o calusare normală (3, 4). Calusarea defectuoasă reprezintă o fractură ce s-a vindecat într-o proporţie anormală, de obicei producând diferite grade de deteriorare funcţională a zonei anatomice corespunzătoare. Necalusarea reprezintă neunirea unui focar de fractură, caracterizată printr-o pseudoarticulaţie la acest nivel (6).

În lucrarea de faţă este prezentată una dintre cele mai grave complicaţii postoperatorii ale osteosintezelor, datorată neaplicării corespunzătoare a tehnicilor chirurgicale de remediere a fracturilor.

MATERIAL ŞI METODĂ

Materialul de studiu a fost reprezentat de o femelă din rasa Ciobănesc german, în vârstă de 12 ani, cu o afecţiune cronică la nivelul membrului pelvin stâng, având corespondent anatomic zona tibială.

Animalul a fost examinat mai întâi prin inspecţie şi palpaţie, apoi prin examen radiografic, folosindu-se pentru acesta un aparat ELTEX 400. Ulterior s-au prelevat probe de ţesut osos din zona modificată şi s-au efectuat examene citologice şi histologice, folosind coloraţii uzuale.

REZULTATE ŞI DISCUŢII

În urma examenului clinic, fizic şi funcţional, s-au constatat următoarele aspecte: animalul a prezentat lipsă totală de sprijin pe membrul pelvin stâng, iar zona dintre graset şi jaret a fost tumefiată şi sensibilă la palpare. Din anamneză a reieşit că animalul respectiv a suferit o fractură în zona tibiei, în urmă cu 4 ani, ce a fost remediată chirurgical. Postoperator, animalul nu a mai făcut sprijin pe membrul respective, fără să prezinte modificări locale şi generale alarmante, fapt ce i-a determinat pe proprietari să nu se mai prezinte cu animalul la medic. Însă, în ultimele trei săptămâni, animalul a început să acuze durere cu caracter progresiv, fapt ce a determinat prezentare lui la medic.

Examenul clinic a fost urmat de un examen radiologic, din incidenţă laterală, a regiunii afectate. Pe imaginea radiografică s-a observat prezenţa unui focar de fractură oblică în regiunea diafizei tibiale, neconsolidat, însoţit de reacţie periostală şi radioopacitate neomogenă la nivelul canalului medular (fig. 1). Radiografic s-a suspicionat un fenomen de necalusare osoasă a focarului de fractură datorat neanihilării în mod corespunzător prin actul chirurgical, a tuturor mişcărilor pe care le poate avea un focar de fractură (mişcarea de rotaţie, de angulare şi de întindere).

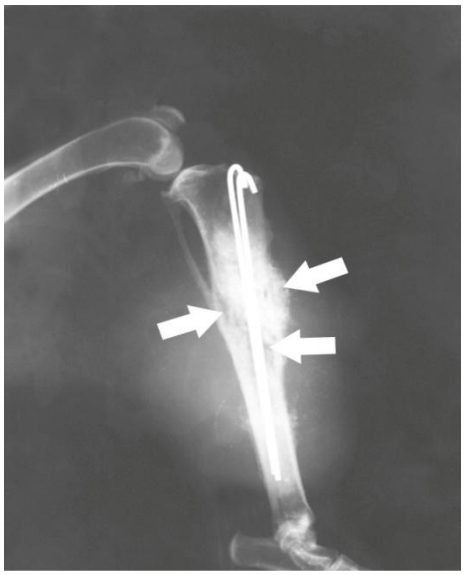

Fig. 1 - Zonă de radioopacitate neomogenă în treimea mijlocie a tibiei drepte, cu reacţie periostală, consecutive remedierii defectoase unei fracturi oblice totale de diafiză.

Ulterior examenu ona afectată şi apoi colorarea frotiurilor obţinute prin metoda MGG constatându-se urmatoarele aspecte: în frotiu se aflau osteocite tipice, cu prezenţa de mitoze atipice, acestea fiind caractere citologice specifice pentru osteosarcomul osteoblastic (fig. 2). Examenul citologic a fost urmat de amputarea înaltă a membrului şi apoi prelevarea de ţesuturi pentru realizarea examenului histologic. La examenul histologic s-a observat o celularitate bogată, cu forme atipice şi cu nuclei variaţi ca formă şi dimensiune, stabilindu-se diagnosticul de osteosarcom osteoblastic (fig. 3.)

În concordanţă cu datele bibliografice, osteomielita cronică neinfecţioasă poate apărea în jurul implanturilor metalice folosite la repararea fracturilor. Acest fenomen apare ca urmare a efectului coroziv al metalului asupra osului, a reacţiei ionice între două implanturi metalice incompatibile, sau a fenomenului de respingere pe care îl manifestă osul faţă de un non-self (1), în situaţia de faţă acest non-self fiind reprezentat de un implant metalic.

De remarcat este faptul că la examenul radiologic s-a constatat prezenţa liniei de fractură oblică la nivelul diafizei tibiale, iar la palparea profundă a zonei afectate s-a evidenţiat o mobilitate semnificativă în focarul de fractură, deşi aceasta a fost remediată cu 4 ani în urmă. În legătură cu acest aspect, unii autori susţin că există o strânsă relaţie între consolidarea necorespunzătoare a focarului de fractură (formându-se pseudoarticulaţie) şi apariţia unei osteomielite cronice neinfectate care poate constitui o spină iritativă repetitivă, pe fondul căreia se poate dezvolta în viitor un proces neoplazic la nivel osos (5, 7).

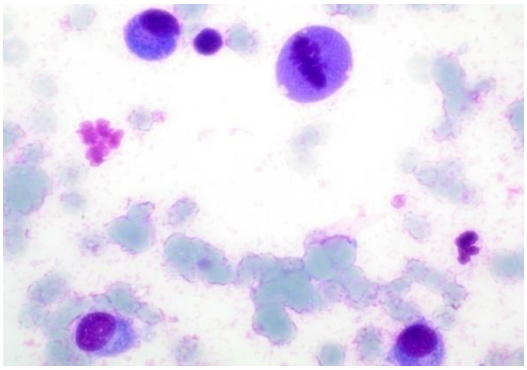

Fig. 2 – Rare osteocite tipice cu mitoză atipică - caractere citologice specifice pentru osteo sarcom osteoblastic MGG; x100

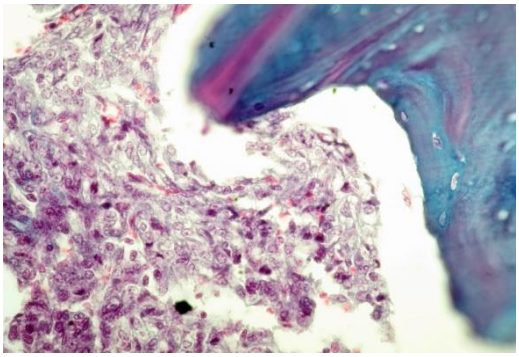

Fig. 3 – Celularitate bogată alcatuită din celule cu nuclei de diferite forme şi dimensiuni, cu număr mare de mitoze – osteosarcom osteo-blastic; HEA; x40

Având în vedere faptul că, atât examenul citologic, cât şi cel histologic nu au evidenţiat elemente microbiene, ci doar elemente celulare ce anunţă existenţa unui proces inflamator cronic neinfectat şi a unui proces tumoral, s-a dedus că necalusarea focarului de fractură s-a produs datorită neconsolidării adecvate a acestuia şi nu datorită unui pH acid (dat de obicei de mediu infecţios) de la nivelul focarului, ce putea să împiedice calusarea la acest nivel (8). Astfel, în această situaţie, forma neoplazică poate fi generată pe fondul procesului inflamator cronic aseptic (reprezentând spină iritativă repetitivă) şi nu datorită reacţiei de incompatibilitate dintre ţesutul osos şi implantul metalic, deşi o etiologie conexă nu poate fi exclusă.

CONCLUZII

1. Osteomielita cronică post-osteosinteză poate fi cauzată de o reacţie de respingere a implantului metalic incompatibil de către ţesutul osos, de neconsolidarea corespunzătoare a focarului de fractură şi de nerespectarea condiţiilor de asepsie şi antisepsie în timpul actului chirurgical.

2. Procesul inflamator cronic prezent la nivelul focarului de fractură, însoţit de neconsolidarea corespunzătoare a razelor osoase, a determinat transforma ulterioară a fracturii într-un proces neoplazic.

BIBLIOGRAFIE

1. Banta J., Schreiber R., Kulik J. – Hyperplastic callus formation in osteogenesis imperfecta simulating osteosarcoma. Jornal of Bone and Joint Surgery, 1971, 53, 115-122.

2. Grimer RJ, Taminian AM, Cannon SR - Surgical Subcommite of the European Osteosarcoma Intergroup: Surgical outcomes in osteosarcoma 2002 Apr.

3. Holmberg BJ, Farese JP, Taylor D et al. – Osteosarcoma of the humeral head associated with osteocondritis dissecans in a dog. J. Am. Anim. Hosp. Assoc., 2004, 40, 246-249.

4. Keel S. B., Jaffe K. A., Nielsen G. P. - Orthopaedic Implant - Related Sarcoma: A study of twelve cases. July 2001.

5. NIU XH, Ding Y Zhonghua Wai Keza Zhi. Chinese (pub med-in process). The surgical treatment and outcome of nonmetastatic osteosarcoma of the extremity with pathologic fractures. 2008, 15, 46 (22), 1730-1733.

6. Reinhardt S., Stockhaus C., Teske E. et al. – *Assement of cytological criteria for diagnosing osteosarcoma in dogs.* J. Small. Anim. Pract., 2005, 46, 65-70

7. Scully S. P., Ghert M. A., Zurakowski D., Thompson R. C. Jr., Gerbhart C. M. - Pathologic Fracture in Osteosarcoma. Journal of Bone and Joint Surgery 84:49-57 (2002).

8. Withrow S. V., Vail M.D. - *Withrow and Macewen´s Small Animal Clinical Oncology.* Saunders, 4th edition, 2007.

CLINICAL, BIOCHEMICAL AND HISTOPATHOLOGICAL STUDY ON PARASITIC GASTROENTERITIS ASSOCIATED WITH CAPRINE COCCIDIOSIS: COMPARATIVE EFFECT OF TOLTRAZURIL AND PROPOLIS

MOHAMED M. GHANEM[1*]; AFAFA D. A. MOHAMED[2]; MOHAMED Y. RAMADAN[3],
[1]Department of Animal Medicine
[2]Department of Biochemistry
[3]Department of Parasitology
Faculty of Veterinary Medicine (Moshtohor), Benha University, 13736, Egypt.
dr.mohamedghanem@yahoo.com

This study investigated the gastroenteritis caused by coccidial infection in domestic goats (Capra hircus) managed under three different rearing systems (intensive, semi-intensive, and extensive) at Kalubyia governorate, Egypt. Eimeria oocysts were found in 93 (66%) of the 141 faecal samples examined. Six species of Eimeria were morphologically identified; E. hirci (90.32%), E. arloingi (83.87%), E. alijevi (75.27%), E. christenseni (63.44%), E. caprina (29.03%), and E. ninakohlyakimovae (24.73%). Up to six Eimeria species were recorded form individual specimen. The infection rates and the mean number of oocyst outputs (OPG) decreased with increasing age of goats; 80% and 31758.08 for kids; 72.92% and 19543 for young; and 30.30% and 1769.92 for adult goats, respectively. For treatment study, 4 groups of kids were used, each of 5. The first group has 5 apparently healthy kids used as control (CH). The second group involved 5 naturally infected kids and left untreated (IN). The third group included 5 naturally-infected kids and treated with Toltrazuril (20 mg/kg body weight, orally for 2 weeks). The fourth group had 5 naturally infected kids treated with Propolis (1ml of 3% aqueous solution /liter of drinking water for 7 days). The result showed that Toltrazuril was highly effective as anticoccidial drug (94.33% reduction of OPG) than Propolis that moderately reduced OPG (54.66%). The efficacy of both drugs was further compared based on antioxidant assays, serum biochemical analysis and histopathological changes. There was a significant reduction ($P < 0.05$) in erythrocyte reduced glutathione (GSH), glutathione reductase (GR-ase), superoxide dismutase (SOD), catalase activities, serum albumin, A/G ratio, calcium, sodium and potassium in Eimeria-infected kids compared to control. On the other hand, significant elevations ($P < 0.05$) in serum malondialdehyde (MDA), iron and nitrate were recorded in infected animals compared to control. The total protein and phosphorus showed non-significant decrease compared to control. Propolis and Toltrazuril treatment significantly alter the serum biochemical aberrances toward the control values. However, Toltrazuril was more efficacious than Propolis as anticoccidial drug. To the best of our knowledge, this is the first investigation on goat Eimeria prevalence and treatment in Kalubyia Governorate.

Goat is the one of the most resourceful and efficient ruminant all over the world (**Mussman, 1982**). Easy handling, independence and adaptability to living free, modest feeding requirements, good tolerance to climatic semi-arid and arid regions, and effective conversion of limited resources into meat, milk, and hides are desired factors favoring the goat as a stock animal for small-scale farmers (**Balicka-Ramisz, 1999; Harper and Penzhorn, 1999**). Accordingly, diseases affecting goats received great attention, particularly those affecting their production.

Coccidiosis is considered as one of the most economically important diseases in intensive goat industry in the world (**Opoku-Pare and Chineme, 1979; Varghese and Yayabu, 1985; Chhabra and Pandey, 1991; Jalila *et al*., 1998; Kusiluka *et al*., 1998**). Clinical coccidiosis in goats is most frequently caused by *E. arloingi* and *E. ninakohlyakimovae,* (**Koudela and Boková, 1998; Ola- Davies, 2002; Kaba *et al*., 2007**)*, E. caprina* ***(Norton, 1986;*** **Kaba *et al*., 2007***), E christenseni* (**Kusiluka *et al*., 1996; MAFF,**

1996; Kaba *et al*., 2007), *E. hirci* (**Ola- Davies *et al*., 2002**), and *E. alijevi* (**Kusiluka *et al*., 1996; MAFF, 1996; Ola- Davies *et al*., 2002**). Young kids often develop and show the symptoms of the disease, while the older animals are asymptomatic (**Yvore, 1984; Jalila *et al*., 1998)**. The adult goats in a herd keep their infections year- round, continually contaminating the environment with oocysts, which serve as a source of infections for young kids (**Balicka –Ramisz, 1999; El- Seify *et al*., 2003**). Unless successfully treated, these infections in young animals lead to unthriftiness and even mortalities **(Ola-Davis *et al*., 2002; Dai *et al*., 2006; Kaba *et al*., 2007, Öcal *et al*., 2007)**.

The disease pattern is influenced by a number of factors such as environmental issues, such as moisture, temperature and oxygen tension (**Kheysin, 1972**). Climatic conditions, the nature of feeding, systems of housing and bread differences (**Kusiluka *et al*., 1998**; **Harper and Benzhorn, 1999; Chhabra and Pandey, 1991**) are also important factors contributing to spread of infection. Moreover, poor hygienic conditions were found to be associated with higher intensity of coccidial infections (**Foreyt, 1990; Jalila *et al*., 1998)**.

Prevention measures are based on increase hygienic conditions and reducing stress in goat herds (**Dhollander *et al*., 2005; Kaba *et al*., 2007**). Treatment of older goats with anticoccidial drugs suppresses the passage of oocysts in their feces; consequently, reduces the risk of infection of kids. The administration of anticoccidials to young animals at the time of weaning and shipping when stress is likely prevents a disruption of the host-parasite equilibrium, with the resultant appearance of clinical signs (**Yvore 1984)**. Many anticoccidial drugs have been commercially used, of which Toltrazuril is the most common. Toltrazuril was highly efficacious in therapy of goat coccidiosis (**Balicka- Ramisz, 1999; Balicka- Ramisz *et al*., 2004; Steinfelder *et al*., 2005; Öcal *et al*., 2007**). On the other hand, Propolis, which is a sticky resinous hive product used by bees as glue in general purpose, has been used in folk medicine for long time in different nations, such as Egypt (**Hegazi, 1998**). The pharmacologically active molecules in the Propolis are flavonoids and phenolic acids and their esters, which have multiple effects on bacteria, fungi, and viruses. In addition, Propolis and its components have anti-inflammatory and immunomodulatory activities **(Castaldo and Capasso, 2002).** Although the anticoccidial efficacy of Propolis against coccidia of rabbits has been reported (**Krell. 1996; El-Akabawy *et al*., 2004**), no study has ever conducted to determine its effect on caprine coccidiosis.

Lipid peroxidation is one of the best indicators of the level of reactive oxygen species (ROS) that induced systemic biological damage (**Popova and Popove, 2002**). The antioxidant system has a cellular protective action against oxidative stress of cell, organs and tissue damage that result from parasitic invasion (**Dede *et al* 2000**). It also plays a role in the protection of the phagocytic leukocytes against their own products and oxygen radicals. Reduced glutathione, an important antioxidant enzyme, reacts with peroxides to remove toxic substances and radicals, since it possesses active sulphydryl group (**Novak *et al*. 1991**). Although some investigation have revealed that parasitic infection causes change in lipid peroxidation parameters (**Kaya *et al* 2007, Cam *et al*. 2008**), data concerning lipid peroxidation parameters in Eimeria-infected goats treated with Propolis in not available. In addition, little literature is available on the efficacy of Toltrazuril on intestinal coccidiosis in goats.

Therefore, this study was carried out to determine the prevalence and oocyst burden of infections in different age categories of goats kept under different types of production systems, [intensive (modern), semi- intensive, and extensive (traditional or free range)] at three different localities in Kalubyia governorate, Egypt. Further aim was to evaluate the therapeutic efficiency of Propolis compared with that of Toltrazuril for controlling cocciadain infection in goats. The comparative efficiency was based on the OPG, the biochemical alterations in erythrocyte redox system, lipid peroxidation, nitric oxide (NO) production and serum total protein, albumin, globulin and minerals.

MATERIALS AND METHODS

Goats

To determine the prevalence of caprine coccidiosis, we used a total number of 141 goats at three goat farms at Kalubyia Governorate, Egypt, where goats were managed under three different managemental systems: the intensive, semi- intensive, and extensive. Domestic goats (*Capra hircus*) were classified according to their age into three categories; kids (2-4 months), young goats [weaned but not served (5-12 months)], and adult goats (1-5 years). Data concerning the number of goats on different farms are given in **Table 1**.

Table 1. Number of the examined goat in each age category and feeding system at Kalubyia Governorate, Egypt

Farm location	Management system	Kids	Young	Adult	Total
Farm 1	Intensive	20	16	11	47
Farm 2	Semi- intensive	20	16	11	47
Farm3	Extensive	20	16	11	47
Total		60	48	33	141

To evaluate the treatment, twenty kids (3- to 4- month- old) were subdivided into 4 groups, each of 5. The first group involved 5 apparently healthy kids as a control (CH). The other fifteen kids were naturally infected and classified into three groups. Group 2 was left untreated as infected non-treated (IN) group. Group 3 involved animals treated with the anticoccidial drug, Toltrazuril (TT) (Baycox®, Bayer AG, LeverKusen) by oral administration at a dose of 20 mg/kg body weight for 2 weeks, according to **Balicka- Ramisz (1999)**. Group 4 included animals treated with Propolis (PT) at a dose of 1ml of 3% aqueous solution /liter of drinking water for 7 days according to **El- Akabawy *et al*. (2004)**. The efficacy of treatments was assessed on the basis of the oocyst counts, biochemical analysis and histopathological examination.

Faecal examination and determination of OPG

Approximately 5 grams of faecal samples were directly collected from the rectum on a monthly basis for each animal of the 141 goats, placed in labeled clean container and immediately transferred to the laboratory at the Veterinary Teaching Hospital at the Faculty of Veterinary Medicine, Benha University, Egypt for examination. Faecal examination was carried out by concentration-flotation technique according to **Pritchard and Kruse (1982)**. For every positive faecal sample, oocysts per gram of feces (OPG) were estimated by McMaster technique according to **Levine (1986).** *Eimeria* species were identified after sporulation of faeces in a thin layer of 2.5 % (w/v) potassium dichromate for one or two weeks at 25 ºC, according to **Koudela and Boková (1998).**

Identification of *Eimeria* oocysts was based on the morphologic criteria as previously described (**Soulsby 1982, Levien 1986; Minstry of Agriculture, Fisheries, and Food (MAFF, 1986)).**

Biochemical analysis

Blood samples were collected from jugular vein of control and infected kids. Blood samples were divided into two parts. The first part was collected in tubes containing 20 IU heparin/ml blood and was used for preparation of hemolysate after washing erythrocytes by physiological saline as described by **Kornburg and Korecker (1955)**. The hemolysate was used for determination of erythrocytic glutathione peroxidase (GSH-Px) **(Chiu *et al*., 1976),** glutathione reducatase (GR-ase),

erythrocyte reduced glutathione (GSH) **(Sedlak and Lindsay, 1968)**, superoxide dismutase (t-SOD) (**Misra and Fridovich, 1972)** and catalase **(Sinha, 1972)**. The second part of blood samples was collected in plain tubes without anticoagulant for separation of serum samples for the quantitative determination of nitrite concentration according to **Montgomery and Dymock (19**61). The malondialdehyde (MDA) was estimated spectrophotometrically using thiobarbituric acid assay. The serum was also used for determination of total protein, albumin and globulin (**Doumas and Biggs, 1972),** calcium (**Henry, 1974),** phosphorous (**Morinal and Prox, 1973**), sodium **(Gindler and King, 1972)** potassium (**El-Merzobani *et al*., 1977)** and iron (**Dreux, 1977).**

Histopathological examination:

Specimens were collected from the small intestine of untreated and treated kids and immediately fixed in 10% neutral buffered formalin. After proper fixation, thin paraffin sections (5-7 microns thickness) were routinely prepared and stained with hematoxylin-and-Eosin (H&E) for microscopical examination according to **Drury and Wallington (1967)**.

Statistical analysis:

Data were analyzed by one way analysis of variance (ANOVA) followed by Duncan's multiple range test using SPSS program (SPSS v10, SPSS Inc., Chicago, IL, USA). Data were represented by means ± standard error (SE). Means were considered significantly different when P-value < 0.05.

RESULTS

Prevalence of coccidian infection in goats

A total of 93 (66%) of the 141 faecal samples taken during the study period were positive for *Eimeria* oocysts. Concerning age categories, the infection rates were 80 %, 72.92%, and 30.30% for kids, young, and adult goats, respectively. With regard to rearing systems, infections rates were 76.60%, 65.96%, and 55.32% in goats managed under the intensive, semi- intensive and extensive systems, respectively **(Table 2)**. Six species of *Eimeria* were identified in fecal samples. *E. hirci* (90.32%), *E. arloingi* (83.87%), *E. alijevi* (75.27%), and *E. christenseni* (63.44%) were predominant in all age categories, whereas *E. caprina* (29.03%), and *E. ninakohlyakimovae* (24.73%) were less common (**Table 3**). Infections with different types of Eimeria was evident within the same animal where up to 6 *Eimeria* species recovered from individual animal. Mixed infections with three and four *Eimeria* species were the most common (55.91 and 49.46%, respectively) (**Table 4**).

Table 2. Number and percentage of coccidial infection in kids, young and adult goats at three different managmental systems at Kalubyia Governorate, Egypt

Management system	Number of infected goats				Percentage of infected goats			
	Kids	Young	Adults	Total	Kids	Young	Adults	Total
Intensive	18	13	5	36	90.00	81.25	45.45	76.60
Semi- intensive	16	12	3	31	80.00	75.00	27.27	65.96
Extensive	14	10	2	26	70.00	62.50	18.18	55.32
Totals	48	35	10	93	80.00	72.92	30.30	65.96

Table 3. Percentage of each species of Eimeria infecting goats of all ages under three managemental systems (intensive, semi-intensive and extensive) at Kalubyia Governorate, Egypt.

Eimeria Type / Management system	E. Hirci	E. ariongi	E.alijevi	E. christen	E. caprina	E. nina
Intensive	38.71%	38.71%	40.86%	37.63%	13.98%	16.13%
Semi- intensive	27.96%	21.51%	19.35%	23.66%	6.45%	4.30%
Extensive	23.66%	23.66%	15.05%	2.15%	8.60%	4.30%
Totals	90.32%	83.87%	75.27%	63.44%	29.03%	24.73%

Table 4. Single and mixed infections with Eimeria species

Number of Eimeria species	1	2	3	4	5	6
Number of infected goats	0	15	52	46	8	1
Percentage	0	16.13	55.91	49.46	8.60	1.08

Clinical Signs

Clinical coccidiosis was detected in 54.17% of kids reared mainly in the intensive system. Symptoms were poor coat, anaemia with paleness of mucous membrane (Figure 1) diarrhea (Figure 2), weight loss, dehydration, and mortality of untreated kids.

Figure 1. Eye of Eimeria-infected kid showed pale mucus membrane

Figure 2. Eimeria-infected kid with soiled hind quarter and rough coat.

PG, was highly variable among farms. The mean OPG counts were 31758.08, 19543, and 1769.92 for kids, young, and adult goats, respectively. Goats in farm 1 shed significantly ($P< 0.05$) lower oocyst counts than that of goats in other farms. OPG of kids was approximately two and eighteen times that of young and adult goats, respectively (**Table 5**).

After treatment, both Toltrazuril and Propolis significantly ($P <0.05$) reduced the oocyst outputs compared the untreated control group (**Table 6**).

Table 5. Mean OPG in kids, young, and adult goats managed under three different feeding systems at Kalubyia Governorate, Egypt.

Age / Management system	Kids	Young	Adults
Intensive	46648.25 ± 478[a]	37661.25 ± 780 [a]	3132.50 ± 518[a]
Semi- intensive	36311.50 ± 416[b]	14460.00 ± 442 [b]	1412.00 ± 426[b]
Extensive	12314.50 ± 357[c]	6509.25 ± 371[c]	765.25 ± 451[c]

Data are presented as means ± SE

Different superscripts within the same column indicate significant difference at P> 0.05 (Duncan's multiple range test)

Table 6. Anticoccidial efficacy of Toltrazuril and Propolis against caprine coccidiosis

Treatments Treatment	OPG before treatment	OPG after treatment	Reduction %
Control healthy	0	0	0
Untreated	29798.00 ± 802[a]	29079.800 ± 263[a]	2.41
Toltrazuril	30124.00 ± 997 [a]	1708.40 ± 160[b]	94.33
Propolis	29798.00 ± 802 [a]	13510.00 ± 200[c]	54.66

Data are presented as means ± SE

Different superscripts within the same column indicate significant difference at P> 0.05 (Duncan's multiple range test).

Biochemical changes

There were significant reductions ($P < 0.05$) in erythrocyte GSHpx , GR-ase , SOD, and catalase activities of IN group compared to that of CH.. However, increasing in these parameters was observed after treatment, particularly with Toltrazuril. In addition, there was a significant decrease ($P < 0.05$) in erythrocyte GSH concentration of IN compared to control, which was significantly increased after treatment with Propolis and Toltrazuril . On the other hand, significant elevations in serum MDA **and** nitric oxide ($P < 0.05$) were recorded in infected animals, which had been significantly reduced after treatment with Propolis and Toltrazuril (**Table 7)**.

There was a significant decrease in the level of albumin and A/G ratio of IN kids compared to control while globulin showed a non-significant elevation compared to control group. However, treatment with Propolis and Toltrazuril significantly increased albumin and A/G ratio (**Table 8**).

Eimeria infection resulted in a significant reduction ($P < 0.05$) in the level of serum Ca, Na and K. These parameters were mildly increased after treatment with Propolis and Toltrazuril. On the other hand, iron was significantly increased ($P < 0.05$) in IN kids compared to control group, but decreased, albeit non-significantly, after treatment with Propolis and Toltrazuril.

Table 7. The mean values of erythrocyte and serum antioxidant assays in Eimeria- infected kids before and 2 weeks after treatment with Propolis and Toltrazuril

Groups / Variables	CH	IN	PT	TT
GSH-px (u/gHb)	11.59 ± 0.43^{a}	9.15 ± 0.44^{b}	9.91 ± 0.37^{b}	10.23 ± 0.25^{b}
GR-ase (u/gHb)	24.29 ± 0.43^{a}	19.21 ± 0 .51^{c}	21.12 ± 0.13^{b}	20.35 ± .36^{b,c}
SOD (u/gHb)	12.43 ± 0.26^{a}	9.59 ± 0.33^{b}	10.15 ± 0.26^{b}	9.82 ± 0.32^{b}
Catalase (u/gHb)	19.31 ± 0.21^{a}	15.78 ± 0.15^{b}	15.93 ± 0.22^{b}	16.42 ± 0.26^{b}
GSH (umol/gH)	64.53 ± 3.81^{a}	42.66 ± 3.53^{b}	57.15 ± 4.25^{a}	51.44 ± 4.37^{a,b}
MDA (umol/L)	0.63 ± 0.26^{c}	0.83 ± 0.35^{a}	0.71 ± 0.28 ^{a,b}	0.74 ± 0.29^{b}
Nitrite (umol/L)	1.57 ± 0.45^{a}	2.86 ± 0.22^{b}	2.05 ± 0.11^{c}	2.13 ± 0.10^{c}

CH = control healthy, IN = infected non-treated, PT = Propolis -treated, TT = Toltrazuril -treated

Data are presented as means ± SE

Means within the same column followed by different superscripts are significantly different at P > 0.05 (Duncan's multiple range test)

Table 8. Protein and electrolyte profile in control and Eimeria-infected kids before and 2 weeks after treatment with Propolis and Toltrazuril

Groups / Variables	CH	IN	PT	TT
Total protein (gm/dl)	6.10 ± 0.41^{a}	5.25 ± 0.49^{a}	5.71 ± 0.21^{a}	5.92 ± 0.15^{a}
Albumin (gm/dl)	3.48 ± 0.57^{a}	2.32 ± 0.55^{c}	2.89 ± 0.23^{b}	3.14 ± 0.14^{a,b}
Globulin (gm/dl)	2.63 ± 0.35^{a}	2.93 ± 0.49^{a}	2.82 ± 0.24^{a}	2.79 ± 0.28^{a}
A/G ratio	1.36 ± 0.17^{a}	0.86 ± 0.11^{b}	1.04 ± 0.16^{a,b}	1.12 ± 4.6^{a,b}
Ca (mg/dl)	10.84 ± 0.70^{a}	9.63 ± 0.13^{c}	9.81 ± 0.11^{b,c}	10.11 ± 0.18^{b}
P (mg/dl)	6.43 ± 0.29^{a}	5.61 ± 0.33^{a}	5.73 ± 0.22^{a}	5.86 ± 0.14^{a}
Na (mmol/L)	142.85 ± 8.58^{a}	115.28 ± 6.58^{b}	119.13 ± 5.28^{b}	118.94 ± 3.78^{b}
K (mmol/L)	6.50 ± 0.13^{a}	5.65 ± 0.22^{b}	5.76 ± 0.22^{b}	5.89 ± 0.16^{b}
Iron (ug/dl)	144.37 ±10.60^{b}	176.48 ± 10.06^{a}	161.33 ± 8.19^{a,b}	160.01 ± 7.24^{a,b}

CH = control healthy, IN = infected non-treated, PT = Propolis -treated, TT = toltrazurol-treated . Data are presented as means ± SE

Means within the same row followed by different superscripts are significantly different (P > 0.05, Duncan's multiple range test).

Histopathological changes

Microscopically, the intestinal mucosa of the untreated kids was characterized by hypertophy of the intestinal villi that were severely infected with large number of the developmental stages of *Eimeria* species (Figure 3). Such stages were mainly schizonts, macrogametocytes, and immature oocysts (Figure 4). The mucosal blood vessels were congested with blood and the lamina propria was infiltrated with leucocytes particularly lymphocytes and oesinophils. Large area of the intestinal mucosa were eroded and showing desquamation of the lining epithelia cells which seen in the intestinal lumen mixed with necrotic debris and inflammatory cells. Moreover, some areas of hemorrhages were also detected in the mucosa and submucosa of the intestinal wall.

The intestine of the Propolis-treated kids revealed focal infection of the intestinal mucosa which were well-demarcated from the adjacent normal tissue by inflammatory cells (Figure 5). The infected area revealed focal aggregation of oocysts mixed with necrotic tissue and infiltrated with lypmohcytes, macrophages, and eosinophils. The intestinal villi were moderately infected with the developmental stages of *Eimeria* particularly macrogametocytes and immature oocysts (Figure 6). Focal lymphocytic aggregations were also observed in the lamina propria of the intestinal mucosa.

Histological examination of the intestine of Toltrazuril -treated kids revealed lower number of *Eimaria* developmental stages in the intestinal epithelium. The intestinal mucosa appeared normal and muocsa of the intestinal villi were free form the developmental stages of *Eimeria* species, while only few cells were still infected (Figure 7). Moreover, regeneration of the intestinal mucosa was evidenced by hyperplasia of the epithelial cells with intestinal lymphocytic infiltration.

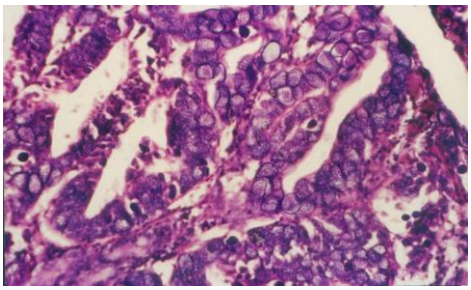

***Figure 3**. A photomicrograph showing high degree of Eimeria oocyste infestation in untreated kid*

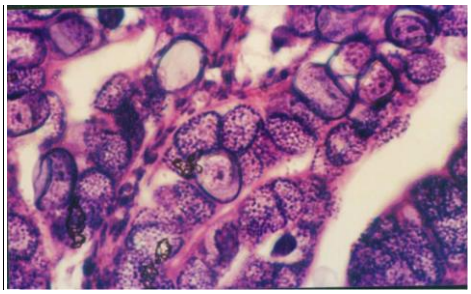

***Figure 4**. A photomicrograph showing heavy infection with schizonts and macrogametocytes of Eimeria in untreated kid*

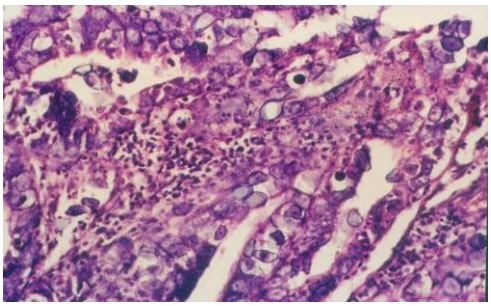

***Figure 5.** A photomicrograph of histopathological section of intestine of a kid from Propolis-treated group showing moderate number of macrogametocytes and immature oocysts in serosal layer.*

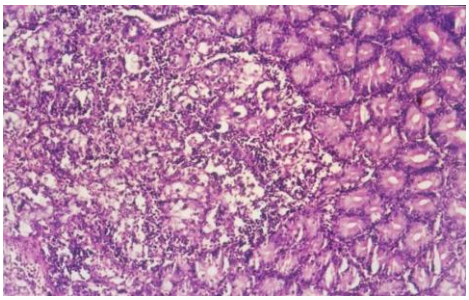

***Figure 6**. A photomicrograph of histopathological section of intestine of a kid from Propolis-treated group showing focal aggregation of oocysts separated by lymphocytes and some eosinophils that replaced the necrotic crypts of Lieberkuhn.. The adjacent mucosa appeared normal as it were uninfected.*

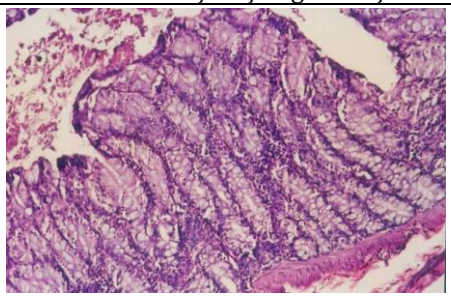

Figure 7. *A photomicrograph of histopathological section of intestine of a kid from Toltrazuril-treated group showing lower degree of infection with Eimeria.*

DISCUSSION

Coccidiosis is one of the most economically important diseases causing parasitic gastroenteritis of goats worldwide **(Foreyt, 1990; Jalial *et al*. 1998; Koudela and Boková 1998; Öcal *et al*. 2007).** The prevalence and identity of the goat coccidia in Kalubyia Governorate, Egypt, has not been previously reported. The present study indicated that *Eimeria* oocysts were found in 66% of 141 samples. The prevalence of coccidiosis was comparable to those reported in Poland (55%) (**Kaba *et al*. 2007**) and turkey (73.6%) **(Değer *et al*. 2003**). Lower prevalences were recorded, such as 6.62% in India (Patel ***et al*., 2001**) and 28% in Kenya (**Waruiru *et al*. 2005**). On the other hand, the finding of higher prevalences, such as 94.65 %, 91.5%, 93.7%, and 93.4%, was recorded in different Egyptian Governorates **by Otify (1984), El- Manyawe (1999), Arafa (2002),** and **El- Seify *et al*. (2003)**, respectively. Worldwide, higher infection rates were recorded, such as 80- 90% (**Jalila *et al*. 1998; Balica- Ramisz, 1999; Abo- Shehada and Abo- Farieha, 2003; Gül, 2007**) and <91% (**Norton, 1986; O' Callaghan, 1989; Koudela and Boková, 1998; Harper and Penzhorn, 1999)**. The difference in the prevalence of coccidial infection among different goat flocks may be attributed to the density of animals, the hygiene and management procedures, the type of husbandry adopted (intensive, semi-intensive, or free range), the climatic condition in the farming area including rainfall, temperature, and humidity **(Abo-Shehada and Abo- Farieha, 2003)**. In addition, the coccidiosis carrier- state in the dams may be considered as the main source of infection to kids (**Balicka –Ramisz, 1999; El- Seify *et al*. 2003**).

In general, several *Eimeria* species occur simultaneously in goats (**Levine, 1986**). In the present work, six species of *Eimeria* were identified, *E. hirci* (90.32%), *E. arloingi* (83.87%), *E. alijevi* (75.27%), *E. christenseni* (63.44%), *E. caprina* (29.03%), and *E. ninakohlyakimovae* (24.73%). Species of coccidia encountered in goats in this study have also been reported in other Egyptian Governorate by **Otify (1984), Arafa (2002),** and **El- Seify *et al*. (2003)**, also they recorded 8, 8, and 15 Eimeria species, respectively. Mixed infections with different *Eimeria* species were common. This result is in agreement with other reports (**Soulsby, 1982; Foreyt, 1990; Chhabra and Pandey, 1991; Kusiluka *et al*., 1996; Koudela and Boková, 1998; Harper and Penzhorn, 1999; Değer *et al*. 2003; Gül, 2007)**. Usually, from eight (**Kusiluka *et al*. 1996**) to 16 (**Smith and Sherman, 1994**) *Eimeria* species were recorded worldwide; however, the exact number of species is usually different (**O' Callaghan, 1989**).

Analogous to our result, infection with 3 *Eimeria* species was the most common in Turkey (**Değer *et al*. 2003; Gül, 2007)**.

The pathological significance of different types of Eimeria has been documented. These species include *E. arloingi* and *E. ninakohlyakimovae* (**Levine, 1986; Kusiluka *et al*. 1996; MAFF, 1996; Koudela and Boková, 1998; Ola- Davies, 2002; Kaba *et al*. 2007)*, E. caprina* (Norton, 1986; Kaba *et al*. 2007**), *E. christenseni* (**Kusiluka *et al*. 1996; MAFF, 1996; Kaba *et al*., 2007**) *E. hirci* (**Ola- Davies *et al*. 2002**), and *E. alijev*i (**Kusiluka *et al*. 1996; MAFF, 1996; Ola- Davies *et al*. 2002**). As described by **Smith and Sherman (1994**), the pathogenicity of *E. arloingi* and *E. christenseni* is moderate to severe. In contrast, *E. ninakohlyakimovae* is considered to be the most pathogenic species (**Smith and Sherman, 1994; Taylor and Catchpole, 1994; Dai *et al*., 2006)** in goat causing severe coccidiosis. These pathogenic species may be contributing to enteric syndromes and mortalities encountered in goats in our study.

Infections in all three-age categories were observed in this study. The prevalence of coccidial infections was highest in young animals, which was similar to that reported by **Jalila *et al*. 1998; Kusiluka 1998; Balicka-Ramisz, 1999, Değer *et al*. 2003; Waruiru *et al*. 2005; Kaba *et al*. 2007; Kimbita et al. 2009.** The higher intensity of infections in kids may be attributed to the reduction of passive immunity provided by the colostrum during the first weeks **(Taylor, 1995),** the lack of acquired immunity at this young age and the current bad management of keeping young kids alongside their dams in and near the shed and thus exposing them to a higher infection level (**Jalila *et al*. 1998**; **Balicka –Ramisz, 1999; El- Seify *et al*. 2003)**. The data revealed that the oocyst counts showed a decreasing trend after 4 months of age, suggesting development of acquired immunity. Similar observation was previously reported by **Jalila *et al*. 1998**.

Another important factor contributes to the prevalence of eimeriosis in goats is the management systems. A very high prevalence and oocyst counts in this study were observed in kids reared under intensive system, when compared to that reared under extensive system. In an agreement with this result, clinical coccidiosis was considered to be mainly a disease of young animals **(Soulsby, 1982; Foreyt, 1990; Balicka- Ramisz *et al*, 2004)** particularly those kept under intensive systems of management **(Opoku-Pare and Chineme, 1979; Varghese and Yayabu, 1985; Catchpole *et al*., 1993; Kusiluka *et al*., 1996).** Moreover, higher coccidia prevalence and oocyst counts were observed in the semi- intensive system when compared to those of the free range (**Patel *et al*. 2001**). Quite the opposite, the disease rarely occurs in less intensive systems probably because the young animals meet the parasite more gradually and able to gain effective immunity **(Catchpole el al. 1993).**

Caprine Eimeriosis caused severe pathological gastroenteritis, which is manifested clinically by poor coat, diarrhea, anaemia, weight loss, dehydration, and mortality of untreated kids. These findings were also reported by several other authors **(Koudela and Kovkova, 1998; Ola- Davis *et al*., 2002; Dai *et al*., 2006; Kaba *et al*., 2007; Öcal *et al*., 2007).** Caprine coccidiosis might be the cause of kid's mortality observed in the intensive system management as previously reported (**Ola- Davis *et al*. 2002; Dhollander *et al* 2005).** Coccidiosis causes a significant economical loss due to retarded growth and death as a consequence of dysentery and anaemia (**Gab- Allah, 1990; Jalila *et al*., 1998**), whereas survival of the remaining kids could be due to their level of resistance or immunity to the parasite (**Agyei *et al*. 2004**).

Sub-clinical infections are common in goat (**Koudela and Boková, 1998; Değer *et al*., 2003; Balica- Ramisz *et al*., 2004**). The presence of such sub-clinical level of *Eimeria* infection in goat flocks might be significant in two ways. First, infected goats can be potential carriers and may act to increase the severity of infection precipitating the disease in a susceptible group of kids **(Jalila *et al*., 1998).** Second, sub-clinical *Eimeria* infection alone or with concurrent gastrointestinal nematodes may negatively influence the weight gain of goats **(Faizal *et al*., 1999).** The absence of clinical symptoms of coccidiosis may be attributed to the species of *Eimeria* involved in the disease (**Jalila *et***

***al*., 1998**), the level of hygiene (**Foreyt 1990; Jalila *et al*. 1998**), and the type of management system **(Jalila *et al*., 1998**). On the other hand, clinical coccidiosis often occurs when oocyst counts are very high (**Yvore, 198**4**; Soulsby, 1982**) with over 5000 OPG being significant in ruminants (**Radostits et al. 2007**). Additionally, **Norton (1986)** demonstrated that kids showing clinical signs when excreting up to 36, 000 oocysts per gram of faeces. Although large number of oocysts were found in the feces of some kids (more than 5x 10^5 OPG), they showed sub-clinical sings (**Koudela and Boková, 1998**). This may be support the view of **Taylor and Catchpole (1994)** that the level of oocyst output is not important in determining the severity of eimeriosis.

Because caprine eimeriosis has a great economical impact, treatment of this disease represents a challenge because of the reinfection. Toltrazuril was highly efficient in treatment of caprine coccidiosis as it produces 94.33% reduction of the mean OPG, a result that was consistent to that recorded by **Balicka- Ramisz (1999); Balicka- Ramisz *et al*. (2004)**. Moreover, treatment with Toltrazuril terminated the ongoing disease and did not interfere with the establishment of protective immunity against challenge infections (**Steinfelder *et al*. 2005). Öcal *et al*. (2007)** added that oral administration of Toltrazuril at a dose of 25 mg/kg/day for two consecutive days provided an effective treatment for acute clinical coccidiosis in goat kids and such dose did not result in acute liver and kidney damage.

On the other hand, Propolis decreased OPG by 54.66% and stopped diarrheas. Treated goats presented no behavioral signs of toxicity and the palatability of the drinking water was not reduced by the presence of Propolis. It has been demonstrated that Propolis was also effective against other protozoa species, such as *Eimeria stiedae* **(El- Akabawy *et al*. 2004**), *Giardia duodenalis* (**Freitas *et al*. 2006**), *Trypanosoma cruzi* (**Dantas *et al*. 2006**), and *Leishmania* species **(Duran *et al*. 2008).** Propolis is an old remedy used in modern medicine. It is one of the few natural remedies that have got its popularity over a long period. In veterinary medicine, Propolis is used to heal wounds, in weight gain programs for unweaned calves and egg-laying hens, and in the treatment of much pathology, such as diarrhoeas, abscesses, burns, dermatosis, mastitis, coccidiosis, and *Eimeria* in rabbits (**Krell, 1996**). Besides, extracts of Propolis are non toxic in experimental animals (**Kleinrok *et al*. 1978**). In addition, Propolis has an immunomodulatory activity (**Castaldo and Capasso, 2002; Sforcin *et al*. 2002**) on the host's specific (**Sá-Nunes *et al*. 2003**) and non-specific immunity (**Orsi *et al*. 2000; Sá-Nunes *et al*. 2003**) which occurs through macrophage activation (**Orsi *et al*. 2000**). Additionally, there were no significant differences related to the seasonal effect on the immunomodulatory action of Propolis (**Sforcin *et al*. 2002**). The antimicrobial properties of Propolis is possibly attributable to its high flavonoid content (**Kleinrok *et al*. 1978; Castaldo and Capasso, 2002).**

Caprine eimeriosis was associated with changes in the antioxidant assays. The significant decreases ($p < 0.05$) in erythrocyte GSH-px, SOD and catalase activities were similar to the data reported by **Cam et al. (2008).** The significant decrease in erythrocyte antioxidant enzyme activities including GSH-px, SOD and catalase of *Eimeria*-infected kids could be attributed to the release of excessive free radicals during the infection or the decrease in production of these enzymes as a result of liver damage. These radicals are of parasitic origin as confirmed by **Georgieva *et al*. (2006)**. The present data also demonstrated a significant decrease ($P < 0.05$) in erythrocyte GSH and GRase activity, of infected animals. Similar results were obtained by **Georgieva *et al*. (2006)** who recorded changes in lipid peroxidation as well as altered the activities of antioxidant enzyme in the blood of chicken infected with *Eimeria tenella*. The decreased values of GSH of infected goats indicated the oxidative damage due to generation of H_2O_2 by various mechanisms **(Gibson *et al*. 1980)**. The librating free radicals resulted in the formation of protein peroxide and inactivation of detoxifying enzymes, such as GSH-Px via splitting of peptide chain **(Pigeolet and Ramacele 1991)**. The recorded significant increase in the lipid peroxidation came in accordance with **Dede *et al* (2002**) who reported that the parasites, such as *Trichostronglylida* sp., *Eimeria* sp. and *Babesia* sp. in kids induced lipid peroxidation due to increased ROS generation to an extent that overcomes the cellular

antioxidants resulted in oxidative stress **(Mates 2001)**. In addition, there is increased production of aldehydic compounds such as MDA, which is considered one of the bio-products in lipid peroxidation and a marker of oxidative stress **(Lee *et al*. 2004).** The significant increase in the nitrate in *Eimeria*-infected goats was similar to the results of **Dede *et al*. (2002)** who concluded that the elevated level of nitrate concentration in serum of goats infected with parasites is a result of damage caused by invasion, suggesting that parasitic infection has direct effect on nitrate level.

Regarding the effect of *Eimeria* infection on protein profile, the noticed hypoalbuminemia could be attributed to the diarrhea caused by parasitic gastroenteritis caused by Eimeria infection (**Bangoura *et al* 2007)**. In general, diarrhea causes intestinal protein loss and consequently reduces serum total protein and albumin concentration due to increased intestinal protein loss and malabsorption after moderate Eimeria infection.

The changes in mineral concentrations in this study were in agreement with those reported by **Bangoura *et al*. (2007)** who concluded that coccidiosis in calves causes diarrhea with subsequent systemic acid-base and electrolyte imbalance. The observed hypocalcaemia could be attributed to the reduction of non-diffusible albumin bound fraction **(Coles 1986)**. Generally, the level of minerals decreased due to anorexia and fluid loss as well as decreased absorption of calcium and other minerals from the intestine due to diarrhea **(Stemrmer *et al*. 1991)**. On the other hand, the present data revealed a significant increase of serum iron of *Eimeria*-infected goats, which could be attributed to the blood haemolysis induced by parasites because of the release of free radicals invading erythrocytes leading to destruction of their membranes **(Itoh and Itoh, 1992).**

The recorded significant increase in GSH of *Eimeria*-infected kids after 2 weeks of treatment with Propolis agreed with **Uzbekova *et al*. (2001**) who demonstrated a reduction of MDA content in blood and liver and an increase of GSH content in the rat liver by 83.3%. This result may be attributed to the antioxidant properties of Propolis which has been shown to inhibit both lipooxygenase activity and suppress lipid peroxidation **(Fadillioglu *et al*. 2004**). As well as maintenance of cellular reduced glutathione (GSH) content which play an important role in conserving the integrity of biomembranes **(El-Khatib *et al*. 2002)**. It was reported that Propolis supplement modulated antioxidant enzymes and significantly decreased lipid peroxidation processes in plasma, liver, lungs and brain of mice **(Sobocanec *et al*. 2006).** In addition**,** treatment of naturally *Eimeria*-infected kids with Propolis reduced the nitrate, which was similar to that previously reported (**Fuliang, 2005)** who found that, following treatment with Propolis the levels of NO and NOS was decreased. This result suggested that Propolis decreases the level of NO by decreasing the output of NOS thus protecting the endothelial cells of blood vessels and reducing neuronal toxicity.

The current study also showed that Propolis improves hypoproteimemia, hypoalbuminemia and decreased the A/G ratio. These results were in complete harmony with **Murad *et al*. (2002)** who confirmed that Propolis has hepatoprotective and immunostimulating effect. The improvement of serum total protein, albumin and globulin reflects the protective effect of Propolis on hepatic injury caused by parasitic infection **(El- Akabawy *et al*., 2004).** Moreover, the relief of intestinal degeneration reflects the partial protective effects of Propolis on intestinal injury caused by *Eimeria* infection **(El-Khatib *et al*., 2002)**, which consequently improve the absorption of minerals in intestine such as Ca, P , Na and K. In addition Propolis contains protein, amino acids, vitamins, flavinoid and minerals such as Ca, P, Mg, k, iron, copper, cobalt and zinc; **(Walker and Grane 1987)** that may play a part in improvement of mineral levels**.** It was also demonstrated that the addition of Propolis to the diet improves the digestive utilization of iron and regenerate efficiency of hemoglobin **(Haro *et al*. 2000).**

Regarding the Toltrazuril -induced changes in the anti-oxidant assays, our data were in agreement with **Gokhan *et al* (2004)** who reported that Toltrazuril administration increased antioxidant enzyme activities in erythrocytes of poultry. In contrast MDA level showed a significant decrease in the group which received Toltrazuril following *Eimeria* infection. This result was

confirmed by **Cam et al (2008)** who concluded that treatment with Toltrazuril was highly effective in reducing fecal oocyst output in *Eimeria* infected rabbit as well as modulate biochemical and lipid peroxidation parameters to be close to the level of control group. Toltrazuril had also a good prophylactic effect reflect on biochemical serum analysis via improvement of hypoproteinemia, hypoalbuminemia (**Mohamed, 2002).** In addition**,** the recorded results displayed that oocysts reduction percent. under treatment with Toltrazuril was 94.7%; thusl it is highly effective against all intracellular stages of *Eimeria* **(El-Akabawy *et al*. 2004)** and consequently improves most biochemical parameters including serum minerals and erythrocyte antioxidant enzyme.

The major histopathological changes observed in this study were identical to those described by many other authors (**Jubb *et al*. 1985; Gab Allah 1990; Koudela and Boková, 1998; and Öcal *et al*. 2007).** Lower number of *Eimeria* developmental stages and presence of regenerated mucosa were observed in Toltrazuril -treated kids. Toltrazuril was efficient against schizonts and microgametes of coccidia strains in poultry **(Sreter *et al* 1999).** On the other hand, the therapeutic effect of Propolis could be attributed to stimulation of the local immune reaction resulting in elimination of most developmental stages of *Eimeria.* Moderate number of macrogametocytes and immature oocysts were focally observed in the intestinal epithelium of Propolis -treated group. Furthermore, absence of intestinal degeneration reflects the partial protective effect of Propolis on intestinal injuries caused by eimeriosis. Propolis induced similar observation in hepatic tissues **(El- Akabawy *et al*., 2004)**.

CONCLUSION

It could be concluded from this study that *Eimeriosis* is a widespread disease among goats at kalubyia Governorate, Egypt. The disease showed age and management-related variations in oocyst outputs with special clinical and pathological significance in kids under intensive management. The use of Propolis and Toltrazuril seems beneficial in reduction of oocyst production and amelioration of disease-associated biochemical and histopathological changes, although Toltrazuril was more efficient in reducing the OPG.

REFERENCES

1. Abo-Shehada, M.N., Abo-Farieha, H.A., 2003. Prevalence of Eimeria species among goats in northern Jordon. Small Rum. Res. (49) 109- 113.
2. Agyei, A.D., Odenkor, M., Osei- Somuah, A., 2004. Occurrence of Eimeria and helminth parasitc infections in West African Dwarf Kids in Ghana. Small Rumin. Res. (51) 29-35.
3. Arafa, M., 2002. Studies on coccidiosis in goats. Assuit . Vet. Med. J. 46 (92): 213- 223.
4. Aydogan, H., Gurlek, A., Parlakpinar, H., Askar, I., Bay Karabulut, A., Aydogan, N., Fariz, A., Acet, A., 2007. Beneficial effects of caffeic acid phenethyl ester (CAPE) on the ischaemia reperfusion injury in rat skin flaps. J. Plast., Reconstr Aestht. Surg. (60) 563-568.
5. Balicka- Ramisz, A., 1999. studies on coccidiosis in goats in Poland. Vet. Parasitol. (81) 347-349.
6. Balicka-Ramisz, A., Pilarczyk, B., Osipowic, V.S., 2004. The course and control of coccidiosis in goats. Ann. Anim. Sci. 4(1): 173-179.
7. Bangoura, B., Daugschies, A., Fuerll, M., 2007. Influence of experimental Eimeria Zuernii infection on clinical blood chemistry in calves. Vet. Parasitol. (150) 46- 53.
8. Cam, Y., Atasever, A., Erslan, G., Kibar, M., Atalay, O., Beyaz, L., Inci, A., Liman, B.C., 2008. Eimeria steidae : Experimental infection in rabbits and the effect of treatment with Toltrazuril and ivermectin. Experimental parasitology (119) 164-172.
9. Castaldo, S., Capasso, F., 2002. Propolis , an old remedy used in modern medicine. Fitoterapia (73) 1-6.
10. Catchpole, J., Norton, C.C., Gregory, M.W., 1993. Immunization of lambs against coccidiosis. Vet. Rec. (132) 56–59.
11. Celik, O., Turkoz, Y., Hascalik, S., Hascalik, M., Cigremis, Y., Mizrak, B., 2004. The protective effect of caffeic acid phenethyl ester on eschemia reperfussion onjury in rat ovary. Eur. J. Obstet. Gyn. R. B, 117(2):183-188.
12. Challem, J., 1994. Some of the Propolis components function as antioxidant free-radical scavengers. J. Ethnopharmacol. (21) 9-13.
13. Chhabara, R.C. Pandy, A., 1991. Coccidia in goats in Zimbabwe. Vet. Parasitol. (39) 199-205.

14. Chiu, D.I.Y., Stults, F.H., Tappal, A.L., 1976. Purification and properties of rat lung soluble glutathione peroxidase. Biochem. Biophys. Acta (445) 558-566.
15. Coles, E.H., 1986. Vet. Clin. Pathol. 4th Ed. W.B. Saunders Company, Philadelphia.
16. Dai, Y.B., Liu, X.Y., Liu, M., Tao, J P., 2006. Pathogenic effects of the coccidium Eimeria ninakohlyakimovae in goats. Vet Res. Commun. (30) 149-160.
17. Dantas, A.P., Salomão, K., Barbosa, H.S., De Castro, S.L., 2006. The effect of Bulgarian Propolis against Trypanosoma cruzi. Mem. Inst. Oswaldo Cruz. (101) 207-211.
18. Dede S., Deger, Y., Kahraman, T., Deger, S., Alkan, M., Cemek, M., 2002. Oxidation products of nitric oxide and the concentrations of antioxidant vitamins in parasitized goats. Acta Vet. Brono (71) 341-345.
19. Değer, S., Abdurrahman G.L., Erol A.Y.A.Z., Kamile BÜEK., 2003. The Prevalence of Eimeria Species in goats in Van. J. Vet. Anim. Turk. Sci. (27) 439-442.
20. Dhollander, S., Kora, S., Sanneh, M., Gaye, M., Leak, S., Berkvens, D., Geerts, S., 2005. Parasitic infections of West African Dwarf goats and their Saanen crosses in a zero-grazing farming system in The Gambia. Revue d'Élevage et de Médecine Vétérinaire des Pays Tropicaux. (58) 45-49.
21. Doumas, B., Biggs, H., 1972. Standard methods in clinical chemistry. Vol 7 Academic Press New York
22. Dreux, C., 1977. Colorimetric method for determination of iron. Ann. Biol Chem. (35) 275.
23. Drury, R.A.B., Wallington, E.A., 1967. Carleton's Histological Technique. Fourth Edition. Oxford University Press. New York 432 pp.
24. Duran, G., Duran, N., Culha, G., Ozcan, B., Oztas, H., Ozer, B. (2008): In vitro antileishmanial activity of Adana Propolis samples on Leishmania tropica: a preliminary study. Parasitol Res. 102, 217- 225.
25. El- Manyawe, S.M., 1999. Intestinal protozoal infection among goats in Egypt. Vet. Med J 47 (3): 379-388.
26. El- Seify, M.A., Nasr, M. El-Bahy, N.E., Abdel- Wahab, T., El-Shahawy, I.S., 2003. Eimeria spp. Infecting goats at Kafr–El-Sheikh Governorate. Egyp.Vet. Med. Soc. Parasitol. J. 1(1) 199-211.
27. El-Akabawy, L.M., Zayan, K.A., Tantawy, A.A, Omar, R.E.M., 2004. Anticoccidial efficacy of Propolis and Toltrazuril against Eimeria stiedae in New Zealand white rabbits. Zag. Vet. Med. J. (32) 129-145.
28. El-Kattawy, A.M., 1995. Studies on some biochemical changes associated with blood parasite infection in cattle. Ph.D thesis Biochem. Dept. Zag. Univ.
29. El-Khatib, A.S., Agha, A.M., Mahran, L.G., Khayyal, M.T., 2002. prophylactic effect of aqueous Propolis extract against acute experimental hepatotoxicity in vivo. Znaturforsech (c). 57(3-4) 379- 385.
30. El-Merzobani, M.M., El-Aser, A.A., Zakhary, N.L., 1977. J.Clin. Chem. Clin. Biochem. (15) 715-718.
31. Fadillioglu E., Oztas E., Erdogan H., Yagmurca M., Sogut S., Uear M., Irmak M.K., 2004. Protective effects of caffeic acid phenethyl ester on doxorubicin-induced cardiotoxicity in rats. J. Appl. Toxicol. (24) 47-52.
32. Faizal, A.C.M., Rajapase, R.P.V.J., Jayasinglip,S.R., Rupasinghe, V., 1999. Prevalence of Eimeria and gastrointestinal nematodes and weight gains in treated goats in the dry areas of Sri lanka. Small Rumin. Res. (34) 21- 25.
33. Foreyt, W.J., 1990. Coccidiosis and cryptosporidiosis in sheep and goats. Vet. Clinics N. Am., Food Anim. Pract. (6) 655- 669.
34. Freitas, S.F., Shinohara, L., Sforcin, J.M., Guimarães S., 2006. In vitro effects of Propolis on Giardia duodenalis trophozoites. Phytomedicine. (13) 170-175.
35. Fuliang, H.U., Hepburnb, H.R., Xuana, H., Chenc, M., Dayau, A., and Radloffe, S. E., 2005. Effects of Propolis on blood glucose, blood lipid and free radicals in rats with diabetes mellitus. Pharmacol. Res. (51) 147-150.
36. Gab-Allah, M.S.A., 1990. Coccidiosis in anglo- Nobian goats in Gemmiza. Zag. Vet. J. 18(2) 204-214.
37. Georgieva, N.V., Koinarski, V., Gadjeva, V., 2006. Antioxidant status during the course of Eimeria tenella infection in broiler chickens. Vet. J. (172) 488- 492.
38. Gibson, D.D., Hornbrook, K.R., Mccay, P.B., 1980. Glutathione dependant inhibition of lipid peroxidation by a soluble heat-labile factor in animal tissues. Biochem. Biophys. Acta (620) 572-576.
39. Gindler, M., King, J.D., 1972. Amer. J. Clin. Pathol. (58) 376.
40. Gokhan, E., Cam, Y., Meryem, E., Bilal, C., 2004. Changes in malondialdehyde level and catalase activity and effect of Toltrazuril on these parameters in chicks infected with Eimeria tenella. Bull. Vet. Inst. Pulawy. (48) 251- 254.
41. Gül , A., 2007. The Prevalence of Eimeria species in goats in Iğdır. Turk. J. Vet. Anim. Sci. (31) 411- 414.
42. Haro, A., Lopez- Aliaga, I., Lisbona, F., Barrionuevo, M., Alfereaz, M.J., Campos, MS., 2000. Beneficial effect of pollen and/or Propolis on the metabolism of iron, calcium, phosphorus, and magnesium in rats with nutritional ferropenic anemia. J. Agric. Food Chem. 48 (11): 5715-5722.
43. Harper, C.k., Penzhorn, B.L., 1999. Occurrence and diversity of coccidian in indigenous, Saanen and crossbred goats in South Africa. Vet. Parasitol. (82) 1-9.
44. Hegazi A.G., 1998. Propolis an overview. J. Bee Informed (5) 22-23.
45. Senedcor G.W., 1961. Statistical Methods, 5th Ed. Iowa. State University Press, Iowa USA.
46. Henry, R.J., 1974. Harper Row Clinical Chem. New York 2nd edition, 644 pp.
47. Itoh, N. Itoh, S., 1992. Serum iron, unsaturated iron- binding capacity and total iron binding capacity in dogs with Babesia gebsoni infection. J. Japan Vet. Med. Ass. 45(12) 850-951.
48. Jalila, A., Dorny, P., Salim, N.B., Vercruysse, J., 1998. Coccidiosis infections of goats in Selangor, peninsular Malaysia. Vet. Parasitol. (74) 165-172.

49. Jubb, E.V., Kennedy, P.C., Palmer, N., 1985. Pathology of demostic animals, 3rd edition. Vol. 2 Academic press Inc., Orlando, San Diego, New york, Toronto, Montreal, Siddney, Tokyo.
50. Kaba, J., Klockiewicz, M., Osińska, B., 2007. Coccidiosis in goats. Życie Weterynaryjne. 82 (6) 497-499.
51. Kanyari, P.W., 1993 Relationship between coccidial and helminth infection in sheep and goats in Kenya Vet. Parasitol. (51) 137- 141.
52. Kaya, S., Suteu, R., Cetin, E.S., Aridogan B.C., Delibas, N., Dermirci, M., 2007. Lipid peroxidation level and antioxidant enzyme activities in blood of patients with acute and chronic fascioliasis. Int. J. of infectious diseases (11) 251- 255.
53. Kheysin, Y.M., 1972. Life Cycles Coccidia of Domestic Animals. William Heinemann Medical Books Ltd., London, 201 PP.
54. Kimbita, E.N., Silayo, R.S., Mwega, E.D., Mtau, A.T., Mroso, J.B. 2009. Studies on the Eimeria of Goats at Magadu Dairy Farm SUA, Morogoro, Tanzania. Trop Anim Health Prod DOI 10.1007/s11250-009-9310-2
55. Kleinrok, Z., Borzeck, Z., Scheller, S., Matuga, W., 1978. Biological properties and clinical application of Propolis . 10. Preliminary pharmacological evaluation of ethanol extract of Propolis . Arzneimittelforschung (28) 291-292.
56. Kornburg, A., Korecker, D., 1995. In Methods in enzymology. Acad. Press, New York, pp. 201-239.
57. Koudela, B., Boková, A., 1998. Coccidiosis in goats in the Czech Republic. Vet. Parasitol. (76) 261-267.
58. Krell, R., 1996. value-added products from beekeeping FAO Agricultural Services Bulletin No. 124 Food and Agriculture Organization of the United Nations, Rome.
59. Kusiluka L.J.M., Kambarage, D.M., Matthhewman, R.W, Harrison, L.J.S., Dabron, C.J., 1996. Coccidiosis of small ruminants in Tanzania. Small Rumin. Res. (21) 127- 131.
60. Kusiluka, L.J.M., Kambaragea, D.M., Harrisonb, L.J.S., Dabornb C.J., Matthewmanc, R.W., 1998. Prevalence and seasonal patterns of coccidial infections in goats in two ecoclimatic areas in Morogoro, Tanzania. Small Rumin. Res. (30) 85-91
61. Lee, J. Y., Lee, S. H., Kim, H.H., Ha, J.M., Lee, S.H., Ha, B.J., 2004. The preventive inhibition of chondroition sulfate against the CC14-induced oxidative stress of subellular level. Arch. Pharm. Res. 27(3) 340-345.
62. Levine, N.D., 1986. The protozoan Phylum Apicomplexa, vol. 2. CRC Press, Boca Raton, FL, USA (Chapters 10 and 11).
63. Lima, J.D., 1980. *Eimeria caprovina* species from the domestic goats (*Capra hircus)* from the USA. J. Protozool. (27) 153-154.
64. Morinal, L., Prox, J., 1973. New rapid procedure for serum phosphorus using o-phenylme as reluctant. Chin. Chem. Acta (46) 113-117.
65. Mates M., 2001. Effects of antioxidant enzymes in the molecular control of reactive oxygen species in toxicology. Toxicology (153) 84-104.
66. Ministry of Agriculture, Fisheries and Food, (MAFF), 1986. Manual of Veterinary Parasitological Laboratory Techniques. Reference Book 418. Her Majesty's Stationery Office, London, 159 pp.
67. Misra, H.P. Fridovich, S., 1972. The role of superoxide anion in the oxidation of epinephrine and a sample assay for super oxide dismutase. J. Biol.Chem. (247) 3170- 3175.
68. Mohamed, E.A.M., 2002. Clinicopathological studies studies on the immunity status post infestation with hepatic coccidiosis in rabbits M.V.Sc. Zag. Univ.
69. Montgomery, H.A.C. Dymock, J.F., 1961. Coloremetric method for determination of nitrite. Analyst. (86) 414.
70. Murad, J.M., Calvi, S.A., Soares, A.M., Bankova, V., Sforcin, J., 2002. Effect of Propolis from Brazil and Bulgaria on fungicidal activity of macrophages against Paracoccidioides brasiliensis. J. Ethnopharm. (79) 331- 334.
71. Mussman, H.C., 1982. The animal as food resource for man with special reference to the role of animal disease. In: Proceedings of the Third International Conference On Goat Production and Disease. Tucson, AZ, Dairy Goat J., pp. 9–14.
72. Muwalla, M.M., Abo-Shehada, M.N., Tawfiq, F., 1994. The effect of Monensin on daily gain, and natural coccidial infection in Awassi Lambs. Small Rumin. Res. 13: 205-209.
73. Norton, C.C., 1986. Coccidia of domestic goats. Capra hircus with notes on Eimeria ovinoidalis and E. bakuensis (E. ovina) from the sheep Ovis aries Vet . Parasitol. (92) 279- 289.
74. Novak, Z., Nemeth, I., Gyurkovics, K., Varga, S.Z., Matkovics, B., 1991. Examination of the role of oxygen free radicals in bronchial asthma in childhood. Clinica Acta. (202) 247-252.
75. O'Callaghan, M.G., 1989. Coccidia of domestic and feral goats in South Australia Vet. Parasitol. (30) 267-272.
76. Öcal N., Yagci, B.B., Duru, S.Y., Kul, O., 2007. Toltrazuril treatment for acute clinical coccidiosis in hair goat kids: clinical, pathological, haematologic and biochemical findings. Medycyna Wet. 63 (7) 805.
77. Ola-Davies, O.E., Oyeyemi, M.O., Saba, A.B., and Ajala, O.O., 2002. Prevalence of Eimeria oocysts in West African Dwarf goats at the University of Ibadan farm. Nigerian J. Anim. Prod. (29) 259- 263.
78. Opoku-Pare, G.A., Chineme, C.N., 1979. Pathology of acute intestinal coccidiosis in young goats. Bull. Bull. Anim. Hlth. Prod. Afri. (27) 269- 273.
79. Orsi, R.O., Funari, S.R.C., Soares, A.M.V.C., Calvi, S.A., Oliveira, S.L., Sforcin, J.M., Bankova, V., 2000. Immunomodulatory action of Propolis on macrophage activation. J. Venom. Anim. Toxins. (6) 205–219.
80. Otify, Y.Z., 1984. Studies on coccidian parasites in goats. Ph.D. Thesis, Fac. Vet. Med. Alex. Univ.

81. Patel, M.D., Nauriyal, D.S., Hasnani, J.J., and Gupta, R.S., 2001. Prevalence of gastrointestinal parasitism in goats maintained under semi-intensive and field management systems. Indian J. Vet. Med. (21) 99-101.
82. Pigeolet, E. Ramacele, L., 1991. Susceptability of glutathione peroxidase to proteolysis after oxidative alteration by peroxidase and hydroxyl radicals. free radical Biol. Med. 11: 191- 195.
83. Popova, M.P., Popov C.S., 2002. Damage to subcellular structures evoked by lipid peroxidation . Zeitschrift Fur Naturforsch (57c) 361- 365.
84. Pritchard, M.H. Kruse, G.O., 1982. The Collection and preservation of animal parasites. University of Nebraska Press, Lincoln, Nebraska. 141 pp.
85. Radostits, O.M., Gay, C.C., Hinchcliff, K.W., Constable, P.D., 2007. Veterinary Medicine: A textbook of the diseases of cattle, horses, sheep, pigs and goats. 10th Ed. Elsevier Health Sciences, Philadelphia, PA, USA, pp. 993
86. Sá-Nunes, A., Faccioli, L.H., Sforcin, J.M., 2003. Propolis : lymphocyte proliferation and IFN-gamma production. J. Ethnopharmacol. (87) 93–97.
87. Sayin, F., Dincer, S., milli, O., 1979. Ankara kecisinde Eimeria arloingi (Marotel 1905) Martin, 1909 patogenitesi uzerinde deneysel arastirmalar. Ankara Univ. Vet. Fak. Derg. (26) 185-202.
88. Sedlak, I. Lindsay, R.H., 1968. Estimation of total protein – bound and non protein sulphydryl groups in tissues with ellman,s reagent. Anal. Biochem. (25) 192- 205.
89. Sforcin, J.M., Kaneno, R., Funari, S.R.C., 2002.Absence of seasonal effect on the immunomodulatory action of Brazilian Propolis on natural killer activity. J. Venom. Anim. (8) 19–29.
90. Sinha, A.K., 1972. Calorimetric assay of catalase . Anal. Biochem. (47) 389.
91. Smith, M.C. Sherman, D.M., 1994. Goat Medicine. Lea and febiger, Phadelphia.
92. Sobocanec, S., Sverko, V., Balog, T., Saric, A., Rusak, G., Likic, S., Kusic, B., Katalinic, V., Radic, S., Marotti, T., 2006. Oxidant/ antioxidant properties of Croatian native Propolis . J Agri. Food Chem. 54(21) 8018-8026.
93. Soulsby, E.L.J. (Ed.), 1982. Helminths, arthropods and protozoa of domesticated animals, 7th ed. Bailliere Tindall, London, 594 pp.
94. Sreter,T., Szell, Z., Varga, I., 1999. Attempted chemoprophylaxis of cryptosporidiosis in chicken using Diclazuril, Toltrazuril or garlic extract. J. Parasitol. (85) 989- 991.
95. Steinfelder, S., Lucius, R., Greif, G., Pogonka, T., 2005. Treatment of mice with the anticoccidial drug Toltrazuril does not interfere with the development of a specific cellular intestinal immune response to Eimeria falciformis. Parasitol. (97) 458-465.
96. Taylor, M., 1995. Diagnosis and control of coccidia in sheep. In Pract. (17) 172- 177.
97. Taylor, M.A. Catchpole, J., 1994. Coccidiosis of domestic ruminants. Appl. Parasitol. (35) 73-86.
98. Uzebkova, D., Makarova, V.G., Chungova, L.G., 2001. protective effect of Propolis against hepatotoxicity induced by CC14 in rats. Medical University, Russia.
99. Varghese, T., Yayabu, R., 1985. Ovine coccidiosis in Papua New Guinea. Vet. Parasitol. (39) 181- 191.
100. Walker, P., Grane, E., 1987. Constituents of Propolis . Apidologie (18) 327-334.
101. Waruiru, R.M., Mutune, M.N., Otieno, R.O., 2005. Gastrointestinal parasite infections of sheep and goats in a semi-arid area of Machakos District, Kenya. Bull. Anim. Helth. Prod. Afri. (3) 25-34.
102. Yvore, P., 1984. Les coccidioses caprines. Les Maladies de la Ch6vre. Proceedings of a Colloquium, 9-11 October 1984, Niort, France. La Colloques de I'INRA, No. 28, pp. 479-485.
103. Yvore, P., Esnault, A., Naciri, M., 1985. La coccidiose caprine. Effect de contaminations mono ou multispecifiques. Rec. Med. Vet. (161) 347-351.

CERCETĂRI PRIVIND INDUCEREA ŞI SINCRONIZAREA ESTRULUI LA CAPRINE ÎN EXTRASEZON

RESEARCHES CONCERNING THE INDUCTION AND SYNCHRONIZATION OF OUT OF SEASON ESTRUS IN GOATS

I. GROZA, M. CENARIU, L. BOGDAN, I.MORAR, S.CIUPE, A. BARTOŞ
Universitatea de Ştiinţe Agricole şi Medicină Veterinară Cluj-Napoca
Facultatea de Medicină Veterinară
isgroza@yahoo.com

The estrous cycle stops in goats during the spring-summer season, when days are longer, but the ovaries are still functioning. This balance in sexual cycle control is determined by some factors (alimentation, season, light period, etc), as well as various autoregulation mechanisms that are not fully known. The interest shown for goats, locally as well as worldwide, has brought the opportunity to apply the biotechnology of estrus induction and synchronization in out of season goats. Purpose: For this paper we have applied various less expensive and easy methods in order to synchronize the estrous cycle in an extensive goat breeding system. Materials and methods: We used various combinations of hormonal products as well as stimulating bucks in order to control and conduct the estrous cycle in Carpathian goats and we tried to find the most appropriate method that should be inexpensive and effective. Results: We have shown that the best results are obtained when using progestagene vaginal sponges (Chrono-gest 45) followed by a single dose of prostaglandin F2alpha (Prosolvin) and PMSG (Folligon), all of the treated goats showing estrus signs. Conclusions: The above mentioned method of estrus induction and synchronization can be successfully applied in out of season goats, being the most effective and having a reasonable price.

Key **words:** out of season goats, estrus, synchronization, induction.

În zonele tropicale şi subtropicale, unde vegetaţia se găseşte din abundenţă, estrul (căldurile) se manifestă la capre pe tot parcursul anului. Nu acelaşi lucru se întâmplă în regiunile cu climă temperată, cum este şi cazul ţării noastre, unde activitatea de reproducţie se împarte în două sezoane strâns legate de durata zilei lumină. Sezonul principal este cel de toamnă, când lumina descreşte până la atingerea raportului de 1:1 între zi şi noapte, iar cel secundar este primăvara când lumina creşte ca durată pentru a ajunge la acelaşi raport [4,5].

Durata ciclului estral este de aproximativ 20-22 de zile la caprele din Europa şi mult mai variabilă, 18-24 zile, la cele din Africa. Ciclul scurt de 5-7 zile poate să apară (foarte rar) la tineret şi la caprele poliovulate în vederea producerii şi recoltării de embrioni [2,7].

Reproducţia caprinelor este influenţată de interacţiunea genotip/mediu (în special fotoperioadă), dar şi de alimentaţie, temperatură şi factori sociali. Sezonul sexual al caprelor în zona noastră este septembrie-martie (zile scurte) în restul timpului caprele manifestând anestru şi anovulaţie (în zile lungi) [1,6].

Durata normală a ciclului sexual la capră este de 21 zile, fiind acompaniat de ovulaţie, care intervine la 30-36 ore dupã debutul estrului. La rasele sezoniere repetarea căldurilor nu se produce decât în sezonul activ din punct de vedere sexual [3,8].

Cercetările efectuate de către colectivul nostru cu privire la inducerea şi sincronizarea estrului la caprine în extrasezon, au avut menirea să aducă informaţii noi legate de această biotehnologie de vârf a medicinii veterinare moderne, cu scopul de a ridica procentul de natalitate şi prolificitate la această specie.

În această direcţie ne-am propus utilizarea unor produse hormonale, combinaţii ale acestora, precum şi a ţapilor stimulatori pentru dirijarea şi controlul ciclului estral la capre din rasa Carpatină.

MATERIAL ŞI METODĂ

Cercetările au fost efectuate în perioada iunie-iulie 2008 pe un numar de 150 de capre aparţinând rasei Carpatină, având vârsta cuprinsă între 1,6 şi 4 ani dintr-o fermă particulară situată în judeţul Cluj. În momentul efectuării cercetărilor ferme deţinea un efectiv de 350 de animale din care:

250 capre mame;

40 capete mioare;

10 ţapi pentru reproducţie;

50 ţapi tineri la îngrăşat.

Cercetările cu privire la inducerea şi sincronizarea estrului în extrasezon au fost realizate pe un număr de 150 de capre, grupate în trei loturi după cum urmează:

Lotul I format din 50 de capre având vârsta cuprinsă între 1,6 şi 4 ani, care au fost supuse tratamentului de inducere şi sincronizare a estrului în extrasezon (luna iunie) cu ajutorul bureţilor intravaginali impregnaţi cu progestageni (Chrono-gest 45), urmaţi de administrarea unei doze de prostaglandină F2 alfa (Prosolvin) şi a uneia de PMSG (Folligon), după cum urmează (tabel 1):

Tabel 1 Componenţa lotului 1 experimental

Nr. Crt.	Nr. animale	Rasa	Vârsta (ani)	Produse hormonale folosite		
				Chrono-gest 45 (bureţi vaginali)	Prosolvin (doză ml)	Folligon (doză UI)
1	8	Carpatină	1,6	+	1	500
2	10	Carpatină	2	+	1	500
3	18	Carpatină	3	+	1	600
4	9	Carpatină	4	+	1	600
5	5	Carpatină	3,5	+	1	600

Lotul II constituit din 50 capre cu vârsta cuprinsă între 1,6 şi 4 ani, a fost supus tratamentului de inducere şi sincronizare a estrului în extrasezon (luna iunie) prin folosirea numai a bureţilor intravaginali Chrono-gest 45, după cum urmează (tabel 2):

Tabel 2 Componenţa lotului 2 experimental

Nr. Crt.	Nr. animale	Rasa	Vârsta (ani)	Produse hormonale folosite		
				Chrono-gest 45	Prosolvin (doză mg)	Folligon (doză UI)
1	5	Carpatină	1,6	+	-	-
2	10	Carpatină	2	+	-	-
3	14	Carpatină	3	+	-	-
4	8	Carpatină	4	+	-	-
5	8	Carpatină	3,5	+	-	-
6	5	Carpatină	3,2	+	-	-

Lotul III format din 50 de capre cu vârsta cuprinsă între 1,6 şi 4 ani a fost supus tratamentului de inducere şi sincronizare a estrului în extrasezon cu ajutorul ţapilor stimulatori (tabel 3):

Tabel 3 Componenţa lotului 3 experimental

Nr. Crt.	Nr. animale	Rasa	Vârsta (ani)	Produse hormonale folosite		
				Chrono-gest 45	Prosolvin (doză mg)	Folligon (doză UI)
1	6	Carpatină	1,6	-	-	-
2	15	Carpatină	2	-	-	-
3	12	Carpatină	3	-	-	-
4	10	Carpatină	4	-	-	-
5	4	Carpatină	3,5	-	-	-
6	3	Carpatină	3,8	-	-	-

Caprele au fost urmărite zilnic pentru stabilirea momentului apariţiei estrului, duratei şi intensităţii acestuia, notând în acelaşi timp ziua montei şi aproximativ numărul montelor. Depistarea căldurilor şi monta caprelor aflate în estru s-a realizat cu ajutorul ţapilor din unitate, pregătiţi anterior prin suplimentarea raţiei furajere, raportul dintre sexe fiind de 5 capre la un ţap.

Diagnosticul gestaţiei la cele trei loturi a fost realizat începând cu ziua 35 - 40 de gestaţie cu ajutorul aparatului Doppler şi a ecografului.

REZULTATE ŞI DISCUŢII

În urma aplicării tratamentului de inducere şi sincronizare a estrului la caprele aparţinând lotului 1 experimental am obţinut următoarele rezultate (tabel 4):

Tabel 4 Rezultatele obţinute la lotul 1 experimental

Nr. Crt.	Nr. animale	Rasa	Vârsta (ani)	Produse hormonale folosite			Apariţia căldurilor (zile)	Nr. animale gestante
				Chrono-gest 45	Prosolvin (doză ml)	Folligon (doză UI)		
1	8	Carpatină	1,6	+	1	500	4-5	6
2	10	Carpatină	2	+	1	500	3-5	7
3	18	Carpatină	3	+	1	600	4-5	15
4	9	Carpatină	4	+	1	600	3-5	8
5	5	Carpatină	3.5	+	1	600	4-5	4

Analizând rezultatele obţinute la lotul 1, se observă că 100% din capre au manifestat estrul într-un interval cuprins între 3 – 5 zile, iar procentul de gestaţii obţinute a fost de 90%, ceea ce demonstrează o eficacitate mare a protocolului terapeutic întrebuinţat. Prolificitatea în momentul parturiţiei a fost mare, întâlnindu-se capre care au fătat 1, 2, 3 şi chiar 4 iezi (grafic 1):

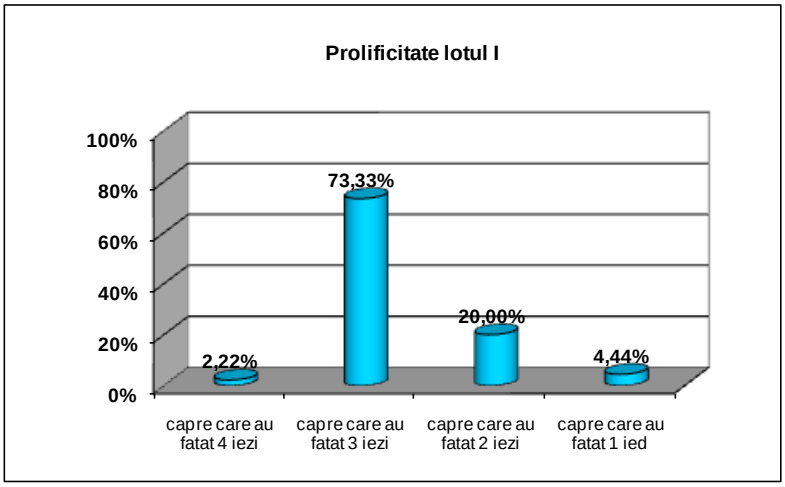

Grafic 1 Prolificitatea la lotul 1 experimental

În ceea ce priveşte lotul 2 experimental, la acesta s-au obţinut următoarele rezultate (tabel 5):

Tabel 5 Rezultatele obţinute la lotul 2 experimental

Nr. Crt.	Nr. animale	Rasa	Vârsta (ani)	Produse hormonale folosite	Apariţia căldurilor (zile)	Nr. animale fără apariţia căldurilor	Nr. animale gestante
				Chrono-gest 45			
1	5	Carpatină	1,6	+	5-6	1	4
2	10	Carpatină	2	+	5-6	2	8
3	14	Carpatină	3	+	6-7	2	11
4	8	Carpatină	4	+	6-8	3	5
5	8	Carpatină	3,5	+	5-7	1	6
6	5	Carpatină	3,2	+	6-7	1	4

Analizând rezultatele obţinute la lotul 2, se observă că 80% din capre au manifestat estrul într-un interval cuprins între 5 – 8 zile, iar procentul de gestaţii obţinute a fost de 76%, ceea ce demonstrează o eficacitate satisfăcătoare a protocolului terapeutic întrebuinţat. Prolificitatea în momentul parturiţiei a fost medie,

întâlnindu-se capre care au fătat 1, 2 sau 3 iezi (grafic 2):

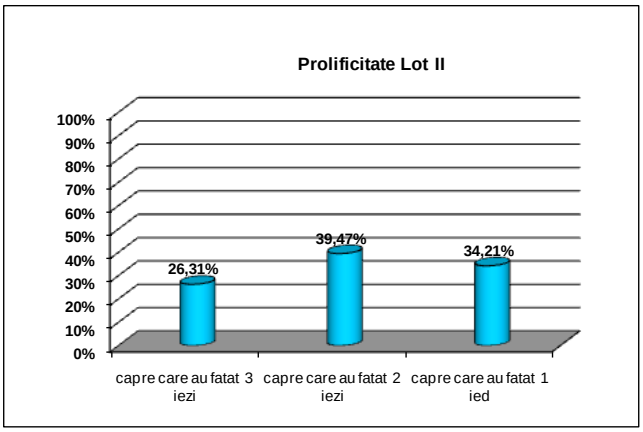

Grafic 2 Prolificitatea la lotul 2 experimental

Rezultatele obţinute la lotul 3 experimental sunt prezentate în tabelul nr. 6:

Tabel nr. 6 Rezultatele obţinute la lotul 3 experimental

Nr. Crt.	Nr. animale	Rasa	Vârsta (ani)	Produse hormonale folosite	Apariţia căldurilor (zile)	Nr. animale fără apariţia căldurilor	Nr. animale gestante
1	6	Carpatină	1,6	Nu s-au folosit	9-14	4	1
2	15	Carpatină	2	Nu s-au folosit	9-12	11	3
3	12	Carpatină	3	Nu s-au folosit	9-16	8	3
4	10	Carpatină	4	Nu s-au folosit	9-17	7	2
5	4	Carpatină	3,5	Nu s-au folosit	9-16	3	1
6	3	Carpatină	3,8	Nu s-au folosit	9-16	2	0

Analizând rezultatele obţinute la lotul 3, se observă că 30% din capre au manifestat estrul într-un interval cuprins între 9 – 17 zile, iar procentul de gestaţii obţinute a fost de 20%, ceea ce demonstrează o eficacitate slabă a protocolului întrebuinţat. Prolificitatea în momentul parturiţiei a fost mică, întâlnindu-se capre care au fătat 1 sau 2 iezi (grafic 3):

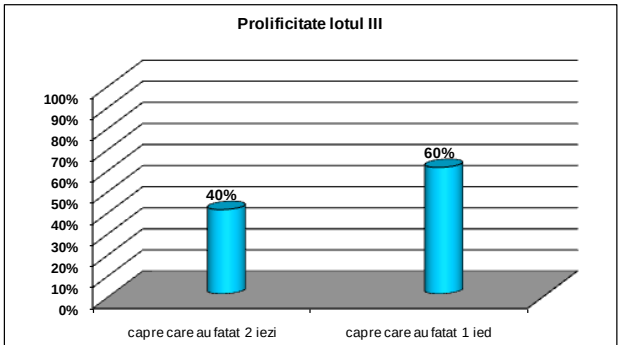

Grafic 3 Prolificitatea la lotul 3 experimental

CONCLUZII ŞI RECOMANDĂRI

În urma cercetărilor efectuate în scopul inducerii şi sincronizării estrului la capre se desprind următoarele concluzii şi recomandări:

1. în urma utilizării produselor Cronogest 45, Folligon, Prosolvin în dozele prezentate mai sus s-a obţinut un procent de gestaţii de 90%;
2. în urma folosirii bureţilor vaginali Cronogest 45, impregnaţi cu progestagene, s-a obţinut un procent de gestaţii de 76%;
3. inducerea estrului prin stimulare cu ajutorul ţapilor a dus la obţinerea gestaţiei în procent de 20%;
4. procentele obţinute la lotul II dar mai ales la lotul I, pe care noi le considerăm foarte bune, sugerează folosirea combinaţiei: progestagene (bureţi vaginali) – PMSG (500 UI) – PGF2α (1ml) pentru inducerea şi sincronizarea estrului la capre atât în extrasezon cât şi în sezonul de reproducţie;
5. s-a observat faptul că inducerea estrului prin introducerea ţapului în efectivul de capre nu a dat rezultate considerabile, de aceea această practică se va folosi împreună cu metoda de inducere şi sincronizare de la lotul I, în vederea depistării cât mai rapide a femelelor în călduri şi efectuării montei.

BIBLIOGRAFIE

1. Abecia J.A., Forcadat F., Zuniga O., 2002 – A note on the effect of individual housing condition on LH secretion in ewes after exposure to a ram. Applied Animal Behavior Science, 75:340-352.
2. Bogdan L.M. – Reproducţie, obstetrică, terapie şi însămânţări artificiale la animale, Ed. Academic Pres, Cluj – Napoca, 2001.
3. Boutui J.A., Andinot V., Ferry G., 2005 – Molecular tools to study melatonine pathwaya and actions. Trends Pharmacology Sci., 26: 412-421.
4. Gottfredson R., 2001 – Hormonal control of ewe reproduction. Departament of Animal University of Wisconsin-Madison.
5. Groza I. – Ginecologie, Andrologie şi Obstetrică Veterinară. Compendiu. Ed. Academiei Române, Bucureşti, 2006.
6. Simonetti L., Blanco M.R., Gordon J.C., 2000 – Estrus synchronization in ewes treated with sponges impregnated with different doses of medroxyprogesterone acetate. Small Ruminant Research, 38: 243-247.
7. Tafta V. – Producţia şi reproducţia caprinelor, Ed. Ceresis Bucureşti, 1998.
8. Voia S. O. – Producţiile ovinelor şi caprinelor. Tehnici de evaluare, Ed. Marineasa Timişoara, 2005.

PREVALENŢA INFECŢIEI CU *TOXOPLASMA GONDII* LA PISICI ÎN JUDEŢUL ARAD

PREVALENCE OF TOXOPLASMA GONDII INFECTION IN CATS IN ARAD COUNTY

IONELA HOTEA, GH. DĂRĂBUŞ, NARCISA MEDERLE, M.S. ILIE, K. IMRE, A. BALINT, D. INDRE

Facultatea de Medicină Veterinară, Departmentul de Parazitologie,
hotea_ionela@yahoo.com

To establish the prevalence of Toxoplasma gondii infection in cats from Arad county, 36 samples of serum and faeces were tested serological and coproscopical.

From all samples, 80.55% were positive and 19.45% were negative. The seroprevalence was higher in household European breed adult male cats from rural area fed with raw meat.

Coproscopically, we didn't detect T. gondii oocysts in any sample.

Key words: prevalence, cats, Arad, Toxoplasma gondii

Toxoplasmoza este o protozooză produsă de coccidii ce aparţin familiei *Toxoplasmidae*. Parazitează în diverse organe şi ţesuturi la peste 350 specii de vertebrate, fiind din acest punct de vedere, poate, cel mai răspândit protozoar.

Toxoplasma gondii este considerat unul dintre cei mai polixeni paraziţi cunoscuţi până la ora actuală. Are un ciclu biologic heteroxen şi poate infecta toate speciile de animale cu sânge cald (mamifere şi păsări), inclusiv omul (4, 5). Parazitul poate fi întâlnit în orice parte a lumii, lucru ce demonstrează importanţa sa medicală şi medical veterinară (7). Datorită importanţei sale zoonotice, *T. gondii* este cea mai studiată dintre coccidii.

La gazda definitivă -un felin- evoluează, de obicei, asimptomatic, în timp ce la gazdele intermediare poate produce avorturi sau chiar moarte. Obiceiul pisicilor de a-şi îngropa fecalele în depozitele de cereale creează posibilitatea transmiterii oochiştilor la animalele de fermă. Oochiştii de *T. gondii* pot fi dispersaţi în mediu de factorii atmosferici vânt, ploi, ape de suprafaţă, fiind astfel, foarte greu de ţinut sub control profilactic (5).

În ciuda prevalenţei crescute a anticorpilor în serul pisicilor din toată lumea, prevalenţa oochiştilor de *T. gondii* în fecale este mică. În SUA, sub 1% din pisici sunt găsite eliminatoare de oochişti (5).

Pierderile economice sunt importante datorită reducerii natalităţii şi producerii avorturilor la animalele de interes economic, în special la ovine şi porcine. Omul este receptiv la *T. gondii*, dar constituie pentru acest parazit un fund de sac evolutiv (7).

Răspândirea în lume este neuniformă. Unele dintre cauze ar putea fi: structura faunei, condiţiile de mediu, gradul de cultură.

Semnalarea unei incidenţe crescute a toxoplasmozei la om şi animale, pe plan internaţional şi numărul redus al datelor bibliografice din ţara noastră cu privire la infecţia toxoplasmică la animale şi oameni, motivează scopul cercetărilor noastre.

MATERIALE ŞI METODE

În perioada iulie 2008 – ianuarie 2009, au fost recoltate 36 de probe de la pisici din judeţul Arad.

Pentru a putea face câteva asociaţii în ceea ce priveşte prevalenţa infecţiei cu *Toxoplasma gondii* la pisici, am urmărit câţiva factori de receptivitate, pe care i-am putut asocia cu infecţia toxoplasmică.

Probele, serologice şi de fecale proveneau de la pisici cu vârste cuprinse între 6 luni şi 10 ani. Un număr de 9 pisici aveau vârste cuprinse între 6 luni şi un an, reprezentând categoria de tineret, iar 27 erau pisici adulte, peste vârsta de 1,3 ani.

Din totalul pisicilor luate în studiu, 18 erau de sex mascul şi 18 de sex femel.

În ceea ce priveşte rasa, 31 de pisici erau de rasă Europeană, iar 5 erau de altă rasă: rasa Birmaneză -4 pisici- şi una Albastră de Rusia.

Pisicile proveneau atât din mediul urban, cât şi din cel rural.

Din cele 5 pisici din mediul urban, una era ţinută doar în apartament şi nu a ieşit niciodată afară, iar celelalte 4 pisici făceau parte din mediul urban, dar erau ţinute la casă cu acces permanent în exterior.

Din cele 31 de pisici care proveneau din mediul rural, 21 erau animale ţinute pe lângă casele proprietarilor, iar 10 dintre pisici erau ţinute la o fermă împreună cu mai multe specii de animale (ovine, porcine, cabaline, păsări şi câini).

În ceea ce priveşte consumul de carne crudă de către animale, datele au fost diferite. Din cele 36 de pisici luate în studiu, 31 au consumat cel puţin odată în viaţa lor carne crudă, majoritatea având posibilitatea să vâneze, fiind ţinute la casă. În schimb, 5 dintre proprietarii de pisici au declarat că nu au dat niciodată carne crudă în alimentaţia pisicilor lor.

a). Examenul coproscopic

Examinarea microscopică a preparatelor efectuate din fecalele gazdelor definitive (pisica) s-a realizat în laboratorul de Parazitologie şi Boli parazitare al Facultăţii de Medicină Veterinară din Timişoara, prin metoda de flotaţie cu soluţie de zahăr şi Willis.

Metoda de flotaţie cu soluţie de zahăr are aceeaşi tehnică de lucru ca şi metoda Willis, cu deosebirea că, în locul soluţiei suprasaturate de NaCl, se foloseşte amestecul dintre 300 ml apă, 500 g zahăr şi 6,5 g cristale de fenol (5).

b). Tehnica ELISA

Sângele recoltat a fost lăsat la decantare pentru exprimarea serului, iar acesta a fost păstrat la congelator până în luna ianuarie 2009, când probele au fost prelucrate în laboratorul de Parazitologie şi Boli parazitare al Facultăţii de Medicină Veterinară din Timişoara.

Probele de ser au fost examinate prin metoda ELISA indirectă, folosind kit-urile ID-VET Screen Multi-species pentru evidenţierea anticorpilor specifici antitoxoplasmici Ig G, rezultaţi ca urmare a unei infecţii cu *Toxoplasma gondii*. Kit-ul poate fi utilizat pentru determinarea anticorpilor anti-*Toxoplasma* din serurile rumegătoarelor, suinelor şi pisicilor. Placa cu 96 de godeuri este tapetată cu antigenul *Toxoplasma gondii* P30, iar complexul antigen-anticorp se formează cu ajutorul conjugatului cu peroxidază adăugat ulterior.

După adăugarea soluţiei substrat, complexul antigen-anticorp se colorează în albastru, iar intensitatea culorii depinde de cantitatea de anticorpi din ser. La adăugarea soluţiei de stopare, culoarea virează spre galben.

În prelucrarea probelor, după decongelarea serului, s-au folosit diluţii de 1:10. Probele au fost incubate la 21 ºC (la temperatura camerei), după fiecare soluţie nou adăugată. Placa a fost analizată la cititorul de microplăci, la 450 nm lungimi de undă.

Densităţile optice obţinute în urma citirii plăcii au fost interpretate după următoare formulă de calcul:

$$\text{Titrul Atc.} = \frac{\text{DO probă}}{\text{DO pc}} \text{ X } 100$$

Atc. – anticorpi Probă – proba examinată
DO – densitate optică PC – control pozitiv

Valori de peste 200% au fost considerate puternic pozitive, valori cuprinse între 50 şi 200% pozitive, cele între 40 şi 50% incerte, iar valorile sub 40% erau considerate negative.

REZULTATE ŞI DISCUŢII

a). **Examenul coproscopic**

În urma examinării fecalelor prin metodele de flotaţie cu soluţie de zahăr şi Willis, în nici una din probe nu am putut identifica oochisturi de *Toxoplasma gondii* sau de tip *Isospora.*

Acest rezultat îl putem explica prin faptul că, pisicile elimină doar câteva zile din viaţa lor (10-20 de zile) oochişti, iar reinfestările cu eliminare de oochişti sunt foarte rare.

Unele probe au prezentat însă, alte specii parazite. Din 36 de probe examinate, doar la 3 s-a identificat un anume tip de parazitism, iar dintre acestea, o probă a prezentat ouă de *Trichocephalus spp.,* iar 2 probe au prezentat oochisturi de tip *Eimeria*.

33 de probe au fost negative din punct de vedere coproparazitologic.

b). **Tehnica ELISA**

Din judeţul Arad au fost examinate 36 de probe, 29 dintre acestea fiind identificate pozitive (80,55%) la infecţia cu *T. gondii*. Cele 29 de probe pozitive prezentau următoarele caracteristici:

-pisicile aveau vârste cuprinse între 8 luni şi 10 ani;

-4 pisici erau de rasă Birmaneză şi una din rasa Albastru de Rusia, iar 24 erau Europene;

-13 erau de sex femel şi 16 de sex mascul;

-24 proveneau din mediul rural, iar 5 din mediul urban;

-28 de pisici locuiau la casă cu curte şi doar una era ţinută doar în apartament;

-25 au consumat carne crudă, sau au avut posibilitatea să vâneze şi doar 4 nu au consumat carne crudă niciodată.

Pentru a analiza implicarea unor factori de receptivitate în prevalenţa toxoplasmozei, pentru judeţul luat în studiu, s-au avut în vedere: vârsta, rasa, sexul, mediul de provenienţă, mediul de viaţă şi tipul de alimentaţie al pisicilor.

Prin corelarea indicatorilor luaţi în studiu, cu pozitivitatea obţinută la infecţia cu *Toxoplasma gondii,* am obţinut rezultate diferite.

La categoria tineret, cu vârste cuprinse între 6 luni şi 1 an (n=9), doar 3 probe au fost pozitive (33,33%), vârstele exacte fiind de 8 luni (n=1) şi, respectiv, 1 an (n=2). Diferenţa de 6 probe au fost negative (66,67%).

Dintre cele 27 de pisici adulte, cu vârste cuprinse între 1,3 ani şi 10 ani, 26 au fost pozitive (96,3%), iar o probă a fost identificată negativă (3,7%) (fig. 1).

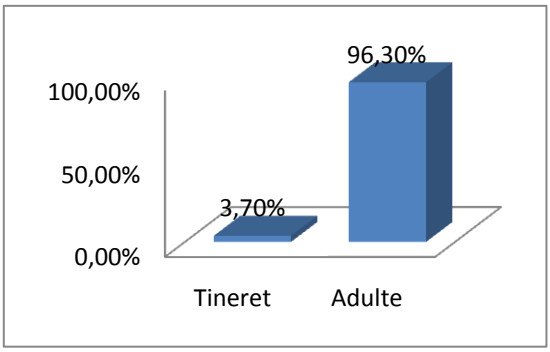

Fig. 1 *Reprezentarea grafică a pozitivităţii în funcţie de vârstă*

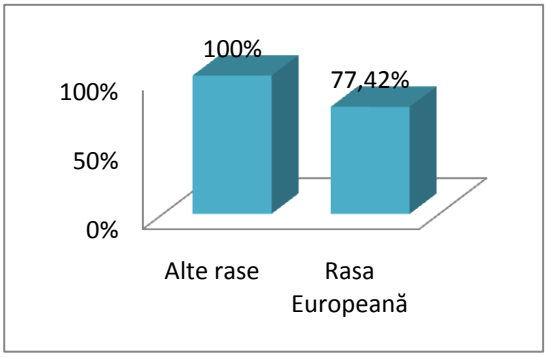

Fig. 2 *Reprezentarea grafică a pozitivităţii în funcţie de factorul rasă*

Din totalul probelor examinate, 31 de probe au fost din **rasa** Europeană. 24 de probe au fost pozitive (77,42%) la testarea ELISA, iar 7 probe au fost negative (22,58%).

Restul de 5 indivizi au făcut parte din alte rase: 4 din rasa Birmaneză şi una din rasa Albastru de Rusia. Toate cele 5 probe au fost pozitive la infecţia cu *T. gondii* (100%) (fig. 2).

Sub aspectul **sexului** rezultatele au fost următoarele: 18 pisici erau de sex femel şi 18 de sex mascul. Dintre cele de sex mascul, 16 pisici au prezentat anticorpi anti-toxoplasma (88,88%), iar 2 nu (11,12%). Dintre cele de sex femel, 13 au fost pozitive (72,22%) la infecţia toxoplasmică, iar 5 au fost negative (27,78%) (Fig.3).

În funcţie de **mediul de proveniență**, 5 probe au fost recoltate de la pisici ce proveneau din mediul urban, iar 31 din mediul rural.

În mediul urban toate cele 5 probe au fost identificate pozitive (100%). În mediul rural, 24 de probe au fost pozitive (77,42%) la infecţia cu *T. gondii*, iar 7 probe au fost negative (22,58%) (fig. 4).

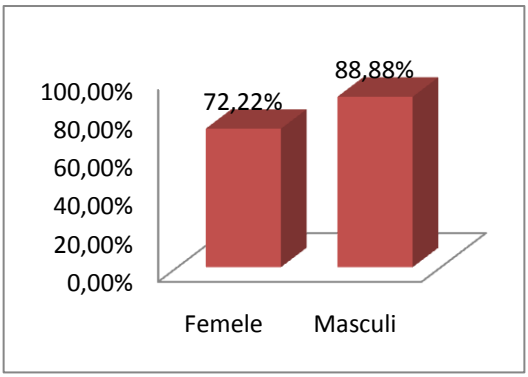

Fig. 3 *Reprezentarea grafică a pozitivităţii în funcţie de factorul sex*

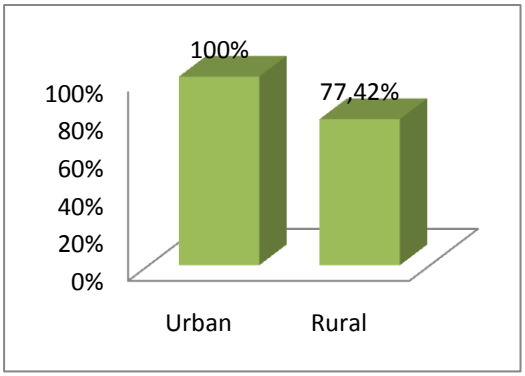

Fig. 4 *Reprezentarea grafică a pozitivităţii în funcţie de mediul de provenienţă al pisicilor*

Am mai luat în calcul şi mediul de viaţă al pisicii, **casă sau apartament**, fiind un factor care poate influenţa prevalenţa infecţiei cu *Toxoplasma gondii*. 35 de pisici aveau acces frecvent cu exteriorul, locuind la casă sau la ferme. În aceste condiţii, am identificat 28 de probe pozitive (80%) şi 7 probe negative (20%). Cele 10 pisici întreţinute la ferme, alături de alte specii de animale, erau toate infectate cu *Toxoplasma gondii*.

Proba recoltată de la pisica ţinută permanent în apartament a fost pozitivă (fig. 5).

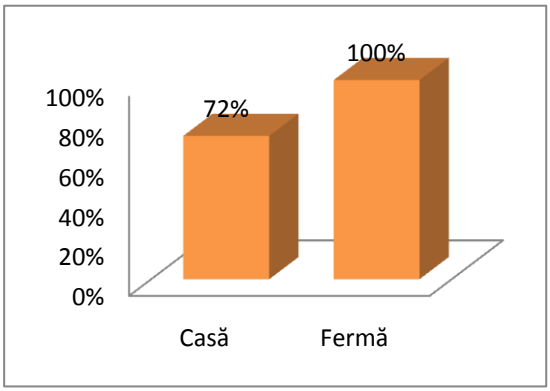

Fig. 5 *Reprezentarea grafică a pozitivităţii în funcţie de mediul de viaţă al pisicilor*

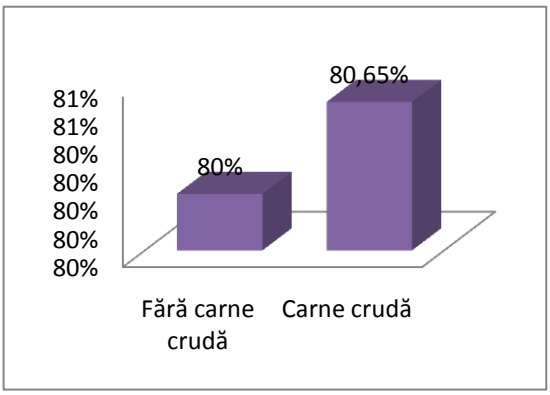

Fig. 6 *Reprezentarea grafică a pozitivităţii în funcţie de tipul de alimentaţie a pisicilor*

Ultimul indicator luat în studiu şi considerat, de asemenea, unul dintre factorii principali implicaţi în transmiterea bolii a fost **alimentaţia** pisicilor; adică, dacă primesc în hrană carne crudă sau dacă au posibilitatea să vâneze. În aceste categorii au fost 31 de pisici care au consumat cel puţin odată carne crudă şi doar 5 pisici care nu au consumat niciodată carne crudă.

Din cele 31 de pisici care au consumat carne crudă, 25 au fost pozitive (80,65%) la infecţia toxoplasmică şi 6 au fost negative (19,35%). În cazul celor 5 pisici, care se presupune că nu au consumat carne crudă, 4 pisici au fost identificate pozitive (80%), iar una negativă (20%) (fig. 6).

Datele obţinute de noi, în urma acestui studiu, se aseamănă cu cele existente în literatura de specialitate. Din procentele prezentate în lucrare, observăm influenţa diferiţilor factori asupra prevalenţei bolii. Reiese că, infecţia cu *Toxoplasma gondii* este mai frecvent întâlnită la pisicile adulte, şi mai puţin frecventă la tineretul care nu a început să vâneze.

Boala este foarte frecventă în mediul rural, corelat şi cu factorii casă şi fermă, adică pisici care au acces în mediul exterior şi au contact cu alte pisici sau specii de animale şi cu factorul carne crudă în alimentaţia pisicilor, administrată de proprietar în raţie sau obţinută prin vânat. Acest ultim factor susţine calea majoră de infestare toxoplasmică a pisicilor, şi anume cu chisturi tisulare, ce conţin bradizoiţi din carne infestată (tabel 1).

Tabel 1. - Principalii factori de risc asociaţi infecţiei cu Toxoplasma gondii

Indicator	Nr. probe pozitive/total probe (%)
Tineret	3/9 (33,33%)
Adulte	26/27 (96,30%)
Alte rase	5/5 (100%)
Rasa Europeană	24/31 (77,42%)
Femele	13/18 (72,22%)
Masculi	16/18 (88,88%)
Urban	5/5 (100%)
Rural	24/31 (77,42%)
Casă	28/35 (80,00%)
Apartament	1/1 (100%)
Carne crudă	25/31 (80,65%)
Fără carne crudă	4/5 (80,00%)

În ceea ce priveşte factorul sex, diferenţele procentuale nu sunt foarte mari, totuşi, masculii sunt mai frecvent contaminaţi deoarece ei sunt consideraţi mai prădători şi mai rezistenţi la boli decât femelele. Dar acest lucru nu este general valabil, deoarece în unele studii (Titilincu, 2008) s-au obţinut rezultate inverse (10).

Factorul rasă nu influenţează concret prevalenţa bolii, datorită faptul că, în general, proprietarii obişnuiţi, de pisici, au mult mai multe pisici din rasa Europeană decât din alte rase. Deşi, pentru factorii alte rase, mediul de provenienţă urban şi mediul de viaţă în apartament procentele pozitivităţii au fost de 100, considerăm că aceste valori nu sunt foarte relevante datorită numărului mic de probe examinate, fiind necesare studii ulterioare.

Dintre cele 3 pisici pozitive la examenul coproscopic, una a prezentat şi anticorpi Ig G anti-*Toxoplasma*. Aceste 3 pisici proveneau din mediul rural, aveau vârste cuprinse între 8 luni şi 1,7 ani şi erau din rasa Europeană. Locuiau la casă şi aveau posibilitatea să vâneze.

Am avut şi un caz ieşit din tipar, în care pisica nu a ieşit niciodată din apartament şi nici nu a consumat carne crudă, dar a prezentat anticorpi Ig G anti-toxoplasma. Din aceste exemple rezultă că, pe lângă aceşti factori principali care influenţează prevalenţa bolii, mai există şi alţi factori, consideraţi mai puţin importanţi, care influenţează şi ei contaminarea. Aceştia ar putea fi: vehicularea oochisturilor de curenţii de aer, de pantofii proprietarilor sau chiar de gândacii de bucătărie. Ar mai putea fi amintiţi: apa de la robinet, laptele nepasteurizat sau administratea pisicii de iarbă provenită de afară şi nespălată, sau relatări neconforme cu realitatea.

Pe lângă aceste cazuri, am mai întâlnit câteva situaţii interesante. Unele pisici adulte, crescute la casă şi cu posibilitate să vâneze, nu prezentau anticorpi specifici anti-*Toxoplasma*. Sau, pisici care locuiau în aceeaşi curte şi întreţinute în aceleaşi condiţii, unele prezentau anticorpi, iar altele nu. Acest fapt pune în evidenţă importanţa rezistenţei şi a comportamentului de hrănire şi igienă a fiecărui individ în parte.

Pentru judeţul luat în studiu, informaţiile obţinute sunt cu atât mai importante cu cât sunt primele date raportate cu privire la infecţia toxoplasmică din această zonă.

În lume, rezultatele sunt dintre cele mai diverse. Gradul de seropozitivitate (prin ELISA) creşte odată cu vârsta: 22% la pisicile sub un an şi 80% la cele peste 10 ani. Între 9 şi 46% din pisicile de companie din Europa şi SUA prezintă la proba serologică o expunere din trecut la parazit, în timp ce seroprevalenţa toxoplasmozei în Asia a fost estimată între 6 şi 9% (5). În China, prevalenţa infecţiei este de 79,4%, iar în Coreea de Sud, 47,2% din pisicile testate au prezentat anticorpi Ig G anti-*Toxoplasma* (6, 8). În Mexic, pozitivitatea infecţiei a fost de 21,8% (1). În Brazilia, 25% din pisici au avut contact cu parazitul, prevalenţa mai mare fiind întâlnită la pisicile cu vârste mai mari de 1 an (2).

În Portugalia, 3,9% din pisicile testate aveau titrul anticorpilor de 20, 23,7% aveau un titru de 40 şi 72,4% prezentau un titru mai mare de 800 (9).

În Belgia, 2% din pisicile cu vârste sub 12 luni au prezentat anticorpi anti-*Toxoplasma*, iar 44% dintre pisicile pozitive aveau în jurul vârstei de 7 ani (3).

Infecţia toxoplasmică a pisicilor din cele trei judeţe luate în studiu, prezintă importanţă datorită posibilităţilor de transmitere a bolii la animalele de interes economic şi la oameni. Astfel, ar fi necesară implementarea unor programe de control a bolii atât în rândul animalelor, pornind de la pisici şi continuând cu animalele de fermă, pentru a reduce gradul de infestare al mediului şi implicit, al pierderilor economice produse de avorturi, cât şi în rândul oamenilor, în special a celor încadraţi în categorile de risc maxim, adică femeile însărcinate şi persoanele imunosupresate.

CONCLUZII

1. În judeţul Arad, seroprevalenţa parazitismului cu *Toxoplasma gondii* la pisici a fost de 80,55%;
2. Seroprevalenţa infecţiei cu *Toxoplasma gondii*, la pisici, este influenţată de: vârstă, sex, rasă, mediul de proveniență, întreţinerea pisicilor la curte şi administrarea cărnii crude în alimentaţia pisicilor.

MULŢUMIRI

Prezenta lucrare are la bază cercetări finanţate de CNMP prin contractul de cercetare PC 51-013.

BIBLIOGRAFIE

1. **BESNE-MERIDA, ALEJANDRO et. col.** (2008) – Prevalence of antibodies against *Toxoplasma gondii* in domestic cats from Mexico City, Vet. Paras., 157, 310-313.
2. **BRESCIANI,K.D.S., GENNARI, S.M., SERRANO, A.C.M., RODRIGUES, A.A.R., UENO, T., FRANCO, L.G., PERRI, S.H.V., AMARANTE, A.F.T.** (2006) – Antibodies to *Neospora caninum* and *Toxoplasma gondii* in domestic cats from Brazil, Paras. Res., 10.1007.
3. **DE CRAEYE, S. et. col.** (2008) – Prevalence of *Toxoplasma gondii* infection in Belgian house cats, Vet. Paras., 157, 128-132.
4. **DUBEY, J.P, VIANNA, M.C.B., SOUSA, S., CANADA, N., MEIRELES, S., COSTA, J.M.C.DA, MARCET, P.L., LEHMANN, T., DARDÉ, M.L., THULLIEZ, P.** (2006) – Characterization of *Toxoplasma gondii* isolates in free-range chickens from Portugal. J. of Paras., 92, 1, 184-186.
5. **DUBEY, J.P.** (2005) – Unexpected oocyst shedding by cats fed *Toxoplasma gondii* tachyzoites: in vivo stage conversion and strain variation. Vet. Paraz., 133, 4, 289-298.
6. **DUBEY, J.P., ZHU, X.Q., SUNDAR, N., ZHANG, H., KWOK, O.C.H., SU, C.** (2006) – Genetic and biologic characterization of *Toxoplasma gondii* isolates of cats from China, Vet. Paras., 145, 352-356.
7. **IRABUENA, O., FERNÁNDEZ ABELLA, D., VILLEGAS, N., COLLAZO, L., BATTISTONI, J.** (2004) – Incidence of *Toxoplasma gondii* infection during pregnancy in sheep reproduction. Producc. Ovina, 17, 61-67.
8. **LEE, J.Y., LEE, S.E., LEE, E.G., SONG, K.H.** (2008) – Nested PCR-based detection of *Toxoplasma gondii* in German shepherd dogs and stray cats in South Korea, Res. in Vet. Science, 85, 125-127.
9. **LOPES, ANA PATRICIA, CARDOSO, L., RODRIGUES, MANUELA** (2008) – Serological survey of *Toxoplasma gondii* infection in domestic cats from northeastern Portugal, Vet. Paras., 155, 184-189.
10. **TITILINCU, ADRIANA şi col.** (2008) – Cercetări privind infecţia cu *Toxoplasma gondii* la pisici, Rev. Rom. de Med. Vet., nr.2, 108-122.

STUDIU DOCUMENTAR ASUPRA SPECIEI *CLAVICEPS PURPUREA*, SURSA DE PRINCIPII ACTIVE CU EFECTE CITOSTATICE [1]

CLAVICEPS PURPUREA – SOURCE OF CYTOSTATIC ACTIVE PRINCIPLES. REVIEW STUDY

HRIŢCU LUMINIŢA DIANA
FMV Iaşi

Claviceps purpurea is a fitoparasite fungus family Clavicipitaceae, genus Claviceps, and his scleronts infestates cereals, especially rye, hence the name "horn rye. Ergots contain alkaloids. Some alkaloids are partial agonists and others are antagonists, with interes for catecolaminele and serotonin. Representative are clavinic alkaloids : agroclavine, festuclavine, elimoclavine. Horn of rye alkaloids have an agonist or antagonistic activity to the different receptors: adrenergics, serotoninergics and dopaminergics. The alkaloids of ergot and their derivates have the ability to inhibit the growth of certain hormone dependent tumors by inhibiting the secretion of prolactin from pituitary anterior gland.

Key words: claviceps purpurea, cytostatic effect

Claviceps purpurea este o ciupercă fitoparazită din familia **Clavicipitaceae**, genul Claviceps, ai cărei scleroţi parazitează în special secara, de unde şi denumirea de *"cornul secarei"***.** Termenul este folosit cu mai multe sensuri, toate în legătură cu ciuperca parazită. Pentru a denumi ciuperca parazită, se utilizează denumirea Claviceps purpurea, iar pentru secara parazitată se foloseşte şi denumirea de secara cornută.

Clasificare ştiinţifică	
Regnul:	Fungi
Încrengătura:	Ascomycota
Clasa:	Sordariomycetes
Ordinul:	Hypocreales
Familia:	Clavicipitaceae
Genul:	Claviceps
Specie:	*C. purpurea*
Nume binomial	
Claviceps purpurea	

În general ergoţii conţin alcaloizi. Unii alcaloizi sunt agonişti parţiali, iar alţii sunt antagonişti, interesând atât catecolaminele cât şi serotonina.

Alcaloizii au o structură chimică asemănătoare respectiv un nucleu tetraciclic şi o moleculă de acid lisergic. Privitor la nucleu trebuie menţionat că alcaloizii din ergot pot avea la bază diferite nuclee ei împărţindu-se astfel în două grupe chimice.

1Cercetari finanţate din grantul pn ii 62

Reprezentanţii alcaloizilor clavinici sunt; agroclavina, festuclavina şi elimoclavina. Alcaloizii lisergici sunt reprezentaţi de derivaţii acidului lisergic. Amidele simple ale acidului lisergic sunt: ergometrina, ergina, metilergometrina, metisergida şi lisergida (LSD). Menţionăm că ultimele 3 sunt obţinute prin sinteză.

Natura radicalilor constituie un criteriu de clasificare a alcaloizilor peptidici.

Alcaloizi peptidici sau ergopeptinele sunt importanţi deoarece prin oxidarea lor este pus în libertate acid lisergic sau izolisergic, cetoacid R_1 şi un aminoacid R_2. Aceştia se clasifică în:

Grupa/Alcaloidul	R_1	Aminoacid comun	R_2	Aminoacid specific
Ergotamina				
ergotamina	CH_3	αhidroxialanina	$CH_2C_6H_5$	fenilalanină
α ergosina	CH_3	αhidroxialanina	$CH_2CH(CH_3)_2$	leucină
ergovalina	CH_3	αhidroxialanina	$CH(CH_3)_2$	valină
Ergoxina				
ergostina	CH_2CH_3	α-hidroxivalina	$CH_2C_6H_5$	fenilalanină
α-ergoptina	CH_2CH_3	α-hidroxivalina	$CH_2CH(CH_3)_2$	leucină
ergonina	CH_2CH_3	α-hidroxivalina	$CH(CH_3)_2$	valină
ergobutina	CH_2CH_3	α-hidroxivalina	CH_2CH_3	acid α amino butiric
Ergotoxinei				
ergocristina	$CH(CH_3)_2$	metil α-hidroxialanina	$CH_2C_6H_5$	fenilalanină
α-ergocriptina	$CH(CH_3)_2$	metil α-hidroxialanina	$CH_2CH(CH_3)_2$	leucină
β-ergocriptina	$CH(CH_3)_2$	metil α-hidroxialanina	CH(CH3</sub)CH2CH3	izoleucină
ergocornina	$CH(CH_3)_2$	metil α-hidroxialanina	$CH(CH_3)_2$	valină
ergobutirina	$CH(CH_3)_2$	metil α-hidroxialanina	CH_2CH_3	acid α-aminobutiric
Derivat de sinteză				
Bromocriptina				

Privitor la acţiunile farmacodinamice putem schematiza menţionând acţiunile: stimulantă şi blocantă α adrenergică, stimulantă şi blocantă serotoninică (în funcţie de doză), stimulantă

dopaminergică centrală, vasoconstrictoare periferică, emetică (drept urmare a stimulării centrului vomei) şi oxitocinică/ocitocică (este stimulată musculatura uterului rezultatul fiind contracţia tonică a acestuia; cu cât gestaţia este mai avansată, efectul ocitocic este mai evident) (Năstasă V., 2008)

Acest spectru larg de acţiune este explicat prin asemănarea structurală a alcaloizilor cu aminele biogene.

Acţiunile farmaco-clinice care trebuie menţionate sunt şi cele asupra SNC (iniţial stimulare urmată apoi de depresie), depresia centrilor vasomotor şi respirator, creşterea motilităţii gastrointestinale şi vasoconstricţia marcantă şi persistentă, cu staza sângelui în capilare şi arteriole, tromboze, mergând până la gangrena extremităţilor. (Năstasă V., 2008)

Mai trebuie specificat de asemenea, că alcaloizii de ergot şi derivaţii acestora au capacitatea de a inhiba creşterea anumitor tumori dependente de hormoni, prin inhibarea secreţiei de prolactină din glanda pituitară anterioară (Cassady şi Floss, 1977).

Tratamentul prolactinomului, un adenom al acestei glande, şi a altor tumori care produc prolactină, cu ajutorul bromocriptinei sau a lisuridului, are o relevanţă clinică. (Thorner *et al.,*1980). Inhibarea secreţiei de prolactină este mediată de stimularea receptorilor similari dopaminei D2. Totuşi, modul de acţiune este complet diferit, el fiind responsabil pentru proprietăţile antitumorale a anumitor ergoline. Cea din urmă a fost detectată în conexiune cu descoperirea activităţii antimicrobiene a alcaloizilor de ergot de tip clavină.

Efectele citostatice ale agroclavinei şi festuclavinei

Folosindu-se un sistem celular al unui limfom **L5178y** de şoarece, s-a dovedit că agroclavina şi festuclavina sunt agenţi citostatici puternici *in vitro* (Eich *et al.,* 1984 a, b, c, 1986 b).

Valorile lor EC50 de 6,3µM, respectiv de 7,1 µM, erau comparabile, din punct de vedere al forţei efectului, cu valoarea EC50 a camptotecinei (7.2 µM), un alcaloid citostatic folosit terapeutic.

În mod surprinzător, alte 6,8-dimetilergoline naturale, similare din punct de vedere structural cu agroclavina (lisergina, izolisergina, setoclavina, izosetoclavina) şi alte 6,8-dimetilergoline naturale, similare din punct de vedere structural cu festuclavina (piroclavina, costaclavina) s-au dovedit a fi inactive. (Faatz *et al.,* 1989, 1990; Faatz, 1991).

Deşi ilimoclavina prezentase un anumit nivel de bacteriotoxicitate, nici acest alcaloid şi nici alte metilergoline naturale (lisergol, izolisergol, peniclavina), incluzând aici şi metilergolina 8-hidroximetil-6-dihidrolisergol-I, nu au dovedit activitate citostatică. (Eich *et al.,* 1986). Acest lucru s-a dovedit a fi valabil şi pentru cele două clavine neobişnuite, lisergina şi chanoclavina-I, precum şi pentru derivaţii acidului lisergic, cum ar fi metilergometrina, amida acidului lisergic, dietilamida acidului lisergic (LSD), şi amida acidului izolisergic. (Eich *et al.,* 1984, 1997).

Astfel, agroclavina şi festuclavina posedă activităţi biologice unice, ca membre ale familiei alcaloidului de ergot. Acest lucru poate fi important nu numai pentru potenţialele medicamente din viitor, dar şi pentru relevanţa unor aspecte de ecologie chimică (Eich, 1992).

Deoarece **agroclavina**, un precursor în biosinteza derivaţilor acidului lisergic la specia *Claviceps purpurea,* este principalul alcaloid în faza timpurie a dezvoltării sclerotiei, aceasta poate fi folositoare în calitate de **antimicrobian protector şi de agent citostatic**.

Importanţa agroclavinei şi festuclavinei pentru dezvoltarea medicamentelor antitumorale

Agroclavina şi festuclavina, ca şi alţi alcaloizi de ergot, au interacţionat cu α-adrenoceptori, 5-HT receptori, şi cu receptori DA, în calitate de agonişti, antagonişti, sau parţial agonişti (Fuxe *et al.,* 1978; Pertz, 1996). Mai mult decât atât, festuclavina a dovedit mutagenicitate directă la testele *Ames*, la fel ca şi agroclavina în prezenţa unui sistem metabolizator xenobiotic la nivelul ficatului (Glatt *et al.,* 1992).

Pentru dezvoltarea clavinelor ca potenţiali agenţi antitumorali, s-au avut în vedere patru obiective principale:

1. Studiul relaţiei structură – activitate, pentru descoperirea compuşilor cu potenţă citostatică sporită *in vitro* şi variaţiile nucleului ergolinei.
2. Dezvoltarea de compuşi activi cu stabilitate metabolică sporită, deoarece ergolinele sunt metabolizate foarte rapid *in vivo*.
3. Disocierea între activităţile antineoplazice şi mutagenice, presupunându-se că cea de-a doua nu reprezintă mecanismul de acţiune al primei.
4. Descreşterea afinităţii pentru neurotransmiţătorii menţionaţi mai sus, pe baza presupunerii că efectul citostatic nu se bazează pe interacţiunea cu niciunul dintre aceşti receptori.

Altfel, clavinele citostatice nu ar putea fi indicate pentru tratamentul bolilor canceroase din cauza existenţei unor reacţii adverse severe.

Influenţa diferitelor substitute asupra activităţii citostatice a clavinelor " in vitro"

Substituire la N-1*:* 1 - Alchilarea (Eich *et al.,* 1986) a sporit în mod semnificativ efectul citostatic al agroclavinei, respectiv al festuclavinei. Omologii care conţin de la trei la şase atomi de carbon dispuşi în lanţ drept şi substituiţi la N-1 au fost deosebit de eficienţi cu valori EC50 cuprinse între 0,87µM (1-pentilagroclavină) şi 1,6 µM (1-hexilagroclavină) (Eich *et al.,* 1986). Potenţialul citostatic al acestor derivaţi ai clavinei este destul de ridicat, dacă îl comparăm cu antibioticele citostatice folosite clinic şi care reduc proliferarea celulară în aceleaşi condiţii *in vitro* şi la concentraţii similare (EC50 de 1,0 µM pentru bleomicină; EC50 de 1,2 µM pentru doxorubicină; EC50 de 1,9 µM pentru daunorubicină). 1-Pentilagroclavina s-a dovedit a fi activă în 27 de sisteme celulare canceroase diferite, umane şi non umane la National Cancer Institute, Bethesda/MD (SUA) cu valori IC50 cuprinse între 2,0 şi 8,0 µM (Faatz *et al.,* 1989, 1990). În mod surprinzător, 1-alchilarea elimoclavinei a determinat inhibarea puternică a proliferării celulare, la un nivel de magnitudine similar celui al seriilor de agroclavine, deşi compusul de bază, elimoclavina, a fost inactiv de unul singur (Eich *et al.,* 1986).

Mai mult decât atât, toxicitatea acută (de exemplu, la şoarece) a fost diminuată considerabil de 1-alchilarea clavinelor (Eich *et al.,* 1984b). Deoarece substituentul *n-alchil* nu este foarte stabil din punct de vedere metabolic, grupurile de cicloalchil şi de ciclo-alchil-metil, despre care se presupune că sunt mai stabile, ar trebui să fie mai avantajoase. Asemenea derivaţi au fost, de asemenea, foarte activi *in vitro,* de exemplu 1-ciclohexilfestuclavina (EC50: 2,1µM) şi analogul său, 1-ciclohexilmetilul (EC50: 1,7 µM) (Kasper, 1991).

Faatz – 1991 menţionează că, substitutele corespunzătoare ale piroclavinei inactive au produs compuşi puternici, indicând importanţa substitutului lipofilic la N-1.

Substituirea la N-1 prin reziduuri de *ß*-ribofuranosil sau *ß*-2-deoxiribofuranosil ar trebui să ducă la crearea unor compuşi analogi ai nucleotidelor, aşteptându-se astfel efecte citostatice şi/sau antivirale mai puternice. Serii de *ß*-riboside (Køen *et al.,* 1997a, b) şi *ß*-deoxiriboside (Køen *et al.,* 1997c) au fost preparate din alcaloizi clavinici (agroclavina, elimoclavina, lisergolul, lisergina). Compuşii au fost testaţi împotriva unui număr mare de viruşi, inclusiv virusul HIV. Toţi compuşii testaţi au dovedit o citotoxicitate mai ridicată la celulele gazdă şi astfel, folosirea lor ca antivirali este exclusă. La momentul actual, compuşii sunt testaţi pentru activitatea antineoplazică, iar rezultatele cele mai promiţătoare par să le dea **ribosidele agroclavinei**.

Substituirea la C-2*:* Pentru evitarea atacului metabolic, se vor folosi substituţi potriviţi la C-2, deoarece alte ergoline, cum ar fi lisuridele, au profiluri metabolice care includ oxidarea la aceste poziţii (Hümpel *et al.,* 1984). Totuşi, diferite substituiri ale festuclavinei (de exemplu, -Cl, -Br, -I, -CH2OH, -CHO, -SCH3, -SC2H5) au dus la apariţia unor compuşi cu o activitate diminuată sau chiar la pierderea totală a acesteia (Faatz, 1991; Milhahn, 1997). Dar au existat şi câteva excepţii, de exemplu 2-(2-nitro-fenil) tiofestuclavina (EC50: 4.4 µM) şi 2-etinilagroclavina (EC50: 3.0 µM) (Eich *et al.,* 1997).

Substituirea la N-6*:* Înlăturarea grupului metil la N-6 a dus la o pierdere marcată a activităţii pentru agroclavină şi festuclavină (Eich *et al.,* 1986b, c). Realchilarea la N-6 cu substituenţi C2- până la C7-în lanţ drept au dus la compuşi cu potenţă similară cu cea a agroclavinei. S-a dovedit interesant faptul că 1- alchilarea 6-*nor*agroclavinei sau a 6-*nor*festuclavinei a dus la apariţia unor compuşi cu o potenţă aproape echivalentă cu cea a analogilor 6-metilaţi. Inelul D, care a deschis 6-metil-6,7-secoagroclavina, a fost inactiv (Eich *et al.,* 1997).

Substituirea la C-7*:* Derivatul 7-oxo al alcaloidului inactiv lisargină s-a dovedit a fi un puternic agent citostatic (Pertz *et al.,* 1989).

Substituirea la C-10*:* Alchilarea la C-10 pare să aibă o consecinţă similară pentru sporirea activităţii citostatice ca şi alchilarea la N-l, de exemplu, valorile EC50 ale 10α-pentilagroclavinei versus cele ale 1-pentilagroclavinei au fost de l,3 µM: 0,9 µM (Faatz *et al.,* 1990; Faatz, 1991).

Substituirea la C-13*:* Brominarea la C-13 ar trebui să evite hidroxilarea metabolică la această poziţie, precum şi la poziţia învecinată C-12. Astfel, a fost un avantaj faptul că 13-bromo-festuclavina a fost de două ori mai activă *in vitro* decât însăşi festuclavina. Încă o dată, derivaţii 1-alkyl şi 1-cycloalkyl au fost şi mai activi. (Eich *et al.,* 1987; Pertz *et al.,* 1987).

Mecanismul de acţiune

La o primă încercare de a determina modul de acţiune al clavinelor active din punct de vedere citostatic s-au realizat teste de încorporare (Eich *et al.,* 1984a). Acestea au scos la iveală faptul că încorporarea [3H]-thimidinei în ADN este redusă în prezenţa 1-propilfestuclavinei. Pe de altă parte, nu s-a observat nici o influenţă pentru încorporarea [3H]-uridinei în ARN (acidul ribonucleic) şi pentru încorporarea [3H]-fenilalaninei în proteine. Inhibarea ritmului de încorporare a timidinei s-a observat doar după o perioadă de preincubare cu derivatul clavinei, timp de 24 de ore şi nu s-a detectat după o perioadă de pre-tratament de două ore.

S-a ajuns astfel la concluzia că aceste clavine intervin în procesul de replicare al ADN-ului la celulele L5178y, mai degrabă decât că ar avea un efect nespecific asupra dezvoltării celulelor.

Această concluzie s-a bazat pe observarea faptului că toate clavinele active au cauzat „creştere neechilibrată”, o proprietate pe care o împart cu alţi agenţi citostatici care acţionează selectiv, prin inhibarea sintezei ADN-ului. Experimentele cu 1-propilelimoclavina au evidenţiat faptul că, la concentraţiile scăzute, din nou doar ritmul încorporării timidinei a fost redus semnificativ. La concentraţii mai ridicate ale agentului citostatic, s-a observat un ritm şi mai scăzut al încorporării uridinei şi fenilalaninei (Eich *et al.,* 1986a). Pe baza acestor rezultate s-a ajuns la concluzia că 1-propilelimoclavina inhibă, de asemenea, şi sinteza primară a ADN-ului, printr-un mecanism necunoscut. Influenţa 1-propilagroclavinei asupra sintezei de macromolecule în celulele L5178y a fost comparabilă cu analogii corespunzători ai festuclavinei şi ai elimoclavinei.

S-a constatat de asemenea că reducerea dezvoltării celulelor cu 50% a avut loc la o concentraţie care a fost foarte similară cu cea care a cauzat reducerea sintezei ADN-ului cu 50%.

S-a stabilit in cele din urmă faptul că această inhibare nu s-a datorat unui efect direct asupra polimerazei α sau *ß* a ADN-ului. Eich - 1986 a stabilit că este vorba de o interferenţă cu starea de organizare a reticulumului nuclear.

Asimilarea de nucleoside şi încorporarea în ADN şi în ARN la celulele Molt 4B de leucemie umană limfoidă a fost, de ademenea inhibată în funcţie de dozajul unor concentraţii ridicate ale unor derivaţi ai festuclavinei ce inhibau creşterea (Hibasami *et al.,* 1990). Cel mai puternic derivat inhibitor de creştere, 13-bromo-l-ciclopropilmethilfestuclavina, a suprimat complet asimilarea de nucleoside şi încorporarea în macromolecule, la o concentraţie de 50µM. Aceste rezultate au fost in favoarea sugestiei că efectele inhibitorii asupra încorporării nucleozidelor în ADN şi ARN se datorau inhibării asimilării celulare a nucleozidelor.

Un mecanism evident de acţiune ar putea implica interacţiunea cu un receptor neurotransmiţător, deoarece clavinele interacţionează cu receptorii DA, receptorii 5-HT şi cu α-adrenoceptorii. Mecanismul de acţiune pare să fie unul fundamental nou pentru compuşii ergolinei.

Agroclavina, precum şi derivaţii său, 1-propil- şi 1-pentil, nu sunt direct mutagenici în testul AMES test cu diferite specii de *Salmonella typhimurium* şi o specie de *Escherichia coli* (Glatt *et al.,* 1987). Adăugarea unui preparat subcelular adiţional din ficat de şobolan, pentru formarea unui sistem metabolizator xenobiotic (S9) a rezultat în descreşterea substanţială a citotoxicităţii şi în formarea de mutageni. Natura metobolităţilor mutagenici este necunoscut. Scheletul agroclavinei oferă un număr posibil de locuri pentru transformări oxidative prin preparate de ficat. Este puţin probabil ca un mecanism genotoxic să fie implicat în activitatea antineoplastică a clavinelor, atâta timp cât celulele L5178y exprimă nivele extrem de scăzute de citocrom P450

Această idee este susţinută de lipsa unei legături între activităţile mutagenice în *S. typhimurium* şi activităţile citostatice în celulele L5178y ale unor derivaţi ai clavinei. Mai mult decât atât, nu a existat nici o legătură între activităţile citostatice ale acestor compuşi în celulele L5178y şi activităţile lor bacteriotoxice în *S. typhimurium* (Glatt *et al.,* 1992). Astfel, nu este foarte clar dacă activităţile citostatice şi bacteriotoxice se datorează unor mecanisme independente sau sunt mediate de anumiţi receptori. Disocierea dintre activităţile citostatice, bacteriotoxice şi mutagenice sugerează faptul că ar fi posibilă dezvoltarea unor derivaţi care să fie citostatici, dar nu şi mutagenici şi antimicrobieni.

Activitatea oncostatică ”in vivo”

Pentru dezvoltare clavinelor ca potenţiali agenţi antitumorali, patru scopuri principale au fost enumerate mai sus. Dezvoltarea din agroclavină şi din derivatul său foarte activ 1-pentil, ambii inactivi *in vivo,* a dus, prin intermediul a numeroşi derivaţi, la 13-bromo-l-ciclopropilmetilfestuclavină şi la derivatul corespondent, 13-bromo1-ciclopentil, care au dovedit a activitate antineoplastică pronunţată *in vivo* (Eich *et al.,* 1987; Pertz, *et al.,* 1987; Faatz *et al.,* 1989; Hibasami *et al.,* 1990; Kasper, 1991; Glatt *et al.,* 1992).

Tratamentul cu 13-bromo-l-ciclopropilmetilfestuclavină a sporit rata medie de viaţă a şoarecilor (limfomul L5178y; 50mg/kg) de două ori mai mult (T/C: 212%; rata media a morţii: 35,2 zile faţă de 16,6 zile). Valoarea T/C a 1-ciclopentilului analog a fost de 223%. Totuşi, aceşti compuşi au prezentat mutagenicitate, precum şi o nedorită citotoxicitate la testul Ames, în prezenţa sistemului metabolizator xenobiotic hepatic S9 (Glatt *et al.,* 1992). S-a presupus faptul că acest lucru s-ar putea datora formării metabolice a anumitor specii de oxigen la poziţiile C-2/C-3 (Milhahn *et al.,* 1993).

Derivatul 2-metiltiol al 13-bromo-l-ciclopropilmetilfestuclavinei, care ar fi trebuit să prevină o asemenea metabolizare, s-a dovedit că prezenta o activitate citostatică echivalentă *in vitro* (Milhahn, 1997). Studii viitoare vor arata dacă lucrurile se prezintă la fel şi *in vivo*. Mai mult decât atât, o stabilizare metabolică la poziţia N-6 ar putea fi avantajoasă.

Asemenea compuşi ar putea reprezenta candidaţi promiţători pentru experimentele *in vivo*.

CONCLUZII

1. *In concluzie,* din datele prezentate reiese ca unii derivati ai clavinei (ribosidele agroclavinei) poseda un potential citostatic ridicat, prin comparatie cu antibioticele inhibante ale proliferarii celulare utilizate curent in clinica si chiar la concentratii similare.
2. Prin substituirile efectuate la diverse nivele ale structurii chimice se poate spori semnificativ efectul citostatic şi diminua considerabil toxicitatea acută, aspecte care le pot garanta utilizarea lor în terapeutică cu un aport deosebit.

BIBLIOGRAFIE

1. Cassady, J.M. and Floss, H.G. (1977) Ergolines as Potential Prolactin and Mammary Tumor Inhibitors. Lloydia (J. Nat. Prod.), 40, 90–106.
2. Dobrescu D., Farmacoterapie practică (1989) Alcaloizii cornului secarei, Editura Medicală, vol. 2, pag. 37-38, cap. 3.2.2.:
3. Eich, E., Eichberg, D. and Müller, W.E.G. (1984) Clavines—new antibiotics with cytostatic activity. Biochem. Pharmacol., 33, 523–526.
4. Eich, E., Becker, C., Sieben, R., Maidhof, A. and Müller, W E.G. (1986) Clavines as antitumor agents, 3: Cytostatic activity and structure/activity relationships of 1-alkyl agroclavines and 6-alkyl 6-noragroclavines. J. Antibiot., 39, 804–812.
5. Eichberg, D. (1983) Partialsynthese und Pharmakologie substitutierter Agro- und Festuclavine. Dissertation Fachbereich Pharmazie, Universität Mainz/Germany.
6. Faatz, W., Pertz, H., Maidhof, A., Müller, W.E.G. and Eich, E. (1990) Zytostatische Wirkung neuer partialsynthetischer Agroclavine. Arch. Pharm. (Weinheim), 323, 762.
7. Florin Marcu (2000) Marele dicţionar de neologisme, Editura Saeculum, - ERGOT
8. Glatt, H., Eich, E., Pertz, H., Becker, C. and Oesch, F. (1987) Mutagenicity experiments on agroclavines, new natural antineoplastic compounds. Cancer Res., 47, 1811–1814.
9. Glatt, H., Pertz, H., Kasper, R. and Eich, E. (1992) Clavine alkaloids and derivatives as mutagens detected in the AMES test. Anti-Cancer Drugs, 3, 609–614.
10. Hibasami, H., Nakashima, K., Pertz, H., Kasper, R. and Eich, E. (1990) Inhibitory effects of novel festuclavine derivatives on nucleoside uptake and incorporation into DNA and RNA in human lymphoid leukemia Molt 4B cells. Cancer Lett., 50, 161–164.
11. Kasper, R. (1991) Zur Entwicklung onkostatisch wirksamer Festuclavin-Derivate, Dissertation Fachbereich Pharmazie, Freie Universität Berlin/Germany.
12. Køen, V., Olšovský, P., Havlíèek, V., Sedmera, P., Witvrouw, M. and De Clercq, E. (1997) N-Deoxyribosides of ergot alkaloids: Synthesis and biological activity. Tetrahedron, 53, 4503–4510.
13. Milhahn, H. (1997) Zytostatische und mutagene sowie α1- und 5-HT2 Arezeptorantagonistisch Wirkungen neuer partialsynthetischer Clavinderivate, Dissertation Fachbereich Pharmazie, Freie Universität Berlin/Germany.
14. Milhahn, H.-Chr., Pertz, H., Steffen, R., Müller, W.E.G. and Eich, E. (1993) Contribution to the dissociation between antineoplastic and mutagenic activities of the ergot minor alkaloid festuclavine by substitution at C-21. Planta Med., 59, A683-A684.
15. Năstasă V., (2008) Farmacologie veterinară ediţia a II-a. Ed Performantica Iaşi .
16. Pertz, H. (1996) Naturally occurring clavines: antagonism/partial agonism at 5-HT2A receptors and antagonism at α1-adrenoceptors in blood vessels. Planta Meet., 62, 387–392.
17. Schwarz, G. and Eich, E. (1983) Influence of ergot alkaloids on growth of Streptomyces purpurascens and production of its secondary metabolites. Planta Med., 47, 212–214.
18. Tudzynski, P., Correia, T. and Keller, U. Biotechnology and genetics of ergot (2001) Applied microbiology and biotechnology, 57 (5-6), 593 – 605.
19. Van Dongen, P. W. J.; de Groot, A. N. J. A. (1995). History of ergot alkaloids from ergotism to ergometrine, European Journal of Obstetrics & Gynaecology and Reproductive Biology, 60: 109-116

EXTENSIVENESS OF *ANISAKIS SIMPLEX* INFESTATION IN IMPORTED FROZEN FISH AND THE RISK OF HUMAN INFESTATION

OLIMPIA C. IACOB[1], DENISA TALEF[2]
[1]The Faculty of Veterinary Medicine Iassi
[2]L.S.V.S.A. Iassi
iacobolimpia@yahoo.com

Our investigations were carried out on lots of oceanic frozen fish (mackerel, herring, merlan and silver cod), which came from Holland, in order to study extensiveness of the infestation with species belonging to the Anisakis genus, zoonotic trait, sanitary-veterinary, social and economic impact on human consumption, within the present context of legislative regulations. Importation of frozen fish from Holland was done during a year (January-December 2007) at a fish storing and processing unit of Iasi. Trials were conducted within the unit laboratory, at the Sanitary-Veterinary Laboratory of Iasi and within the Clinics of Parasitic Diseases from the Faculty of Veterinary Medicine of Iasi. According to sanitary-veterinary instructions, we took samples from fish groups and tested them by direct inspection, necropsy and parasitological examination, in order to observe the extensiveness of infestation (E%). The results have shown that the percent of Anisakis simplex infestation of frozen fish imported from Holland was of 66.6%. Lots of mackerel (Scomber scombrus) have shown an extensiveness of the infestation of 75%, herring (Clupea harengus), 60%, merlan (Merlangus merlangus), 60%, while silver cod was not infested. The necropsy examination pointed out the presence of A. simplex encapsulated larvae, attached to the abdominal muscles, peritoneal sheet and general cavity, concentrically rolled in the same plan as a 3 mm diameter cyst, covered with transparent membrane. Based on the morphological traits, we confirmed the taxonomic framing of larvae, as belonging to Anisakis genus, Anisakis simplex species.

Key words: frozen fish imported from Holland, Anisakis simplex, extensiveness, zoonosis

The world demographic increase and greater protein demands make of fish a good and appreciated food source, due to its exceptional quality (lack of elastine, mono- and polyunsaturated fat acids) and to the positive effects on human body (omega 3, a natural vascular protector and cholesterol diminution).

In human food preferences, fish and fish products have an important place influenced by many factors: habits, economic, social factors, geographical region, etc. However, fish is at the same time the intermediary or final host for many parasite species, among which, some infest humans, producing severe lethal conditions (3, 5, 10).

The raw fish consumption exposes humans to the infestation with species from the *Anisakidae* family that results in gastritis, gastro-enteritis, and enteritis with acute, sub acute and chronic evolution, causing sometimes death. The *Anisakidae* family includes the following genera: *Anisakis*, (*A. simplex, A. typica, A. physeteris*), *Pseudoteranova* (*P. dicipiens)*, *Contracaecum* (*C. osculatum, C. rudolphii, C. ovale, C. variegatum, C. microcephalum, C. micropapillatum)*, *Phocascaris* (*Ph. phocae)*, *Hysterothylacium, Goezia (G. leporini)* (3, 4, 7, 8, 9).

The species from the *Anisakidae* family are parasites in the intestine of marine mammals, birds, fish and reptiles, having a heteroxenous biological cycle where two intermediary hosts interfere: the first, copepod or amphipod shell fishes and the second, marine or oceanic fishes. The cetacean mammals are: sea dogs, walrus, dauphin, whale or sea fruits (calamari), which are the final hosts. Humans are infested by consumption of fresh or incomplete thermally treated fish or sea fruits (calamari), being infested with the III-rd or IV-th stage larvae. In humans, larvae do not develop but

survive, penetrating the gastric or intestinal mucous, causing more clinical forms: non-invasive cavity, parietal, extraintenstinal and allergic. The most frequent cases of ***Anisakiosis*** in humans were found in Japan (caused by consumption of sushi and sashimi), USA and Latin America (ceviche), Canada and Holland (rollmops), country in which ***Anisakiosis was diagnosed for the first time in years*** '50 (3).

The aim of this scientific paper was the study of extensiveness of *Anisakis simplex* infestation in lots of frozen fish from Holland during a year and the risk of human infestation.

MATERIALS AND METHODS

Investigations were carried out on 15 lots of frozen fish, imported from Holland, at a unit of fish receipt, storage and processing from Iasi Municipality, during January-December 2007. The lots, which were fished in the North Sea and exported by Holland, included the following species: mackerel, (*Scomber scombrus*), herring, (*Clupea harengus*), merlan (*Merlangus merlangus*) and silver code ().

Importations were done with a month, sometimes bimonthly frequency. Fish was sampled according to the regulations of the Order A.S.V.S.A. no. 13/2005, by randomized opening of 5% of the number of packages, of which investigation lots were made up. Because the weight of a fish did not exceed 2 kg, two samples were collected from each lot: a sample from the top of package and the other, from the bottom of package. Checking the quality of frozen fish lot was done by sending to the laboratory 1-2 pressed fish amounts from each species within a lot.

Fish examination was done by the *general inspection* of lots at their receipt in the unit and by checking the accompanying papers (certificate of veterinary public health and of food safety and respectively, C.M.R. for frozen imported fish).

The general examination was done carefully. Fish was initially analysed under frozen condition (pressed fish), followed by organoleptic examination of unfrozen fish. Examination was done either by direct and indirect *checking* or by *palpation*.

When hit with a tough body, the well frozen pressed fish has a clear sound, showing freezing uniformity in the entire fish mass. The temperature of frozen fish was determined by thermometration, being comprised between –15ºC and –18ºC. We have also followed that in frozen pressed fish, the bottom icing should be present, continuous and relatively uniform.

In unfrozen fish, we assessed the organoleptic traits that should be similar to those of the refrigerated fish: slightly opened mouth, deepened eyes, opalescent cornea, slightly pale skin, and after sectioning the dorsal muscles, the abundant expression of muscular juice. An aspect which is found especially in ocean fish is that, after unfreezing, the meat consistence is less dense.

Fish samples were gathered from each lot, first as raw matter (fig. 1), then as finished product (fig. 2) and packed adequately, sealed and sent to the checking laboratory that carry out specialty examination: L.S.V.S.A. IAŞI.

Fig. 1. Gathering, individualisation, sealing and sending fish samples to L.S.V.S.A. IAŞI, as raw product.

Fig. 2. Gathering, individualisation, sealing and sending fish samples to L.S.V.S.A. IAŞI, as finished product.

The direct examination of each sample of unfrozen fish has followed the presence of general or local changes (head, trunk, caudal peduncle and fins), presence of mucus hypersecretion or of some macroscopic parasites on body surface (skin and scales) and on branchiae, by natural opening of opercula. Branchiae were examined entirely, estimating colour, integrity and presence of parasites. After being detached by sectioning at extremities, each brachial arch was placed on a glass blade and tested with manual or microscopic magnifying glass (indirect examination). We have tested fins and eye globes. Palpation was done on the entire body (by touch and pressing), assessing tonus, consistence and response reaction of fish musculature.

The *morphopathological examination* has focused on finding some skin lesions (plagues, ulcers, and nodules), as a result of traumatic actions or infestations with macroscopic parasites and necropsy examination. For the necropsy examination, fish was placed in right lateral decubitus. With anatomic scissors, we practiced an incision across the abdomen, from anus to head (starting from 1 cm to anus, where a small incision was done, when scissors were used, and starting from the region of head, by one single section to the anus, when surgical knife was used).

We worked carefully for not sectioning the internal organs, then we detached the lateral abdominal wall, comprised between opercula, vertebral column and caudal peduncle, thus being uncovered the visceral mass. Initially, we examined the internal part of the abdominal wall, estimating the presence of parasites or haemorrhagia. The parasites found on the surface of organs or in the abdominal cavity were isolated for direct microscopic examination and for conservation.

We have examined each organ, which was removed step by step, estimating its size, consistence, colour, vascularisation, neoformations and the adherences to other organs. Swimming and billiary vesicles were sectioned and their content was collected by curetting and was examined at microscope. The digestive tube was sectioned across all its length (stomach, intestine and each pylorus sac) for the examination of the content, being registered the presence of sanguinolent mucosities or of parasitic cysts. With a spatula, we curetted the entire mucous membrane, while the content was gathered in crystallisers where alcohol 70º or formaldehyde 4% were previously added.

After that, tanks were closed and stirred strongly a few times, in order to mix the content with conservation liquid, and then the mixture was put on a thick sieve.

Sieve was exposed at weak water current for immersing the content during 5-10 min.

The residue found on the sieve was first examined under a magnifying glass and then at microscope for finding and collecting the parasites.

The internal *parasitological examination* was carried out after some sections in the musculature of abdominal walls, for finding the parasites that migrated after the fish death from viscera to the muscular tissue. We must also mention that there are cases where larvae of *Anisakidae* migrate to muscles before death.

The macroscopic and parasitological aspects were photographed with a digital camera and at trichinoscope with projection screen.

The obtained results were shown in tables and graphs, while macroscopic and microscopic aspects were presented in pictures.

RESULTS AND DISCUSSION

The results of investigations conducted on lots of frozen fish imported from Holland concerning the parasitic infestation with *A. simplex,* reflected in analysis bulletins, were shown in table 1.

Table 1
Extensiveness of infestation (E%) with Anisakis simplex in imported frozen fish, during January- December 2007

No.	Assortment of frozen fish	No. lot	Date of receipt	Date of sampling	No. analysis bulletin	Infest (E%)
1.	Mackerel	L3	29.01.2007	31-01-07	118/03.02.07	*30*
2.	Mackerel	L4	23.03.2007	27-03.-07	498/02.04.07	*75*
3.	Mackerel	L2-1	29.04.2007	29-04.-07	704/04.05.07	*15*
4.	Mackerel	L5	13.06.2007	13-06.-07	954/16.06.07	0
5.	*Herring*	L9	28.09.2007	28-09.-07	1539/03.10.07	*70*
6.	*Herring*	L20	12.11.2007	13-11.-07	1923/15.11.07	0
7.	Mackerel	L7	21.11.2007	21-11.-07	2023/22.11.07	*50*
8.	*Herring*	L25	20.11.2007	21-11.-07	2023/22.11.07	*60*
9.	Mackerel	L21	03.12.2007	4-12.-07	2174/06.12.07	0
1.0	Mackerel	L26	03.12.2007	4-12-07	2174/06.12.07	*15*
11.	Mackerel	L29	03.12.2007	4-12-07	2174/06.12.07	*60*
12.	*Herring*	L28	03.12.2007	4-12-07	2174/06.12.07	*30*
13.	*Herring*	L39	14.12.2007	15-12.-07	4673/17.12.07	0
14.	Merlan	L18	14.12.2007	15-12.-07	4673/17.12.07	*60*
15.	Silver code	L31	14.12.2007	15-12.-07	4673/17.12.07	0

These data show that fish imported from Holland had *A. simplex* as parasite during the entire importation period: January-December. Of the total number of lots, eight lots were with mackerel, five lots with herring, a lot with merlan and a lot with silver code.

Out of the 15 lots of frozen fish, 10 were infested with *Anisakis simplex,* representing an extensiveness of infestation of 66.6%. Within lots, extensiveness has varied between 0 and 75% (fig. 3).

In mackerel, infestation was found in six groups from eight, representing an infestation extensiveness of 75% among lots. Within lots, extensiveness of infestation has varied between 0 and 75%. In herring, infestation was found in three lots from five, representing an infestation extensiveness of 60% among lots, and within lots, extensiveness varied between 0 and 70%. Frozen merlan from one lot was infested at a rate of 60%, while in silver code, samples were negative. The infestation dynamics of mackerel lots imported from Holland is shown in fig. 4.

Under these conditions, the consumption of unchecked frozen fish is a major risk for each consumer, because people do not know the consequences on their own health.

The examination of fish samples did not show organoleptic changes or freshness and body integrity modification and no macroscopic changes were found from the medical viewpoint. The body surface is entire, shiny without granuloma formations, erosions or ulcers (fig. 5).

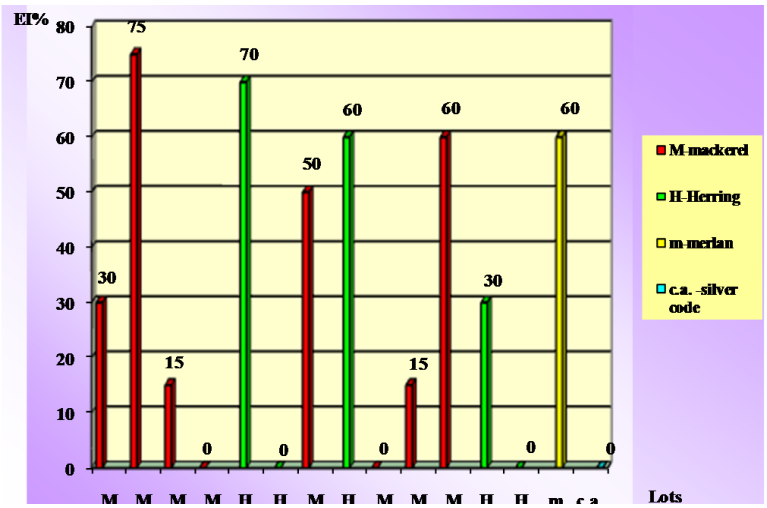

Fig. 3. Dynamics of infestation with Anisakis simplex of frozen fish lots, imported from Holland during January-December 2007.

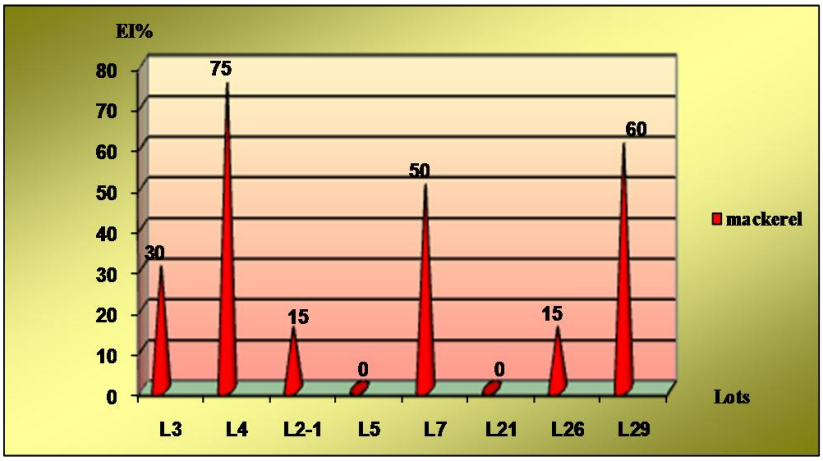

Fig. 4. Extensiveness of infestation (EI%) with A. simplex In frozen mackerel (Scomber scombrus) lots, imported from Holland (January –Dec. 2007)

Fig. 5. Unfrozen ocean fish samples examined organolepticaly, macroscopically, individually and for their *integrity.*

After opening the abdominal wall, examination of peritoneal sheet and of musculature pointed out the presence of *Anisakis* larvae, specifically rolled on their own axle (fig. 6., fig. 7).

Fig. 6. Frozen ocean fish imported from Holland, parasitized with Anisakis simplex larvae found below the abdominal wall.

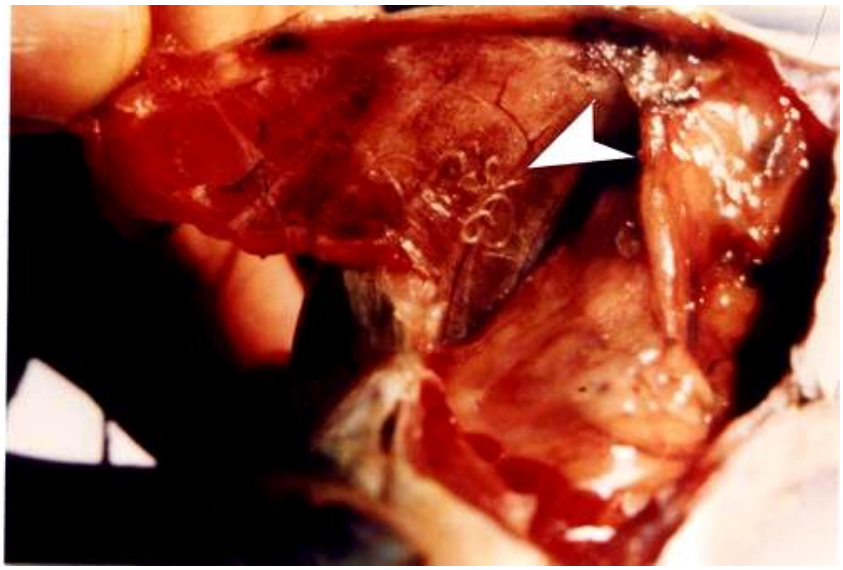

Fig. 7. A. simplex larvae found in the internal cavity of mackerel, on the internal side of the abdominal wall.

The larvae from the *Anisakis* genus affect many species of ocean fish, among which herring (*Clupea harengus*), sardine (*Sardina pilchardus*), mackerel (*Scomber scombrus*), merlucius (*Merlucius merlucius*), merlan (*Merlangus merlangus*), salmon, beluga and, accidentally, sweet water fishes, in which the larvae parasitized the peritoneal cavity and viscera (liver, peritoneum, intestine, pyloric

appendices and gonads), where they encysted (1, 2, 6, 7). Cyst has a round shape, with the diameter of 2-3 mm, grey-whitish coloured.

Inside, larva has a shape of flat spiral. L_3 larva has a cylindrical body, measures 6.0-30 mm in length and is covered with a transversal striated cuticle, yellow-greyish coloured. The anterior extremity is rounded, covered with a conjunctive protection cuticle and a dentiform inclined structure. The mouth orifice has small lips. The digestive ventricle has an oval shape and is well individualized. Oesophagial and intestinal appendices are lacking. The caudal extremity is conical, ending with a reduced sharp thorn. Sampling of *Anisakis simplex* larvae with adjacent tissues and examination at projective screen trichinoscope allow a detailed emphasis of some peculiar morphological aspects (fig. 8).



Fig. 8. *Visualization of A. simplex larvae at projective screen trichinoscope x 80.*

The presence of *Anisakis simplex* larvae in most of imported ocean fish lots makes the unit, within the self-control programme, draw a clear and strict evidence of importations and observe the results of the laboratory and parasitological examination, according to the sanitary-veterinary and European and national legislative standards, which are required under the following conditions:

- Decision of the European Commission 93/1407 CEE from 19 January 1993
- EC Regulation 2406/96 of the Council of European Union Art. 2, letter e
- Regulation of the European Parliament no. 853/2004, Section VIII, Chapter V, letter D
- Directive 91/493/CEE
- Order no. 190/13 June 2001 (Sanitary-Veterinary Norm concerning the visual examination for detecting parasites in fishes)
- Order no. 100 from 9 November 2004, completed with no. 49 from 2005
- Order 34 from 17 February 2006, Art. 11 Annex no; - Order A.N.S.V.S.A. no. 4/2007

CONCLUSIONS

1. Investigations were conducted during January-December 2007 on frozen ocean fish lots, imported from Holland and processed within a unit of fish receipt, storage and processing from Iasi.

2. We found that 66.6% of the imported ocean fish had parasitic infestation with *Anisakis simplex* species, with a variable extensiveness of 0 – 75% in mackerel, 0-60 % in herring, 60% in merlan, while no infestation was found in silver code. From the morphopathological and

parasitological viewpoint, *Anisakis simplex* larvae were found in some cysts with the diameter of 3 mm, attached to the abdominal wall on the peritoneal sheet or on viscera.

3. Because these fish lots are submitted, since their deliverance from the native country, to a thermal treatment with negative temperatures of - 30ºC (lethal temperatures for *A. simplex* larvae), they are sent and received in frozen state (-18ºC) exonerating them of the susceptibility of causing diseases in humans.

4. The European and national legislation makes clear references to the fish parasitized with *Anisakis* larvae, which may be used for human consumption only after it is directed to a processing unit, eviscerated, while caviars and gastro-intestinal mass are confiscated (in case of visceral localization), partially or entirely confiscated if larvae migrate after death to musculature.

REFERENCES

1. Angot, V., Brasseur, P. 1955 – Les larves d Anisakides et leur incidence sur la qualité de poissons et produits de poissons. Rev. Med. Vet., 146, 791-805.
2. Bicudo, A.J.A., Tavares, L.E.R., Luque, J.L., 2005 – Larvas de anisakidae (Nematoda: Ascaridioidea), parasitas da cabrinha Prionotus punctatus (Bloch, 1793) (Osteichthyes: Triglidae) do litoral do estado do Rio de Janeiro, Brasil. Rev. Brasileira de Parasitologia Veterinaria, 14 (3) 109-118, Sao-Paulo, Brazil.
3. Cosoroabă, I., 2005 – Zoonoze parazitare. Ed. First, Timişoara, pag. 233-240.
4. Gopar-Merino, L, Osorio-Sarabia, D. Garcia-Prieto, L. 2005 – A new species of Hysterothylacium (Nematoda: Anisakidae) parasite of Ariopsis guatemalensis (Osteichthyes: Aridae) from Tres Palos Lagoon, Mexico. Journal of Parasitology, 91 (4) 909-914 Lawrence, USA.
5. Iacob, Olimpia 2006 – Parazitologie şi boli parazitare la animale – Helmintoze. Ed. „Ion Ionescu de la Brad”, Iaşi, pag. 410-413.
6. Knoff, M., Clemente, L.C DE S., Gomes, D.C, Padovani, R. DO E.S., 2004 – Primeira occorencia de larvas de Anisakis sp. na musculatura de congro-rosa, Genypterus brasiliensis Regan, 1903. (First occurrence of Anisakis sp. larvae in the musculature of pink cusk-eel, Genypterus brasiliensis Regan, 1903), Rev. Brasileira de Ciencia Veterinaria 11 (1/2) 119-120 Niteroi, Brazil.
7. Kvach, Y., 2005 – A comparative analysis of helminth faunas and infection parameters of ten species of gobiid fishes (Actinopteragii: Gobiidae) form the north-western Black Sea. Acta Ichthyologica et Piscatoria, 35 (2) 103-110 Szczecin, Poland.
8. Martins, M.L., Tavares-Dias, M., Fujimoto, R.Y., Onaka, E.M., Nomura, D.T., 2004 – Haematological alterations of Leporinus macrocephalus (Osteichtyes: Anostomidae) naturally infected by Goezia leporini (Nematoda: Anisakidae) in fish pond. Arqiuiva Brasiliero de Medicina Veterinaria e Zootecnia, 56 (5) 640-646 Belo Horizonte, Brazil.
9. Mladineo, I., 2003 – Anisakis simplex in the Adriatic Sea. Periodicum Biologicum 105 (4) 389-392, Zagreb, Croaţia.
10. Şuteu, I., 2008 – Elemente de crioparazitologie. Ed. Risoprint. pag. 93-95.

COMPARATIVE STUDIES BETWEEN DYNAMIC COMPRESSION PLATE (DCP) AND LOW-CONTACT DYNAMIC COMPRESSION PLATE (LCDCP)

IGNA C..
Faculty of Veterinary Medicine Timisoara, 119 Calea Aradului,
300645, Timisoara, Romania
e-mail: ignacornel@gmail.com

Objective: to investigate whether or not the limited contact design of the low-contact dynamic compression plate (LC-DCP) provides advantages over the dynamic compression plate (DCP) in the context of cortical bone fracture

Design: retrospective study of the fifty-six canines.

Intervention: The tibiae or femur fractures were reduced and stabilized with titanium, 3.5-millimeter, ten-hole plates: LC-DCP (n = 25) or DCP (n = 31).

Results: 33 femoral, and 23 tibial fractures were assessed. Fifty-four out of 56 (97%) fractures reached union. Mean +/- SD times to radiographic union were 6.5 +/- 2.5 weeks for the all dogs.

Conclusion: fracture healing was similar between the LC-DCP and DCP groups throughout the study

Key words: bone, dogs, dynamic compression plate, fracture, low-contact dynamic compression plate

Metal plates for internal fixation of fractures have been used for more than 100 years. Although initial shortcomings such as corrosion and insufficient strength have been overcome, more recent designs have not solved all problems. Further research is needed to develop a plate that accelerates fracture healing while not interfering with bone physiology. The introduction of rigid plates had by far the greatest impact on plate fixation of fractures. However, it led to cortical porosis, delayed bridging, and refractures after plate removal. These unwarranted effects were said to be caused by bone–plate contact interfering with cortical perfusion. Consequently, further plate modifications aimed to reduce this contact area to minimize necrosis and subsequent porosis [7].

Comparative studies between dynamic compression plate (DCP) and low-contact dynamic compression plate (LC-DCP) show that different forces applied on the periosteum do not affect neither the angiogenesis nor the bone healing dynamic [2, 3, 5, 6, 7]. In contrary, other authors report that locking compression plates (LCP) which exert a high pressure on the bone surface (periosteal surface) encourages osseous resorption and necrosis, and propose alternative models as elastic or limited contact plates [1, 4].

The objective of this study is to investigate whether or not the limited contact design of the low-contact dynamic compression plate (LC-DCP) provides advantages over the dynamic compression plate (DCP) in the context of cortical bone fracture.

MATHERIAL AND METHODS

Fifty-six dogs (table 1) were presented from 2002 - 2008 to Surgery Clinic of Faculty of Veterinary Medicine Timisoara, for examination of a (right or left) hind limb lameness. Based on history, clinical and radiographic examination, the diagnosis was defined: fracture of the femur or tibia.

Anesthesia in all cases consisted of intravenous preanesthesia (acepromazine 0.15 mg x kcorp^{-1}, ketamine 5 m g x kcorp^{-1}, thiopental sodic 4 - 8 mg x kcorp^{-1}) and inhalation anesthesia (orotracheal intubation and halothane 4 – 2 %). Dogs were positioned in lateral recumbency.

All dogs with shaft fractures of the femur or tibia were treated using open osteosynthesis. The bone fractures were reduced and stabilized with titanium, 3.5-millimeter, ten-hole plates: LC-DCP (n = 25) or DCP (n = 31). The configuration of both plates and the reconstruction plates also allows three-dimensional contouring of the plates so as to follow the curvature of the bone in these areas.

Table 1 - Dogs with femur or tibia fracture

No. Case	Breed	Age (years)	Sex	Limb	Bone
2	German Brac	4,5	F	LV	Femur (2)
6	Coker spaniel	2-6	M (2) F (4)	RV LV	Tibia (2) Femur (4)
12	German Shepard	1-8	M (4) F (8)	RV LV	Tibia (5) Femur (7)
14	Bullterrier	1-12	M (10) F (4)	RV LV	Tibia (6) Femur (8)
1	Airdelterrier	2	F	LV	Femur
8	Doberman	2-4	M (4) F (4)	RV LV	Tibia (2) Femur (6)
4	Foxterrier	3-7	M (1) F (3)	RV (3) LV (1)	Tibia (2) Femur (2)
2	Mastino	3	M	RV (2)	Tibia (1) Femur (1)
1	Pekinese	5	F	RV	Femur
6	Mixed breed	0,5-9	M (3) F (3)	RV (2) LV (4)	Tibia (5) Femur (1)

Legend: M - male, F – female, RV – right vental limb, LV – left vental limb

The limb is left unbandaged. Antibiotic was administered for 3-5 days. Skin sutures were removed after 7 days. Follow-up radiographs to four, six, and eight weeks after fracture fixation were evaluated for fracture healing. For the long-term follow-up (minimum 2 years), owners were contacted to complete a questionnaire.

RESULTS AND DISCUSSION

The control radiographs revealed an adequat placement of the implants. In the immediate postoperatory interval (the first three days), the behaviour of all the dogs was not modified, just the central body temperature recorded a 0,5-1,2ºC increase, and after that came back to normal. The increase can be explained by the presence of the inflamatory reaction due to the operatory trauma.

The results recorded after the x-ray exams made at 30, 45 and 90 days postoperatory, relieve mean +/- SD times to radiographic union were 6.5 +/- 2.5 weeks for the all dogs –table 2.

The radiographical changes detected around the implants (the absence of the osteolitical reactions and light periosteal reaction at the edges of the lamellar implants are found in the normal phisiological evolution of the tissue that was subject for these kinds of handlings. Radiographically, the bone reaction can be appreciated as having a correct orientation. The quantitative limitation is probably the result of the restrictions imposed by the presence of the inert biological material (titanium plates) used as support for the fracture stabilization, similar with another observation (8).

All fractures healed without the need for a second procedure. Follow-up radiographs obtained after four to six weeks in forty-nine cases showed advanced bony healing with callus formation and filling of the fracture gaps with calcified tissue. All the patients had a good to excellent long-term result with full limb function. The time needed for regaining full limb use was two to three months.

Table 2. - Results of fracture stabilization

Fracture type	Bone	Stabilization	Calus	Time healing (weeks)
Diaphyseal, transverse, minimally displaced	Femur (5)	DCP	normal	4
Diaphyseal, transverse, significant displaced	Femur (4)	DCP	normal	5,5
	Femur (7)	LC-DCP	normal	6,0
Diaphyseal, short oblique, significant displaced	Femur (6)	DCP	normal	6,0
	Femur (4)	LC-DCP	normal	6,5
Diaphyseal, comminuted (buttress)	Femur (5)	DCP	normal	7,5
	Femur (3)	LC-DCP	massive	9
Diaphyseal, transverse, minimally displaced	Tibia (9)	DCP	normal	4.5
	Tibia (7)	LC-DCP	normal	4
Diaphyseal, transverse, significant displaced	Tibia (2)	DCP	normal	6,0
	Tibia (2)	LC-DCP	normal	5
Diaphyseal, short oblique, significant displaced	Tibia (1)	DCP	normal	5.5
	Tibia (2)	LC-DCP	normal	6.0

In the present study, the lower stiffness characteristics may have been responsible for the pronounced callus formation, which was observed in the two dogs. Because these complications occurred in fractures that required buttress fixation, our observations suggest that the titanium LC-DCP is not indicated for routine application as a buttress plate. This observation is confirmed by another study in cats (9).

CONCLUSION

1. The similar results between constructs in the absence of a gap indicate that plate design and material properties may be less significant for achieving adequate stability after plate fixation of simple femur or tibia shaft fractures.
2. The majority (97%) of the dogs with a plate applied to the femur or tibia greater than 1 year had normal limb usage when standing, walking, or running.
3. Biomechanically, the dynamic compression plate construct is similar to the anatomically contoured low-contact dynamic compression plate.

REFERENCES

1. HOPF T, OSTHEGE S - Interfragmental compression of the Zespol osteosynthesis system. Experimental biomechanical studies, Z Orthop Ihre Grenzgeb, 125 (5),546, 1987.
2. JAIN R et al. - Influence of plate design on cortical bone perfusion and fracture healing in canine segmental tibial J Orthop Trauma., 13 (3):178, 1999.
3. Kregor PJ et al. - Cortical bone perfusion in plated fractured sheep tibiae. J Orthop Res., 13 (5): 715, 1995.
4. Levine DG, Richardson DW - Clinical use of the locking compression plate (LCP) in horses: a retrospective study of 31 cases (2004-2006), Equine Vet J, 39 (5), 406, 2007.
5. Matsuzaki H et al. - Damaging fatigue loading stimulates increases in periosteal vascularity at sites of bone formation in the rat ulna Calcif Tissue Int., 80 (6):391, 2007.
6. Stürmer KM - Elastic plate osteosynthesis, biomechanics, indications and technique in comparison with rigid osteosynthesis, Unfallchirurg, 99 (11) 816, 1996.
7. Uhthoff HK et al. - Internal plate fixation of fractures: short history and recent developments. VCOT, 11 (2) 118, 2006.
8. Van Frank Haasnoot E, Münch TWH, Matter P, et al. - Radiological sequences of healing in internal plates and splints of different contact surface to bone (DCP, LC-DCP and PC-Fix). Injury, 26:S 28-36, 1995.
9. Zahn K., Matis U - Do we have a suitable plate for long-bone fractures in cats? 12th ESVOT Congress, Munich, 10th - 12th September, 161, 2004.

Financed by CNCSIS, grant ID-130

THE APPROACH OF THE PERIOSTEUM COMPONENTS AS PROMOTERS FOR OSSEOUS REGENERATION PROCESS

IGNA C., SCHUSZLER LARISA, SERES MONICA, SABAU MARIUS, DASCALU ROXANA, LUCA C., SALA A.
Faculty of Veterinary Medicine Timisoara, 119 Calea Aradului, 300645, Timisoara, Romania
e-mail: ignacornel@gmail.com

The scientific background of periosteum components as promoters for osseous regeneration process will now be discussed under the following headings: matrix functions in cells guiding, cells self-capacitation, periosteal osteoprogenitor cells, osteogenic function of the periosteal cells, and wherewith the surgical osteosynthesis methods influences the periosteal osteogenic potential.

Key words: periosteum, osseous regeneration

Osseous defect repairing consists in two main therapeutically methods: osseous substitution with alloplastic and/or homologous material and stimulation of bone regeneration. Homologous osseous substitution has advantages, disadvantages and apparent limits in application, well known in scientific literature. Alloplastic implants compatibility has major problems in human and veterinary orthopedy.[4] In 2007 more than 160 prestigious research institutes from the entire world were implicated in this domain (Biomat Merk Joint Venture, Arthrotek, Bio Inc, FCI, ABG, Howmedica Staines, CHA Stem Cell Institute Korea, Inst. Straumann, Basel, Switzerland, Biomat. and Tissue Engineering Research Center, Shanghai etc.). US Department of Energy's Lawrence Berkely National Laboratory specificates that the appropriation for this research domain in USA is approximately 4.8 billion dolars for one year, and the number of the beneficiars is estimated at 13 million for year. Scientific literature has known an „explosion" of titles about this research domain in 2007, PubMed and ScienceDirect inventorying over 5.000 articles.

Osseous regeneration is one of the most challenging goals in tissue engineering. Scaffolds design for bone regeneration must consider the spatially and temporally guiding of the regeneration, the biochemical, chemical, and biophysical properties that are able to control cell and tissue specific response.[9] Therefore, starting with 1992, the purpose of medical bioengineering researches is obtaining new materials, "intelligent materials", capable to interact with animal tissues. Materials of natural, synthetic, semi-synthetic and hybrid origins have been proposed and tested as scaffolds for tissue regeneration.[38] But the problems started to appear: the immunogenic and purification issue, only partially solved by recombinant protein technologies, the biological recognition limits, poor processability, and unsatisfactory mechanical properties.[23] Some of these problems are connected to the support matrix, but some of them concern the cells used for matrix population.[30] In this context, over the last two decades, was identified a common aspect in guidance of reconstruction components, respectively the concept of cell guidance has appeared.[9] This issue was discussed and progressively revised as new knowledge of the complex features of cell-material interaction have been disclosed and elucidated.[9, 23] There are two principal directions: matrix functions in cells guiding and cells self-capacitation. In achieving this objective was defined the concept of bottom-up design approach for 3D scaffold design (developing support matrix, extracellular matrix) and execution nanotechnology was reviewed.[5, 20, 29, 33, 39] Despite of that, the ideal parameters of design were not obtained. The ability of the industry in obtaining these structural entities with architectural specific features represents one of the most challenging goals in regenerative strategy. Also, in vitro cells cultivation and population of these matrixes are traversing a major diversification. In the entire world are tested the homologous differentiated adult cells, stem cells with embryonic origin - researches

partially limited by laws and traditional, stem cells with hematopoietic sources, and starting with 2007, the periosteal stem cells.[13, 28, 37]

Although the first report about the osteogenic function of the periosteal cells was published in 1732 by H.L. Duhamel, there were necessary almost two centuries before H.B. Fell successfully cultured periosteal cells in 1932, and documented this ability to form in vitro mineralized tissue. In the 1990s A.L. Caplan (quotation by Hutmacher, 2003[25]) exploring the osteogenic potential of periosteal cells in the field of bone engineering. Because using stem cells originated from hematopoietic bone marrow as a definite factors for osseous and cartilaginous regeneration, including the tissue engineering techniques, represents a tested and demonstrated path[14], application of periosteal cells was question until 2003. In addition, even if was known that both bone marrow and periosteum destruction stop the osteogenesis process by osteogenic cells depletion and by elimination of the initiatory and supporting factors[17, 50, 57], was not known precisely the involving degree of the periosteal cells and their osteogenic and chondrogenic abilities. In 2003 were published scientific papers that show the possibility of new concepts development about tissues generation. These concepts allow autografting by periosteal cells culture and incorporation in natural or synthetic biomaterials scaffolds.[25] Studies after 2005 report higher capacity of periosteal stem cells in comparison with bone marrow stromal cells regarding multiplication and osteogenic potential.[1-3, 5, 7, 10, 11, 15, 16, 18-22, 27, 30, 32, 35, 40, 42-45, 47, 53, 54, 59] Despite of that, current knowledge about the periosteal cells contribution to the biomechanical properties of the bone is considered negligible.[58]

A new direction in tissue engineering is represented by the researches about the way of in vivo scaffolds attachment. Until now, both osseous and cartilaginous regeneration matrixes and their fixation procedure proved to be poor in most cases.[9]

Using the locking and compression osteosynthesis plates proved to be useful in fracture stabilize.[6, 34, 51, 55] Carpenter and Carter (2007) proposing an improved mechanobiologic model for morphogenesis and functional adaptation of bone tissue, including the influence of tension and pressure applied on the periosteum in bone formation and resorption. Previous models[55, 56] assumed that periosteal and endosteal bone deposition and resorption rates are governed only by the local intracortical daily stress or strain stimulus caused by cyclic loading. The new model[8] incorporates experimental findings from computer simulation, that pressures on periosteal surfaces can impede bone formation or induce bone resorption, whereas periosteal tensile strains perpendicular to bone surfaces can impede bone resorption or induce bone formation.

The new subject of controversy is using the animal biological model. Almost all experiment is conducted on rats and rabbits having as results the validation and transfer of the data in human medicine. Recent results[16, 41] question the utilization of rabbit, rat and mouse as animal model in bone regeneration by cell therapies. Comparative experiments show that the differences between species are significant, related to cells expansion in culture media, different degree of cells stimulation by bone morphogenetic protein 6, significant bone formation (in mice) and absences of osteogenic activity in ectopic transplantation (in rabbit).

CONCLUSION

In conclusion, references data analyses show the following aspects still incompletely revealed, unknown, ambiguous and controversated:

1. does the sampling situs for periosteal osteoprogenitor cells influence the ossification pattern and its quality?
2. does the periosteum have the osteogenic potential to influence the biomechanical properties of new bone tissue in fracture defects?
3. could be developed techniques for improving the rate of filling the osseous fractural defects with new bone tissue, knowing the osteogenic capacity of the periosteum?

4. what is the mechanism wherewith the surgical osteosynthesis methods influences the periosteal osteogenic potential?
5. can be the canine model of periosteal bone morphogenesis accepted as similar with the human one?

REFERENCES

1. Agata H et al. – Effective bone engineering with periosteum derived cells, J Dent Res., 86(1), 79, 2007.
2. Akiyama M et al. - Periosteal cell pellet culture system: a new technique for bone engineering, Cell Transplant, 15(6), 521, 2006.
3. Alexander D et al. - Analysis of OPLA scaffolds for bone engineering constructs using human jaw periosteal cells, J Mater Sci Mater Med, 2007. index Pub Med.
4. Bauer TW - An overview of the histology of skeletal substitute materials. Arch Pathol Lab Med. 2007; 131(2):217. Review.
5. Borselli C et al. Induction of directional sprouting angiogenesis by matrix gradients. J Biomed Mater Res A 2007;80(2):297.
6. Boswell S et al.. - Mechanical characteristics of locking and compression plate constructs applied dorsally to distal radius fractures, J Hand Surg [Am], 32(5), 623, 2007.
7. Caria PH et al. - Biological assessment of porous-implant hydroxyapatite combined with periosteal grafting in maxillary defects, J Oral Maxillofac Surg, 65(5), 847, 2007.
8. Carpenter RD, Carter DR - The mechanobiological effects of periosteal surface loads, Biomech Model Mechanobiol, 2007 index PubMed.
9. Causa F et al. - A multi-functional scaffold for tissue regeneration: The need to engineer a tissue analogue, Biomaterials, 28, 5093, 2007.
10. Chen H et al. - Alfacalcidol-Stimulated Focal Bone Formation on the Cancellous Surface and Increased Bone Formation on the Periosteal Surface of the Lumbar Vertebrae of Adult Female Rats, Calcif Tissue Int, 2008 index PubMed.
11. Chen, X.B., et al. - A histologic observation of bone formation induced by subperiosteal implantation of resorbable porous block beta-tricalcium phosphate on calvarial surface in rabbits, Shanghai Kou Yi Xue, 11(1), 40, 2002.
12. De Bari C et al. - A biomarker-based mathematical model to predict bone-forming potency of human synovial and periosteal mesenchymal stem cells, Arthritis Rheum, 58(1), 240, 2008.
13. Dennis JE et al. - The STRO-1+ marrow cell population is multipotential. Cells Tissues Organs. 2002;170(2-3):73
14. Dennis JE, et al. - Clinical-scale expansion of a mixed population of bone-marrow-derived stem and progenitor cells for potential use in bone-tissue regeneration. Stem Cells. 25(10):2575. Epub 2007
15. Emans PJ et al. - In vivo generation of cartilage from periosteum, Tissue Eng., 11(3-4), 369, 2005.
16. Eyckmans J, Luyten FP - Species specificity of ectopic bone formation using periosteum-derived mesenchymal progenitor cells, Tissue Eng., 12(8), 2203, 2006.
17. Frayssinet P, Guichet JM - Cellular aspects of bone regeneration: role of bone marrow periostium, Rev Chir Othop Reparatrice Appar Mot., 90(8), 765, 2004.
18. Funk J.F et al. - Promotion of bone healing through clinical application of autologous periosteum derived stem cells in a case of atrophic non-union, Z Orthop Unfall, 145(6), 790, 2007.
19. Gelse K et al. - Cell-based resurfacing of large cartilage defects: Long-term evaluation of grafts from autologous transgene-activated periosteal cells in a porcine model of osteoarthritis, Arthritis Rheum, 58(2), 475, 2008.
20. Griffith LG, Swartz MA - Capturing complex 3D tissue physiology in vitro. Nat Rev Mol Cell Biol 2006;7(3):211
21. Günes T et al. - Combination of microfracture and periosteal transplantation techniques for the treatment of full-thickness cartilage defects, Acta Orthop Traumatol Turc., 40(4), 315, 2006.
22. Gupta A. - The management of ununited fractures of the femoral neck using internal fixation and muscle pedicle periosteal grafting, J Bone Joint Surg Br, 89(11), 1482, 2007.
23. Hacker MC, Mikos AG - Trends in tissue engineering research. Tissue Eng 2006;12(8):2049.
24. Hopf T, Osthege S - Interfragmental compression of the Zespol osteosynthesis system. Experimental biomechanical studies, Z Orthop Ihre Grenzgeb, 125(5),546, 1987.
25. Hutmacher DW, Sittinger M – Periosteal cells in bone engineering, Tissue Eng., 9 supl. 1, 45, 2003.
26. Jain R et al. - Influence of plate design on cortical bone perfusion and fracture healing in canine segmental tibial J Orthop Trauma. 1999, 13(3):178.
27. Jang DG et al. - Simple excision and periosteal reattachment for the treatment of calcified cephalhematoma. Technical note, J Neurosurg, 106(2 Suppl), 162, 2007.
28. Karagenorgiou V, Kaplan D - Porosity of 3D biomaterial scaffold and osteogenesis. Biomaterials 2005;26:5474
29. Khademhosseini A et al. - Microscale technologies for tissue engineering and biology. Proc Natl Acad Sci USA 2006;21, 103(8):2480
30. Kleinman HK et al. - The role of the extracellular matrix in morphogenesis. Curr Opin Biotechnol 2003;14:526
31. Kregor PJ et al. - Cortical bone perfusion in plated fractured sheep tibiae. J Orthop Res. 1995 Sep;13(5):715

32. Kubo K et al. - Microtopography of titanium suppresses osteoblastic differentiation but enhances chondroblastic differentiation of rat femoral periosteum-derived cells, J Biomed Mater Res A., 2008. index PubMed
33. Langer R, Tirrell DA. - Designing materials for biology and medicine. Nature 2004;1;428(6982):487
34. Levine DG, Richardson DW - Clinical use of the locking compression plate (LCP) in horses: a retrospective study of 31 cases (2004-2006), Equine Vet J, 39(5), 406, 2007.
35. Manfredini M et al. - Autologous chondrocyte implantation: a comparison between an open periosteal-covered and an arthroscopic matrix-guided technique, Acta Orthop Belg, 73(2), 207-18, 2007.
36. Matsuzaki H et al. - Damaging fatigue loading stimulates increases in periosteal vascularity at sites of bone formation in the rat ulnaCalcif Tissue Int. 2007, 80(6):391.
37. Meury T, Alini M - Endothelial cells modulate bone marrow stromal cell differentiation into osteoblasts. Swiss Societies for Experimental Biology, Davos, 2003
38. Nair LS, Laurencin CT - Polymers as biomaterials for tissue engineering and controlled drug delivery. Adv Biochem Eng Biotechnol 2006;102:47
39. Norman JJ, Desai TA. - Methods for fabrication of nanoscale topography for tissue engineering scaffolds. Ann Biomed Eng 2006;34(1):89.
40. Ochaereon P, Herring SW - Growing the mandible: role of the periosteum and its cells, Anat Rec (Hoboken), 290(11), 1366, 2007.
41. Olofsson L.B., et al. - Periosteal transplantation to the rabbit patella, Knee Surg Sports Traumatol Arthrosc., 15(5), 560, 2007.
42. Ortak T et al. - Osteogenic capacities of periost grafts, periost flaps and prefabricated periosteal flaps: experimental study, J Craniofac Surg., 16(4), 594, 2005.
43. Ozdemir R et al. - Evaluation of osteogenic and chondrogenic activities of prefabricated periallografts. J Craniofac Surg., 16(6), 1015, 2005.
44. Perrot P et al. - Extraosseous bone formation obtained by association of mesenchymal stem cells with a periosteal flap in the rat, Ann Plast Surg, 59(2), 201, 2007.
45. Sakata Y et al. - Osteogenic potential of cultured human periosteum-derived cells - a pilot study of human cell transplantation into a rat calvarial defect model, J Craniomaxillofac Surg., 34(8), 461, 2006
46. Skjeldal S et al. - Severe hindlimb ischemia causes periosteal proliferation in the rat tibia, Acta Orthop Scand, 68(6), 593, 1997.
47. Steiner GG et al. - The inverted periosteal graft, Compend Contin Educ Dent, 28(3), 154, 2007.
48. Stürmer KM - Elastic plate osteosynthesis, biomechanics, indications and technique in comparison with rigid osteosynthesis, Unfallchirurg, 99(11), 816, 1996.
49. Svindland AD et al. - Periosteal response to transient ischemia. Histological studies on the rat tibia, Acta Orthop Scand, 66(5), 468, 1995.
50. Takushima A et al. - Osteogenic potential of cultured periosteal cells in a distracted bone gap in rabbits, J Surg Res., 78(1), 68, 1998.
51. Teixeira CR et al. - Tibial segmental bone defect treated with bone plate and cage filled with either xenogeneic composite or autologous cortical bone graft. An experimental study in sheep, Vet Comp Orthop Traumatol, 20(4), 269, 2007.
52. Uddströmer L, Ritsilä V. - Healing of membranous and long bone defects. An experimental study in growing rabbits, Scand J Plast Reconstr Surg., 13(2), 281, 1979
53. Ueno T et al. - Histological comparison of bone induced from autogenously grafted periosteum with bone induced from autogenously grafted bone marrow in the rat calvarial defect model, Acta Histochem, 2007 index Pub Med.
54. Ueno T. et al. - Cellular origin of endochondral ossification from grafted periosteum, Anat Rec, 264(4), 348, 2001.
55. Uhthoff HK et al. - Internal plate fixation of fractures: short history and recent developments. 2006 11(2):118
56. Uthgenannt BA et al. - Skeletal self-repair: stress fracture healing by rapid formation and densification of woven bone. J Bone Miner Res. 2007;22(10):1548
57. Utvag SE et al. - Effects of lesion between bone, periosteum and muscle on fracture healing in rats, Acta Orthop Scan, 69(2),177, 1998.
58. Yiannakopoulos CK et al. - The biomechanical capacity of the periosteum in intact long bones, Arch Otthop Trauma Surg, 128(1), 117, 2008.
59. Zhang X et al. - Periosteal progenitor cell fate in segmental cortical bone graft transplantations: implications for functional tissue engineering, J Bone Miner Res., 20(12), 2124, 2005.

Financed by CNCSIS, grant ID-130

SUBTIPIZAREA SPECIEI *CRYPTOSPORIDIUM PARVUM* LA VIŢEI PRIN ANALIZA SECVENŢIALĂ A GENEI GP60

SUBTYPING OF CRYPTOSPORIDIUM PARVUM AT CALVES USING SECVENTIAL ANALISYS OF GP60 GENE

K. IMRE[1], GH. DĂRĂBUŞ[1], NARCISA MEDERLE[1], MIRELA PALCA[1], M. PALCA[2]
1-Facultatea de Medicină Veterinară Timişoara
2-Medic Veterinar Practician
kalman_imre27@yahoo.com

In this paper are presented the subtyping results of 12 bovine isolates of Cryptosporidium parvum from two localities of Bihor and Arad Countyes. The secventialise of gene GP60 of PCR product showed that the 12 isolates of bovine C. parvum belong to one familial subtype IIa. These techniques of molecular biology in bovine cryptosporidiosis were effectuated for the first time in Romania and are a major contribution to knowledge of cryptosporidiosis in Romania and worldwide.

Key words: *Cryptosporidium parvum*, gena GP 60, subtip familial;

Din multitudinea bolilor parazitare identificate la animale şi om, *Cryptosporidium* spp. ocupă un loc important. Studiile recente de biologie moleculară au dovedit o diversitate genetică impresionantă în cadrul genului *Cryptosporidium.* Mulţimea trăsăturilor morfologice, biologice şi genetice care diferenţiază o specie de criptosporidie faţă de altele este o problemă majoră în înţelegerea modalităţii de transmitere a infecţiei criptosporidiene, pentru medicii veterinari practicieni şi epidemiologii umani, direct implicaţi în controlul acestei entităţi morbide [2, 5, 6, 8, 11].

Bovinele reprezintă cel mai mare grup de animale cunoscute a fi infectate cu criptosporidii, probabil datorită numeroaselor studii efectuate pe acestea ca rezultat al importanţei acestora. La ora actuală, datorită existenţei unor tehnici de biologie moleculară complexă, se cunoaşte o diversitate genetică şi biologică foarte mare la speciile de criptosporidii ale mamiferelor, fiind descoperite şi descrise o gamă largă de specii şi genotipuri noi [1, 4, 7, 9, 10].

Lucrarea de faţă are ca scop aducerea unor contribuţii noi la cunoaşterea criptosporidiozei în România prin efectuarea unor tehnici de biologie moleculară.

MATERIALE ŞI METODE

Studiul a fost realizat în perioada februarie - mai anul 2008, pe un număr de 12 izolate de *Cryptosporidium parvum* de origine bovină cu vârste cuprinse între şapte şi 45 de zile. Viţeii de rasă Holstein-Friză au provenit din două efective de vaci de lapte (20-50 de viţei/efectiv), din două localităţi ale judeţelor Bihor şi Arad, cu antecedente diareice şi prezenţa protozoarului *Cryptosporidium* spp. în efectiv.

Extracţia ADN-ului din oochisturi şi amplificarea PCR a genei GP60 s-a făcut prin "*metoda MiniBeadBeathers/Silica*" descrisă de Alves şi col. în 2001 [3]. Protocolul "*nested PCR*" (PCR cuibărit) a utilizat amplificarea unui fragment de mărimea a ~850 bp a genei GP60 respectând metodologia de lucru descrisă de Alves şi col. în 2003. În unele cazuri s-a mai utilizat amplificarea unui alt fragment de ~ 400 bp a aceleaşi gene, după tehnica descrisă de Sulaiman şi colaboratorii în 2005.

Secvenţializarea ADN-ului s-a realizat prin secvenţializarea bidirecţională a produsului PCR utilizând autosecvenţializatorul ABI 3100 (Applied Biosystems, Foster City, CA, USA). Cu ajutorul

programului ClustalX (ftp://www.ftp-igbmc.u-strasbg.fr/pub/ClustalX/) secvenţele de nucleotide obţinute au fost aliniate şi comparate în conformitate cu secvenţele referenţiale din Banca de Gene.

REZULTATE ŞI DISCUŢII

Secvenţializarea şi analiza filogenetică a produsului PCR amplificat a genei GP60 a arătat că, cele 12 izolate de *C. parvum* de origine bovină din zona de vest a României, aparţin unui singur subtip familial IIa.

Distribuţia subtipului familial IIa a speciei *C. parvum* în cele două localităţi ale judeţelor Bihor şi Arad sunt prezentate în tabelul 1.

Tabel 1 - Distribuţia unor subtipuri familiale GP60 în două localităţi vestice ale României, obţinute prin analiza secvenţială a unor izolate de C. parvum

Subtipuri Gp60	Săntîul mic (nr. Probe pozitive)	Utviniş (nr. Probe pozitive)
IIaA15G2R1	7	1
IIaA16G1R1	0	4

În ferma din localitatea Săntîul Mic (judeţul Bihor) toate izolatele de *C. parvum* au aparţinut unui singur subtip familial IIaA15G2R1.

În ferma din localitatea Utviniş (judeţul Arad) patru probe (80%) din cinci analizate au aparţinut subtipului familial IIaA16G1R1, iar un singur izolat subtipului familial IIaA15G2R1. Diferenţele dintre aceste două subtipuri sunt minore şi constau în numărul de repetiţii ale tripletei de aminoacizi TCA, TCG şi/sau TCT.

Distribuţia geografică a subtipurilor familiale GP60 a speciei *Cryptosporidium parvum* la bovine este prezentată în următorul tabel.

Tabel 2 - Subtipuri GP60 a speciei C. parvum identificate la bovine pe plan mondial [6]

Origine geografică	**Număr de probe**	**Subtipuri gp60 a speciei *C. parvum* (număr de probe)**	**Referenţi**
Canada	2	IIaA16G3R1 (2)	Strong şi col. 2000
U.S.A.	1	IIaA18G5R1 (1)	
Portugalia	72	IIaA15G2R1 (61)	Alves şi col. 2003, 2005
		IIaA16G2R1 (7)	
		IIdA17G1 (4)	
U.S.A.	33	IIaA15G2R2 (10)	
		IIaA16G2R1 (8)	
		IIaA16G2R1 (8)	
		IIaA16G1R1 (3)	
		IIaA16G3R1 (2)	
		IIaA16G3R2 (2)	
Slovenia	4	IIaA17G1R1 (4)	Stantic-Pavlinic şi col 2003
Italia	1	IIaA13G2R1 (1)	Wu şi col., 2003
Japonia	1	IIaA16G2R1 (1)	
Marea Britanie	2	IIaA20G3R1 (2)	Chalmers şi coll., 2005
Japonia	3	IIaA15G2R1 (3)	Abe şi col., 2006
U.S.A.	6	IIaA15G2R1 (6)	Feng şi col., 2006
India	9	IIaA15G2R1 (5)	
		IIaA13G2R2 (1)	
		IIaA14G2R1a (1)	
		IIaA14G2R1b (1)	
		IdA15G1 (1)	
Irlanda de Nord	214	IIaA18G3R1 (120)	Thompson şi col., 2006

Origine geografică	Număr de probe	Subtipuri gp60 a speciei *C. parvum* (număr de probe)	Referenţi
		IIaA15G2R1 (28)	
		IIaA17G2R1 (19)	
		IIaA19G4R1 (15)	
		IIaA20G3R1 (6)	
		IIaA17G3R1 (5)	
		IIaA19G3R1 (5)	
		IIaA20G5R1 (3)	
		IIaA18G2R1 (2)	
		IIaA20G2R1 (2)	
		IIaA16G3R1 (1)	
		IIaA17G1R1 (1)	
		IIaA18R1 (1)	
		IIaA19G2R1 (1)	
		IIaA20G4R1 (1)	
		IIa-necunoscute (5)	
		Familie nouă (1)	
Canada	36	IIaA15G2R1 (10)	Trotz-Williams şi col. 2006
		IIaA16G2R1 (9)	
		IIaA16G3R1 (8)	
		IIaA16G1R1 (4)	
		IIaA13G2R1 (2)	
		IIaA17G2R1 (2)	
		IIaA18G3R1 (1)	
U.S.A. (16 ferme în 8 state)	175	IIaA15G2R1 (134)	Xiao şi col., 2007
		IIaA15G2R2 (10)	
		IIaA11G2R1 (9)	
		IIaA18G2R1 (9)	
		IIaA17G2R1 (7)	
		IIaA19G2R1 (3)	
		IIaA11G2R1+ IIaA15G2R2 (1)	
		IIaA11G2R1+ IIaA15G2R1 (1)	
		IIaA18G2R1+ IIaA19G2R1 (1)	

În marile ţări industrializate rezultatele analizei secvenţiale a genei GP60 stau la baza teoriei transmiterii zoonotice a criptosporidiozei. Din tabel se desprinde că majoritatea izolatelor de la bovine aparţin subtipului familial IIa a speciei *C. parvum*, subtip identificată şi la oameni. Subtipul familial anthropozoonotic IIc nu a fost încă semnalat la bovine. În cadrul subtipului familial IIa cel mai comun subtip din lume este IIaA15G2R1, acesta fiind identificat şi la majoritatea cazurilor analizate (66,6%) în partea de vest a României. De exemplu în Portugalia 61 din 72 de izolate [2, 3], în India cinci din nouă izolate [5] sau în S.U.A. 135 din 175 de izolate au avut acest subtip familial [12].

În Irlanda de Nord s-a observat o divesrsitate genetică mai mare în cadrul alelei IIa. Cel mai comun subtip familial a fost IIaA18G3R1 (120 din 214) urmat de subtipurile IIaA15G2R1 (28 din 214) şi IIaA17G2R1 (19 din 214) [9].

Prevalenţa mai crescută a subtipului IIaA15G2R1 la viţeii din întreaga lume a fost frecvent identificată şi la oamenii din Australia, Japonia, Kuweit, Irlanda de Nord, Portugalia, Slovenia şi Statele Unite [6]. Acest lucru sugerează faptul că, subtipul IIa se poate difuza cu uşurinţă în populaţia de bovine şi poate fi transmis şi la om. Această subtipizare a speciei *C. parvum* promite o unealtă

adevărată în analiza surselor de infecţie şi înţelegerea dinamicii transmiterii criptosporidiozei, însă toate acestea chiar şi la scară mondială se află la un nivel de pionerat.

CONCLUZII

1. Secvenţializarea produsului PCR amplificat a genei GP60 a arătat că, cele 12 izolate de *C. parvum* de origine bovină din zona de vest a României, aparţin unui singur subtip familial IIa.
2. Aceste tehnici de biologie moleculară în criptosporidioza viţeilor au fost efectuate pentru prima dată în România şi aduc contribuţii majore la cunoaşterea criptosporidiozei pe plan naţional şi mondial.

MULŢUMIRI

Lucrarea a fost realizată pe baza unui grant (nr. 7/102) obţinut de către drd. Kálmán Imre din partea CNCSIS. Mulţumiri doamnei Prof. Olga Matos directoarea Institutului de Igienă şi Medicină Tropicală Lisabona, Portugalia pentru interpretarea rezultatelor.

BIBLIOGRAFIE

1. Abe, N., Matsubayashi, M., Kimata, I., Iseki, M. 2006. Subgenotype analysis of *Cryptosporidium parvum*isolates from humans and animals in Japan using the 60-kDa glycoprotein gene sequences. *Parasitol. Res.* 99: 303–305.
2. Alves, M., Xiao, L., Lemos, V., Zhou, L., Cama, V., Da Cunha, M.B., Matos, O., Antunes, F. 2005. Occurrence and molecular characterization of *Cryptosporidium* in mammals and reptiles at the LisbonZoo. *Parasitol. Res.* 97: 108–112.
3. Alves, M., Xiao, L., Sulaiman, I., Lal, A.A., Matos, O., Antunes, F. 2003. Subgenotype analysis of *Cryptosporidium* isolates from humans, cattle, and zoo ruminants in Portugal. *J. Clin. Microbiol.* 41: 2744–2747.
4. Chalmers, R.M., Ferguson, C., Cacciò, S., Gasser, R.B., Abs el-Osta, Y.G., Heijnen, L., Xiao, L., Lwin, K., Hadfield, S., Sinclair, M. Stevens, M. 2005. Direct comparison of selected methods for genetic categorisation of *Cryptosporidium parvum* and *Cryptosporidium hominis* species. *Int. J. Parasitol.* 35, 397–410.
5. Feng, Y., Ortega, Y., He, G., Das, P., Xu, M., Zhang, X., Fayer, R., Gatei, W., Cama V., Xiao, L. 2006. Wide geographic distribution of *Cryptosporidium bovis* and the deer-like genotype in bovines. *Vet. Parasitol.* 144:1-9
6. Santín, M., Trout J.M., 2007. *Cryptosporidium* and Cryptosporidiosis in Livestock. P. 451-485. *In* R. Fayer (ed), *Cryptosporidium* and cryptosporidiosis. CRC Press, Inc., Boca Raton, Fla
7. Stantic-Pavlinic, M., Xiao, L., Glaberman, S., Lal, A.A., Orazen, T., Rataj-Verglez, I., Logar, A.J., Berce, I., 2003. Cryptosporidiosis associated with animal contacts. *Wien. Klin. Wochenschr.*, 115, 125-127
8. Strong, W.B., Gut, J., Nelson, R.G. 2000. Cloning and sequence analysis of a highly polymorphic *Cryptosporidium parvum* gene encoding a 60-kilodalton glycoprotein and characterization of its 15- and 45-kilodalton zoite surface antigen products. *Infect. Immun.* 68, 4117–4134.
9. Thompson, H.P., Dooley, J.S.G., Kenny, J., Mccoy, M., Lowery, C.J., Moore, J.E., Xiao, l. 2006. Genotypes and subtypes of *Cryptosporidium* in neonatal calves in Northern Ireland. Parasitol. Res. 100:619-624.
10. Trotz-Williams, L.A., Martin, D.S., Gatei, W., Cama, V., Peregrine, A.S., Martin, S.W., Nydam, D.V., Xiao, L. 2006. Genotype and subtype analyses of *Cryptosporidium* isolates from dairy calves andhumans in Ontario. *Parasitol. Res.* 99, 346–352.
11. Wu, Z., Nagano, L., Boonmars, T., Nakada, T., Takahashi, Y. 2003. Intraspecies polymorphism of *Cryptosporidium parvum* revealed by PCR-restriction fragment length polymorphism (RFLP) and RFLP single standard conformational polymorphism analyses. *Appl. Environ. Microbiol.* 69, 4720
12. Xiao, L., Zhou, L., Santín, M., Yang, W. Fayer, R., 1992. Distribution of *Cryptosporidium parvum* subtypes in calves in eastern United States. *Parasitol. Res.* 100, 701–706.

DISTRIBUŢIA LINIARĂ A NEMATODELOR ÎN TRACTUL GASTROINTESTINAL LA OVINE

LINEARY DISTRIBUTION OF NEMATODA INTO THE GASTROINTESTINAL TRACT IN SHEEP

D. INDRE, GH. DĂRĂBUŞ, I. OPRESCU, S. MORARIU, NARCISA MEDERLE, M.S. ILIE, IONELA HOTEA, K. IMRE, A. BALINT
Facultatea de Medicină Veterinară, Disciplina de Parazitologie Timişoara, România
indredinu1983@yahoo.com

Ten sheep were slaughtered and than a necropsy was carried out. Nematodes were colected by mucosal scrapings and processed by counting and identification from abomasum, duodenum, small intestine (jejunum and ileum), colon and caecum. For nematodes infection, all ten gastrointestinal tracts examined were positive. Seven gastrointestinal nematodes species have been identified: Haemonchus contortus, Chabertia ovina, Nematodirus filicollis, Oesophagostomum venulosum, Teladorsagia circumcincta, Trichostrongylus colubriformis, Trichocephalus ovis. All species were looked for in the entire gastrointestinal tract.

Key words: sheep, gastrointestinal nematoda, prevalence

Nematodozele gastrointestinale a ovinelor sunt boli cosmopolite, cu evoluţie clinică sezonieră cauzate de infecţii mixte a mai multor genuri şi specii de nematode. Afectează ovinele de toate vârstele, dar în special mieii în perioada de înţărcare (5, 10).

Aceste boli produc pagube economice importante prin reducerea producţiilor, nevalorificarea furajelor, morbiditate şi mortalitate (1, 2,).

În conformitate cu condiţiile păşunii, zona geografică şi condiţiile climatice cele mai comune specii de nematode prezente în Europa sunt: *Trichostrongylus* spp., *Teladorsagia* spp, *Haemonchus* spp., *Cooperia* spp., *Nematodirus* spp., *Chabertia* spp., *Oesophagostomum* spp. şi *Trichuris* spp. (3, 12, 15).

În fiecare etapă de dezvoltare, paraziţii sunt limitaţi în mod caracteristic în locuri specifice ale gazdelor şi în mod special la adulţi (7, 9, 4, 5).

Locurile frecvente în care se găsesc sunt bine cunoscute. Astfel, deşi există multe descrieri ale câtorva poziţii de localizare a nematodelor la ovine, acestea sunt deobicei restricţionate numai la anumite părţi ale tractului gastrointestinal.

Scopul acestei lucrări a fost de a identifica şi descrie distribuţia speciilor de nematode pe întreg tractul gastrointestinal la ovine.

MATERIALE ŞI METODE

Studiul a fost efectuat in perioada decembrie (2008)-mai (2009) la o fermă de ovine din judeţul Timiş. Ovinele nu au fost supuse unui control parazitologic corespunzător, nerespectând o anumită strategie. Turma a fost compusă din 50 de ovine, cu vârsta cuprinsă între doi şi cinci ani.

Ovinele au păscut pe o păşune de aproximativ 1,5 ha, aceasta nefiind populată şi cu alte animale. Ovinele luate în studiu au fost sacrificate de necesitate. S-a efectuat necropsia a zece ovine, după care, abomasul, duodenul, intestinul subţire (jejun, ileon), colonul şi cecumul au fost colectate şi prelucrate în cadrul laboratorului de Parazitologie şi Boli Parazitare din cadrul Facultăţii de Medicină Veterinară Timişoara, în vederea obţinerii nematozilor adulţi.

Identificarea nematozilor s-a efectuat după modelul descris de E. J. L. SOULSBY(1965), JACQUES EUZBY(1963), ANGUS M DUNN(1978).

REZULTATE ŞI DISCUŢII

Obiectivul studiului a fost acela de a descrie distribuția speciilor de nematode adulte pe întreg tractul gastrointestinal la ovine, precum şi de a identifica unele localizări necorespunzătoare a acestora. Intestinul subțire a fost cel mai parazitat organ cu *Trichostrongylus colubriformis.*

Trichostrongylus colubriformis. a fost identificat de noi şi în colon (12,5%), (tabel 2). Alți autori au identificat *Trichostronylus colubriformis* doar în prima parte a intestinului subțire (13, 2, 16, 17).

La cele mai multe ovine parazitate *Trichotrongylus colubriformis* a fost găsit mai frecvent în ileon şi jejun (87,5%) față de duoden (75%).

Fig. 1 Extremitatea anterioară şi posterioară- mascul Trichostrongylus colubriformis. (orig.)

Nematodirus filicolis a fost identificat în partea anterioară a intestinului mic (9, 14).

Frecvent, *N. filicolis* a fost identificat în jejun şi ileon, iar în cazuri mai rare, *Nematodirus filicolis* a fost găsit în colon şi cecumuri (fig. 2, 3 şi 4).

Fig. 2 Extremitatea posterioară- mascul N. filicolis (orig.)

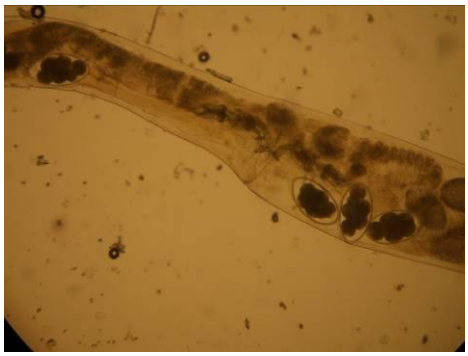

Fig. 3 Regiunea vulvară- femelă N. filicolis (orig.)

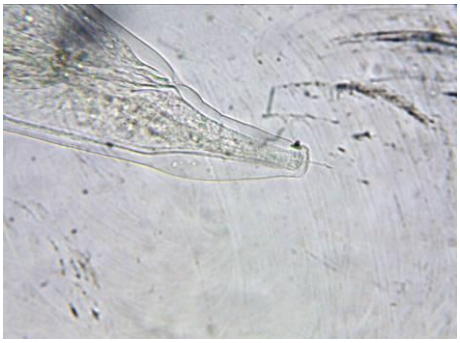

Fig. 4 Extrem. posterioară- femela N. filicolis (orig.)

Fig. 5 Exrem. posterioară-mascul Haemonchus contortus(orig.)

Haemonchus contortus a fost identificat exclusiv în abomas (fig. 5)

Cabaret (1983), Rehbein şi col. (1957), Torina şi col. (2004) au identificat *Chabertia Ovina* în colonul ovinelor.

Acest studiu a arătat că cea mai mare parte a speciei de *Chabertia ovina* fost identificată în colon (77,77%), cu toate acestea 33,33% a fost recoltată şi din cecumuri (tabelul 2 şi fig. 6).

Teladorsagia circumcinta (fig. 7) a fost găsită doar în abomas (100%).

Fig. 7 Extrem. posterioară- mascul Teladorsagia circumcinta (orig.)

Fig. 6 Extrem. anterioară- femelă Chabertia ovina (orig)

Levine (1980) a identificat *Oesophagostomum venulosum* în intestinul gros şi, rareori, în abomas şi intestinul subţire. Rehbein şi col. (1997) au găsit cei mai mulţi nematozi în cecumuri (72,58%).

Noi am identificat *Oesophagostomum venulosum* (fig. 8) numai în intestinul gros (tabel 2).

Trichocephalus ovis (fig. 9) a fost recoltat din colon (66, 66%) şi cecumul (88, 88%) ovinelor.



Fig.8 Vezicula cefalică- Oe. venulosum (orig.)

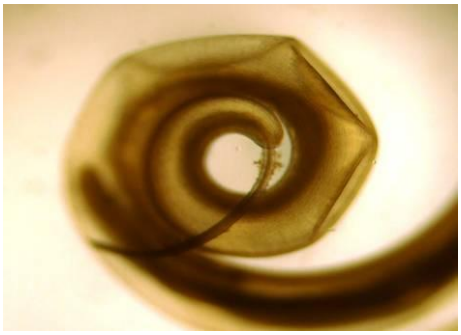

Fig. 9 Extrem. posterioară- Trichocephalus ovis (orig.)

Tabel 1. - Prevalenţa infecţiei cu strongili gastrointestinali la ovine

Specii de strongili	Nr. animalelor examinate	Nr. animalelor infestate	Prevalenţa (%)
Trichostrongylus spp.	10	8	80
Teladorsagia circumcincta	10	6	60
Oesophagostomum venulosum	10	5	50
Nematodirus filicolis	10	7	70
Chabertia ovina	10	9	90
Haemonchus contortus	10	7	70
Trichuris ovis	10	9	90

Tabel 2. - Prevalenţa speciilor de nematode în tractul gastrointestinal la ovine

Specii de strongili	Nr. an. infestate	Prevalenţa %	Abomas	Duoden	Jejun, Ileon	Colon	Cec
			No. of infected (%)	No. of infected (%)	No. of infected (%)	No. of infected (%)	No. of infected (%)
Trichostrongylus colubriformis	8	80	0 (0)	6 (75)	7 (87,5)	1 (12,5)	0 (0)
Teladorsagia circumcincta	6	60	6 (100)	0 (0)	0 (0)	0 (0)	0 (0)
Oesophagostomum venulosum	5	50	0 (0)	0 (0)	0 (0)	2 (40)	5 (50)
Nematodirus filicolis	7	70	0 (0)	3 (42,85)	6 (85,71)	0 (0)	0 (0)
Chabertia ovina	9	90	0 (0)	0 (0)	0 (0)	7 (77,77)	3 (33,33)
Haemonchus contortus	7	70	7 (100)	0 (0)	0 (0)	0 (0)	0 (0)
Trichocephalus ovis	9	90	(0)	(0)	1 (11,11)	6 (66,66)	8 (88,88)

Rehbein şi col. (1997) a raportat că *Trichocephalus ovis* a fost găsit în cecumuri, iar în infestaţiile mari au fost găsiţi în colon.

În activitatea noastră, am găsit într-un singur caz *Trichocephalus Ovis.*în partea posterioară a intestinului subţire (tabel 2).

CONCLUZII

1. În urma examinării tracturilor gastrointestinale au fost identificate şapte specii de nematode gastrointestinale Haemonchus contortus, Chabertia ovina, Nematodirus filicollis, Oesophagostomum venulosum, Teladorsagia circumcinta, Trichostrongylus colubriformis., Trichocephalus ovis.
2. Prevalenţa parazitismului cu diferite specii de helminţi a variat între 50% şi 90%.

BIBLIOGRAFIE

1. **Angus M. Dunn**, Veterinary Helmintology, Second Edition, William Heinemann Medical Books LTD London WC 1 B 3HH, 1978.
2. **Beveridge I, Pullman AL, Phillips PH, Martin RR, Barelds A, Grimson R** (1989) Comparison of the effects of infection with Trichostrongylus colubriformis, T. vitrinus and T. rugatus in merino lambs. Vet Parasitol 15:229–245
3. **Cabaret J** (1983) The Nematode parasite of large intestine of sheep inthe Middle-Atlas (Marocco). Folia Parasit 30:117–121.
4. **Cosoroabă, I., Dărăbuş, Gh., Oprescu, I., Morariu, S.,** Diagnostic paraclinic şi tehnici experimentale în parazitologie, Ed. Mirton, Timişoara, 2002
5. **Dărăbuş, GH., Oprescu, I., Morariu, S., Mederle, Narcisa.,** Parazitologie şi boli parazitare, Ed. Mirton, Timişoara, 2006.
6. **Douvres FW** (1957) Morphogenesis of parasitic stages of Trichostrongylus colubriformis and Trichostrongylus axei nematodeparasites of cattle. Proc Helm Soc Wash 24:4–14.
7. **E. J. L. Soulsby,** Textbook of Veterinary Clinical Parasitology, Volume I-Helmints, F. A. Davis Company, Philadelphia-Pa, 1965
8. **Eysker M, Kooyman FNJ** (1993) Notes on necropsy and herbage processing techniques for gastrointestinal nematodes of ruminants.Vet Parasitol 46:205–213
9. **Hoberg EP, Zimmerman GL, Lichtenfels JR** (1986) 1st report of Nematodirus battus (Nematoda, Trichostrongyloidea) in North-America—redescription and comparision to other species. Proc Helm Soc Wash 53:80–88
10. **J. Euyeby,** Les Maladies Vermineuses des Animaux Domestiques et Leurs Incidences sur la Pahologie Humaine, Vigot Freres Editures 23, Rue de l'Ecole-de-Medecine, Paris VI e, 1963
11. **Kateřina Makovcová & Iva Langrová & Jaroslav Vadlejch & Ivana Jankovská & Andriy Lytvynets & Marie Borkovcová,** Linear distribution of nematodes in the gastrointestinal tract of tracer lambs. Parasitol Res (2008) 104:123–126.
12. **Rehbein S, Lindner T, Kollmannsberger M, Winter R, Visser M** (1997) Untersuchungen zum Helminthenbefall von Schlachtschafen in Oberbayern 3 Mitt.: Verleitung der Siedlungsorte der Dickdarmnematoden beim Schaf. Berl Münch Tieärztl Wschr 110:223–228
13. **Taylor SM, Kilpatrick D** (1980) Trichostrongylus vitrinus: the influence of age of sheep and population size on the intestinal distribution. J Helminthol 54:1–6
14. **Thomas RJ (1959a)** A comparative study of the life histories of Nematodirus battus and N. filicollis, nematode parasites of sheep. Parasitology 49:374–386
15. **Torina A, Dara S, Marino AMF, Sparagano OAE, Vitale F, Reale S,Caracappa S** (2004) Study of gastrointestinal nematodes in Sicilian Sheep and Goats. Ann N Y Acad Sci 1026:187–194
16. **Wagland BM, Emery DL, McClure SJ** (1996) Studies on the host–parasite relationship between Trichostrongylus colubriformis and Susceptible and Resistant Sheep. Int J Parasitol 26:1279–1286
17. **Ziam H, Pandey VS, Darwiche J, Losson B, Kumar V** (1999) Biological parameters of Trichostrongylus colubriformis in Meriones unguiculatus. Vet Parasitol 81:309–322.

STUDIU MORFOCLINIC IN CURSUL UNOR EPISOADE DE PEROZIS LA PUII DE CARNE

MORPHOCLINICAL STUDY IN BROILER CHICKEN'S PEROSIS

CARMEN IONITA[1] VERONICA BAGHIU[2], D. BAGHIU[3] OANA CONEA[1]
E-Mail: ionital@yahoo.com
[1] Facultatea de Medicină Veterinară Bucureşti
[2] Grupul Şcolar Agricol Curtea de Argeş
[3] DSV Valea Iaşului, Jud. Argeş

Perosis (slipped tendon, feet limpness), is a nutritional, polifactorial ***osteochondrosis*** *. In the household, due to nutritional deficiencies (food alone can not provide the physiological necessary and the production) we have encountered at chickens of 6 to 10 weeks aged. Morphoclinically, we observed: immobility, chicksstood on their knees, knee articulation (depending on the stage of development) is tumefied, red or cyanotic, Achilles tendon is displaced and the long bones are shortened and thicken.*

Even if is not a "risk disease" in avian pathology, it is considered to be a technopaty which should be revised whereas it produces in the households major economic losses through morbidity and mortality.

Key words: *perosis, broiler chickens*

Creşterea păsărilor domestice reprezintă o sursă importantă de acoperire a cerinţelor omului în proteine animale, cu o înaltă valoare biologică. Cunoaşterea şi dirijarea factorilor care influenţează producţiile la păsări constituie o garanţie a sporirii acestor producţii atât din punct de vedere caliativ cât şi cantitativ.

În acest context ştiinţa şi practica avicolă oferă numeroase soluţii şi pentru crescătorii particulari de păsări prin folosirea unor echipamente tehnologice ce permit performanţe superioare şi îmbunătăţirea nutriţiei păsărilor în funcţie de natura materialului genetic aflat în exploatare.

Dacă nu sunt respectate aceste deziderate se ajunge la situaţii deosebit de grave când boli care au trecut de domeniul „uitării" în sistemele de creştere intensivă devin „tehnopatii" care determină un grad ridicat de morbiditate şi mortalitate; printre acestea se află şi perozisul.

În general boala apare la puii de găină sau de curcă, mai ales la vârsta de 6-10 săptămâni; este vorba de o policarenţă în mangan, colină, inozitol, niacină, acid folic, biotină, devierea raportului fosfo-calcic, exces de porumb în raţie (nutreţ sărac în mangan); cauzal domină carenţa în mangan; blocarea metabolică a manganului măreşte necesarul în acest microelement şi favorizează apariţia semnelor clinice de boală.

Policarenţa nutriţională duce la inhibarea activităţii fosfatazei alcaline sanguine şi din oase, de unde rezultă şi tulburările de osificare, astfel încât osificarea periostală se desfăşoară normal, dar este perturbată cea a cartilajului de conjugare; această scădere a fosfatazei alcaline nu este singura cale de intervenţie asupra procesului de osificaţie, dar în orice caz este foarte importantă.

MATERIAL ŞI METODE

Cercetările au fost efectuate în mai multe gospodării ale populaţiei din zona submontană Curtea de Argeş.

Am efectuat observaţii pe baza manifestărilor morfoclinice, investigaţiilor paraclinice şi asupra modalităţii în care s-au aplicat tehnologiile de creştere şi exploatare, în primul rând asupra condiţiilor de hrănire.

Am consemnat grave abateri tehnologice, deficienţe de hrănire care au avut un impact negativ asupra stării de sănătate şi asupra ritmului de creştere al puilor.

În sensul unor asemenea date iniţiale, ori de câte ori a fost posibil (costul determinărilor biochimice este ridicat iar propietarii preferă să facă un „tratament" care să rezolve pe moment situaţia, neinteresându-i diagnosticul de certitudine; medicul veterinar este de fapt cel care a solicitat determinările biochimice) am efectuat investigaţii paraclinice care condiţionează precizia diagnosticului realizând un miniprofil metabolic care a cuprins determinarea calciului, fosforului, proteinelor totale, cuprului, manganului şi zincului, a beta-carotenului.

Studiile noastre au fost efectuate în 2008 în perioada mai-iulie în 10 gospodării; nu putem preciza numărul de pui, deoarece acesta a variat de la proprietar la proprietar (între 50-70 pui/gospodărie).

Precizăm că în două dintre aceste gospodării creşterea se face în spaţii special amenajate deoarece cresc serii de câte 200 de pui, pe care îi vând în zonă la vârsta de 1,5-2 luni. Folosesc două camere de 4x4 m care sunt prevăzute cu sisteme de adăpare şi hrănire „rustice", adăpători de material plastic cu capacităţi diferite în funcţie de vârsta puilor şi hrănitori sub formă de jgheaburi din tablă sau lemn.

În prima lună puii au fost hrăniţi cu furaj concentrat reţeta 21-1S, specifică vârstei, pe care-l procură de la fabricile de nutreţuri concentrate sau din farmaciile veterinare.

Pentru perioada 1-10 zile camerele sunt prevăzute fiecare cu câte o eleveuză; au ferestre şi două ventilatoare de mică capacitate; pe podea care este din ciment se pune rumeguş.

După 28-30 zile furajul se prepară în gospodărie (conţine 50% porumb, 30 % grâu, 10 % floarea soarelui şi 10 % soia), în plus se adaugă odată la 2 zile brânză dulce amestecată cu ouă timp de 14 zile iar din a 15-a zi se adaugă în hrană şi frunze de lucernă uscată fin mărunţite.

Puii sunt crescuţi până la vârsta de 50-60 zile când ajung la o greutate de 500-600 g când sunt vânduţi.

De-a lungul acestei perioade se fac câteva tratamente cu antibiotice în special oxitetraciclină în prima săptămână de viaţă şi apoi între ziua a 20-25; în apa de băut se pune vitamina AD_3E şi albastru de metilen cam de două ori pe săptămână; precizăm că puii provin de la staţii de incubaţie din material avicol controlat.

În celelalte 8 gospodării, sistemul de creştere şi de hrănire este total neadecvat de aceea au existat probleme şi medicul veterinar a fost solicitat frecvent; puii provin de la cloşti sau de la clocitori electrice, ouăle fiind verificate empiric.

După ecloziune puii sunt ţinuţi în cutii de lemn sau de carton, în diverse încăperi (bucătării sau magazii fără sursă de căldură).

Hrana administrată în primele 2 săptămâni constă din mălai umectat iar o dată la 2-3 zile se dau 2-3 gălbenuşuri. Nu se administrează medicaţie, nu se administrează nici lucernă, fiind o zonă submontană clima este mai rece, iarba respectiv lucerna creşte mai târziu iar furajul prepondrent în regiune este fânul care nu se distribuie păsărilor. După vârsta de 15 zile se administrează puilor uruială formată din porumb, grâu şi floarea soarelui.

REZULTATE ŞI DISCUŢII

În anul 2008, primăvara fiind ploioasă, în aceste gospodării a existat un procent ridicat de morbiditate şi mortalitate la puii.

La 20-24 zile s-a observat la puii lipsa mişcării, dacă au fost forţaţi să se deplaseze şchiopătează; preferă decubitul cu un membru deplasat lateral sau cu ambele datorită alunecării tendonului lui Achile, articulaţia tibio-metatarsiană este tumefiată; în termeni populari se spune că puii au „ologit iar de aici toate inconvenientele privind lipsa consumului de apă şi hrană. (Fig. 1 şi 2)

Fig. 1- Îngroşarea şi tumefierea articulaţiei genunchiului –perozis cîştigat

Fig. 2 - Curbarea tibiei şi modificări consecutive de aplomb, patognomonice pentru peroză

La deschiderea cadavrelor am constatat: epifizele articulare îngroşate, oasele lungi (tibia, metatarsele şi radiusul) sunt scurtate şi îngroşate; la nivelul diafizelor osoase oasele prezintă leziuni de condroosteofibroză având drept consecinţă o puternică fibrozare a ţesutului cartilaginos şi osos ceea ce a avut repercusiuni dintre cele mai grave asupra dinamicii articulaţiilor la puii. (Fig. 3 şi 4)

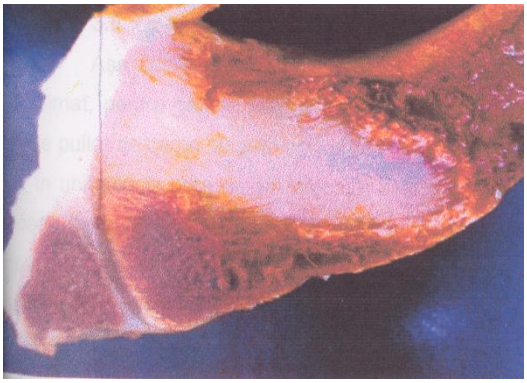

Fig. 3 - Fibrozarea ţesutului cartilasginos şi osos

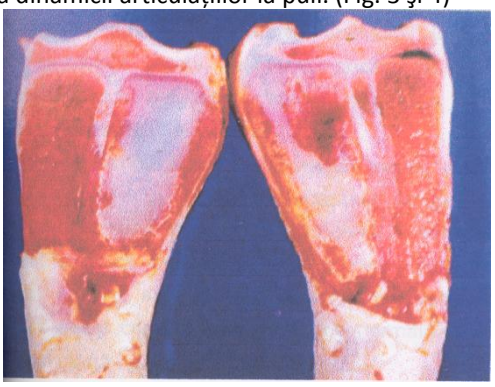

Fig. 4 - Fibrozarea ţesutului cartilaginos şi osos cu repercusiuni grave asupra funcţiei şi dinamicii articulaţiilor la pui

Modificările osoase au consecinţe nefaste asupra volumului toracelui, respiraţiei şi circulaţiei; modificările osteoarticulare s-au dovedit a fi ireversibile şi au reprezentat o sursă de dificultate motorie ceea ce a determinat adăparea şi alimentaţia dificilă până la grad de înfometare şi deshidratare.

Majoritatea cadavrelor au fost „slăbite" faţă de normal cu penele căzute sau penajul incomplet dezvoltat cu infiltraţii subcutanate, cu ascită care apare pe fondul unei hipoproteinemii (vezi tabelul 1) şi a unei hipervâscozităţi sanguine (datorită imposibilităţii de adăpare) ceea ce induce hipertensiune în mica circulaţie, solicitarea cordului drept până la insuficienţă cardiacă gravă marcată prin ascita broilerilor.

În această situaţie stabilirea diagnosticului nu a reprezentat o problemă pentru specialişti, dar s-a realizat acel miniprofil metabolic, care ulterior a fost prezentat propietarilor; aceştiea au trebuit să înţeleagă că hrana păsărilor şi condiţiile condiţiile de creştere şi întreţinere sunt principale cerinţe în creşterea păsărilor.

În tabelul 1 sunt prezentate rezultatele obţinute la determinările biochimice sanguine efectuate la puii în vârstă de 24 de zile la care semnele clinice au fost evidente iar procentul de morbiditate şi mortalitate ridicat.

Din tabel se constată hipocalcemie, hipofosforedmie, gravă hipoproteinemie, hipo beta-carotenemie, hipomanganemie, hipocupremie şi scăderea zincului.

Pe baza rezultatelor biochimice obţinute putem afirma că se discută nu numai despre peroză (diagnosticul prezumtiv s-a bazat pe manifestările morfoclinice) ci de un „complex patologic" cu o prezenţă „insistentă" în patologia aviară şi cu un risc limitativ exact pentru puii de carne crescuţi la voia întâmplării în gospodăriile populaţiei.

Tabelul 1 - Miniprofil metabolic la puii în vârstă de 2-4 zile

Nr. crt	Nr. probei	Parametrii biochimici determinaţi						
		Ca	P	Proteine totale	β-caroten	Cu	Mn	Zn
1	G_1	8,4	6,0	2,0	85	150	1,7	320
2	G_2	9,0	4,3	2,5	90	163	2,0	170
3	G_3	10,2	5,7	1,9	97	147	2,8	300
4	G_4	10,6	6,0	2,7	103	158	2,3	280
Valori de referinţă[x]		12,5±2,5	6,0±0,9	3,5±0,5	< 150	170±30	3,0-4,8	350±50
Unitatea de măsură		mg/dl	mg/dl	γg/dl	γ/dl	µg/dl	γ/dlµ	µg/dl

[x] După Pârvu, G., 1992

CONCLUZII

1. De ce perozisul constituie încă o problemă în creşterea „empirică" a puilor, în gospodăriile populaţiei ? Deoarece complexul patogenetic care concură la apariţia acestei entităţi permite multiple posibilităţi de accesare dintre care cauza primordială rămâne alimentaţia deficitară alături de factorii stresanţi determinaţi de diversele solicitări ambientale.
2. Considerăm, pe baza studiului efectuat că prin „boală de nutriţie" putem denumi multitudinea de manifestări morfoclinice evidenţiate la efectivele cercetate alături de modificările paraclinice, toate fiind determinate de imperfecţuiunile caliative şi cantitative ale hranei şi ambientului.
3. Ne exprimăm ideea competenţei sau a preocupării crescătorilor care ar trebui să fie „specialişti" şi în probleme de nutriţia păsărilor; competenţa practică a crescătorilor de păsări depinde de capacitatea lor de supraveghere şi întreţinere.
4. Analizând tehnologia de alimentaţie în cazul de faţă am constatat deficienţe de ordin calitativ şi cantitativ a căror influenţă negativă se reflectă, pe de o parte în starea de întreţinere necorespunzătoare şi în ritmul scăzut de creştere iar pe de altă parte în manifestările morfoclinice ale unor grave tulburări şi stări patologice de natură nutriţională, carenţială evidenţiată şi prin abaterile de la normal a unor parametrii metabolici determinaţi.

BIBLIOGRAFIE SELECTIVĂ

1. Ioniţă Carmen (1999). Cercetări etiopatogenetice privind unele oligodismineraloze (în cupru, mangan şi zinc) la păsări. Teză de doctorat Fmv Bucureşti.
2. Ioniţă Carmen, coordonator (2008). Patologie aviară vol I. Editura Sitech
3.Ioniţă, L. (2008). Patologie şi clinică medicală veterinară, vol II, Editura Sitech, 2008
4.March, J. (1985). Tibial dyscondroplasia in broillers chickens. Nordish Vet. Med., 37, 3, 176-168.
5.O Dell, B.L. (1991). Zinc deficiency and peripheral neuropathz in chicks. Vet. Bull, 61, 1, 581.
6.Pârvu, G. (1992). Supravegherea nutriţional metabolică a animalelor. Editura Ceres

DINAMICA ANUALĂ A UNOR POPULAŢII DE ARTROPODE HEMATOFAGE (CĂPUŞE IXODIDE, CULICOIZI) – VECTORI PENTRU AGENŢI PATOGENI LA ANIMALE ŞI OM, ÎN DIFERITE REGIUNI ALE ROMÂNIEI

SEASONAL DYNAMICS OF HAEMATOPHAG ARTHROPOD POPULATIONS (TICKS AND CULICOIDES SPP.) - VECTORS OF PATHOGENS IN ANIMALS AND HUMANS, IN DIFFERENT AREAS OF ROMANIA

MARIANA IONIŢĂ[1], I.L. MITREA[1], M.C. BUZATU.[1], LENUŢA DASCĂLU [2], AURELIA IONESCU [2]

[1]Facultatea de Medicină Veterinară Bucureşti

[2]Institutul de Diagnostic şi Sănătate Animală Bucureşti

Arthropod-borne diseases are an increasing health burden in Europe and over world. Climate changes, affecting vector biology and disease transmission, could create conditions suitable for outbreaks of such diseases. The impact of climate-driven changes varies in different parts of the world and in the different geo-climatic zones. This study was undertaken to investigate the distribution and seasonal dynamics of some important candidate vectors, with emphasis on ticks (Acari: Ixodidae) – vectors for a great variety of pathogens (protozoa, rickettsiae, spirochaetes and viruses) and bluetongue vectors - Culicoides spp. (Diptera: Ceratopogonidae). Different locations, from 6 counties, were selected, distributed over different habitats: sub Carpathian areas (the North-East of Romania), and sylvostepa (the Southern and dobrogean areas) for tick collection. For Culicoides sampling, were selected livestock farms from 5 counties (different regions of Romania). Collection of ticks was undertaken from natural infested animals, monthly, from October 2007 until November 2008; insects were collected in May 2008, 4 captures in each farm.

Meteorological and environmental data were collected at each location. Four tick species were identified, the most abundant species being Ixodes ricinus (43,16%), and Dermacentor marginatus (35,53%), which were found in all studied regions. Hyalomma plumbeum plumbeum (13,03%), and Rhipicephalus bursa (8,27%) were collected from the South and South-East areas of Romania. From all Culicoides collected, the taxonomic group C. obsoletus registered the highest prevalence (59,84%), being found in all five studied locations. The taxon C. pulicaris was found in four locations, with a prevalence of 27,67%. Other Culicoides species found represented 12,47% of all culicoides identified.

All arthropod species identified showed different ecological particularities, according to the evolution of the local geo-climatic parameters.

Key words: vectors, ticks, culicoides, seasonal dynamics

Artropodele hematofage sunt considerate cele mai importante organisme vector pentru numeroase boli la om şi animale. Dintre acestea, se remarcă în mod deosebit căpuşele ixodide şi unele insecte (culicide, ceratopogonide), datorită spectrului larg de patogeni pe care-i pot transmite, mulţi dintre ei cu potenţial zoonotic (Jongejan şi Uilenberg, 2004; Sambri şi col., 2004). Bolile transmise de vectori sunt considerate în prezent a fi o problemă majoră de sănătate nu doar în regiunile tropicale şi subtropicale, ci în egală măsură şi în regiunile temperate, inclusiv în Europa, unde schimbările climatice pot crea condiţii favorabile emergenţei unor asemenea boli (Gray şi col., 2009). În condiţiile actuale când se constată evidente schimbări climatice globale, sunt aşteptate în consecinţă, modificări importante şi în ariile de răspândire ale principalelor specii de artropode vectori (Estrada-Pena A., 2009). Predicţiile efectelor încălzirii globale asupra sănătăţii umane şi animale necesită o reevaluare a incidenţei actuale şi a distribuţiei principalelor boli transmise de vectori. De altfel, este ştiut faptul că schimbările climatice pot afecta semnificativ biologia vectorilor şi epidemiologia bolilor transmise de aceştia. Temperatura, umiditatea şi alţi factori climatici

influenţează dezvoltarea, comportamentul şi dinamica populaţiilor de artropode, alături şi de alţi factori, inclusiv cei socioumani (Randolph, 2004; Gage şi col, 2008). Impactul modificărilor globale ale climei variază însă în diferite părţi ale globului, cu variaţii importante inclusiv la nivel microzonal (de La Rocque şi col., 2008). În acest context, sunt necesare studii extinse de supraveghere a răspândirii şi dinamicii populaţiilor principalilor artropode vectori pentru boli grave la animale, în diferite regiuni geografice.

Prezentul studiu a avut ca obiective realizarea de cercetări entomologice în zone cu profiluri eco-geografice diferite ale României. S-a urmărit identificarea şi determinarea structurii specifice şi distribuţia spaţială a unor populaţii de artropode parazite la animale – insecte culicoide şi căpuşe ixodide. Totodată, a fost stabilită dinamica anuală a populaţiilor de artropode identificate, în corelaţie cu evoluţia locală a factorilor de mediu, în vederea stabilirii valorii predictive a acestora privind riscul emergenţei bolilor transmise de aceşti vectori.

MATERIAL ŞI METODĂ

Studiile au fost efectuate în diferite regiuni geografice ale României, incluzând 11 judeţe caracterizate prin condiţii geo-climatice particulare, după cum urmează:

- pentru *căpuşele ixodide*, au fost incluse in studiu:
- zone subcarpatice, din nord-estul României (judeţele Neamţ, Suceava);
- zone de silvostepă sudică (judeţele Vâlcea, Teleorman) şi
- zone de silvostepă dobrogeană (judeţele Tulcea, Constanţa).
- pentru *dipterele ceratopogonide*, au fost incluse 5 judeţe, din diferite zone ale ţării: Satu-Mare şi Bistriţa-Năsăud (din nordul României), Alba (din centrul României), Prahova şi Teleorman (din sud).

Colectarea căpuşelor s-a efectuat lunar, în perioada octombrie 2007-noiembrie 2008. Căpuşele au fost colectate de la animale (bovine, ovine, cabaline) infestate natural, după examenul clinic şi inspecţia zonelor preferenţiale de fixare.

Pentru capturarea culicoizilor s-au folosit capcane luminoase, care au fost amplasate fie deasupra animalelor (rumegătoare domestice), în aria de odihnă a acestora, fie în dreptul unei ferestre sau a unei uşi deschise permanent, în cazul în care animalele au stat pe timpul nopţii în adăposturi. Colectarea insectelor s-a realizat în cursul lunii mai, câte 4 capturi în fiecare locaţie. Metodele de colectare, numărare şi identificare a vectorilor culicoizi, sunt cele recomandate de laboratorul OIE de referinţă pentru bluetongue, care constau în: colectarea insectelor în soluţie slabă de detergent, o noapte pe săptămână (12 ore), conservarea acestora în alcool etilic 70%, cuantificarea numărului total de insecte capturate în noaptea respectivă. Ulterior s-a însumat numărul de insecte din cele 4 capturi efectuate în fiecare lună, pentru fiecare judeţ luat în studiu. În mod identic s-a cuantificat numărul de insecte culicoide identificat in capturile de insecte.

Identificarea speciilor de artropode recoltate s-a realizat consecutiv unui studiu morfologic al acestora, pe baza cheilor specifice de determinare (Feider 1965; Keirans şi Robbins, 1999; Meiswinkel R., 2004).

Totodată, în perioada de studiu au fost colectate, din fiecare locaţie inclusă în studiu, date privind evoluţia locală a principalilor factori de mediu: temperatura aerului (media lunară, maxima şi minima), umiditatea relativă a aerului şi cantitatea de precipitaţii (cantitate totală lunară, cantitatea maximă).

Pe baza acestor date şi corelativ cu studiile privind particularităţile morfo-biologice determinate, s-a realizat dinamica anuală a populaţiilor de artropode din zonele studiate.

REZULTATE ŞI DISCUŢII

a) Structura specifică şi dinamica populaţiilor de căpuşe ixodide, în zonele de studiu

Studiul morfologic al exemplarelor de căpuşe colectate în perioada de studiu, a evidenţiat prezenţa a 4 specii de ixodide, respectiv: *Ixodes ricinus* Linée 1758, *Dermacentor marginatus* Sulzer 1776, *Hyalomma plumbeum plumbeum* Panzer 1795 şi *Rhipicephalus bursa* Canestrini et Fanzago 1877. Incidenţa fiecărei specii de ixodide şi ariile lor de răspândire în zonele studiate, sunt prezentate în tabelul 1.

Tabel 1 - Incidenţa şi zonele de distribuţie ale diferitelor specii de ixodide identificate în zonele de studiu

Judeţ	Localitate	Număr total	Specii de ixodide identificate							
			Ixodes ricinus		*Dermacentor marginatus*		*Rhipicephalus bursa*		*Hyalomma p. plumbeum*	
			nr.	%	nr.	%	nr.	%	nr.	%
Suceava	Ilişeşti		63		49		-		-	
	Păltinoasa		130		-		-		-	
	Şcheia		32		67		-		-	
	Calafindeşti		76		113		-		-	
	Voitinel		113		-		-		-	
	Total	643	414	*64,38*	229	*35,61*				
Neamţ	Vânători		108		22		-		-	
	Timişeşti		19		57		-		-	
	Total	206	127	*61,65*	79	*38,34*				
Vâlcea	Sălătrucel		42		-		-		-	
	Călimăneşti		112				-		-	
	Voiceşti		-		-		167		-	
	Total	321	154	*47,97*	-		167	*52,02*	-	
Teleorman	Răsmireşti		-		157				-	
	Poieni		33		19				-	
	Năsturelu		29				-		16	-
	Total	254	62	*24,40*	176	*69,30*			16	*6,30*
Tulcea	Hamceatca		-		78				45	
	Cerna		-		24				112	
	Ciucurova		37		-				-	
	Sl. cercheză		63		-				-	
	Babadag		14		-				-	
	Total	373	114	*30,55*	102	*27,34*			157	*42,09*
Constanţa	MKogalniceanu		-		85				28	
	Cobadin		-		46				62	
	Total	221			131	*59,27*			90	*40,72*
	TOTAL	2018	871	*43,16*	717	*35,53*	167	*8,27*	263	*13,03*

Analiza datelor obţinute evidenţiază diversitate în structura fenotipică a populaţiilor de căpuşe ixodide ce parazitează la animale în zonele de studiu. Structura specifică a populaţiilor de ixodide este marcată însă, de dominanţa speciilor *I. ricinus* şi *D. marginatus*, specii întâlnite în aproape toate regiunile studiate, confirmând valenţa ecologică largă a celor două specii (Feider,1965; Bădescu, 1969; Cosoroabă, 2000). Rezultatele prezentului studiu sunt în concordanaţă cu studii anterioare

efectuate în zone cu profiluri geografice asemănătoare (Mitrea şi Ioniţă M., 2004; Ioniţă şi col., 2006). Deşi incidenţa totală şi ariile de răspândire ale celor două specii – *I. ricinus* şi *D. marginatus*, sunt relativ asemănătoare, s-a constat că biotopurile lor nu se suprapun întotdeauna. De exemplu, pe aria judeţelor Suceava şi Tulcea, s-a înregistrat în unele regiuni, o delimitare netă a habitatelor celor două specii, în funcţie de particularităţile geo-climatice microzonale şi de preferinţele sau exigenţele pentru anumiţi factori de mediu: *Dermacentor* spp. a fost întâlnit în habitate de tipul liziere sau zone cu vegetaţie arbustieră înaltă şi covor vegetal gros, care favorizează menţinerea umidităţii timp îndelungat, în timp ce *Ixodes* spp. a fost întâlnit în biotopuri cu umezeală moderată – predominant păduri de foioase, cu o bună drenare hidrologică şi covor ierbos.

O situaţie similară, în ce priveşte distribuţia zonală diferită a speciilor de ixodide, în funcţie de exigenţele diferite faţă de anumiţi factori de mediu, s-a constatat şi în zonele din jud. Vâlcea: astfel, cele două specii identificate, *I. ricinus* şi *Rhipicephalus bursa* au prezentat arii de răspândire diferite, condiţionate de factori de microclimat zonal. *I. ricinus* a manifestat o afinitate mai mare pentru biotopuri împădurite (păduri de foioase din nordul judeţului, îndeosebi de stejar şi fag, cu vegetaţie arbustieră deasă).

Specia *R. bursa*, cunoscută ca specie de „sud”, caracteristică zonelor cu climă caldă moderată, a fost întâlnită în biotopuri de stepă, cu vegetaţie arbustieră înaltă, cu un grad redus de umezeală.

Specia *Hyalomma plumbeum plumbeum* a fost dominantă în zonele din sud-est, respectiv jud. Tulcea şi Constanţa, fiind întâlnită atât în zone de stepă, cât şi în regiuni inundabile caracteristice regiunii. Această distribuţie a populaţiilor de *Hyalomma spp.*, concordă cu cea întâlnită în datele bibliografice de specialitate (Feider, 1965; Cernăianu, 1957; Bădescu, 1969), ea fiind definită ca specie a zonelor mai calde; în ţara noastră este considerată a fi caracteristică Dobrogei.

De asemenea, analiza datelor privind evoluţia pe parcursul anului 2008 a principalilor parametri de mediu (tabel 2), a evidenţiat diferenţe ale valorilor acestora între diferitele regiuni luate în studiu. Aceste diferenţe se reflectă şi în dinamica anuală a populaţiilor de căpuşe identificate în zonă, influenţând momentele de debut şi de vârf invazional ale acestora, în corelaţie şi cu alţi factori, cum ar fi existenţa biotopurilor favorabile şi disponibilitatea gazdelor.

Tabel 2 - Evoluţia principalilor parametri climatici înregistraţi în zonele de studiu, în anul 2008

Parametru	Jud	Ian	Feb	Mar	Apr	Mai	Iun	Iul	Aug	Sep	Oct	Nov
Temp. med. (°C)	SV	-2,9	1,3	4,9	9,6	13,8	18,3	18,7	20	13	9,7	3,8
	NT	-2,6	2,1	5,8	10,1	14,2	18,5	19,5	20,7	13,7	10,4	4,7
	VL	-2,1	2,8	7,8	12,1	16,2	20,9	22,2	23,8	15,9	12,1	5,5
	TR	-3,8	1,9	9,3	13,5	17,6	22,5	23,9	25,3	17,1	12,6	6,8
	TL	0,4	3	8,4	12,1	16,3	21,4	22,7	23,6	16,1	12,4	7,4
	CT	1,1	3,7	9	12,3	16	21,6	23,1	24,5	18,1	14,3	9
Temp max (°C)	SV	10,7	19,2	20,6	21,5	26,2	29,5	30	33	31	23	17,6
	NT	13,5	20,6	18,7	22,3	27,6	30,4	31,4	33	30,5	23,4	18,3
	VL	13,7	19,8	20,1	25,3	34,2	33,6	34,7	36,8	34,3	25,7	23,6
	TR	10,6	21,2	23,6	26,6	33,7	35,7	37,9	38,6	36,3	27,8	23,5
	TL	17,6	19,2	22,7	25,3	27,7	33,2	31,8	35,6	31,4	25,8	21,2
	CT	15,7	18,2	22	15,4	28,2	30,9	31,6	31,3	29,8	25,5	19,3
Temp min (°C)	SV	-23	-11,6	-4,5	1,1	5,6	6,2	10,3	8,2	4	-1	-5,5
	NT	-19,5	-9,6	-3,5	-0,5	5,1	7,5	10,2	8,1	3,7	1,6	-5,8
	VL	-12,5	-10	-3,2	3,2	5,4	9,1	11,1	12,6	3,8	1,1	-7,1
	TR	-22,9	-9,8	-3,1	2,1	4,7	9,1	10,9	13,3	4,4	0,8	-7,5

Para metru	Jud	Ian	Feb	Mar	Apr	Mai	Iun	Iul	Aug	Sep	Oct	Nov
	TL	-12,9	-9	-2,8	1,1	2,4	4,6	12,5	12	5,6	0,1	-6,7
	CT	-11,1	-9,1	1,2	4,6	7,9	12,8	15,6	14,5	9,2	6,2	-1
U.R. (%)	SV	81	72	67	75	70	68	63	63	72	80	78
	NT	78	70	64	72	73	72	71	69	76	78	76
	VL	86	73	61	71	71	67	58	54	69	79	81
	TR	88	79	60	71	66	64	53	47	64	79	80
	TL	81	72	67	75	70	68	63	63	72	80	78
	CT	84	73	70	76	73	70	65	63	66	74	76
Precip. totale (mm/m^2)	SV	14,4	5,8	31	51,2	45,1	61,4	42,8	2	87,8	17,4	14,1
	NT	11,2	18,1	21,1	121,6	106,3	88,8	151,2	58,6	44,2	45,7	15,1
	VL	12,7	3,2	13,5	92,4	61,2	47,4	52,6	-	91,8	46,8	24,3
	TR	84,6	6,2	19	63,8	24,8	36,6	43,2	3,4	61,2	51,6	19,7
	TL	14,4	5,8	31	51,2	45,1	61,4	42,8	2	87,8	17,4	14,1
	CT	39,8	0,5	24,2	10,8	52,8	50,2	27,4	1,8	20,6	9,6	39,4

Astfel, analiza datelor meteo înregistrate explică aspectul invazional actual al atacului căpuşelor ixodide asupra animalelor, îndeosebi în regiunile aflate la sud de izoterma de 10°C, în lunile de primăvară şi începutul verii, când indicii de intensivitate şi extensivitate ating valori cu creştere progresivă de la an la an. Totodată, au fost observate momente de debut foarte timpurii ale parazitismului cu căpuşe, în toate zonele de studiu, corelate cu variațiile şi evoluția locală a factorilor de mediu. Astfel, au fost înregistrate valori ale temperaturii de peste 10°C, încă din lunile de iarnă (ianuarie, februarie), care corelat şi cu alți factori menționați anterior, conduc la modificarea curbei dinamicii anuale şi a modelului activității sezoniere a diferitelor specii de ixodide din țara noastră.

Mai mult, analiza comparativă a acestor date cu cele înregistrate în studii similare anterioare (Mitrea şi col., 2004) relevă creşterea temperaturii medii anuale şi în condițiile țării noastre. De exemplu, în 3 județe în care au fost efectuate studii similare în perioada 1999-2003, se remarcă creşteri ale temperaturii medii anuale cu peste 1°C, într-un interval de aproape 10 ani: în județul SV, temperatura medie anuală a crescut de la 8,9°C, în 1999 la 10,08°C, în 2008; în județul TR, de la 12°C, în 1999 la 13,33°C, în 2008; în județul TL, temperatura medie anuală în 1999 a fost de 12,1°C, şi 13,07°C, în 2008).

Actualmente, există deja date care atestă că schimbările climatice din ultima vreme au condus la schimbări/extinderi ale distribuției unor specii de ixodide (*D. reticulatus, I. ricinus*) în Europa, şi corelat la creşterea incidenței unor boli transmise de căpuşe (exemplu: encefalita tramsmisă de căpuşe) (Gray şi col., 2009).

Studiile retrospective, atât în România cât şi în Europa, indică faptul că situația climatică actuală, cu ierni şi verile mai calde, va schimba dinamica şi modelul activității sezoniere a populațiilor de ixodide, cu o creştere a populațiilor de căpuşe care devin active în sezonul rece (toamnă-iarnă).

În acest context, studiile de supraveghere a răspândirii şi dinamicii populațiilor acestor artropode vectori pot avea o importantă valoare predictivă privind riscul emergenței bolilor transmise de acestea, la om şi animale.

b) Structura specifică, incidența şi distribuția speciilor de insecte culicoide_în zonele de studiu

Dimensiunea capturilor de insecte, precum şi incidența insectelor din genul *Culicoides* în zonele de studiu, au fost următoarele:

În **județul Alba**, în luna mai, cuantumul celor 4 capturi de insecte colectate a fost reprezentat de un număr de 5645 insecte din care 1615 (28,61%) au fost insecte culicoide, cu următoarele specii: *Culicoides obsoletus* (80,50%), *Culicoides pulicaris* (19,31%), alte specii de culicoide (0,18%).

În **judeţul Teleorman**, pe perioada luată în studiu, numărul total de insecte capturate a fost de 3323, din care 374 (11,25%) insecte culicoide, cu următoarea componenţă specifică: *Culicoides obsoletus* (10,69%), *Culicoides pulicaris* (53,74%), alte specii de culicoide (35,56%).

În **judeţul Prahova** numărul total de insecte capturate a fost de 3005, din care 306 (10,18%) insecte culicoide, cu următoarea structură specifică: *Culicoides obsoletus* (27,12%), *Culicoides pulicaris* (9,48%), alte specii de culicoide (63,39%).

În **judeţul Bistriţa-Năsăud**, din numărul de insecte colectate (6136), insectele culicoide au reprezentat 0,78%, fiind identificat doar complexul taxonomic *Culicoides obsoletus* .

În **judeţul Satu-Mare** numărul total de insecte capturate a fost de 1188, din care 131 (11.02%) insecte culicoide, cu următoarele specii: *Culicoides obsoletus* (85,5%), *Culicoides pulicaris* (14,50%).

Structura specifică, incidenţa şi distribuţia populaţiilor de insecte culicoide identificate în zonele de studiu sunt prezentate în tabelul 3 şi fig. 1.

Analiza datelor înregistrate relevă anumite particularităţi ale structurii populaţiilor de culicoizi. Speciile de insecte din complexul *Culicoides obsoletus* au fost întâlnite în toate regiunile geografice, însumând cel mai mare număr, în judeţul Alba (incidenţă 80,5%).

Speciile din complexul *Culicoides pulicaris* au fost de asemenea prezente în toate zonele luate în studiu, cu excepţia judeţului Bistriţa-Năsăud.

În ceea ce priveşte structura populaţiilor de insecte culicoide pentru fiecare judeţ luat în studiu, în cazul insectelor din complexul *C. obsoletus* cel mai ridicat procent a fost întâlnit în judeţul Bistriţa-Năsăud (100%). Speciile din complexul *C. pulicaris* au înregistrat incidenţa cea mai crescută în judeţul Teleorman (53,74%).

Tabelul 3 - Structura specifică şi incidenţa speciilor de insecte culicoide identificate în zonele de studiu

Judeţ/ localitate	Nr. total insecte capturate	Nr. insecte culicoide		complexul *Culicoides obsoletus*		complexul *Culicoides pulicaris*		Alte specii de culicoizi	
		Nr.	%	Nr.	%	Nr.	%	Nr.	%
AB/ Micesti	5645	1615	*26,51*	1300	*80,5*	312	*19,31*	3	*0,18*
BN/Bistriţa	6136	48	*0,78*	48	*100*	0	-	0	-
SM/Satu-Mare	1188	302	*25,42*	112	*85,5*	190	*15,99*	0	-
PH/Gorgota	3005	306	*10,18*	83	*27,12*	29	*9,48*	194	*63,39*
TR/Bujoru	3323	374	*11,25*	40	*10,69*	201	*53,74*	133	*35,56*
Total	**19.297**	**2645**	***13,7***	**1583**	***59,84***	**732**	***27,67***	**330**	***12,47***

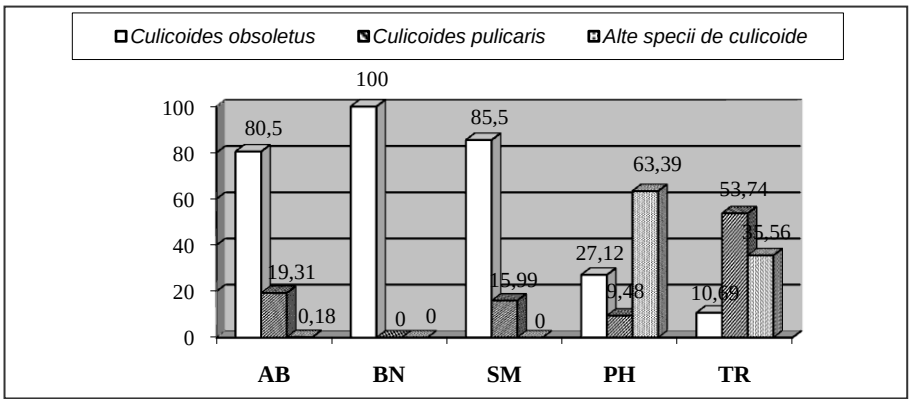

Figura 1. Reprezentarea grafică a structurii specifice şi incidenţa spreciilor de insecte culicoide identificate în zonele de studiu

Acest studiu demonstrează prezenţa vectorilor-candidaţi pentru virusul *bluetongue* în habitatele naturale din vecinătatea fermelor de animale, răspândite în diferite regiuni geografice ale României. În condiţiile în care unele specii de culicoizi din complexul *C. obsoletus* şi *C. pulicaris* sunt din ce în ce mai des raportate ca vectori pentru virusul bluetongue în regiunile palearctice, se lărgeşte astfel riscul asupra unor teritorii geografice mai întinse (Purse şi col., 2006). Din 1998, şase suşe ale virusului bluetongue s-au răspândit din locul unde a fost prima dată menţionat, în 12 ţări, pe o distanţă de 800 km, înspre Nordul Europei. Se sugerează că acest fapt se datorează schimbărilor de climă din Europa din ultima vreme, schimbări care au permis extinderea vectorilor, în principal specia *Culicoides imicola*, dar şi a speciilor indigene de *Culicoides* (Takken şi col., 2008; Torina şi col., 2004). Se pare că vânturile dinspre Nord şi încălzirea globală au dus la crearea de condiţii propice răspândirii insectelor purtătoare de virus în ultimii 5 ani în Bazinul Mediteranean şi Balcani (Purse şi col., 2006).

Dat fiind faptul că zona afectată a atins 42°30' lat. N şi rezultatele studiilor entomologice, susţin ipoteza intervenţiei şi a altor vectori, în afară de cel clasic *C. imicola*, atrag atenţia asupra riscului de răspândire al bluetongue în arealuri considerate indemne (Purse şi col., 2005), aşa cum este cazul ţării noastre.

Înţelegând interdependenţa tuturor acestor evenimente, se evidenţiază clar valoarea predictivă în ce priveşte riscul epidemiologic, respectiv emergenţa şi răspândirea bolilor transmise de vectori (Purse, 2005; Mellor, 1996, 2004). În aceste condiţii, este necesară dezvoltarea de programe complexe de supravegherea continuă a populaţiilor de vectori, ca şi realizarea de hărţi detaliate cu distribuţia spaţială a potenţialilori vectori pentru diferiţi patogeni, nu doar pentru virusul bluetongue.

Implicarea artropodelor în transmiterea unor agenţi patogeni la animale trebuie privită astfel, în contextul schimbărilor climatice globale. Acestea joacă un rol esenţial în ceea ce priveşte posibilitatea apariţiei unor boli pentru care ţara noastră se consideră liberă în prezent, dar şi pentru circulaţia şi răspândirea globală a diferitelor specii de vectori.

CONCLUZII

Studiile privind structura specifică, incidenţa şi particularităţi morfo-biologice ale unor artroprode parazite la animale - potenţiali vectori pentru agenţi patogeni, realizate în zone geografice ale României cu diferite particularităţi geo-climatice, au relevat următoarele:

Structura fenotipică a populaţiilor de **căpuşe ixodide** s-a caracterizat prin diversitate specifică, identificându-se 4 specii de ixodide, în zonele de studiu, respectiv: *Ixodes ricinus* Linée 1758, cu o incidenţă de 43,16%; *Dermacentor marginatus* Sulzer 1776, cu oincidenţă de 35,53%; *Rhipicephalus bursa* Canestrini et Fanzago 1877 - incidenţă de 8,27%; *Hyalomma plumbeum plumbeum* Panzer 1795 - incidenţă de 13,03%.

Cercetările asupra distribuţiei populaţiilor de **insecte culicoide** în diferite zone ale României (judeţele Alba, Teleorman, Prahova, Bistriţa-Năsăud şi Satu Mare) au evidenţiat prezenţa acestora în toate regiunile cercetate. Dimensiunea populaţiilor de insecte culicoide a fost diferită de la un judeţ la altul, fapt explicat prin existenţa condiţiilor pedoclimatice variate.

Speciile de insecte din complexul *Culicoides obsoletus* au fost întâlnite în toate regiunile geografice, cu cea mai mare incidenţă (80,5%), în judeţul Alba.

Speciile din complexul *Culicoides pulicaris* au fost de asemenea prezente în toate zonele luate în studiu, cu excepţia judeţului Bistriţa-Năsăud.

În ceea ce priveşte structura populaţiilor de ***insecte culicoide*** pentru fiecare judeţ luat în studiu, în cazul insectelor din complexul *Culicoides obsoletus* cel mai ridicat procent a fost întâlnit în judeţul Bistriţa-Năsăud (100%). Speciile din complexul *Culicoides pulicaris* au cunoscut cel mai ridicat procent în judeţul Teleorman (53,74%).

Toate speciile de artropode identificate în zonele de studiu, au prezentat variaţii ecologice importante, în funcţie de particularităţile pedoclimatice regionale şi microzonale.

Cercetările din prezenta lucrare au fost realizate pe baza Grantului C.N.C.S.I.S., PN II – PCE, Idei, nr. 729/2007 (Director Grant, Şef lucr. Dr. Mariana Ioniţă).

BIBLIOGRAFIE

1. **Bădescu C., 1969**. *Contribuţii la studiul ecologiei căpuşelor din familia Ixodidae, din diferite zone ale României*. Comunicări ştiinţifice, Ed. Didactică şi Pedagogică, Bucureşti, 381-394
2. **Cernăianu C.C. 1957**. *Piroplasme şi piroplasmoze*, Editura Academiei, Bucureşti
3. **Cosoroabă I., 2000.** Acarologie veterinară, Editura Mirton, Timişoara
4. **De La Rocque S., Rioux J.A., Slingenbergh J., 2008**. Climate change: effects on animal disease systems and implications for surveillance and control. Rev Sci Tech., 2008; 27(2): 339-54
5. **Estrada-Pena A., 2009**. Tick-borne pathogens, transmission rates and climate change. Front Biosci., 1;14:2674-87
6. **Feider Z., 1965.** Fauna R.P.R. Arachnida, vol V, Fasc.2, Editura Academiei
7. **Gage K.L., Burkot T.R., Eisen R.J., Hayes E.B., 2008**. Climate and vectorborne diseases. Am J Prev Med., 2008; 35(5): 436-50
8. **Gray J.S., Dautel H., Estrada-Pena A., Kahl O., Lindgren E., 2009**. Effects of climate change on ticks and tick-borne diseases in Europe. Interdiscip Perspect Infect Dis., 593232. Epub 2009 Jan
9. **Ioniţă M., Mitrea I.L., Buzatu M.C., 2006**. Dinamica sezonieră a populaţiilor de ixodide din diferite zone geografice ale României. Lucrări Ştiinţifice FMV Iaşi, seria Medicină Veterinară, 49:365-374
10. **Jongejan F., Uilenberg G., 2004**. The global importance of ticks, Parasitology, 129 Suppl:S3-14
11. **Keirans J.E., Robbins R.G., 1999.** A world checklist of genera, subgenera and spe-cies of ticks (Acari: Ixodidae). Published from 1973-1997. J. Vector Ecol., 24: 15-129
12. **Meiswinkel R., 2004**. *The taxonomy of Culicoides vector complexes – unfinished business.* Vet, Ital., vol. 40(3): 151-159
13. **Mellor P.S., 1996**. *Culicoides: vectors, climate change and disease risk*. Vet. Bull., 66, 4:301-306
14. **Mellor P.S., 2004**. *Infection of the vectors and bluetongue epidemiology in Europe*. Vet. Ital., 40 (3): 167-174
15. **Mitrea I.L., Mariana Ioniţă, 2004**. Structura specifică a populaţiilor de ixodide din zone cu profiluri geografice diferite din România, Lucrări ştiinţifice FMV Timişoara, seria Medicină Veterinară, vol. XXXVII, 970-975
16. **Purse B.V., Mellor P.S., Rogers D.J., Samuel A.R., Mertens P.P., Baylis M., 2005**. Climate change and the recent emergence of bluetongue in Europe. Nat Rev. Microbiol, 3(2):171-81, Nat Rev Microbiol. 2006 Feb;4(2):160
17. Purse B.V.,Nedelchev N., Georgiev G., Veleva E., Boorman J., Denison J., Veronesi E., Carpenter S., Baylis M., Mellor P.S., 2006. **Spatial and temporal distribution of bluetongue and its Culicoides vectors in Bulgaria. Med Vet Entomol.** ***Sep;20(3):335-44***
18. **Randolph S.E., 2004**. Tick ecology: processes and patterns behind the epidemiological risk posed by ixodid ticks as vectors. Parasitology, 129 Suppl., S37-65
19. **Sambri V., Marangoni A., Storni E., Cavrini F., Moroni A., Sparacino M., Cevenini R., 2004**. Tick borne zoonosis: selected clinical and diagnosis aspects. Parassitologia, 46(1-2): 109-13
20. **Takken W., Verhulst N., Scholte E.J., Jacobs F., Jongema Y., van Lammeren R., 2008**. The phenology and population dynamics of Culicoides spp. in different ecosystems in The Netherlands. Prev Vet Med., 87(1-2):41-54
21. **Torina A., Caracappa S., Mellor P.S., Baylis M., Purse B.V., 2004**. Spatial distribution of bluetongue virus and its Culicoides vectors in Sicily. Med Vet Entomol., Jun;18(2):81-9

AVANTAJELE FOLOSIRII TEHNICILOR DE INTERVENŢIE CHIRURGICALĂ ÎN RECUPERAREA GRASETULUI CANINELOR CARE AU SUFERIT RUPTURA LIGAMENTELOR ÎNCRUCIŞATE CRANIALE

ADVANTAGES IN USING THE SURGICAL TECHNIQUES IN RECOVERING A CANINE KNEE AFTER A CRANIAL CRUCIATE LIGAMENTS RUPTURE

J. A. LEVENTE

Ligament injuries cause a dog's stifle joint (the canine knee) to be unstable. For most dogs with ligament injuries which need surgical intervention, the best surgical choice has always been one of the procedures which provide stabilization for the injured joint. In surgery exist more than one recovery procedure. The orthopaedics literature describe three recovery procedures (extracapsular reconstruction, intracapsular reconstruction, tibial plateau leveling ostheotomy).

The TPLO technique is relativ new and is the most important, the surgeon need to cut the bone and change the tibial plateau's angle, and by using geometric calcules the surgeon re-stabilze the two bones with a plate.

The surgical procedures which do stabilize the stifle are referred to as 'Conventional' surgeries, these conventional stabilization procedures have much less risk of serious complications and catastrophic failure when compared to the bone-cutting surgeries TPLO & TTA.

After the surgery is very important to follow the recovery stapes.

Keywords: cruciate ligaments, stifle joint, extracapsular reconstruction, intracapsular reconstruction, tibial plateau leveling ostheotomy

În contexul ortopediei canine ruptura ligamentelor încrucişate craniale ocupă un loc important nu prin complexitatea afecţiunii în sine ci prin afectarea biomecanicii articulaţiei genunchiului. Ligamentul încrucişat cranial menţine în contact strâns tibia şi femurul, două oase importante în locomoţie.

Ligamentul se inseră în centrul platoului tibial şi în fosa intercondilară a femurului, determinând ca articulaţia femuro-tibială să fie de tip condilian (figura 1) permiţând doar mişcări de extensie şi flexie (4,5,6,8). Este o articulaţie tipic necongruentă (1), opunând condililor femurali, condilii tibiei, întrucât ambele epifize articulare nu oferă suprafeţe reale de contact, între ele, interpunându-se două meniscuri intraarticulare, fibrocartilaginoase (figura 2) (5,8). Acest ligament este atât de puterrnic încât sub acţiunea grupelor de muşchi craniali ai coapsei (m. tensor al fasciei lata, m. cvadriceps femural), m. biceps femural, m. semitendinos, m. semimembranos, m. croitor şi m. gracilis, permite numai mişcări de flexie şi extensie a piciorului asigurând astfel propulsia (6,17).

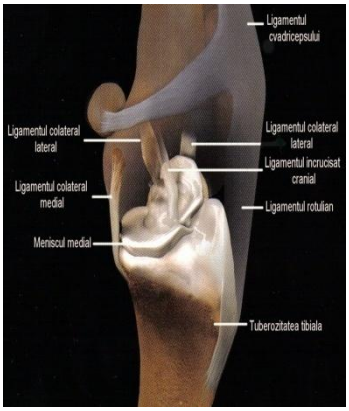

Fig. 1
(artic. femuro-tibială, Piermattei DL)

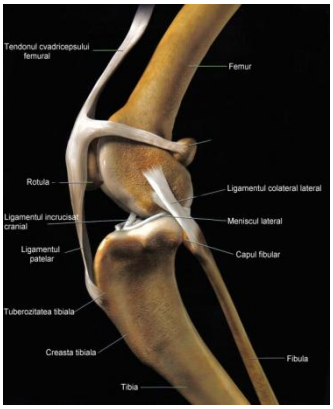

Fig. 2 (artic. femuro-tibială vedere laterală, Piermattei DL)

Un studiu efecuat în cadrul Clinicii Los Dog & Cat, Califonia, SUA, s-a concluzionat că, pe o perioadă de 4 luni, din numărul total de câini internaţi cu diagnosticul de şchiopătură, sau sensibilitate articulară la membrele posterioare 5.2 % au fost diagnosticaţi cu ruptura ligamentelor încrucişate craniale (10) .

Din aceste cazuri majoritatea câinilor au prezentat şchiopătură în urma unui efort (sărituri peste obstacole), sau consecutiv hiperextensiei bruşte de pivotare a articulaţiei aflate în flexie, precum şi datorită accidentelor de stradă (1,2).

MATERIALE ŞI METODE

Materialul de studiu a fost reprezentat de 38 canine cu disfuncţie locomotorie a genunchiului diagnosticate în timpul stagiului de documentare efecuat în clinica Los Gatos din SUA. La acestea se adaugă 5 câini cu ruptura ligamentului încrucişat anterior diagnosticaţi şi trataţi în Clinica Chirurgicală a FMV Iaşi.

Metodele de lucru au fost reprezentate de:

- Tehnica de reconstrucţie extracapsulară
- Tehnica de reconstrucţie intracapsulară;
- Tehnica prin osteotomie corectivă;

Metoda extracapsulară:

După deschiderea articulaţiei genunchiului se identifică lig. femuro-fibular prin care se trece firul de fixare (a cărui grosime depinde de talia animalului), (figura 3), după care se execută un orificiu în creasta tibială (figura 4) prin care se trece firul care sa va înnoda (figura 5) .

g. 3 Firul trecut prin (lig. femuro-fibular, Pond MJ)

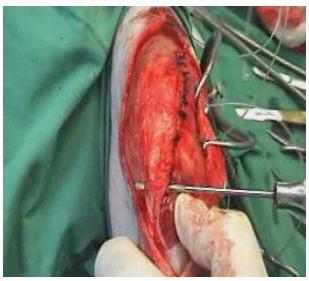

Fig. 4 (Executarea orif prin creasta tibială, Pond MJ)

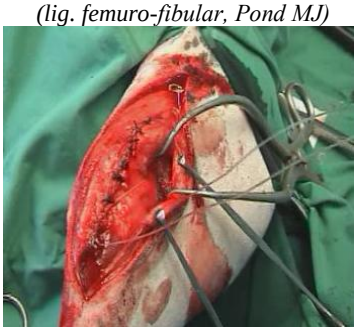

Fig. 5 (Executarea nodului,,Pond MJ)

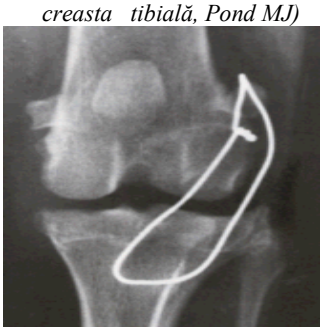

Fig. 6 (Film Röntgen cu poziţia firului, Pond MJ)

În cazul utilizării firului metalic (fig. 6) strângerea lui se execută cu patentul.

Metoda intracapsulară

Metoda implică incizia ţesuturilor subcutanate, şi executarea unei grefe din fascia lata, (fig. 7 şi 8) care va ţine locul ligamentului încrucişat cranial.

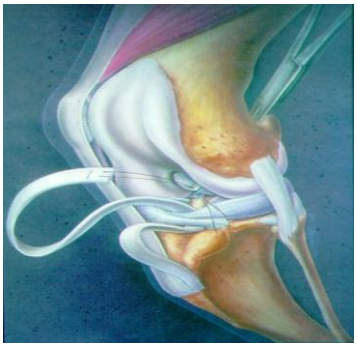

Fig. 7 (Trecerea grefei prin articulaţie, Rhea V)

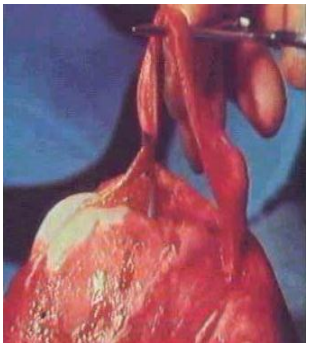

Fig. 8 (Evidenţierea grefei, Arnoczky SP)

Capătul liber al grefei din fascia lata se ataşează de porţiunea distală, dreaptă a ligamentului patelar, unde se poate efectua un laţ în jurul condilului lateral. Pentru siguranţă se poate ataşa o capsă mică pentru ligamente, sau grefa poate fi ataşată de condilul lateral folosind un şurub şi o şaibă.

Metoda prin osteotomie corectivă (tibial plateau leveling osteotomy-TPLO):

Este o metoda relativ modernă care are ca principiu modificarea unghiului platoului tibial, modificând astfel punctul de proiecţie a centrului de greutate pe sol (19, 22).

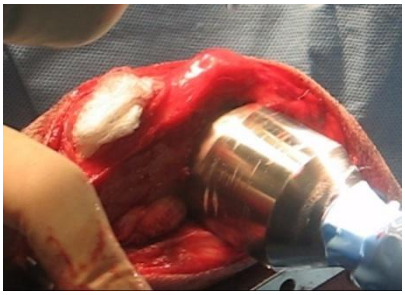

Fig. 9 (Secţionarea tibiei, Slocum B)

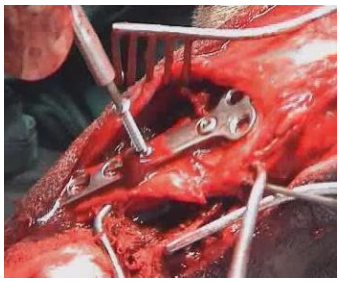

Fig. 10 (Fixarea epifizei, Slocum B)

Metoda constă în secţionarea tibiei la nivelul crestei tibiale şi fixarea epifizei tibiale de diafiză cu placuţă metalică ce permite înclinarea dorită a platoului tibial.

Complexitatea acestei intervenţii constă în faptul că necesită un instrumentar mai complex şi o exactitate riguroasă în măsurători. Calitatea măsurătorilor este vitală pentru reuşita operaţiei, datorită faptului ca este esenţial să se taie tibia sub unghiul cel mai corect. Deasemenea este foarte importantă şi perioada post – operatorie, când trebuie acordată atenţie deosebită procedurilor de recuperare.

REZULTATE ŞI DISCUŢII

În ruptura ligamentelor încrucişate craniale, tulburarea locomotorie este persistentă încât tratamentul prin intervenţie chirurgicală va fi cel indicat comparativ cu metodele conservative. Suplinirea funcţiei ligamentului încrucişat prin metode care asigură o bună coaptare a epifizelor articulare, sau modificarea unghiului femuro- tibial sunt metode care s-au dovedit a fi utile pentru cinetica articulaţiei.

Metoda prin sutură laterală (extracapsulară) este o tehnica de intervenţie chirurgicală relativ uşoară, însă prezintă dezavantajul că, în raport cu greutatea pacientului, firul de nylon poate ceda. Observaţiile noastre au evidenţiat că, după o perioadă de 2 – 4 luni 7 câini s-au întors la clinică cu firul de sutură laterală rupt. Această observţie ne-a întărit ideea de a utiliza fir metalic. De asemenea au fost cazuri la care s-a constatat fibrozarea ţesutului periarticular .

Tehnica prin care se foloseşte o grefă din fascia lata este o metodă bună mai ales la câini de talie mică şi mijlocie, pacientii foarte rar au respins grefa din fascia lata. Însă la 0.3% din cazurile analizate şi observate la 2 – 3 săptamâni postoperator a fost necesar să se deschidă articulaţia din nou din cauză că fascia s-a deşirat şi afecţiunea a fost necesar să fie remediată printr-o altă metodă de intervenţie chirurgicală.

Metoda de recostrucţie prin modificarea unghiului femuro-tibial, este o metodă bună, rezultatele obţinute fiind încurajatoare. De altfel este metoda cel mai des utilizată în clinicile veterinare din SUA. Totuşi metoda prezintă dezavantajul prin dificultatea calculării unghiului femuro-tibial şi prin costurile antrenate de executarea ei.

Indiferent de metoda utilizată reuşita este asigurată de colaborarea proprietarului privind recuperarea postoperatorie, el este acela care trebuie să supravegheze cinetica articulară conform indicaţiilor operatorului

CONCLUZII:

1. Tulburarea cineticii articulaţiei genunchiului, consecutiv rupturii ligamentului încrucişat anterior este un accident diagnosticat în special la câinii de talie mare care execută mişcări anormale ale articulaţiei.
2. Remedierea pe cale chirurgicală este net superioară tratamentului conservativ şi urmăreşte asigurarea contactului normal între cele 2 epifize.
3. Asigurarea contactului normal se realizează prin metoda extracapsulară de fixare a ligamentului rupt de ligamentul femuro fibular şi creasta tibială utilizând fir de nylon sau fir metalic.
4. Fixarea intracapsulară utilizează o bandeletă (grefa) din fascia lata care se trece prin articulaţie şi se fixează de condilul femural lateral.
5. Metoda de modificare a unghiului femuro-tibial prin sectionarea si înclinarea dorită platoului tibial este mai fiziologică, dar mai dificilă sub aspectul calculării unghiului.

BIBLIOGRAFIE

1. Arnoczky SP: The cruciate ligaments: The enigma of the canine stifle. Small Animal Practice 29:71, 1988.
2. Arnoczky SP, Torzilli PA, Marshall JL: Bio-mechanical evaluation of anterior cruciate ligament repair in the dog. An analysis of the instant center of motion. J Am Anim Hosp Assoc 13:553, 1977.
3. Burtan I: Chirurgie regională veterinară. Ed. Ion Ionescu de la Brad. Iaşi, 2000.
4. Burtan I: Patologie chirurgicală generală veterinară. Ed. Ion Ionescu de la Brad. Iaşi, 2004.
5. Cotea C: Histologie specială. Ed. Tehnopres. Iaşi, 2003.
6. Coțofan V, Palicica R., Hrițcu Valentina, Enciu V: Anatomia animalelor domestice. Vol. I. Aparatul de susținere şi mişcare, Ed. Orizonturi Universitare, Timişoara, 1999.
7. Coțofan V, Predoi G: Anatomia topografică a animalelor domestice. Ed. BIC ALL, Bucureşti, 2003.
8. Dulisch M: Suture reaction following extra-articular stifle stabilization in the dog — Part I: A retrospective study of 161 stifles. J Am Anim Hosp Assoc 17:569, 1981.
9. Innes JF, Barr ARS: Clinical natural history of the postsurgical cruciate deficient canine stifle joint: year 1. Journal of Small Animal Practice; 39(7):325-332, 1998.
10. Jako A : Afecțiunile chirurgicale ale articulației femuro-tibio-patelare la canine, Lucrare de Dizertație, USAMV Iaşi 2008
11. Moore KW, Read RA: Rupture of the cranial cruciate ligament in dog. Vol. I, Compend Cont Educ Pract Vet 18:223, 1996.
12. Rhea V. Morgan, Handbook of Small Animal Surgery, 3rd Edition, 2002.
13. Piermattei DL, Moore RW: A preliminary evaluation of a modified over-the-top procedure for ruptured cranial cruciate ligament in the dog. 8th Annual Conference, Veterinary Orthopedic Society, Snowbird, Utah, 1981.
14. Pond MJ, Campbell JR: The canine stifle joint. I. Rupture of the anterior cruciate ligament. An assessmen to of conservative and surgical management. J Small Anim Pract 13:1, 1972.
15. Saki Paatsama: Long-staning and traumatic ligament injuries and meniscal ruptures of the canine stifle Veterinary Radiology & Ultrasound 29 (2), 54–56, March 1988.
16. Slocum B, Slocum TD: Tibial plateau leveling osteotomy for repair of cranial cruciate ligament rupture in the canine, Vet Clin North Am Small Anim Practice 23:777, 1993.
17. Stone EA, Betts CW, Rudy RL: Folding of the caudal horn of the medial meniscus secondary to severance of the cranial cruciate ligament. Vet Surg 9:121, 1980.